This is a reproduction of a library book that was digitized by Google as part of an ongoing effort to preserve the information in books and make it universally accessible.

Google™ books

https://books.google.com



Über dieses Buch

Dies ist ein digitales Exemplar eines Buches, das seit Generationen in den Regalen der Bibliotheken aufbewahrt wurde, bevor es von Google im Rahmen eines Projekts, mit dem die Bücher dieser Welt online verfügbar gemacht werden sollen, sorgfältig gescannt wurde.

Das Buch hat das Urheberrecht überdauert und kann nun öffentlich zugänglich gemacht werden. Ein öffentlich zugängliches Buch ist ein Buch, das niemals Urheberrechten unterlag oder bei dem die Schutzfrist des Urheberrechts abgelaufen ist. Ob ein Buch öffentlich zugänglich ist, kann von Land zu Land unterschiedlich sein. Öffentlich zugängliche Bücher sind unser Tor zur Vergangenheit und stellen ein geschichtliches, kulturelles und wissenschaftliches Vermögen dar, das häufig nur schwierig zu entdecken ist.

Gebrauchsspuren, Anmerkungen und andere Randbemerkungen, die im Originalband enthalten sind, finden sich auch in dieser Datei – eine Erinnerung an die lange Reise, die das Buch vom Verleger zu einer Bibliothek und weiter zu Ihnen hinter sich gebracht hat.

Nutzungsrichtlinien

Google ist stolz, mit Bibliotheken in partnerschaftlicher Zusammenarbeit öffentlich zugängliches Material zu digitalisieren und einer breiten Masse zugänglich zu machen. Öffentlich zugängliche Bücher gehören der Öffentlichkeit, und wir sind nur ihre Hüter. Nichtsdestotrotz ist diese Arbeit kostspielig. Um diese Ressource weiterhin zur Verfügung stellen zu können, haben wir Schritte unternommen, um den Missbrauch durch kommerzielle Parteien zu verhindern. Dazu gehören technische Einschränkungen für automatisierte Abfragen.

Wir bitten Sie um Einhaltung folgender Richtlinien:

+ *Nutzung der Dateien zu nichtkommerziellen Zwecken* Wir haben Google Buchsuche für Endanwender konzipiert und möchten, dass Sie diese Dateien nur für persönliche, nichtkommerzielle Zwecke verwenden.

+ *Keine automatisierten Abfragen* Senden Sie keine automatisierten Abfragen irgendwelcher Art an das Google-System. Wenn Sie Recherchen über maschinelle Übersetzung, optische Zeichenerkennung oder andere Bereiche durchführen, in denen der Zugang zu Text in großen Mengen nützlich ist, wenden Sie sich bitte an uns. Wir fördern die Nutzung des öffentlich zugänglichen Materials für diese Zwecke und können Ihnen unter Umständen helfen.

+ *Beibehaltung von Google-Markenelementen* Das "Wasserzeichen" von Google, das Sie in jeder Datei finden, ist wichtig zur Information über dieses Projekt und hilft den Anwendern weiteres Material über Google Buchsuche zu finden. Bitte entfernen Sie das Wasserzeichen nicht.

+ *Bewegen Sie sich innerhalb der Legalität* Unabhängig von Ihrem Verwendungszweck müssen Sie sich Ihrer Verantwortung bewusst sein, sicherzustellen, dass Ihre Nutzung legal ist. Gehen Sie nicht davon aus, dass ein Buch, das nach unserem Dafürhalten für Nutzer in den USA öffentlich zugänglich ist, auch für Nutzer in anderen Ländern öffentlich zugänglich ist. Ob ein Buch noch dem Urheberrecht unterliegt, ist von Land zu Land verschieden. Wir können keine Beratung leisten, ob eine bestimmte Nutzung eines bestimmten Buches gesetzlich zulässig ist. Gehen Sie nicht davon aus, dass das Erscheinen eines Buchs in Google Buchsuche bedeutet, dass es in jeder Form und überall auf der Welt verwendet werden kann. Eine Urheberrechtsverletzung kann schwerwiegende Folgen haben.

Über Google Buchsuche

Das Ziel von Google besteht darin, die weltweiten Informationen zu organisieren und allgemein nutzbar und zugänglich zu machen. Google Buchsuche hilft Lesern dabei, die Bücher dieser Welt zu entdecken, und unterstützt Autoren und Verleger dabei, neue Zielgruppen zu erreichen. Den gesamten Buchtext können Sie im Internet unter `http://books.google.com` durchsuchen.

The University of Chicago
Libraries

Digitized by Google

Digitized by Google

Digitized by Google

VERHANDLUNGEN

DER

DEUTSCHEN ORTHOPÄDISCHEN GESELLSCHAFT.

Digitized by Google

Digitized by Google

VERHANDLUNGEN
der Deutschen orthopädischen Gesellschaft

ZWÖLFTER KONGRESS

ABGEHALTEN ZU BERLIN AM 24. UND 25. MÄRZ 1913.

Herausgegeben im Auftrage des Vorstandes von
Prof. Dr. **G. Joachimsthal.**

MIT 237 TEXTABBILDUNGEN.

STUTTGART.
VERLAG VON FERDINAND ENKE.
1913.

Digitized by Google

RII701
.Z61
V.12-13

Sonderausgabe der Zeitschrift für orthopädische Chirurgie, XXXII. und XXXIII. Bd.

Das Uebersetzungsrecht für alle Sprachen und Länder vorbehalten.

Druck der Union Deutsche Verlagsgesellschaft in Stuttgart.

Digitized by Google

m.K.n.

935177

Inhalt.

	Seite
Einladung zum XII. Kongreß der Deutschen orthopädischen Gesellschaft	IX
Mitgliederliste der Deutschen orthopädischen Gesellschaft	XI
Satzungen der Deutschen orthopädischen Gesellschaft	XXIII
Rednerverzeichnis	XXVII

I. Protokolle, kleinere Diskussionen und Mitteilungen.

Projektionsabend	Teil I	Teil II
Herr Spitzy-Graz: Begrüßungsrede	3	—
Herr Abbott-Portland: Ueber die Skoliose	3	3
Herr Vulpius-Heidelberg: Bilder zur Technik der Abbottschen Verbandbehandlung	3	—
Herr Joachimsthal-Berlin: Ueber Abbotts Methode zur Behandlung seitlicher Rückgratsverkrümmungen	4	36
Herr Erlacher-Graz: Aenderungen der Respiration im Abbottschen Verbande	4	43
Herr Böhm-Berlin: Beiträge zur forcierten Korrektur der Skoliosen	4	58
Diskussion über die Abbottsche Skoliosenbehandlung siehe bei der Nachmittagssitzung	23	—
Herr Axhausen-Berlin: Ueber das Wesen der Arthritis deformans	4	77
Diskussion: Herr Wollenberg-Berlin	4	—
Herr Cramer-Köln: Zur Anatomie der Spina bifida occulta	6	79
Herr Bibergeil-Berlin: Die Beziehungen der Spina bifida occulta zum Klauenhohlfuß	6	81
Herr Gocht-Halle: Einige seltene bzw. schwierigere Frakturen	6	—
Herr Drehmann-Breslau: Zur Coxa vara	7	—
Herr Delorme-Halle: Ueber Veränderungen in den Epiphysen bei Gelenktuberkulose	7	106
Herr Brandes-Kiel: Die Heilung größter Tibiadefekte durch Transplantation	7	109
Herr Peltesohn-Berlin: Transplantation bei Ulnadefekt	7	113
Herr van Assen-Rotterdam: Seltene Fußverletzungen	7	—
Eröffnungssitzung.		
Herr Spitzy-Graz: Eröffnungsrede	8	—
Herr Poncet-Lyon: Les formes des arthritis chroniques et du rhumatisme tuberculeux	12	120
Herr Ibrahim-München: Die chronische Arthritis im Kindesalter	12	130
Herr Preiser-Hamburg: Die orthopädische Behandlung der chronischen Arthritiden, mit besonderer Berücksichtigung der Statik	12	142
Diskussion: Herr Walkhoff-Berlin	12	—

Digitized by Google

	Seite Teil I	Teil II
Herr Schanz-Dresden: Zur Aetiologie und Therapie der Arthritis deformans	14	177
Diskussion: Herr Werndorff-Wien	14	—
Herr Perthes-Tübingen	14	—
Herr Becher-Münster	15	—
Herr Tietze-Breslau	15	—
Herr Röpke-Barmen	16	—
Herr Jacobsohn-Charlottenburg	16	—
Herr Vulpius-Heidelberg	17	—
Herr Bibergeil-Berlin	17	—
Herr Werndorff-Wien	18	—
Herr Wollenberg-Berlin: Zur Differentialdiagnose der chronischen Gelenkerkrankungen	18	184
Herr Wollenberg-Berlin: Zur Therapie der Arthritis deformans	18	190
Herr Bade-Hannover: Ueber die Beziehungen der Arthritis deformans juvenilis zum eingerenkten kongenital luxierten Hüftgelenk	19	192
Herr Ludloff-Breslau: Die Behandlung des Hallux valgus	19	—
Diskussion: Herr Klar-München	19	—
Herr Henschen-Zürich: Die zentrale oder intrapelvine Pfannenwanderung der Hüfte auf coxitisch-arthropathischer Grundlage	19	198
Herr Lorenz-Wien: Ueber die unblutige operative Behandlung der Pseudarthrosis colli femoris	19	232
Herr Kölliker-Leipzig: Zur Technik der Osteotomie	19	248
Herr Stoffel-Mannheim: Neue Gesichtspunkte auf dem Gebiete der Sehnenüberpflanzung	19	250
Herr Stoffel-Mannheim: Neues über das Wesen der Ischias und neue Wege für die operative Beseitigung des Leidens	19	268
Diskussion: Herr Gocht-Halle	20	—
Nachmittagssitzung.		
Herr Spitzy-Graz: Geschäftliches	20	—
Herr Drehmann-Breslau: Neue Mitglieder	20	—
Herr Schanz-Dresden: Kassenbericht	21	—
Herr Spitzy-Graz: Geschäftliches	22	—
Diskussion über die Abbottsche Skoliosenbehandlung:		
Herr Riedinger-Würzburg	23	—
Herr Lange-München	27	—
Herr Biesalski-Berlin	29	—
Herr Schanz-Dresden	31	—
Herr Lorenz-Wien	35	—
Herr Vulpius-Heidelberg	36	—
Herr Spitzy-Graz	38	—
Herr Calvé-Berck-Plage	39	—
Herr Wullstein-Bochum	41	—
Herr Fränkel-Berlin	43	—
Herr Spitzy-Graz	44	—
Herr Fränkel-Berlin	44	—
Herr Hofbauer-Wien	44	—
Herr Wierzejewski-Posen	45	—
Herr Abbott-Portland	46	—
Herr Spitzy-Graz: Ergebnis der Vorstandswahl	44	—
Herr Bade-Hannover: Zur Behandlung der spondylitischen Lähmungen	47	—
Herr Brüning-Gießen: Untersuchungen über Rückgratsverkrümmungen bei der Schuljugend in Oberhessen	47	282
Herr Müller-Berlin: Ein Fall von Riesenwuchs	47	309
Diskussion: Herr Hinterstoißer-Teschen	47	—

Digitized by Google

	Seite Teil I	Teil II
Herr Schlee-Braunschweig: Ein neues einfaches, billiges und exaktes Skoliosenmeßverfahren	48	313
Diskussion: Herr Schanz-Dresden	48	—
Herr Schlee-Braunschweig	48	—
Herr v. Saar-Innsbruck: Beitrag zur Nervenplastik	48	322
Herr Jansen-Leiden: Muskelbündellänge und neurogene Kontrakturen	48	333
Herr Stoffel-Mannheim: Zur Behandlung der spastischen Lähmungen	48	337
Diskussion: Herr Foerster-Breslau	48	—
Herr Hohmann-München	50	—
Herr Stein-Wiesbaden	51	—
Herr Erlacher-Graz	54	—
Herr Peltesohn-Berlin	54	—
Herr Kofmann-Odessa	55	—
Herr Biesalski-Berlin	56	—
Herr Plagemann-Stettin	58	—
Herr Lorenz-Wien	58	—
Herr Hertzell-Berlin	60	—
Herr Guradze-Wiesbaden	62	—
Herr Stoffel-Mannheim	62	—
Herr Springer-Prag: Zur Operation der Madelung-Deformität: Korrektur der Gabelhand durch Osteotomie und Supination (Depronation)	71	348
Herr Röpke-Barmen: Die Verwendung freitransplantierter Sehnen in der Behandlung des paralytischen Klumpfußes	71	360
Herr Maaß-Berlin: Zur Operation der kongenitalen Vorderarmsynostose	71	364
Diskussion: Herr Rosenfeld-Nürnberg	71	—
Herr Müller-Stuttgart: Operative Behandlung des veralteten Klumpfußes	71	—
Herr Mayersbach-Innsbruck: Die operative Behandlung des essentiellen Pes adductus	72	372
Herr Spitzy-Graz: Schlußwort	72	—

Zum Kongreß angemeldete, aber nicht gehaltene Vorträge.

Herr Kofmann-Odessa: Muskelverlagerung als Methode der Beseitigung der paralytischen Lähmungen	72	380
Herr Muskat-Berlin: Die Anwendung der Diathermie zur Behandlung des fixierten Plattfußes	72	385

II. Größere Vorträge und Abhandlungen.

I. Edville Gerhardt Abbott: Ueber die Skoliose	3
II. G. Joachimsthal: Ueber Abbotts Methode der Behandlung seitlicher Rückgratsverkrümmungen	36
III. Philipp Erlacher: Aenderungen der Respiration im Abbottschen Verbande	43
IV. M. Böhm: Beiträge zur forcierten Korrektur der Skoliosen	58
V. G. Axhausen: Ueber das Wesen der Arthritis deformans	77
VI. K. Cramer: Zur Anatomie der Spina bifida occulta	79
VII. Eugen Bibergeil: Die Beziehungen der Spina bifida occulta zum Klauenhohlfuß	81
VIII. Ernst Delorme: Ueber Veränderungen in den Epiphysen bei Gelenktuberkulose	106
IX. M. Brandes: Die Heilung größter Tibiadefekte durch Transplantation	109
X. Siegfried Peltesohn: Transplantation bei Ulnadefekt	113

Digitized by Google

Seite

XI. Antonin Poncet: Aetiologische Formen der chronischen Gelenkentzündungen. Tuberkulöser Rheumatismus und seine Behandlung 120
XII. J. Ibrahim: Die chronische Arthritis im Kindesalter . . . 130
XIII. Georg Preiser: Die orthopädische Behandlung der chronischen Arthritiden, mit besonderer Berücksichtigung der Statik . . . 142
XIV. A. Schanz: Zur Aetiologie und Therapie der Arthritis deformans 177
XV. G. A. Wollenberg: Zur Differentialdiagnose der chronischen Gelenkerkrankungen 184
XVI. G. A. Wollenberg: Zur Therapie der Arthritis deformans . 190
XVII. Peter Bade: Ueber die Beziehungen der Arthritis deformans juvenilis zum eingerenkten kongenital luxierten Hüftgelenk . . 192
XVIII. K. Henschen: Die zentrale oder intrapelvine Pfannenwanderung der Hüfte auf coxitisch-arthropathischer Grundlage 198
XIX. Adolf Lorenz: Ueber die unblutig operative Behandlung der Pseudarthrosis colli femoris 232
XX. Th. Kölliker: Zur Technik der Osteotomie 248
XXI. A. Stoffel: Neue Gesichtspunkte auf dem Gebiete der Sehnenüberpflanzung 250
XXII. A. Stoffel: Neues über das Wesen der Ischias und neue Wege für die operative Behandlung des Leidens 268
XXIII. Aug. Brüning: Untersuchungen über Rückgratsverkrümmungen bei der Schuljugend in Oberhessen 282
XXIV. Georg Müller: Ein Fall von Riesenwuchs 309
XXV. H. Schlee: Ein neues einfaches, billiges und exaktes Skoliosenmeßverfahren 313
XXVI. G. Frh. v. Saar: Beitrag zur Nervenplastik 322
XXVII. Murk Jansen: Muskelbündellänge und neurogene Kontrakturen 333
XXVIII. A. Stoffel: Zur Behandlung der spastischen Lähmungen . . 337
XXIX. Carl Springer: Zur Operation der Madelung-Deformität: Korrektur der Gabelhand durch Osteotomie und Supination (Depronation) 348
XXX. W. Röpke: Die Verwendung frei transplantierter Sehnen in der Behandlung des paralytischen Klumpfußes 360
XXXI. H. Maaß: Zur Operation der kongenitalen Vorderarmsynostose 364
XXXII. L. v. Mayersbach: Die operative Behandlung des essentiellen Pes adductus 372
XXXIII. S. Kofmann: Muskelverlagerung als Methode der Beseitigung der paralytischen Deformität 380
XXXIV. Gustav Muskat: Die Anwendung der Diathermie zur Behandlung des fixierten Plattfußes 385

Digitized by Google

Einladung zum XII. Kongreß der Deutschen Gesellschaft für orthopädische Chirurgie

1913.

Der XII. Kongreß der Deutschen Gesellschaft für orthopädische Chirurgie findet in der Osterwoche, am Dienstag, den 25. März (dem Tage vor der Zusammenkunft der Deutschen Gesellschaft für Chirurgie) in Berlin im Langenbeckhause, Ziegelstr. 10/11, statt. Die Eröffnung des Kongresses erfolgt vormittags 9 Uhr.

Eine Projektionssitzung ist für Montag, den 24. März, also am Vorabend des Kongresses, ebenfalls im Langenbeckhause, 8 Uhr abends, angesetzt.

Als Hauptthema wurde gewählt: „Die Behandlung der chronischen Arthritis (Arthritis deformans)". Herr Geheimrat Dr. Friedrich Kraus-Berlin wird einleitend referieren über „Symptomatologie, Pathogenese und interne Therapie der chronischen Arthritis". Im Anschluß daran Herr Professor Dr. J. Ibrahim-München über „Die chronische Arthritis im Kindesalter", sowie Herr Dr. G. Preiser-Hamburg über „Die orthopädische Behandlung der chronischen Arthritis".

Nach Erledigung des Hauptthemas folgen Vorträge anderen Inhalts.

In der Generalversammlung, am 25. März nachmittags, sollen Statutenveränderungen beraten werden. Der von der im verflossenen Jahre gewählten Kommission vorgeschlagene Entwurf liegt bei.

Mittwoch, den 26. März, eventuell auch an den folgenden Tagen, finden gemeinsame Sitzungen mit der Sektion für Kinesitherapie (Massage, Heilgymnastik, Orthopädie) des IV. Internationalen Kongresses für Physiotherapie statt, zu der die Mitglieder der Deutschen Gesellschaft für orthopädische Chirurgie ohne weiteres

Digitized by Google

Zutritt haben. Einführender der Sektion ist Herr Professor Dr. G. Joachimsthal-Berlin W., Genthiner Str. 16, bei dem auch Vorträge anzumelden sind.

Als Hauptthemata sind hier in Aussicht genommen: „Die physikalische Behandlung der Gelenkkrankheiten" (Referenten: Wilms-Heidelberg, Rollier-Leysin, Ménard-Berck, Elmslie-London) und „Die Uebungstherapie bei Nervenkrankheiten mit oder ohne voraufgegangene Operationen" (Referenten: Förster-Breslau, Hirschberg-Paris).

Bei dem reichhaltigen Programm unseres Kongresses bitte ich die Redner, sich recht kurz zu fassen und möglichst nur neue Tatsachen und Methoden eingehend zu besprechen. Ebenso müssen sich die Redner der Diskussion, die an sich recht weitgehend sein soll, im einzelnen Beschränkung auferlegen und der Geschäftsordnung folgen.

Die Ankündigung von Vorträgen und Demonstrationen bitte ich bis zum 15. Februar an meine Adresse gelangen zu lassen; unter allen Umständen mit einer kurzen Inhaltsangabe und der Mitteilung, ob Vortrag oder Demonstration beabsichtigt, ob evtl. Kranke gezeigt werden. Dies ist notwendig, um die sachgemäße Gruppierung der Vorträge vorzunehmen und schon frühzeitig allen Mitgliedern durch Rundschreiben bekanntzugeben.

Von auswärts kommende Kranke können nach vorheriger Anmeldung in der Königl. Universitätsklinik, Berlin N, Ziegelstr. 5—9 (Geh. Med.-Rat Prof. Dr. Bier), Aufnahme finden. Präparate, Apparate und Instrumente usw. sind mit Angabe ihrer Bestimmung an Herrn Melzer (Berlin N, Langenbeckhaus, Ziegelstr. 10/11) zu senden.

Anmeldungen zur Mitgliedschaft sind, mit der Unterschrift von drei Mitgliedern der Gesellschaft versehen, an Herrn Professor Dr. Joachimsthal, Berlin W, Genthiner Straße 16, einzusenden oder bei Gelegenheit des Kongresses rechtzeitig einzureichen.

Graz, im Januar 1913.
Glacisstraße 15.

Prof. Dr. **H. Spitzy,**
Vorsitzender für das Jahr 1913.

Digitized by Google

Mitgliederliste

der

Deutschen orthopädischen Gesellschaft.

1913.

Diejenigen Mitglieder, welche beim diesjährigen Kongreß anwesend waren, sind mit einem * vor der Nummer versehen. — L bedeutet lebenslängliche Mitgliedschaft.

I. Ehrenmitglieder.

1. Dr. Bradford, E. H., Professor in Boston (U.S.A.). 1911.
*2. „ Heusner, L., Geh. San.-Rat, Professor in Bonn. 1912. Vorsitzender 1904.
„ König, Franz, Geh. Medizinalrat, o. Professor in Berlin. 1902. † 1910.
„ v. Bergmann, Ernst, Exzellenz, Wirkl. Geheimer Rat, o. Professor, Direktor des klinischen Instituts für Chirurgie in Berlin. 1902. † 1907.
„ v. Esmarch, Friedrich, Exzellenz, Wirkl. Geheimer Rat, o. Professor in Kiel. 1903. † 1908.
„ v. Mikulicz-Radecki, J., Geh. Medizinalrat, o. Professor, Direktor der chirurgischen Universitätsklinik in Breslau. 1905. † 1905. Vorsitzender 1905.
„ Bardenheuer, B., Geh. Medizinalrat und Professor in Köln. 1910. † 1913. Vorsitzender 1907.

II. Korrespondierende Mitglieder.

3. Dr. Lovett, R. W., Professor, Boston (U.S.A.).
4. „ Jones, Robert, Liverpool (England).
*5. „ Abbott, Portland (U.S.A.).

III. Ausschußmitglieder.

*6. Vorsitzender: Dr. Spitzy, H., Professor, Wien, Frankgasse 1.
*7. Stellvertretender Vorsitzender: Dr. Gocht, H., Professor in Halle a. S., Hedwigstr. 12. Vorsitzender 1912.
*8. Erster Schriftführer: Dr. Drehmann, G., Breslau, Klosterstr. 10.
*9. Zweiter Schriftführer: Dr. Aberle Rudolf Ritter v. Horstenegg, Univ.-Assistent in Wien IX, Garnisongasse 9.
*10. Schatzmeister: Dr. Schanz, A., Sanitätsrat, Dresden-A., Räcknitzstr. 13.

Digitized by Google

IV. Beisitzer.

*11. Dr. Hoeftman, H., Professor, Königsberg i. Pr., Hinter Tragheim 8a. Vorsitzender 1902 und 1912.
*12. „ Joachimsthal, G., Professor, Berlin W, Genthiner Straße 16. Vorsitzender 1910.
„ Bardenheuer, B., Geh. Medizinalrat und Professor in Köln. † Vorsitzender 1907.
*13. „ Lorenz, Adolf, Regierungsrat und Professor in Wien I, Rathausstr. 21. Vorsitzender 1906.
*14. „ Lange, Fritz, Professor, München, Mozartstr. 21. Vorsitzender 1909.
„ Heusner, L., Geh. Sanitätsrat, Professor, Bonn. Vorsitzender 1904.
15. „ Schultheß, Wilh., Professor in Zürich V, Neumünsterallee 3 (Schweiz). Vorsitzender 1908.
*16. „ Rosenfeld, Leonhard, Nürnberg, Königstr. 45.
*17. „ Kölliker, Medizinalrat, Professor, Leipzig.
*18. „ Biesalski, Professor u. Direktor, Berlin-Zehlendorf-Mitte, Milanowskystraße 3.

V. Mitglieder.

19. „ Ahrens, Wiesbaden, Wilhelmstr. 42.
*20. „ Alapy, Dozent, Budapest, Honvedgasse 3 (Ungarn).
*21. „ Alsberg, Adolf, Kassel, Spohrstr. 2.
22. „ Altmann, Reinhold, San.-Rat, dirig. Arzt in Zabrze (Oberschlesien).
23. „ Amson, Alfred, Wiesbaden, Taunusstr. 6.
*24. „ Anders, Johannes, Gnesen.
25. „ Andreae, Hugo, Eisenach, Frauenberg 11.
26. „ v. Angerer, O. K., Exzellenz, Wirkl. Geheimrat, Professor, München-Herlaching, Willroider Straße 8.
27. „ Anschütz, Professor, Kiel, Düsternbrook.
*28. „ Arnd, Professor, Oberarzt, Bern, Gutenbergplatz 4 (Schweiz).
*29. „ v. Assen, Rotterdam, Westersingel 20b (Holland).
*30. „ Axhausen, Georg, Professor, Berlin-Wilmersdorf, Prinzregentenstraße 115.
*31. „ Backhaus, leit. Arzt der chir. Abt. des Augusta-Krankenhauses, Düsseldorf.
*32. „ Bade, Peter, Hannover, Sedanstr. 60.
*33. „ Bähr, Ferd., Oberarzt, Hannover, Stader Chaussee 34.
34. „ v. Baeyer, Privatdozent, München, Veterinärstr. 9.
35. „ Baisch, Bernhard, Privatdozent, Heidelberg, Bunsenstr. 24.
36. „ v. Bakay, Ludwig, Budapest IX, Ferenczkörut 25.
37. „ Bardenheuer, Fr., San.-Rat, Oberarzt, Bochum, Bismarckstr.
38. „ Bardenheuer, H., Oberarzt, Köln-Deutz, Burggasse 33.
39. „ Baumbach, Langensalza (Gotha).
*40. „ Becher, Münster i. W., Hüfferstr. 30.
41. „ Becker, Adolf, Professor u. dirig. Arzt der Kinderheilanstalt, Hannover, Königstr. 7.
*42. „ Becker, L. F. Wilhelm, Bremen.
*43. „ Belz, Adam, Charkow, Rymarskaja 2 (Rußland).
44. „ van den Berg, Groningen (Holland).
*45. „ Bergenhem, dirig. Arzt, Nyköping (Schweden).

Digitized by Google

46. Dr. Bertha, Martin, Primararzt, Bruck a. d. Mur.
*47. „ Bethe, Stettin, Kaiser-Wilhelm-Straße 5.
*48. „ Bettmann, Leipzig, Thomasring 20a.
*49. „ Bibergeil, Eugen, Berlin SW, Belle-Alliance-Platz 13.
50. „ Bier, Richard, Professor, Berlin W, v. d. Heydtstr. 6.
51. „ Bier, Geheimer Medizinalrat, Professor, Berlin NW, Lessingstr. 1.
*52. „ Blank, Berlin-Charlottenburg, Kaiserdamm 6.
*53. „ Blencke, Magdeburg, Wilhelmplatz 12.
*54. „ Blumenthal, Max, Berlin C, Monbijouplatz 11.
*55. „ Böcker, Berlin W, Schöneberger Ufer 15.
56. „ Bögel, Geh. San.-Rat, Hannover, Weinstr. 3.
57. „ Böger, Gustav, Osnabrück, Collegienwall 126.
*58. „ Böhm, Max, Berlin SW, Königgrätzer Straße 42.
*59. „ Boese, Berlin-Wilmersdorf, Uhlandstr. 138/139.
*60. „ Boeters, Geh. Sanitätsrat und dirig. Arzt, Görlitz.
61. „ Boltz, R., Wandsbek.
62. „ Borchardt, Professor und dirig. Arzt, Berlin W, Dörnbergstr. 6.
*63. „ Bourwieg, Sanitätsrat, Berlin N, Oranienburger Straße 67.
64. „ Braatz, Egbert, Professor, Königsberg i. Pr., Burgstr. 6.
65. „ v. Bradách, Emil, Budapest VIII, Ullöiut 22 (Ungarn).
*66. „ Brandes, Priv.-Doz.. Kiel, Hospitalstr. 40.
67. „ Breitung, Professor, Plauen i. Vogtl.
68. „ Brennsohn, J., Riga, Mühlenstr. 64 (Rußland).
69. „ Brodnitz, Siegfried, Frankfurt a. M., Savignystr. 55.
*70. „ Brüning, Professor, Gießen, Friedrichstr. 11.
71. „ Buchbinder, Leipzig, Weststr. 11.
72. „ Buchholz, V. K., Oberarzt, Boston, 139 Beakowstr. (U.S.A.).
*73. „ Bülow-Hansen, Christiania (Norwegen).
74. „ v. Büngner, R., Mainz, Kaiserstr. 15.
*75. „ Bull, P., Professor, Christiania (Norwegen).
76. „ Bum, Anton, Privatdozent, Wien I, Deutschmeisterplatz 2.
77. „ Cahen, Fritz, San.-Rat, Köln, Bismarckstr. 5.
*78. „ Cahen, G., Mannheim.
*79. „ van Calcar, J. W., Groningen (Holland).
*80. „ Calvé, Jacques, Berck-Plage (Frankreich).
*81. „ Caro, Leo, Hannover.
*82. „ Carvallo, Constantin J., Lima, Calle de Filipinas 579 (Peru).
*83. „ Castells, Herminio, Barcelona, Paseo de Gracia 89 (Spanien).
84. „ Ceci, A., Professor, Pisa (Italien).
*85. „ v. Chamisso, Adalbert, Stargard i. P.
*86. „ Chlumsky, V., Professor, Krakau, Rynek Klep. 12 (Galizien).
87. „ Chrysospathes, Dozent, Athen, Rue Themistocle 1 (Griechenland).
*88. „ Cohn, Max, leit. Arzt am städt. Krankenhaus Moabit, Berlin NW, Klopstockstr. 39.
*89. „ Cohn, Maximilian, dirig. Spitalarzt, Lodz, Dzielna 28 (Rußland).
*90. „ Colley, Insterburg.
91. „ Correa, Alvares, Amsterdam, Sarphatistraat 36 (Holland).
*92. „ Cramer, Karl, Professor u. dirig. Arzt in Köln a. Rh., Kardinalstr. 2.
93. „ Croce, O., Essen a. d. Ruhr.
94. „ Deetz, dirig. Arzt in Arolsen.
95. „ Defranceschi, Peter, Görz (Oesterreich).
96. „ Delkeskamp, Landsberg a. d. W., Bismarckstr. 17.

Digitized by Google

*97. Dr. Delorme, Halle a. S., Hedwigstr.
98. „ v. Dembowski, Taddeus, Wilna, Terentsk 9 (Rußland).
99. „ Depner, Wilh., Kronstadt, Siebenbürgen.
*100. „ Derjabin, Leonid, Saratow, Wolskajastr. 51 (Rußland).
*101. „ Deschmann, Rudolf, Wien VIII, Skodagasse 8.
*102. „ Deutschländer, Hamburg, Lindenplatz 31/33.
103. „ Dollinger, B., Budapest VIII, Maria utca 34 (Ungarn).
*104. „ Dollinger, Jul., Hofrat, Prof., Budapest VII, Rákóczystr. 52 (Ungarn).
*105. „ Dreesmann, Professor, Köln, Elisenstr. 8.
*106. „ Ebbinghaus, dirig. Arzt, Altena i. W.
107. „ Eckstein, Gustav, Prag, Graben 27 (Böhmen).
*108. „ Eckstein, Hugo, Berlin W, Potsdamer Straße 121 k.
109. „ Egloff, Wilhelm, Berlin SW., Hasenheide 70.
110. „ Ehebald, Rich., Halle a. S., Steinstr. 24.
111. „ Ehrich, Ernst, Professor, Rostock, St.-Georg-Straße 100.
*112. „ Ehringhaus, Otto, Berlin O, Romintener Straße 1.
113. „ Eickenbusch, Hamm i. W.
114. „ Eigenbrodt, Professor, Darmstadt, Ohligstr. 33.
115. „ Ekehorn, Gustaf, Professor, dirig. Arzt, Upsala (Schweden).
*116. „ Engel, Hermann, Berlin-Friedenau, Brunhildstr. 8.
117. „ Engelmann, Guido, Wien I, Rathausstr. 7.
118. „ Freiherr v. Eiselsberg, Regierungsrat, Professor in Wien I.
119. „ Epstein, Krakau, k. k. chir. Klinik (Galizien).
120. „ Erasmus, Geh. Sanitätsrat, Krefeld.
*121. „ Erlacher, Philipp, Graz, Mozartgasse 14 (Steiermark).
*122. „ Evler, Stabsarzt a. D., Berlin-Friedenau, Stubenrauchstr. 17.
*123. „ Ewald, Paul, Hamburg, Schäferkampallee 27.
124. „ Fauconnet, Genf, 2 Rue de Oves (Schweiz).
*125. „ Feinen, Joseph, Remscheid.
*126. „ Fertig, Hanau.
*127. „ Fibich, Richard, k. k. Bergarzt, Birkenberg (Oesterreich).
*128. „ Finck, Julius, Charkow, Wossnesenskaja 12 (Rußland).
*129. „ Fischer, August, Medizinalrat, Darmstadt, Grafenstr. 5.
*130. „ Flörcken, Paderborn.
131. „ Foerster, Otfried, Professor, Breslau, Tiergartenstr. 26.
*132. „ Fopp, Berlin W, Steglitzer Straße 10.
*133. „ Fränkel, James, Privatdozent, Berlin N, Ziegelstr. 5—9.
134. „ Frangenheim, Professor und Direktor in Köln.
*135. „ Frank, Jakob, Krankenhausarzt, Fürth i. B.
136. „ Frank, N. H., Zwolle (Holland).
137. „ Franke, Felix, Professor, Braunschweig, Bismarckstr. 4.
138. „ Friedenthal, Paul G., Breslau, Tiergartenstr. 22.
139. „ Friedrich, Geh. Medizinalrat, Professor, Königsberg i. Pr.
*140. „ Friedrichs, Hannover, Sedanstr. 60.
141. „ v. Frisch, Otto, Dozent, Wien, Josefstädter Straße 17.
142. „ Froelich, Professor, Nancy, 22 Rue de Bégonias (Frankreich).
*143. „ Frumin, J., Kiew, Jolotoworotskaja 6 (Rußland).
144. „ Galeazzi, Professor, Direktor, Milano, Via Domodossola 9 (Italien).
145. „ Garrè, Geh. Medizinalrat, Professor, Bonn, Koblenzer Straße 90.
*146. „ Gau, Lothar, dirig. Arzt, Volmarstein b. Hagen i. Westf.
147. „ Gaudier, E., Professor, Lille, Rue Nationale 175 (Frankreich).
*148. „ Gaugele, Karl, Zwickau i. S.

Digitized by Google

149. Dr. Gebhard, Schwerin i. M.
150. „ Geleischwili, Ekaterinodar, städt. Krankenhaus (Rußland).
151. „ Gergö, Emmerich, Budapest VIII, Ulloi ut 78 (Ungarn).
152. „ Gerson, Karl, Schlachtensee bei Berlin, Rolandstr. 2.
153. „ Gersuny, Rob., Wien, Bennogasse 27.
154. „ Gerulanos, Professor, Direktor in Athen, Skufarti 14 (Griechenland).
155. „ Geßner, Adolf, Memel, Töpferstr. 22.
156. „ Ghiulamila, Bukarest, Str. Ilfar 6 (Rumänien).
157. „ Gillavry, Mac, Amsterdam (Holland).
*158. „ Glaeßner, Paul, Berlin W, Bleibtreustr. 31.
159. „ Goebel, dirig. Arzt, Ruhrort.
160. „ Göbell, Rudolf, Professor, Kiel, Düvelsbeker Weg 19.
161. „ Goepel, Robert, Sanitätsrat, Leipzig, Funkenburgstr. 3.
*162. „ Gohl, J. G., Amsterdam, Vondelstraat 53 (Holland).
*163. „ Goldmann, Spitalarzt, Lodz (Rußland).
*164. „ Gottstein, Reichenberg i. Böhmen, Bräuhofgasse 5a.
165. „ Gourdon, Professor, Bordeaux (Frankreich).
*166. „ Gräßner, Oberstabsarzt und Professor, Köln.
167. „ Graetzer, Görlitz, Demianplatz 34/35.
168. „ Graf, Paul, Neumünster (Schleswig-Holstein).
169. „ Grashey, Privatdozent, München, Nußbaumstr. 30.
170. „ Greiffenhagen, W., Reval (Rußland).
171. „ Grosser, Kurt, leit. Arzt, Liegnitz, Dowestr. 10.
172. „ Gründgens, Aachen, Wilhelmstr. 88.
173. „ Grüneberg, Altona, Gr. Bergstr. 129.
*174. „ Gümbel, Theodor, Bernau (Mark).
175. „ Gunkel, Paul, Fulda.
176. „ Guradze, Wiesbaden, Mainzer Straße 3.
177. „ Gutmann, E., Koburg, Mohrenstr. 32.
178. „ Gutsch, L., Medizinalrat und dirig. Arzt in Karlsruhe, Kaiserstraße 182.
179. „ Haas, Alfred, München, Richard-Wagner-Straße 19.
*180. „ Haberern, Jonathan Paul, Hofrat, Privatdozent, Budapest, Maria-Valeria-utca 5 (Ungarn).
*181. „ Habs, Professor, dirig. Arzt, Magdeburg.
182. „ Haeberlin, Carl, dirig. Arzt, Nauheim, städt. Krankenhaus.
183. „ Haenel, Friedrich, Hofrat und Oberarzt in Dresden-N., Oberer Kreuzweg 4.
184. „ Härtel, Fritz, Berlin-Charlottenburg, Giesebrechtstr. 4.
*185. „ Härting, Fritz, Leipzig, Johannisgasse 8.
186. „ Hagemann, Richard, Marburg a. d. L.
187. „ Haglund, Professor, Stockholm, Sturegatan 62 (Schweden).
188. „ Hahn, Joh., Mainz.
189. „ Hammer, Oberstabsarzt, Karlsruhe i. B., Sophienstr. 15.
190. „ Hartmann, R., Sanitätsrat, dirig. Arzt, Königshütte (Ob.-Schl.).
191. „ Haß, Julius, Wien VIII, Alser Straße 19.
192. „ Haßlauer, Ludwig, Frankfurt a. M., Mainzer Landstr. 51.
193. „ Haudek, Wien I, Tuchlauben 6.
*194. „ Haver, Oberarzt, Hagen i. W., Allg. Krankenhaus.
*195. „ Heidemann, dirig. Arzt, Eberswalde.
196. „ Heidenhain, L., Professor, Worms.
197. „ Heile, Wiesbaden, Mainzer Straße 26.

Digitized by Google

*198. Dr. Heinecke, H., Professor, Direktor der chir. Poliklinik, Leipzig, König-Johann-Straße 19.
*199. „ Helbing, Professor, Berlin W, Schlüterstr. 40.
200. „ Helferich, Geheimer Medizinalrat, Professor, Eisenach.
201. „ Helling, Edwin, Hudiksvall (Schweden).
*202. „ Hemptenmacher, Stettin, Friedrich-Karl-Straße 34.
203. „ Henle, A., Professor, Dortmund, Beuerhausstr. 19.
*204. „ Hepner, Eberhard, Danzig, Hansaplatz 8.
205. „ Herbst, Hildesheim, Almsstr. 30.
206. „ v. Herczel, Professor, Budapest VII (Ungarn).
207. „ Herrmann, Generaloberarzt a. D., Berlin W, Landshuter Straße 36.
*208. „ Hertzelt, Berlin N, Ziegelstr. 18/19.
L209. „ Herz, Max, Sydney, Wyoming, 175 Macquarie Street (Australien).
L210. „ Herzstein, Morian, San Francisco, 1404 Sutter Str., Kalifornien (U.S.A.).
*211. „ Heubach, Oberarzt, Graudenz, Borgenstr. 14.
*212. „ Hiller, Artur, Königsberg i. Pr., Bergplatz 18.
*213. „ Hinterstoisser, Hermann, Primararzt, Teschen (Oest.-Schlesien).
*214. „ Hirsch, Karl, Berlin W, Kurfürstendamm 181.
215. „ Hirtz, Essen (Ruhr), Dreilindenstr. 41.
216. „ v. d. Hoeven, J., Eefde bei Zutphen (Holland).
*217. „ Hofmann, Walter, Leipzig, Nürnberger Straße 35.
218. „ Hoffmann, Heilbronn, Oststr. 24.
219. „ Hoffmann, Egon, Professor, Greifswald.
220. „ Hoffmann, Hermann, Schweidnitz, Feldstr. 10.
*221. „ Hohmann, Oberarzt, München, Karlstr. 16.
*222. „ Holfelder, San.-Rat, Wernigerode.
*223. „ Holmdahl, Carl, Malmö (Schweden).
224. „ Holzwarth, Eugen, Budapest VIII, Ullöiut Nr. 78.
225. „ Hornborg, A. F., Helsingfors (Finnland).
226. „ Horvath, Michael, Dozent, Budapest VIII, Barosgasse 28 (Ungarn).
227. „ Hübscher, Dozent, Basel, St. Johann 88 (Schweiz).
228. „ Hufschmid, dirig. Arzt, Gleiwitz (Oberschlesien).
*229. „ Huitfeld, Hans, L. C., Kristiania (Norwegen).
230. „ Jäckh, Alexander, Kassel.
*231. „ Jacobsohn, Eugen, Berlin-Charlottenburg, Bismarckstr. 81.
*232. „ Jansen, Murk, Leiden, Breeshaad 115 (Holland).
233. „ Jasinski, Lodz (Rußland).
234. „ Immelmann, Berlin W, Lützowstr. 72.
235. „ Joseph, Jacques, Berlin W, Tiergartenstr. 2a.
*236. „ Jungengel, Hofrat und Oberarzt, Bamberg.
237. „ Kader, Professor, Krakau, chir. Univ.-Klinik (Galizien).
*238. „ Kahleyß, Dessau.
239. „ Kaïsin, Albert, Floreffe (Belgien).
240. „ Kara-Michailoff, Iwan, Sofia, Krakva 5 (Bulgarien).
241. „ Karch, Max, Aachen.
*242. „ Kardamatis, Athen, zurzeit Berlin-Charlottenburg, Kantstr. 24.
243. „ Katholicky, Obermedizinalrat, dir. Arzt, Brünn (Mähren).
*244. „ Kausch, Professor und Oberarzt, Berlin-Schöneberg, Freiherr-von-Stein-Straße 2.
*245. „ Keckeis, Heribert, Primarius, Eibenschitz (Böhmen).
246. „ Kiewe, Leo, Königsberg i. Pr., Steindamm 59/60.

Digitized by Google

*247. Dr. Kirsch, Magdeburg, Breiteweg 169.
*248. „ Kirschner, Martin, Privatdozent, Königsberg i. Pr.
*249. Fräulein Dr. v. Kittlitz, J., Bad Elster i. S.
250. Dr. Klapp, Professor, Berlin NW, Siegmundshof 10.
*251. „ Klar, Max, München, Luisenstr. 49.
252. „ Kleinknecht, Prof., Chefarzt des Bürgerhosp. in Mülhausen i. E.
[253. „ Klostermann, Gelsenkirchen.
*254. „ Knierim, Hermann, Sanitätsrat, Kassel, Wilhelmstr. 5.
255. „ Koch, Karl, Hofrat, Nürnberg, Lorenzenpl. 19.
*256. „ Koehler, Paul, Sanitätsrat, Bad Elster.
257. „ Köhler, Alban, Wiesbaden, Thelemannstr. 1.
258. „ Kofman, Salomon, Odessa, Maly per 8 (Rußland).
*259. „ Kohlmeyer, Oberarzt, Breslau VII, Höfchenstr. 29.
*260. „ Kolb, Sanitätsrat, Darmstadt.
*261. „ Kolb, Karl, Heidelberg.
262. „ Kopits, Eugen, Privatdozent, Budapest VII, Nyár-u 22 (Ungarn).
263. „ Korteweg, J., Professor, Leiden, Breestr. 19 (Holland).
*264. „ Kostlivý, Stanislaw, Priv.-Doz. und Primärarzt, Trebitsch (Mähren).
265. „ Krahn, Landsberg a. d. W.
266. „ Krause, leit. Arzt der orthop. Abt. des Paul-Gerhard-Stifts, Berlin N, Müllerstr. 57.
267. „ Krause, Walter, Breslau, Ring 59.
*268. „ Kreglinger, Sanitätsrat, Koblenz, Mainzer Straße 39a.
269. „ Krogius, Ali, Professor, Helsingfors (Rußland).
*270. „ Kronacher, Bert., Nürnberg, Frauentorgraben 61.
271. „ Krukenberg, H., Elberfeld, Nützenberger Straße 18.
272. „ Kuh, Rudolf, Prag, Herrengasse 9 (Böhmen).
*273. „ Kuehler, Kreuznach.
274. „ Kümmell, Geh. San.-Rat, Professor, dirig. Arzt in Hamburg, Am langen Zug 9.
*275. „ Künne, Bruno, Berlin S, Planufer 63.
276. „ Küttner, Herm., Geh. Med.-Rat, Professor, Breslau XVI, Birkenwäldchen 6.
*277. „ Laan, H. A., Utrecht, Schoolstr. 5 (Holland).
278. „ Lackmann, Hamburg, Kolonnaden 5.
*279. „ Lameris, H. J., Professor, Utrecht (Holland).
*280. „ Lamy, Louis, Paris, 6 Rue de la Bienfaisselle (Frankreich).
*281. „ Lance, Paris (Frankreich).
*282. „ Landwehr, H., leit. Arzt der städt. Heil- u. Krüppel-Anstalt, Köln, Hohenzollernring 18.
*283. „ Lange, B., Straßburg i. E., Poststr. 13.
*284. „ Lapinski, W., Warschau, Jerusalemallee 65 (Polen).
*285. „ Legal, Breslau.
286. „ Lehr, Stuttgart, Marienstr. 30.
287. „ Lengemann, Bremen, Am Dobben 145.
288. „ Lessing, Hamburg-Eimsbüttel, Weidenallee 2a.
289. „ Levit, Hans, Sekundärarzt in Prag (Böhmen).
290. „ Levy, S., Prof., Westerwold bei Kopenhagen, Kastanienweg 7 (Dänem.).
*291. „ Lewy, Freiburg i. Br.-Günterstal.
292. „ Lexer, Geh. Med.-Rat, Professor in Jena, Hufelandweg 1.
*293. „ v. Lichtenberg, A., Privatdozent, Straßburg i. E.
*294. „ Lilienfeld, Alfred, Leipzig, Robert-Schumann-Straße 1.

Digitized by Google

295. Dr. Lindboe, E. F., Christiania (Norwegen).
296. „ Litthauer, Berlin W, Lützowstr. 44.
297. „ Lorenz, Albert, Wien, Rathausstr. 21.
298. „ Lossen, Kurt, Frankfurt a. M., Neue Mainzer Straße 6.
299. „ Lubinus, Kiel, Niemannsweg 24.
300. „ Lucas, Hermann, Trier, Brückenstr. 24.
*301. „ Ludloff, Professor, Breslau, Maxstr. 22.
302. „ Lüning, A., Privatdozent, Zürich V, Plattenstr. 51 (Schweiz).
*303. „ Maaß, Hugo, Berlin W, Landshuter Straße 11/12.
304. „ Machol, Alfred, Professor und Oberarzt, Bonn.
305. „ Madelung, Geh. Medizinalrat, Professor, Straßburg i. Els.
306. „ Magnus, Dresden, König-Johann-Straße 17.
*307. „ Maier, Rudolf, Aussig, Schmeykalstr. 5 (Böhmen).
308. „ Mainzer, Max, Frankfurt a. M., Neckarstr. 5.
*309. „ Marquardt, A., Hagen i. W., Buscheystr. 38.
310. „ Matthias, Königsberg i. Pr., Hinter Tragheim 4.
*311. „ Mayer, E., Köln a. Rh., Friesenplatz 12.
*312. „ v. Mayersbach, R., Innsbruck (Tirol).
*313. „ v. Meer, Düren.
314. „ Meisel, Paul, Konstanz.
*315. „ Meißner, P., Aue i. Erzgeb., Bismarckstr. 7.
316. „ Mencière, Louis, Reims, 72 Rue Liberté (Frankreich).
317. „ Mendler, Alfred, Ulm a. d. D., Parkstr. 11.
*318. „ Menne, Eduard, Kreuznach.
*319. „ Meyburg, Heinr., Plauen i. V., Reichstr. 18a.
*320. „ Meyer, Leo, Brandenburgische Krüppelheilanstalt.
*321. „ Meyer, Oskar, Lübeck, Königstr. 17.
*322. „ Michaelis, Willi, Leipzig, Breitkopfstr. 24.
*323. „ Michelsohn, Julius, Hamburg, Klosterallee 4.
*324. „ Milatz, W., Rotterdam, Mauritsweg 44 (Holland).
325. „ Milner, Richard, Leipzig, Salomonstr. 18a.
*326. „ Mislowitzer, Berlin C, Alexanderstr. 9.
*327. „ Möhring, P., Kassel, Kronprinzenstr. 25.
*328. „ Möllhausen, Bad Oldesloe, Sanatorium.
*329. „ Mommsen, Friedrich, Halle a. S., Promenade 22.
330. „ Mosberg, B., Bielefeld.
*331. „ Mosenthal, Berlin W, Augsburger Straße 64.
332. „ Moser, Ernst, Zittau i. S., Reichstr. 29.
333. „ Mouchet, Albert, Paris, 124 Rue de Courcelles.
334. „ Mühsam, dirig. Arzt, Berlin NW, Altonaer Straße 3.
*335. „ Müller, Professor, Rostock i. M., Kaiser-Wilhelm-Straße 16.
336. „ Müller, Cornelius, Assistenzarzt, Schäßburg (Siebenbürgen).
*337. „ Müller, E., Professor und dirig. Arzt an der Olgaheilanstalt, Stuttgart, Kronenstr. 47.
*338. „ Müller, Georg, Sanitätsrat, Berlin, Kurfürstendamm 40.
339. „ Müller, Martin Paul, Leipzig, Zeitzer Straße 10.
*340. „ Mulzer, Memmingen.
341. „ Muskat, Gustav, Berlin W, Lützowplatz 8.
342. „ Narath, Geh. Hofrat, Professor, Heidelberg, Roonstr. 1.
*343. „ Natzler, Adolf, Mülheim (Ruhr).
*344. „ van Neck, Maurice, Brüssel, 53 Rue Henri Wafelaerts (Belgien).
345. „ Neuber, Geheimer Sanitätsrat, Kiel.

Digitized by Google

346. Dr. Neumann, Danzig, Holzmarkt 15/16.
*347. „ Neumann, Alfred, Professor und Direktor des Krankenhauses am Friedrichshain, Berlin NO, Landsberger Allee 159.
*348. „ Nyrop, Ejnar, Kopenhagen (Dänemark).
349. „ Oberth, Julius, Primärarzt, Schäßburg (Siebenbürgen).
350. „ Odelga, Paul, Wien IX/9, Garnisongasse 11.
351. „ v. Oettingen, Walter, Berlin-Wilmersdorf, Landhausstr. 3.
*352. „ Ohm, Düsseldorf, Jacobstr. 5.
353. „ Oidtmann, A., Amsterdam (Holland).
354. „ Oppenheimer, Edgar, New York, 261 Central Park West (U.S.A.).
355. „ Baron v. d. Osten-Sacken, Emil, Petersburg, Shukowskaja 27 (Rußland).
*356. „ Papendieck, Bremen, Schwachhauser Chaussee 8.
*357. „ Paradies, Berlin W, Meinekestr. 19.
358. „ Partsch, Karl, Geh. Medizinalrat, Professor, Breslau, Gartenstr. 103.
359. „ Payr, Geh. Medizinalrat, Professor, Leipzig, Mozartstr. 7.
360. „ Pels-Leusden, Professor, Greifswald, Werderstr., Ecke Moltkestr.
*361. „ Peltesohn, Siegfried, Berlin W, Rankestr. 9.
*362. „ Perlis, Ignaz, Spitalarzt, Lodz (Rußland).
363. „ Perman, Stockholm (Schweden).
364. „ Perthes, Professor, Tübingen.
365. „ Petersen, Hermann, Professor, Duisburg, Heuserstr. 16.
366. „ Pilling, Sanitätsrat, Aue i. Erzgeb.
*367. „ Pimentel, M. Henriques, Amsterdam, Weesperzyde 12 (Holland).
*368. „ Plagemann, Stettin, Moltkestr. 11.
*369. „ Pomorski, dirig. Arzt des St.-Joseph-Kinderkrankenhauses, Posen.
*370. „ Port, Konrad, Nürnberg, Laufer Torgraben 9.
*371. „ Pradervant, Sekundärarzt, Charkow (Südrußland).
*372. „ Preiser, Hamburg, Kolonnaden 5.
373. „ Pürckhauer, München, Hedwigstr. 9.
*374. „ Putti, Vittorio, Professor, Bologna, Instituto Rizzoli (Italien).
*375. „ Quadflieg, dirig. Arzt, Bardenberg bei Aachen.
376. „ Radike, Berlin W, Rankestr. 31/32.
377. „ Ranzi, Egon, Wien IX, Marianengasse 2.
*378. „ Rebentisch, Direktor, Offenbach a. M.
*379. „ Rechenberg, O. E., Hagen i. W.
380. „ Rehn, Geh. San.-Rat, Professor und dirig. Arzt in Frankfurt a. M.
381. „ Reichel, Hofrat, Professor, Direktor des Stadtkrankenhauses, Chemnitz, Am Rosenplatz 3.
382. „ Reiner, Privatdozent, Wien 9/3, Frankgasse 1. †
*383. „ Reiner, Hans, Berlin-Wilmersdorf, Wilhelmsaue 131.
384. „ Reinhardt, Johann Karl, Sternberg i. Mähren.
385. „ Reinke, Rathenow.
386. „ Reklewski, Witold, Warschau, Jevozolinenstr. 65 (Polen).
387. „ Renssen, W., Arnheim (Holland).
388. „ Riedinger, Ferd., Hofrat, Professor und Generalarzt à la suite in Würzburg, Ludwigstr. 13.
*389. „ Riedinger, J., Professor, Würzburg, Erthalerstr. 3.
390. „ Ritschl, Professor, Freiburg i. B.
391. „ Ritter, Professor und dirig. Arzt, Posen, Buddestr. 13.
392. „ Römert, Berlin SW, Großbeerenstr. 28c. d.
*393. „ Röpke, Professor, Barmen, Bleicherstr. 24.

Digitized by Google

394. Dr. Rohardt, Berlin-Pankow.
*395. „ Roloff, Ferd., Nordhausen.
396. „ Rosenberger, Professor, Würzburg.
397. „ Roskoschny, Friedr., Wien VII, Burggasse 30.
398. „ Roth, Lübeck, Musterbahn.
*399. „ Rott, Georg, Halberstadt, Magdeburger Straße 50.
400. „ Ruppin, Karl, Bromberg.
401. „ Rychlik, Prag. Allgem. Krankenhaus (Böhmen).
*402. „ Freiherr v. Saar, Günter, Dozent, Innsbruck (Steiermark).
403. „ Salzer, Hans, Wien VI, Gumpendorfer Straße 8.
*404. „ Samter, Professor u. dirig. Arzt zu Königsberg i. Pr., Weißgerberstr. 2.
405. „ Sapieschko, Professor, Odessa, Konnajb 8 (Rußland).
406. „ Sarfels, Karl, Riga, Schulenstr. 32 (Rußland).
407. „ Sattler, Bremen.
*408. „ Sauer, Wittenberge, Bez. Potsdam, Hohenzollernstr. 10a.
409. „ Saxl, Alfred, Wien VI, Mariahilfer Straße 89a.
*410. „ Scharff, Alexander, Flensburg, Friedrichstr. 30.
*411. „ Schasse, Walter, Berlin SW, Am Urban 10/11.
412. „ Schede, München, Ruprechtstr. 7.
*413. „ Schenk, Alexis, St. Petersburg, Sapernigasse 16 (Rußland).
414. „ Scheu, Erich, Königsberg i. Pr., Nachtigallensteig 25.
415. „ Schindler, Rob., Constantinograd, Gouv. Poltawa (Rußland).
416. „ Schlee, Braunschweig, Kaiser-Wilhelm-Straße 85.
*417. „ Schlichthorst, Norderney.
418. „ Schmidt, Ernst, St. Johann a. S., Kaiserstr. 23.
*419. „ Schmidt, Fritz, Dresden, Holbeinstr. 20.
*420. „ Schmidt, Karl, Kottbus, Berliner Platz 5.
421. „ Schömann, Neustettin.
422. „ Schön, Rybnik (Schlesien).
423. „ Scholder, Lausanne (Schweiz).
424. „ Schütz, Sanitätsrat und Professor, Berlin W, Nollendorfplatz 1.
425. „ Schulte am Esch, O., Dortmund, Königswall 20.
426. „ Schultze, Ferd., Professor, dirig. Arzt in Duisburg.
*427. „ Schulze-Berge, A., San.-Rat, Oberhausen (Rhld).
428. „ Schulz, O. E., Wien IX/2, Währinger Straße 67.
*429. „ Schwertzel, Altona a. E., Schillerstr. 15.
430. „ Selberg, Berlin W, Lützowstr. 43.
431. „ Semeleder, Oskar, Wien V, Franzensgasse 24.
432. „ v. Sengbusch, R., Riga, Alexanderstr. 51 (Rußland).
*433. „ Settegast, Geh. San.-Rat, Berlin SW, Alexandrinenstr. 118.
434. „ Silberstein, Adolf, Berlin-Charlottenburg, Hardenbergstr. 12.
*435. „ da Silva Santos, L. A., Rio de Janeiro, Rua Benjamim Constant n. 30 (Brasilien).
436. „ Sippel, Fritz, Stuttgart, Forststr. 14.
437. „ Slajmer, Edo, Regierungsrat, Primärarzt, Laibach (Krain).
438. „ v. Spisic, Bosidav, Agram (Zagreb).
*439. „ Springer, Privatdozent, Prag, Bredauer Gasse 6 (Böhmen).
*440. „ Stabel, H., dirig. Arzt, Berlin W, Schöneberger Ufer 14.
441. „ Staffel, F., Sanitätsrat, Wiesbaden.
442. „ Stanĕk, Georg, Prag II, Zeberaz 14 (Böhmen).
443. „ Steffelaar, Direktor des Zander-Instituts, Haarlem, Kleine Hontweg 15 (Holland).

Digitized by Google

444. Dr. Stein, Gustav, Hamburg, Kolonnaden 5.
*445. „ Stein, Wiesbaden, Rheinstr. 7.
*446. „ Steinauer, Alfred, Berlin-Charlottenburg, Schlüterstr. 29.
447. „ Steiner, Theodor, Recklinghausen, Knappschafts-Krankenhaus.
448. „ Steinmann, Fritz, Privatdozent, Bern, Kischengraben 5 (Schweiz).
*449. „ Stettiner, Hugo, Berlin W, Motzstr. 21.
*450. „ Stich, Professor, Direktor d. chir. Univ.-Klinik, Göttingen, Wendenchaussee 14.
451. „ Stieda, Professor zu Königsberg i. Pr., Weisgerberstr. 6/7.
*452. „ Stölzner, Oberstabsarzt, Dresden, Weintraubenstr. 8.
*453. „ Stoffel, Adolf, Mannheim.
*454. Frau Dr. Stoffel, Mannheim.
455. Dr. Storp, Johannes, Danzig.
456. „ Straeter, August, Aachen, Boxgraben 56.
*457. „ Streißler, Eduard, Privatdozent, Graz, Allgem. Krankenhaus (Steiermark).
458. „ Stumme, Leipzig, Elsterstr. 33.
*459. „ Stuth, Heinrich, Halle a. S., Luisenstr. 14.
460. „ Sudeck, Hamburg 36, Rontenag 5.
*461. „ Taendler, Jakob, Berlin-Charlottenburg, Lietzenburger Straße 14.
462. „ Tashiro, J., Professor in Tokio (Japan).
463. „ Tausch, Franz, München, Kaulbachstr. 9a.
464. „ Tengvall, Wexio (Schweden).
465. „ Thon, J., Bremerhaven, Bürgermeister-Smidt-Straße 82.
466. „ Tietze, Professor, Breslau, Schweidnitzer Stadtgraben 23.
467. „ Tilanus, Professor, Amsterdam, Heerengracht 460 (Holland).
468. „ Till, B., Prag II, Podskalstr. 1995/II (Böhmen).
469. „ Tilmann, Geh. Medizinalrat, Professor, Köln.
*470. „ Timmer, Amsterdam, Sarphalitstraat 56 (Holland).
*471. „ Treplin, Sahlenburg b. Cuxhaven.
*472. „ Trethowan, London, Guy's Hospital (England).
473. „ Tubby, Alfred Herbert, London W 68, Harley Street (England).
*474. „ Turner, Heinrich, Professor u. Direktor der orthop.-chir. Klinik der Militär-Med. Akademie, St. Petersburg (Rußland).
475. „ Unger, Paul, Leipzig, Albertstr. 34.
476. „ Freiherr v. Vietinghoff-Scheel, Ed., Reval (Estland), Breitstr. 48.
477. „ Vogel, Artur, Oberarzt, Omsk (Sibirien).
*478. „ Vogel, Professor, Dortmund, Olpe 34, Ecke Ostwall.
*479. „ Völker, Berlin-Wilmersdorf, Motzstr. 43.
*480. „ Vulpius, Professor, Heidelberg, Luisenstr. 1—3.
*481. „ Wachtel, Siegmund, Primarius, Krakau, Stroszewskigasse (Galiz.).
*482. „ Waegner, Karl, Charkow, Puschkinskaia 72, Rußland.
*483. „ Wagner, Karl, Teplitz-Schönau (Böhmen).
*484. „ Wahl, K., München, Mathildenstr. 10.
*485. „ Waldenström, Henning, Stockholm, O. Kommendöregslan 3 (Schweden).
*486. „ Walkoff, Prosektor, Berlin-Lichterfelde, Dürerstr. 26.
*487. „ Weber, Heinrich, München, Königinstr. 43.
*488. „ Weigert, Stettin, Elisabethstr. 21.
*489. „ Weiß, August, leit. Arzt, Düsseldorf, Haroldstr. 21.
490. „ Wennerström, Gustaf, dirig. Arzt, Söderhamn (Schweden).
*491. „ Werndorff, Robert, Wien, Alser Straße 63.

Digitized by Google

*492. Dr. Westhoff, August, Münster i. W., Windthorststr. 7.
*493. „ Wette, Fritz, Köln a. Rh., Weidenbachstr. 34.
*494. „ Wichmann, Georg, Greiz i. V., Idastr. 7.
*495. „ Widder, Bertalan, Budapest, Rakoci-ut 10 (Ungarn).
*496. „ Wierzejewski, J., Direktor u. leit. Arzt der orthop. Anstalt, Posen.
497. „ Wiesinger, Oberarzt, Hamburg 24, Graumannsweg 19.
498. „ Wilke, Ernst, Stuttgart, Eugenstr. 4.
499. „ Winckler, Viktor, Primärarzt, Breslau II, Gartenstr. 36.
*500. „ Winkler, Mülheim (Ruhr).
501. „ Winternitz, Arnold M., Dozent, Oberarzt, Budapest VIII, Josefgasse 12 (Ungarn).
502. „ Wittek, Privatdozent, Graz, Merangasse 26 (Steiermark).
503. „ Witzel, Geh. Medizinalrat, Professor, Düsseldorf.
504. „ Woerner, dirig. Arzt in Schwäb.-Gmünd.
*505. „ Wohlauer, Berlin-Charlottenburg, Berliner Straße 139/140.
506. „ Wohrizek, Theodor, Prag, Wassergasse 31 (Böhmen).
*507. „ Wolff, Alfred, Berlin-Neukölln, Berliner Straße 61.
508. „ Wolffenstein, E., Berlin W, Wichmannstr. 10.
509. „ Wollenberg, Privatdozent, Berlin W, Rankestr. 31/32.
*510. „ Wullstein, Professor, Chefarzt am Krankenhaus Bergmannsheil, Bochum.
511. „ Zaayer, J. H., Leiden (Holland).
*512. „ Zahradnicky, Franz, Primärarzt, Deutschbrod (Böhmen).
*513. „ Zander, Paul, Berlin-Frohnau.
*514. „ Zander, Paul, Bromberg.
515. „ Zeller, Oskar, Prof., Berlin-Wilmersdorf, Hohenzollerndamm 192.
516. „ Ziegner, leit. Arzt des städt. Krankenhauses in Küstrin.
*517. „ Zillikens, Joh., Cleve.
518. „ Zinsser, H., San.-Rat, Gießen, Goethestr. 10.
519. „ Zipser, Wien IV, Hechtengasse 1.
*520. „ Zuelzer, Potsdam, Spandauer Straße 5.

Digitized by Google

Satzungen

der

Deutschen orthopädischen Gesellschaft.

§ 1. Der im September 1901 gegründete und am 5. Juni 1907 gerichtlich eingetragene Verein führt den Namen:

„Deutsche orthopädische Gesellschaft."

Er hat seinen Sitz in Berlin im Bezirk des Amtsgerichts Mitte.

Der Zweck des Vereins ist die Förderung der orthopädischen Wissenschaft.

Zur Erreichung dieses Zweckes veranstaltet der Verein alljährlich einen Kongreß. Ort, Zeit und Dauer des Kongresses bestimmt der Vorstand.

Mitglieder der Gesellschaft.

§ 2. Der Verein besteht aus Mitgliedern, Ehrenmitgliedern und korrespondierenden Mitgliedern.

§ 3. Mitglied des Vereins kann jeder Arzt werden, der Interesse für die orthopädische Wissenschaft hat. Zur Aufnahme als Mitglied ist es erforderlich, von 3 Mitgliedern der Gesellschaft schriftlich vorgeschlagen zu werden. Ueber die Aufnahme entscheidet der Vorstand.

§ 4. Jedes Mitglied zahlt bei der Aufnahme ein Eintrittsgeld von 10 M. und einen Jahresbeitrag von 20 M. Die Zahlung hat in der ersten Hälfte des Jahres zu geschehen.

Das Geschäftsjahr ist das Kalenderjahr.

Durch einmalige Zahlung von 300 M. wird die lebenslängliche Mitgliedschaft erworben; neu eintretende Mitglieder zahlen außerdem die Aufnahmegebühr.

§ 5. Ein Mitglied, welches trotz zweimaliger schriftlicher Mahnung durch den Kassenführer mit seiner Beitragszahlung länger als 1 Jahr im Rückstande bleibt, gilt als ausgeschieden.

Der Wiedereintritt kann ohne weiteres erfolgen, sobald das Eintrittsgeld von neuem und die rückständigen Beiträge nachgezahlt worden sind.

§ 6. Ein Mitglied, welches zum Verlust der bürgerlichen Ehrenrechte oder des ärztlichen Wahlrechtes rechtskräftig verurteilt worden ist, verliert ohne weiteres die Mitgliedschaft.

Nach Wiedererlangung der Ehrenrechte bzw. des Wahlrechtes ist der Wiedereintritt nur gestattet nach Erfüllung der Aufnahmebedingungen in § 3.

§ 7. Zu Ehrenmitgliedern können Aerzte und Gelehrte ernannt werden, welche die orthopädische Wissenschaft in hervorragender Weise gefördert haben.

Digitized by Google

Die Ernennung erfolgt auf einstimmigen Antrag des Vorstandes in der Hauptversammlung durch Zettelwahl oder durch widerspruchslose Zustimmung.

Bei der Zettelwahl bedarf es einer Mehrheit von zwei Dritteln der abgegebenen Stimmen.

Die Ehrenmitglieder haben die Rechte der Mitglieder ohne deren Pflichten.

In gleicher Weise können Gelehrte des Auslandes zu korrespondierenden Mitgliedern ernannt werden, ohne daß für sie irgendeine Verpflichtung entsteht.

§ 8. Der freiwillige Austritt eines Mitgliedes erfolgt durch schriftliche Anzeige an den Schriftführer des Vereins.

Vorstand, Ausschuß und Hauptversammlung.

§ 9. Die Organe des Vereins sind der Vorstand, der Ausschuß und die Hauptversammlung.

§ 10. Der Ausschuß der Gesellschaft besteht aus:

1. dem Vorsitzenden,
2. dem stellvertretenden Vorsitzenden,
3. dem Schriftführer,
4. dem stellvertretenden Schriftführer,
5. dem Kassenführer,
6. sämtlichen früheren Vorsitzenden,
7. drei Beisitzern.

§ 11. Die Wahl der Ausschußmitglieder erfolgt in der Hauptversammlung nach Maßgabe folgender Bestimmungen:

I. Die Wahl des Vorsitzenden erfolgt alljährlich in der Hauptversammlung für die Dauer des nächstfolgenden Geschäftsjahres durch Zettelwahl. Absolute Stimmenmehrheit entscheidet. Wird diese im ersten Wahlgange nicht erzielt, so erfolgt eine Stichwahl zwischen den beiden Mitgliedern, welche die meisten Stimmen erhalten haben.

Bei Stimmengleichheit entscheidet das durch den Vorsitzenden zu ziehende Los.

Stellvertretender Vorsitzender ist stets der Vorsitzende des voraufgegangenen Geschäftsjahres.

II. Die Wahl des stellvertretenden Schriftführers und der 3 Beisitzer erfolgt alljährlich in der Hauptversammlung für die Dauer des nächstfolgenden Geschäftsjahres durch Zuruf und nur bei Widerspruch durch Zettelwahl mit einfacher Stimmenmehrheit.

Bei Stimmengleichheit entscheidet das durch den Vorsitzenden zu ziehende Los.

III. Die Wahl des Schriftführers und des Kassenführers findet in gleicher Weise wie in II, jedoch auf 3 Jahre statt.

§ 12. Der Ausschuß regelt seine innere Tätigkeit selbst.

§ 13. Der Ausschuß vertritt den Verein gerichtlich und außergerichtlich. Er leitet die gesamten Angelegenheiten der Gesellschaft, insoweit dieselben nicht ausdrücklich dem Vorsitzenden oder der Hauptversammlung zugewiesen sind.

Der Vorstand im Sinne des Gesetzes ist der Vorsitzende.

§ 14. Die Einladungen zu einer Ausschußsitzung erfolgen schriftlich

Digitized by Google

durch den Vorsitzenden bzw. in seinem Auftrage oder mündlich bei Gelegenheit einer Sitzung.

Der Ausschuß ist beschlußfähig, wenn mindestens 5 Mitglieder, darunter der Vorsitzende oder sein Stellvertreter, anwesend sind.

Schriftliche Abstimmung ist nur in dringlichen Fällen gestattet, wenn eine mündliche Beschlußfassung des Ausschusses nicht möglich ist; in solchen Fällen sind stets sämtliche Ausschußmitglieder um schriftliche Abgabe ihrer Stimme zu ersuchen.

Bei Abstimmung entscheidet Stimmenmehrheit. Bei Stimmengleichheit entscheidet die Stimme des Vorsitzenden bzw. seines Stellvertreters.

§ 15. Der Vorsitzende oder im Falle seiner Behinderung der stellvertretende Vorsitzende führt in allen Sitzungen des Ausschusses und der Hauptversammlung den Vorsitz.

§ 16. Scheidet ein Mitglied des Ausschusses im Laufe seiner Amtszeit aus irgendeinem Grunde aus, so kann sich der Ausschuß bis zur nächsten Hauptversammlung durch Zuwahl ergänzen.

§ 17. Der Ausschuß hat alljährlich der Hauptversammlung einen Geschäftsbericht über das abgelaufene Geschäftsjahr zu erstatten und die Verwaltungsabrechnung vorzulegen.

Der Vorsitzende beruft 2 Mitglieder zur Prüfung. Die Hauptversammlung nimmt den Prüfungsbericht entgegen und erteilt dem Ausschuß Entlastung.

§ 18. Die Hauptversammlung findet alljährlich während des Kongresses statt. Die Einladungen hierzu erfolgen mindestens 4 Wochen vorher schriftlich unter Angabe der Tagesordnung.

Etwaige Beschlüsse, die in der Hauptversammlung gefaßt werden, sind in das Protokollbuch einzutragen und vom Vorsitzenden und Schriftführer oder deren Stellvertreter zu unterzeichnen.

§ 19. Abänderungen der Satzungen können der Hauptversammlung nur dann zur Beschlußfassung vorgelegt werden, wenn sie auf der Tagesordnung stehen.

Auflösung des Vereins.

§ 20. Ein Antrag auf Auflösung des Vereins wird der Tagesordnung nur eingefügt, wenn er von sämtlichen Ausschußmitgliedern oder von mindestens der Hälfte der Mitglieder überhaupt unterzeichnet ist. Zur Beschlußfassung über diesen Antrag ist die nächste ordentliche Hauptversammlung zuständig, wenn dieselbe von mindestens zwei Dritteln der Mitglieder besucht ist.

Im Falle der Beschlußunfähigkeit muß der Ausschuß innerhalb 6 Wochen eine außerordentliche Hauptversammlung ordnungsmäßig unter Angabe der Tagesordnung einberufen, die dann unabhängig von der Zahl der erschienenen Mitglieder beschließt.

Ein Beschluß, die Gesellschaft aufzulösen, kann in beiden Hauptversammlungen nur durch eine Mehrheit von drei Vierteln der anwesenden Mitglieder gefaßt werden.

Die Hauptversammlung, welche die Auflösung der Gesellschaft beschließt, verfügt zugleich über die Ausführung der Auflösung und über die Verwendung des Vermögens der Gesellschaft.

Digitized by Google

Geschäftsordnung für den Kongreß.

§ 1. Die Einladungen zum Kongreß müssen wenigstens 2 Monate vorher erfolgen und zwar durch besondere Benachrichtigung der Mitglieder.

§ 2. Zur allgemeinen Besprechung gelangende Fragen müssen den Mitgliedern wenigstens 4 Wochen vorher bekanntgegeben werden.

§ 3. Der Vorsitzende bestimmt in der ersten Einladung zum Kongreß den Termin, bis zu welchem ihm die Themata der anzumeldenden Vorträge und Demonstrationen mit kurzer Inhaltsangabe einzureichen sind.

§ 4. Der Vorsitzende setzt die Tagesordnung fest und bestimmt die Reihenfolge der Vorträge und Demonstrationen.

In den Sitzungen gehen die Vorstellungen von Kranken den Vorträgen tunlichst voran.

§ 5. Die Vorträge dürfen bis zu 15 Minuten, die Demonstrationen bis zu 10 Minuten dauern. Der Vorsitzende hat das Recht, diese Zeit um höchstens 5 Minuten zu verlängern.

§ 6. Die Reden in der Diskussion dürfen 5 Minuten oder auf Zulassung des Vorsitzenden einige Minuten länger dauern.

§ 7. Nichtmitglieder können zur Teilnahme am Kongreß vom Ausschuß eingeladen oder auf ihr schriftliches Ersuchen an den Ausschuß als Teilnehmer zugelassen werden; letztere zahlen einen Kongreßbeitrag von 20 M. und dürfen sich nur mit vorheriger Genehmigung des Ausschusses an den Vorträgen und Diskussionen beteiligen.

Bestimmungen über die Herausgabe der Verhandlungen.

§ 1. Die auf dem Kongreß gehaltenen Vorträge und Besprechungen werden in den Verhandlungen der Gesellschaft veröffentlicht.

§ 2. Der Ausschuß beauftragt eines seiner Mitglieder mit der Herausgabe der Kongreßverhandlungen.

§ 3. Die Redner können entweder ihren Vortrag stenographieren lassen oder ihn selbst zu Protokoll geben; im letzteren Falle muß das Manuskript bis spätestens 4 Wochen nach dem Kongreß an den Herausgeber der Verhandlungen eingesandt werden, widrigenfalls das Recht auf Veröffentlichung verloren geht.

§ 4. Jedes Mitglied erhält kostenlos ein Exemplar der gedruckten Verhandlungen, welches außer den Vorträgen, Besprechungen usw. die Satzungen, die Mitgliederliste, sowie einen Bericht über die Hauptversammlung enthält.

Digitized by Google

Rednerverzeichnis.

Die Ziffern bedeuten die Seitenzahlen.

Abbott I 12. 46; II 3.
van Assen I 7.
Axhausen I 4; II 77.
Bade I 47; II 192.
Becher I 15.
Bibergeil I 17; II 81.
Biesalski I 29. 56.
Böhm II 58.
Brandes II 109.
Brüning II 282.
Calvé I 39.
Cramer II 79.
Delorme II 106.
Erlacher I 54; II 43.
Förster I 48.
Fränkel I 44.
Gocht I 6. 20.
Guradze I 62.
Henschen II 198.
Hertzel I 60.
Hinterstoißer I 47.
Hofbauer I 44.
Hohmann I 50.
Ibrahim II 130.
Jacobsohn I 16.
Jansen II 333.
Joachimsthal II 36.
Klar I 19.
Kölliker I 44; II 248.
Kofmann I 55; II 380.
Lange I 27.
Lorenz I 35. 58; II 232.
Ludloff I 19.
Maaß II 364.
Mayersbach I 72; II 372.
Ernst Müller I 71.
Georg Müller II 309.
Muskat II 385.
Peltesohn I 54; II 113.
Perthes I 14.
Plagemann I 58.
Poncet II 120.
Preiser II 142.
Riedinger I 23.
Röpke I 16; II 360.
Rosenfeld I 71. 72.
v. Saar II 322.
Schanz I 21. 31. 48; II 177.
Schlee I 48; II 312.
Schulze I 22.
Spitzy I 3. 8. 12. 19. 20. 21. 34. 38. 44. 70. 72.
Springer II 348.
Stein I 51.
Stoffel I 62; II 250. 268. 337.
Tietze I 15.
Vulpius I 3. 17. 36.
Walkhoff I 12.
Werndorff I 14. 17.
Wierzejewski I 45.
Wollenberg I 4; II 184. 190.
Wullstein I 41.

Digitized by Google

Digitized by Google

I.

Protokolle, Diskussionen

und

kleinere Mitteilungen.

Digitized by Google

Digitized by Google

Verhandlungen der Deutschen orthopädischen Gesellschaft.

XII. Kongreß, abgehalten zu Berlin am 24. und 25. März 1913.

Mit 19 Abbildungen.

Projektionsabend am 24. März, abends 8 Uhr.

Vorsitzender Herr Spitzy-Graz: Verehrte Anwesende! Ich eröffne unseren Projektionsabend, der wie gewöhnlich unseren Hauptverhandlungen vorangeht. Ich bitte die Redner, sich in Anbetracht der großen Zahl von Vorträgen und der kurzen Zeit möglichst kurz zu fassen. Sonst haben wir alle Aussicht, bis zum Morgengrauen hier zu sitzen.

Vorerst möchte ich noch mitteilen, daß wir in dem Programm einige Einschaltungen vornehmen müssen. Es soll keiner von den Herren sich durch eventuelle Einschiebung eines anderen Vortrages benachteiligt fühlen; eine dritte Ausgabe des Programms ist wegen der Kürze der Zeit nicht mehr möglich gewesen.

Erlauben Sie mir, daß ich Ihnen nun auch noch einen Herrn vorstelle, der Ihnen dem Namen nach bekannt sein wird, Herrn Abbott aus Portland in Nordamerika. Er ist auf meine spezielle Einladung hin diesmal zu unserem Kongreß herübergekommen und will uns seine geniale Methode demonstrieren. Wir sind ihm für seine Bereitwilligkeit zu großem Danke verpflichtet. — Ich bitte nun Herrn Abbott, gleich seinen Vortrag zu halten.

Herr Abbott-Portland: Ueber die Skoliose[1]).

Vorsitzender Herr Spitzy-Graz: Wir danken Herrn Abbott sehr für seine Demonstration; wir werden allerdings auch mit dieser Methode nicht alle Skoliosen heilen können. Aber wenn wir auch nur einen ganz kleinen Teil davon einer Besserung werden zuführen können, so können wir zufrieden sein.

Herr Vulpius-Heidelberg: Bilder zur Technik der Abbottschen Verbandbehandlung. (Projektionsvortrag.)

---

[1]) Siehe Größere Vorträge II S. 3.

Digitized by Google

Herr Joachimsthal-Berlin: Ueber Abbotts Methode zur Behandlung seitlicher Rückgratsverkrümmungen [1]).

Herr Erlacher-Graz: Aenderungen der Respiration im Abbottschen Verbande [2]).

Herr Böhm-Berlin: Beiträge zur forcierten Korrektur der Skoliosen [3]).

Vorsitzender Herr Spitzy-Graz: Die Diskussion über das Verfahren findet morgen nachmittag statt.

Herr Axhausen-Berlin: Ueber das Wesen der Arthritis deformans [4]).

Diskussion. Herr Wollenberg-Berlin: Meine Herren! Das wichtigste Resultat der neueren Forschungen auf dem Gebiete der Arthritis deformans ist die Erkenntnis, daß dieses Leiden wahrscheinlich ein rein sekundäres ist, bedingt durch alle möglichen anderen Schädigungen der Gelenke.

Das Eigenartige dieser sekundären Affektion besteht nun darin, daß die letztere das voraufgegangene, abgelaufene oder noch bestehende Leiden völlig in den Hintergrund drängen kann, obwohl in dieser Hinsicht bei den einzelnen klinischen Gruppen erhebliche Differenzen bestehen.

Unter den erstgenannten primären Gelenkaffektionen, von denen ich die senile Atrophie, das Trauma, die infektiöse Arthritis, die Gicht, die Knochentumoren, die angeborenen und erworbenen Dysarthrieen und die Neuropathieen nenne, spielt die an zweitletzter Stelle genannte Preisersche Gelenkflächeninkongruenz eine wichtige, aber nicht die beherrschende Rolle.

Das geht aus einzelnen klinischen Erfahrungen, die ich in früheren Diskussionen erwähnt habe, und die nicht mit Sicherheit widerlegt werden konnten, hervor, wird z. B. auch von Lange hervorgehoben, nach dessen Beobachtungen die Entwicklung der Arthritis deformans auch ohne Gelenkflächeninkongruenz erfolgen kann, auch wenn die letztere die Entwicklung der ersteren zweifellos begünstigt. Das geht weiter aus Axhausens Experimenten hervor, die ohne Veränderung der Statik durch lokale Ernährungsstörung Arthritis deformans erzeugten.

Bezüglich der Art der primären Veränderungen, welche die Arthritis deformans zur Folge haben, pflichtet mir Herr Axhausen in einer früheren Arbeit völlig bei, besonders auch bezüglich der Mut-

[1]) Siehe Größere Vorträge II S. 36. — [2]) Ebenda S. 43. — [3]) Ebenda S. 58. — [4]) Ebenda S. 77.

Digitized by Google

maßungen, welche ich über die Entstehung der noch dunkleren scheinbar primär entstehenden sog. „spontanen" Arthritis deformans ausgesprochen habe. Unsere Wege scheiden sich erst bei den feineren histologischen Vorgängen. Herr Axhausen nimmt an, daß der biologische Einfluß der Knorpelnekrose es ist, der alle die mannigfachen histologischen Veränderungen auslöst, während ich in Uebereinstimmung mit Recklinghausens Theorie der so nahe verwandten Ostitis deformans alle Erscheinungen aus lokalen Zirkulationsstörungen ableite, d. h. aus lokaler Herabsetzung oder völliger Behinderung der Blutversorgung auf der anderen Seite. Die Einwände, die ich gegen Herrn Axhausens Theorie trotz aller Anerkennung seiner ebenso mühevollen wie den Gegenstand fördernden Versuche zu machen habe, sind folgende:

1. Nach dem Ergebnis der Untersuchungen Axhausens zeigt es sich, daß die subchondralen Veränderungen im Knochen und Mark stets nur genau an der begrenzten Stelle eintreten, wo die experimentelle Knorpelnekrose vorhanden ist — die anderen Bezirke bleiben frei. Trotzdem erklärt Axhausen die initialen Randwucherungen bei der Arthritis deformans durch eine hypothetische „Fernwirkung" der Knorpelnekrose, eine Erklärung, die nach dem eben Gesagten durch Axhausens eigene Experimente widerlegt wird. Die Randwucherungen, welche auch im Experiment eintreten, müssen also durch andere Faktoren, als die Knorpelnekrose, erklärt werden.

2. Es gibt eine Arthritis deformans ohne die Gegenwart von Knorpelgewebe: als Beweis diene das Rezidiv der Arthritis deformans nach radikaler Operation, bei welcher nicht nur aller Knorpel, sondern auch der subchondrale Knochen entfernt wurde. Trotzdem kann das Rezidiv, das sich also ohne Vorhandensein von Knorpel überhaupt entwickelt, als die Regel gelten. Ferner dienen als Beweis die bei der Arthritis deformans sich sehr häufig entwickelnden völlig extraartikulären Proliferationen, bei denen das Knorpelgewebe überhaupt keine Rolle spielen kann. Einzelne klinische Formen der Arthritis deformans zeichnen sich geradezu aus durch abundante extraartikuläre Knochenwucherungen, Sehnenverknöcherungen u. dgl.

3. Es gibt ausgedehnte Knorpelnekrosen, ohne daß sich subchondrale Mark- und Knochenerscheinungen im Sinne der Arthritis deformans anschließen: als Beweis diene die progressive Polyarthritis, bei der ja, wie ich das früher gezeigt habe, eine Arthritis deformans sich sekundär entwickeln kann, aber nicht muß. Hier tritt stets enorme, allmählich sogar total werdende Knorpelnekrose ein, und doch finden wir in der subchondralen Zone eventuell nichts weiter als Atrophie der Knochenbälkchen und Fettmark.

Digitized by Google

Diese Einwände, meine Herren, zeigen, daß das anatomische Bild der Arthritis deformans nicht ganz und nicht stets durch die Knorpelnekrose erklärt werden kann. Ich persönlich halte die Veränderungen im Knorpel-, Knochen- und Markgewebe bei der menschlichen Arthritis deformans für meist einander koordiniert; zuweilen sind, wie ich glaube, die Knorpelveränderungen denen des Knochens und des Markes eher subordiniert, als umgekehrt.

Für bedingt aber halte ich alle diese Veränderungen durch die aus der Grundkrankheit resultierende Ernährungsstörung.

Herr Cramer-Köln: **Zur Anatomie der Spina bifida occulta**[1]).

Herr Bibergeil-Berlin: **Die Beziehungen der Spina bifida occulta zum Klauenhohlfuß**[2]).

Herr Gocht-Halle: **Einige seltene bzw. schwierigere Frakturen.**

Demonstration von Röntgenbildern einer größeren Zahl von Frakturen der unteren Extremität direkt nach der Verletzung und nach erfolgter Heilung aus der Privatpraxis.

Die Frakturen der unteren Extremität werden zunächst exakt reponiert (unblutig oder blutig), dann nach der für den betreffenden Fall passendsten Methode (Extension, Redressionsverband, Gehgipsverband usw.) für 2—3 Wochen behandelt, und danach wird die Behandlung mittels eines inzwischen fertiggestellten Schienenhülsenapparates beendet.

Der Schienenhülsenapparat ist von hervorragender Bedeutung und Wirkung aus drei verschiedenen Gründen:

1. Er setzt die eigentliche Behandlung fort, hält die Redressionsstellung aufrecht und verhindert die so sehr häufige nachträgliche Belastungsdifferenzierung mit ihren langdauernden schweren Funktionsstörungen.

2. Er gestattet dem Patienten, der arbeiten will, schon nach 2 bis 3 Wochen, selbst bei den schweren Frakturen, seiner Tätigkeit wieder nachzugehen.

3. Er verbilligt durch diese beiden genannten Momente trotz seiner momentan hohen Kosten das Behandlungsverfahren wesentlich, da er auf die schnellst mögliche Weise den Gebrauch des Gliedes und damit die Arbeitsfähigkeit des Patienten wiederherstellt und vor allem nachträgliche Schädigungen durch zu frühe Belastung verhindert.

Beispiele. Frakturen im Bereiche der Fußwurzel: Fersenbein, Talus (Schienenhülsenapparat nach 14 Tagen).

---

[1]) Siehe Größere Vorträge II S. 79. — [2]) Ebenda S. 81.

Digitized by Google

Typischer Knöchelbruch mit Subluxation des Fußes nach hinten: Schienenhülsenapparat am 19. Tage.

Schwerer Abriß des Malleolus medialis und eines Fragmentes in der Diastase zwischen Tibia und Fibula; am 4. Tage post fracturam Operation und Nagelung; am 16. Tage post operationem Nagel entfernt; am 20. Tage Schienenhülsenapparat.

Doppelseitige Patellarfraktur: Entfernung der Blutergüsse durch Punktion; Heftpflasterverbände; am 15. Tage Schienenhülsenapparate.

Oberschenkelfraktur infolge großer Knochenzyste; Resektion des kranken Knochens, Einpflanzen einer 13 cm langen Knochenspange (aus der gesunden Tibia); nach 6 Wochen Schienenhülsenapparat.

Schenkelhalsfraktur älterer und alter Patienten: Schienengehverband und sofortige Anfertigung eines Schienenhülsenapparates.

Herr Drehmann-Breslau: Zur Coxa vara. (Projektionsvortrag.)

Demonstration von Röntgenbefunden bei 8 Fällen angeborener Coxa vara und 4 Fällen angeborenen Femurdefektes, welche den Zusammenhang beider Krankheitsbilder beweisen sollen.

Ferner Demonstration von Röntgenbildern von 10 Fällen (darunter 2 doppelseitigen) von Coxa vara adolescentium vor und nach dem unblutigen Redressement.

Schließlich Demonstration von 2 Fällen von Schenkelhalsfraktur, die von vornherein mit Redressement behandelt wurden.

Herr Delorme-Halle: Ueber Veränderungen in den Epiphysen bei Gelenktuberkulose[1]).

Herr Brandes-Kiel: Die Heilung größter Tibiadefekte durch Transplantation[2]).

Herr Peltesohn-Berlin: Transplantation bei Ulnadefekt[3]).

Herr van Assen-Rotterdam: Seltene Fußverletzungen.

1. Ein 40jähriger Hafenarbeiter, der aus 7 m Höhe auf die linke Ferse gefallen war, hatte längere Zeit Schmerzen medial von der Achillessehne. Dort ist ein kleiner, beweglicher, glatter Knochen über dem Calcaneus zu fühlen. Das Röntgenbild zeigt beiderseits ein Os trigonum tarsi; das linke ist aber gedreht. Diagnose: Luxation eines Os trigonum tarsi. Patient verweigert die Exstirpation.

2. Fraktur des Processus posterior tali nach Fußluxation, glatt geheilt durch Exstirpation des abgebrochenen Processus. Der Patient arbeitete 19 Tage nach der Operation wieder.

[1]) Siehe Größere Vorträge II S. 106. — [2]) Ebenda S. 109. — [3]) Ebenda S. 113.

Digitized by Google

3. Bei einem Arbeiter war wegen Osteomyelitis nach Trauma die Talusexstirpation gemacht worden. Das Fußgelenk war ankylotisch. Ein Schuh mit schrägem Absatz, vorn 3, hinten 1½ cm hoch, bis unter das Fußgewölbe reichend, sowie mit Einlage hat seinen Gang bedeutend gebessert.

4. Arbeiter mit Kompressionsbruch des Os naviculare pedis, dadurch entstanden, daß ein Eisenbahnwagen gegen den Fuß gefahren war. Die Schmerzen verschwinden nach Anlegung einer Stützsohle. Patient arbeitet wieder.

5. Expeditionsarbeiter mit 11 Jahre alter Fraktur des Os naviculare und Abbruch des Processus post. tali. Die Schmerzen verschwinden nach Anwendung einer Stützsohle.

6. Marineingenieur mit Subluxation im Chopartschen Gelenk nach innen, hat nach 9 Monaten so wenig Beschwerden, daß nur die Anwendung einer Stützsohle für notwendig gehalten wird.

7. Dienstmädchen mit 7 Jahre alter Luxation im Chopartschen Gelenk plantarwärts. 4 Monate nach Resektion einer queren Scheibe aus dem Fußskelett, Reposition, Gipsverband kann Patientin wieder ihrer Arbeit nachgehen.

Vorsitzender Herr Spitzy-Graz: Ich danke den Herren Rednern für ihre Vorträge und den Zuhörern für ihre Geduld und bitte Sie, morgen um 9 Uhr wieder zu erscheinen.

Schluß 11¼ Uhr.

Eröffnungssitzung.

Dienstag, den 25. März, vormittags 9 Uhr.

Vorsitzender Herr Spitzy-Graz: Sehr verehrte Anwesende! Ich eröffne den XII. Kongreß der Deutschen Gesellschaft für orthopädische Chirurgie. Es gereicht mir zur besonderen Freude und uns allen zu großer Ehre, in unserer Mitte eine große Anzahl hochgestellter Personen und Vertreter der Wissenschaft zu sehen. Das ist gewiß mit ein Zeichen des Aufschwungs, den unsere Gesellschaft genommen hat. Ich begrüße den Vertreter Seiner Exzellenz des Herrn Generalstabsarztes der Armee, Herrn Generalarzt Dr. Paalzow, ich begrüße den ärztlichen Direktor der Königlichen Charité, Herrn Obergeneralarzt Professor Dr. Scheibe, ich begrüße weiter jene Herren Gäste, die als Referenten sich die Arbeit und Mühe nehmen wollen, unser Wissen zu bereichern. So begrüße ich vor allen Herrn Geheimrat Professor Dr. Kraus, Herrn Professor Dr. Poncet aus Lyon, der den Weg

Digitized by Google

nicht gescheut hat, zu uns zu kommen, um uns die Ergebnisse der französischen Wissenschaft, unser Hauptthema betreffend, mitzuteilen. Ich begrüße Herrn Professor Dr. Ibrahim aus München, ich begrüße ferner Herrn Dr. Abbott, der uns gestern seine ausgezeichnete Methode demonstriert hat. Ich will gleich hier anschließen, daß der Ausschuß unserer Gesellschaft Herrn Professor Abbott als korrespondierendes Mitglied der Gesellschaft vorschlägt, und ich bitte die Herren, durch Akklamation unseren Vorschlag zu bestätigen. (Beifällige Zustimmung.)

Meine Herren, die Zahl unserer Mitglieder hat bereits ein halbes Tausend überschritten, gewiß mit ein Beweis des allgemeinen Interesses, das unsere Bestrebungen erwecken.

In diesem Jahre haben wir den Verlust eines unserer Mitglieder zu beklagen. Es ist das Herr Dr. Bosse, der in jungen Jahren aus unserer Mitte gerissen wurde. Er war Assistent bei Winter und Hildebrand, übte hier in Berlin als Frauenarzt und Chirurg Praxis aus und stand auch unseren Interessen nicht fern, wie dies aus seinen Arbeiten über syphilitische Knochenerkrankungen hervorgeht. Ich bitte die Herren, sich zu seinem Andenken von Ihren Plätzen zu erheben. (Geschieht.)

Dem Anwachsen unserer Gesellschaft in so steiler Kurve entsprechend sind die inneren Fortschritte, die wir in der Wissenschaft gemacht haben. Ich erinnere Sie an die gestrige Diskussion. Wir sind der Skoliosenbehandlung jetzt bedeutend näher gekommen und sind dem Thema, dem wir früher immer auszuweichen geneigt waren, doch etwas näher auf den Leib gerückt.

Auch die äußeren Anerkennungen, die wohl etwas langsamere Schritte machen, haben sich in der letzten Zeit bedeutend vermehrt. Im Auslande, wo ja die Anerkennung der Orthopädie als selbständiges Fach schon lange Zeit besteht, hat Haglund im vergangenen Jahre das Ordinariat mit Sitz und Stimme in der Universität Stockholm erlangt, im Inlande Herr Professor Riedinger das etatsmäßige Extraordinariat mit Lehrauftrag bekommen. Weiter sind in neue, schöne Häuser, die hauptsächlich der Krüppelfürsorge ihre Entstehung verdanken, eingezogen Herr Riedinger, ferner Herr Schultheß, wie er mir vor kurzer Zeit mitgeteilt hat, und Herr Höftman.

Wenn Sie so sehen, daß wir ein Gebiet nach dem anderen für uns bekommen und es weiter ausgebaut haben, so hätte ich noch einen persönlichen Wunsch, den ich Ihnen jetzt vortragen will, ein weiteres Gebiet betreffend, das wir uns noch zu eigen machen sollen. Es betrifft dies die körperliche Erziehung der Jugend. Ich habe vor 3 Jahren schon auf dieses Kapitel hingewiesen und gezeigt, in wie innigem Zusammenhange körperliche Erziehung und Orthopädie stehen. Ich komme jetzt vom Internationalen Kongreß für körperliche

Digitized by Google

Erziehung aus Paris, wohin mich die österreichische Regierung als offiziellen Delegierten geschickt hat. Der Kongreß hat, trotzdem sich sehr viele Systemstreitigkeiten usw. dort entwickelt haben, doch gezeigt, welchen kolossalen Aufschwung diese Frage in allen Staaten genommen hat. Es ist außerdem dort klar hervorgetreten, daß die verschiedenen Regierungen auch sehr großes Interesse an der Entwicklung dieses Gebietes haben und zwar von verschiedenen Gesichtspunkten aus, sowohl vom Gesichtspunkt der Pädagogik wie insbesondere vom Gesichtspunkte der Entwicklung der Heeresmacht. Ein weiteres Zeichen der Zeit und ein Beweis dieses Interesses ist, daß die medizinische Fakultät Paris den Kongreß veranstaltet hat, und daß Männer der Wissenschaft wie Landouzy und Gilbert dem Kongreß vorgestanden und einzelne Sektionen geleitet haben. Meine Herren, die medizinische Fakultät tut damit kund, daß die körperliche Erziehung, wenigstens ihrem wissenschaftlichen Teil nach, mit ein Teil der Medizin ist. Sie ist ja nichts anderes als die Prophylaxe gegen Verelendung des Körpers, gegen die Entstehung von körperlicher Minderwertigkeit und von Deformitäten, ein Gegengewicht gegen die Verschlechterung der Rasse und dadurch mittelbar gegen die Entstehung von angeborenen Mißbildungen. Das ist doch alles die Summe jener Fehler, gegen die wir anzukämpfen haben. Wir sind da doch auch berufen, die Führung in den Fragen der körperlichen Erziehung in der Hand zu behalten. Die Orthopädie soll über neuauftauchende Systeme, die jetzt hier wie Pilze aus dem Boden schießen, urteilen, ob sie auch den biologischen und physiologischen Grundsätzen des Wachstums usw. entsprechen, sie soll aber auch bestehende Mängel der Systeme, die jetzt gang und gäbe sind, ausmerzen. Wir müssen doch auch die Schädigungen behandeln, die durch falsche Applikation, die durch Unterlassungssünden entstehen, und ebenso gut wie die Prophylaxe der Augenkrankheiten zur Augenheilkunde gehört, gehört die Prophylaxe gegen Deformitäten, gegen Haltungsanomalieen zur orthopädischen Chirurgie.

Meine Herren, eine derartige theoretische Enunziation hier hat aber wenig Wert. Ich habe schon im Jahre 1910 darauf hingewiesen, daß unsere Fachvertreter sich bemühen sollen, in der Oeffentlichkeit und in den Schulen Vorträge über körperliche Erziehung zu halten, damit, wenn die Regierungen darangehen, Lehrstühle für körperliche Erziehung zu gründen, unsere Wissenschaft schon beweisen kann, daß sie hierin etwas getan hat. Es wird ja bald kommen, daß die Regierungen sich dazu entschließen, und zwar in Deutschland und Oesterreich hauptsächlich deswegen, weil der Turnunterricht hier sehr im Argen liegt. Das ist auch so ziemlich der einzige Grund, warum sich im Auslande die anderen Systeme, das schwedische usw., einer viel

Digitized by Google

größeren Beliebtheit erfreuen, weil man aus dem deutschen System die Fehler noch nicht ausgemerzt hat, hauptsächlich deshalb, weil die Turnlehrer keine entsprechende Ausbildung bekommen. Auf der Gegenseite ist in Schweden ohne Zutun der Aerzte ein Turnlehrerstand entstanden, der sich zu einem Mittelding zwischen Aerzten und Lehrern herausgebildet hat. Daß das zu ständigen Reibungen Veranlassung gibt, werden Sie ohne weiteres zugeben. In Belgien ist ein Zentralinstitut für körperliche Erziehung der medizinischen Fakultät angegliedert. Dort betreibt ein Nichtarzt, ein Turnlehrer ärztliche Massage in der Universitätsklinik, dort leitet ein Turnlehrer das ganze Institut.

Sie sehen also, daß es eine ganz vitale Frage ist, die uns hier betrifft, eine Frage, die die nächste Zukunft bringen wird. Wenn wir sie nicht in die Hand nehmen, wird die Frage ihren Weg ohne uns nehmen, und wie schwer es ist, bereits bestehende Einrichtungen auch nur vernünftig zu reformieren, können Sie aus den Schwierigkeiten erkennen, die wir mit den orthopädischen Schulturnkursen gehabt haben.

Ich erlaube mir also, unserer Versammlung hier in Uebereinstimmung mit dem Ausschuß folgende Resolution vorzuschlagen, die sie beschließen mögen, die dann ihren Weg in die Tagespresse nehmen wird, um so öffentlich unsere Ansicht kund zu tun:

„Da die körperliche Erziehung ihrer Hauptsache nach als Prophylaxe gegen die Entstehung von körperlichen Minderwertigkeiten, Wachstumstörungen und Deformitäten aufzufassen ist, und die wissenschaftliche Ueberwachung und Lösung dieser Fragen in den Fachbereich der Orthopädie gehört, werden die entsprechenden Fachvertreter an den Universitäten und medizinischen Schulen aufgefordert, Vorlesungen und Vorträge über körperliche Erziehung zu halten, sowie für die offizielle Einstellung dieser Vorlesungen in den Lehrplan Sorge zu tragen. Die Deutsche Gesellschaft für orthopädische Chirurgie, als die Zusammenfassung aller Fachärzte, ist sich der Pflicht und Aufgabe ihrer Mitglieder bewußt, nicht nur gegen bereits vorhandene Fehler anzukämpfen, sondern soweit als möglich deren Entstehung zu verhindern und so zur Hebung und Erstarkung unserer Volkskraft, die in der Heeresmacht ihren höchsten Ausdruck findet, beizutragen." (Beifall.)

Hat jemand von den Herren den Wunsch, sich dazu zu äußern? Sonst wäre es im Interesse der Sache, wenn diese Resolution durch Akklamation einstimmig angenommen würde. (Beifällige Zustimmung.)

Wir wollen dann sogleich in die Verhandlungen eintreten, und ich bitte Herrn Geheimrat Dr. Kraus um sein Referat.

Herr Kraus-Berlin: **Symptomatologie, pathologische Anatomie und cutane Behandlung der chronischen Arthritis**[1]).

[1]) Der Vortrag wird später veröffentlicht werden.

Digitized by Google

Vorsitzender Herr Spitzy-Graz: Ich danke Herrn Geheimrat Professor Kraus für seine geistvollen Ausführungen. Wir sind ihm zu besonderem Danke verpflichtet. (Zu dem inzwischen erschienenen Herrn Abbott:) Mister Abbott! Our society has made you a corresponding member, and we would be very obliged to you, if you would accept it.

Herr Abbott-Portland: I thank you very much.

Herr Poncet-Lyon: Les formes des arthritis chroniques et du rhumatisme tuberculeux[1]).

Vorsitzender Herr Spitzy-Graz: Monsieur le professeur, permettez-moi d'exprimer notre reconnaissance pour votre communication.

Herr Ibrahim-München: Die chronische Arthritis im Kindesalter[2]).

Vorsitzender Herr Spitzy-Graz: Ich danke Herrn Professor Ibrahim. Erlauben Sie noch, daß ich nachträglich den Nachfolger von Codivilla, Herrn Professor Putti, begrüße und ihn Ihnen hiermit vorstelle. Er ist unser Mitglied. Herr Professor Putti ist durch seine Berufung an die Lehrstelle in Bologna an eine unserer ersten Lehrkanzeln gekommen und gilt uns hier gleichsam als Vertreter der italienischen Orthopädie. (Beifall.)

Herr Preiser-Hamburg: Die orthopädische Behandlung der chronischen Arthritiden, mit besonderer Berücksichtigung der Statik[3]).

Diskussion. Herr Walkhoff-Berlin-Lichterfelde: Meine Herren! Ich möchte zunächst gegen die gestern und in früheren Veröffentlichungen ausgesprochene Anschauung von Herrn Axhausen Front machen, die die Arthritis deformans als einen Symptomenkomplex darstellt, der durch die Anwesenheit mehr oder weniger ausgedehnter Knorpelnekrosen hervorgerufen wird.

Gewiß, Knorpelnekrosen kommen bei der Arthritis deformans wohl vor, sie treten aber gegenüber den Bildern der Knorpeldegeneration so in den Hintergrund, daß die meisten Autoren (Weichselbaum, Meyer, Beitzke) sie kaum erwähnen. Hierbei spielt sich der Degenerationsprozeß am Knorpel so ab, daß zuerst die Grundsubstanz auffasert, worauf dann erst die Knorpelzellen zu proliferieren beginnen. Knorpelnekrosen kommen in diesem Anfangsstadium noch nicht vor, so daß unmöglich, wie Herr Axhausen es will, die oft enorme Knorpelzellwucherung als Regenerationswucherung für die supponierte Knorpelnekrose angesehen werden kann. Die Knorpelwucherung ist vielmehr

[1]) Siehe Größere Vorträge II S. 120. — [2]) Ebenda S. 130. — [3]) Ebenda S. 142.

Digitized by Google

der Ausdruck einer reinen Reizung der Zellen, die durch die vermehrte Kraftdurchfließung infolge des Elastizitätsverlustes der aufgefaserten Intrazellularsubstanz zustande kommt. Erst wenn der degenerierte Knorpel den einwirkenden mechanischen Kräften keinen Widerstand entgegenzusetzen vermag, kommt es zur Nekrose der Knorpelzellen. Diese ist aber nur in den vorgeschrittensten Stadien so stark, daß nur nekrotisches Knorpelgewebe, wie in den Axhausenschen experimentellen Versuchen, den Knochen bedeckt.

Zweitens spricht auch das Auftreten der bekannten subchondralen Prozesse bei der Arthritis deformans gegen die Axhausensche Theorie. Diese fehlen einmal ganz, trotzdem der Knorpel ausgedehnt degeneriert, ja selbst nekrotisiert ist, sodann sind sie häufig schon zu sehen, wenn der Knorpelüberzug nur bis zur mittelsten Lage aufgefasert, aber noch nicht nekrotisch ist. Somit können sie unmöglich durch die Knorpelnekrosen selbst verursacht sein. Meines Erachtens stellen sie das Resultat veränderter mechanischer Kraftdurchfließung dar. Ist diese an einer wenig belasteten Gelenkpartie gering, so werden sie fehlen; ist sie stark, so werden sie vorhanden sein und darauf hinzielen, den subchondralen Knochen durch Knochenneubildung zu schützen.

Selbstverständlich müssen sie nicht nur bei Arthritis deformans, sondern auch in Gelenken bei einfachem Malum senile vorkommen, wo ja auch dieselbe Knorpeldegeneration vorhanden ist. Hier, beim Malum senile, ist allerdings der Knorpeldegenerationsprozeß meist nie so stark, daß eine Inkongruenz der Gelenkflächen durch ihn resultiert. Erst wenn eine Inkongruenz durch denselben hervorgerufen wird, werden Randwülste an den Gelenkflächen entstehen, die den Zweck haben, wie bei der Spondylitis deformans eine Verbreiterung der Gelenkbasis zu geben. Erst dann werden die weiteren progressiven und regressiven Veränderungen am Knorpel und Knochen der Gelenkenden sich ausbilden, die die Arthritis deformans charakterisieren. Hierdurch wird der Unterschied zwischen Malum senile und Arthritis deformans erklärlich. Er ist also nicht durch die Verschiedenheit der pathologischen Prozesse bedingt, sondern er beruht nur darauf, ob durch die Knorpeldegeneration eine Inkongruenz der Gelenkflächen eintritt oder nicht. Selbstverständlich wird um so leichter die im Senium fast regelmäßig stattfindende Knorpeldegeneration zur Arthritis deformans führen, als schon vorher eine statische Störung des Gelenkes, wie sie Preiser beschrieben hat, vorlag. Dadurch wird es plausibel, warum gerade im Alter die Arthritis deformans sich ausbildet und nicht jede Knorpeldegeneration dann zur Arthritis deformans führt. — Für die Fälle, wo schon im jugendlichen Alter die idiopathische Arthritis deformans zur Entwicklung kommt, möchte ich ebenfalls mit Preiser die Inkongruenz der Gelenkflächen für die Genese der Arthritis deformans verantwortlich machen. Diese

Digitized by Google

ist aber nicht durch eine universelle Erkrankung des Knorpels primär bedingt, sondern ein umgekehrtes Verhältnis liegt vor, indem sie dort, wo die Gelenkkörper außer stärkeren Kontakt miteinander geraten, erst die Degeneration am Knorpel hier schafft, die dann weiter zu Abschleifungen und sekundären arthritischen Umformungen der Gelenkflächen führt.

Auf diese Weise wird die Genese der Arthritis deformans leicht verständlich. Meine Auffassung ist also die, daß die Ursache der Arthritis deformans nicht, wie Axhausen behauptet, in einer primären Knorpelnekrose liegt, sondern, wie Preiser und ich es schon vielfach betont haben, in einer statischen Störung der befallenen Gelenke zu suchen ist, die entweder selbst das primär auslösende Moment für die Krankheit abgibt oder durch eine Knorpeldegeneration erst hervorgerufen wird.

Herr Schanz-Dresden: Zur Aetiologie und Therapie der Arthritis deformans[1]).

Herr Werndorff-Wien: Manche der als Arthritis deformans publizierten Fälle sind Fälle von Caries sicca des Hüftgelenks.

Herr Perthes-Tübingen: Meine Herren, gestatten Sie mir nur eine ganz kurze Bemerkung zu der Frage der sog. Arthritis deformans des jugendlichen Hüftgelenks. Ich habe ein relativ reiches Material von dieser Erkrankung zu sehen Gelegenheit gehabt. Zu dem Leipziger Material, das Herr Kollege Ibrahim schon erwähnte, sind noch 15 Beobachtungen in Tübingen hinzugekommen, so daß ich also jetzt über 21 Beobachtungen dieser Art verfüge.

Dabei bin ich zu der Ueberzeugung gekommen, daß unter dem, was als Arthritis deformans juvenilis veröffentlicht wird, sich eine Gruppe von Fällen verbirgt, die gar nichts mit Arthritis deformans zu tun hat. Erstens haben wir in den Fällen keine Krepitation, also wohl keinen Knorpeldefekt. Dann ist der Verlauf ein anderer. Es sind ganz typische Erkrankungen, immer so typisch, wie wir es bei der Arthritis deformans des späteren Alters nicht haben. Diese Fälle heilen mit einer sehr weitgehenden freien Beweglichkeit aus, und, was das Wichtigste ist, die pathologische Anatomie ist anders als bei der echten Arthritis deformans. Ich hatte in einem Falle Gelegenheit, ein solches Gelenk bei einer Operation zu inspizieren. Es fand sich der Gelenkknorpel vollständig normal, und das einzige Auffallende waren außer einer abnormen Form des Kopfes sehr eigentümliche, auf Knorpelneubildung beruhende Destruktionsherde im Femurinnern. Ich glaube also, wir haben da etwas anderes vor uns als die Arthritis deformans.

[1]) Siehe Größere Vorträge II S. 177.

Digitized by Google

Ich muß mich auf diese kurze Bemerkung hier beschränken und verweise im übrigen auf den Vortrag, den ich für den Chirurgenkongreß über das gleiche Thema angekündigt habe.

Herr Becher-Münster demonstriert ein durch Resektion gewonnenes Präparat von schwerer Arthritis deformans genus.

Herr Tietze-Breslau: Meine Herren, aus der interessanten Diskussion, die wir heute gehört haben, geht jedenfalls eins mit Sicherheit hervor, daß wir von einer einheitlichen Auffassung der chronischen Arthritis weit entfernt sind. Ich glaube daher, daß es als ein Verdienst derjenigen Autoren anzusehen ist, welche, wie es neuerdings durch Jacobsohn in Deutschland und auch in dem einleitenden Referat von Herrn Geheimrat Kraus geschehen ist, insbesondere Gewicht darauf legen, daß man zwei Formen unterscheidet, die hypertrophische Form von der atrophischen Form trennt. Herr Jacobsohn hat die hypertrophische Form, die nach seiner Ansicht mit der Arthritis deformans identisch ist, vor kurzer Zeit zum Gegenstand einer Studie in den „Grenzgebieten" gemacht. Ich möchte mich diesem Autor anschließen. Ich habe hier ein Resektionspräparat abbilden lassen. Die Resektion wurde notwendig, weil eine Vereiterung eingetreten war. Das Gelenk zeigte auch eine Knorpelnekrose zirkumskripter Natur; aber es erhält sein Gepräge hauptsächlich durch die höchst charakteristischen, höchst eigentümlichen Knorpelwucherungen an verschiedenen Stellen der Gelenkflächen, welche in außerordentlich schöner Weise dem gleichen, was wir in dem Experiment von Axhausen gesehen haben.

Nun, im Gegensatz dazu steht die atrophische Form, von der hier einige Gelenkpräparate abgebildet sind. Hier spielt von vornherein die Knorpelnekrose eine ganz ausgesprochene Rolle. Der Knorpel verdünnt sich im ganzen; in frühen Stadien sehen die Knorpel an einzelnen Stellen wie angenagt aus, und schließlich kommt es zu einem ulzerösen Dekubitus in großer Ausdehnung im Gebiete des Gelenkknorpels, der Knochen wird bloßgelegt; aber es fehlen die Reaktionserscheinungen von seiten des Knochens und Knorpels, die wir bei der hypertrophischen Form beobachten können.

Ich habe bei vier Patienten Gelegenheit gehabt, die Resektion auszuführen, 3mal am Kniegelenk, bei einem Patienten noch an einem Schultergelenk, und 1mal noch beim Ellbogengelenk bei einer Frau. Die Folge war, daß drei Patienten, bei denen beide Kniegelenke reseziert wurden, die monatelang, ja jahrelang bettlägerig gewesen waren, bald wieder aufstehen konnten, die Gelenke bei ihnen wieder gebrauchsfähig wurden; die Gelenke waren fest. Ein Rezidiv ist bisher nicht erfolgt, allerdings ist ein Patient wieder bettlägerig geworden, weil die

Digitized by Google

Krankheit an anderen Gelenken fortschritt. Das Ergebnis der Ellbogengelenksresektion war ganz gut.

Ich möchte glauben, in Uebereinstimmung mit dem letzten Redner, daß für viele Patienten, welche sich einer Apparatbehandlung nicht unterziehen können, doch die Resektion ein weites Feld darbietet. Allerdings habe ich von vornherein auf bewegliche Gelenke verzichtet.

Herr Röpke-Barmen: Meine Herren, ich möchte doch der operativen Behandlung der Arthritis deformans etwas das Wort reden, vor allen Dingen, wenn es sich um Gelenke handelt, deren Beweglichkeit für den Kranken von besonderer Bedeutung ist, z. B. Finger, Ellbogengelenk und Schultergelenk. Es lassen sich aber auch andere Gelenke erfolgreich operativ behandeln.

Bei der Operation muß aber beachtet werden, daß ausgiebig genug alles erkrankte Gewebe fortgenommen wird. Ferner ist darauf zu achten, daß ein Streifen Periost am Ende der Knochen, die wir freigelegt haben, entfernt wird, damit wir nicht unnütze Wucherungen wieder bekommen, weiter, daß wir ein Interpositionsmaterial anwenden.

Nun habe ich schon 1910 auf der Naturforscherversammlung in Karlsruhe zum Transplantieren Fettlappen empfohlen, weil wir in ihnen ein dickes Interpositionsmaterial in großer Masse haben können.

Ueber die Veränderungen, welche das interponierte Fett durchmacht, spreche ich auf dem Chirurgenkongreß.

Unter den ersten Fällen, über die ich damals gesprochen habe, befand sich auch ein Fall von Arthritis deformans des Ellbogengelenks mit schwerer Bewegungsbeschränkung und Schmerzhaftigkeit.

Der Fall ist nach Entfernung des erkrankten Knorpelüberzuges des Humerusendes und der erkrankten Kapsel, nach Einpflanzung eines Fettlappens ausgezeichnet geworden. Ich habe ihn in der medizinischen Gesellschaft in Jena im Februar 1911 vorgestellt. Es handelte sich um eine Frau im mittleren Lebensalter, die jetzt alle Arbeiten verrichten kann und ohne Schmerzen geblieben ist.

Herr Jacobsohn-Charlottenburg: Meine Herren, ich möchte Ihnen in bezug auf die Klassifizierung der chronischen Arthritiden die Einteilung in die hypertrophische und die atrophische Form dringend empfehlen. Unter der Arthritis hypertrophicans ist die Arthritis deformans der Chirurgen und Orthopäden zu verstehen, unter der Arthritis atrophicans die frühere Arthritis rheumatica, wie sie im großen ganzen die Internisten auffassen, und zwar die primäre oder sekundäre Form.

Im Sinne Hoffas ist mit der Bezeichnung „hypertrophicans" gesagt, daß die hypertrophischen Veränderungen, wie sie sich vorzugsweise im Röntgenbilde dokumentieren, das Charakteristische sind, während mit der Bezeichnung Arthritis atrophicans gesagt wird, daß die

Digitized by Google

Atrophie die Hauptsache ist. Die Unterscheidungen zwischen Arthritis hypertrophicans und atrophicans beziehen sich sowohl auf die klinische als die röntgenologische, sowie die pathologisch-anatomische Seite. Ich möchte Sie bitten, diese Erscheinungen in meiner kleinen Arbeit nachzulesen.

Herr Vulpius-Heidelberg: Meine Herren, auf Grund von Beobachtungen, die ich wiederholt in meinem Knochengelenksanatorium in Rappenau zu machen Gelegenheit hatte, kommen in der Tat solche Fälle vor, teils mit plötzlicher, teils mit schubweiser Ueberschwemmung des Organismus, die zu entsprechenden Gelenkveränderungen führen. Ich möchte alle die Herren, die Gelegenheit haben, chirurgische Tuberkulosen längere Zeit zu beobachten, bitten, darauf zu achten und Mitteilung zu machen, damit wir über die Aetiologie ins Klare kommen.

Zweitens möchte ich mir erlauben, Ihnen Präparate von resezierten Hüften mit arthritischen Veränderungen zu zeigen, bei denen recht gute Erfolge erzielt sind. 1. Doppelseitige Hüftresektion bei schwerer Arthritis deformans eines älteren Mannes. Sehr gutes funktionelles Resultat. 2. Arthritis deformans im Hüftgelenk bei einer 23jährigen Patientin. Hochgradige Schmerzen völlig beseitigt. 3. Ein Präparat von arthritischen Veränderungen bei einer 29jährigen kongenitalen Hüftluxation. Auch hier ein guter Erfolg. Ich möchte sagen, daß wir gelegentlich durch die Operation derartiger chronischer Arthritiden ausgezeichnete Resultate erzielen können.

Noch ein paar Worte über meine Versuche mit Sauerstoffinjektion in arthritische Gelenke, wie sie von Hoffa und Wollenberg angegeben wurde. Ich habe gelegentlich, namentlich bei Kniegelenken, durch Injektion von Sauerstoff recht überraschende Erfolge gesehen hinsichtlich der Schmerzbeseitigung sowohl wie der Beweglichkeitswiederkehr. Die Methode scheint im allgemeinen wenig bekannt geworden zu sein und wenig geübt zu werden. Ich möchte bitten, daß die Herren, die Erfahrungen haben, Mitteilung machen, und daß die Herren Kollegen sich mit der Sache beschäftigen, die mir keineswegs aussichtslos erscheint.

Herr Bibergeil-Berlin: Meine Herren, die Diskussionsbemerkungen der Herren Werndorff und Perthes geben mir zu einer kurzen Ausführung Veranlassung. Wir haben in der Joachimsthalschen Poliklinik eine größere Reihe von Fällen beobachtet, die wir als Osteoarthritis deformans juvenilis angesprochen haben. Ich muß gegenüber Herrn Werndorff auf unserem Standpunkt beharren, daß in unseren Fällen wenigstens eine Verwechslung mit einer tuberkulösen Affektion ausgeschlossen erscheint. Denn die Fälle heilten — das kann ich übereinstimmend mit den Erfahrungen des Herrn Perthes sagen —

Digitized by Google

rasch aus und sind auch bis auf einen jetzt völlig zur Norm zurückgekehrt, so daß wir klinisch überhaupt keinerlei Erscheinungen mehr an den vorher erkrankten Gelenken finden können. Das wäre bei Tuberkulose nicht der Fall gewesen, wenigstens unter der Behandlung, die wir eingeschlagen haben: Bewegungsübungen, Heißluftbehandlung und Vermeidung ieglicher Ruhigstellung des erkrankten Gelenks.

Ich komme nun noch kurz auf die Bemerkungen des Herrn Perthes zurück. Es ist durchaus möglich, daß es sich bei der zur Diskussion stehenden Affektion nicht um denjenigen Krankheitsprozeß handelt, der gewöhnlich als Arthritis deformans bezeichnet wird. Denn wir können uns in der Tat nicht recht vorstellen, wie nach einer Behandlung von einem halben oder von einem Jahre unter aktiver Mobilisierung und der sonst üblichen Therapie diese Gelenke klinisch vollkommen ausheilen sollen.

Herr Werndorff-Wien: In Erwiderung auf die Bemerkung des Herrn Kollegen Bibergeil will ich nur kurz anführen, daß ich mich bei meinen Bemerkungen auf seinen Fall 4 — wenn ich mich genau erinnere — bezogen habe, den Fall, in dem er davon spricht, daß er merkwürdigerweise bei angewandter Massage und Uebungsbehandlung schlechter geworden ist. Nun, das ist immerhin sehr suspekt, wenn wir auf der anderen Seite sehen, daß im Gegenteil Massage, Uebungstherapie, ja sogar forciertes Redressement, Korrektur der immer vorhandenen Abduktionsstellung ein ausgezeichnetes Resultat geben. Natürlich kann man ohne eine mikroskopische Untersuchung, die ich intendiert habe, die mir aber hier nicht zu bringen möglich war, ein abschließendes Urteil um so weniger fällen, als die Caries sicca genau die Erscheinungen im Röntgenbilde und klinisch darbietet wie die juvenile Form der Arthritis deformans, und nur das Vorhandensein eines zirkumskripten Oedems kann unter Umständen differentialdiagnostisch verwertet werden.

Zum Schluß nur eine kurze Bemerkung zu den Ausführungen des Herrn Professor Vulpius, dem ein kleiner Lapsus unterlaufen ist in bezug auf die Autorschaft der Sauerstoffinjektion, die bekanntlich nicht von Hoffa und Wollenberg, sondern von mir und Robinson zuerst angegeben wurde.

Herr Wollenberg-Berlin: Zur Differentialdiagnose der chronischen Gelenkerkrankungen[1]).

Herr Wollenberg-Berlin: Zur Therapie der Arthritis deformans[2]).

---

[1]) Siehe Größere Vorträge II S. 184. — [2]) Ebenda S. 190.

Digitized by Google

Herr Bade-Hannover: Ueber die Beziehungen der Arthritis deformans juvenilis zum eingerenkten kongenital luxierten Hüftgelenk [1]).

Herr Ludloff-Breslau: Die Behandlung des Hallux valgus. Unter Demonstration einer erfolgreich operierten Patientin teilt Ludloff mit, daß er in 9 Fällen durch schräg von vorn unten nach hinten oben gehende Osteotomie des Metatarsus I volle Korrektur erzielte.

Herr Klar-München: Meine Herren! Erlauben Sie mir, auf die Bemerkung, die Herr Ludloff über die Aetiologie des Hallux valgus machte, Einiges zu erwidern. Mindestens in 50 der untersuchten Fälle von Hallux valgus sind keine Deformitäten erwiesen worden. Es sind bei Zigeunern, bei Völkern, die nie eine Bekleidung des Fußes gekannt haben, Fälle von Hallux valgus beobachtet worden. Ich habe vor 7 Jahren noch aus der Vulpiusschen Klinik eine Arbeit publiziert, in der der Stammbaum einer Familie aufgestellt ist, in der zahlreiche Hallucis valgi vorgekommen sind.

Herr Henschen-Zürich: Die zentrale oder intrapelvine Pfannenwanderung der Hüfte auf coxitisch-arthropathischer Grundlage [2]).

Herr Lorenz-Wien: Ueber die unblutige operative Behandlung der Pseudarthrosis colli femoris [3]).

Herr Kölliker-Leipzig: Zur Technik der Osteotomie [4]).

Vorsitzender Herr Spitzy-Graz: Es freut mich außerordentlich, daß von dieser Stelle wieder einmal auf das Unnötige und Schädliche der Ablösung des Periosts hingewiesen wird. In Büchern kann man immer wieder den Satz finden: Vor der Osteotomie Abhebelung des Periosts. Dadurch schädigt man nur das knochenbildende Material.

Herr Stoffel-Mannheim: Neue Gesichtspunkte auf dem Gebiete der Sehnenüberpflanzung [5]).

Herr Stoffel-Mannheim: Neues über das Wesen der Ischias und neue Wege für die operative Beseitigung des Leidens [6]).

Vorsitzender Herr Spitzy-Graz: Ich bitte Herrn Alsberg-Cassel und Herrn Schulze-Duisburg, als Kassenrevisoren zu fungieren und während der Mittagspause ihres Amtes zu walten.

Die ausgezeichneten Untersuchungen, die uns eben Herr Stoffel vorgetragen hat, sind gewiß imstande, unser weiteres Vorgehen bei der Sehnen- und Nervenoperation zu beeinflussen.

[1]) Siehe Größere Vorträge II S. 192. — [2]) Ebenda S. 198. — [3]) Ebenda S. 232. — [4]) Ebenda S. 248. — [5]) Ebenda S. 250. — [6]) Ebenda S. 268.

Digitized by Google

Herr Gocht-Halle: Meine Herren! Ein Wort darf ich vielleicht sagen zu einer Ehrenrettung aller derjenigen, die bisher auch Sehnentransplantationen ausgeführt haben und doch auch zu guten Resultaten gekommen sind. Ich möchte nur ein einziges Beispiel herausgreifen, das ist der Ersatz des Quadrizeps, der doch, wie alle Herren wissen, in so außerordentlich vielen Fällen zu den besten Resultaten geführt hat. Wir haben oft nur den Semitendinosus, diesen verhältnismäßig schwachen Muskel, ganz allein unter starker Spannung oder wenigstens unter einer gehörigen Spannung auf die Kniescheibe transplantiert und haben es, wie ich Ihnen sofort an einer 25jährigen Patientin, die in Berlin ist, demonstrieren könnte, fertiggebracht, durch eine Nachbehandlung von einem Vierteljahr — ein halbes Jahr ist das Resultat her — die Dame in den Stand zu setzen, daß sie das Bein in wagrechter Haltung strecken kann. Also die Ausführungen des Herrn Stoffel in Ehren, das mag ja richtig sein. Aber die Praxis an sich spricht jedenfalls hier sowohl wie bei anderen Fällen dafür, daß eine Spannung und auch eine Stärkung des Muskels nicht immer zu verwerfen ist, sondern auch ein gutes Resultat zeitigt.

Dies bloß zur Ehrenrettung unseres früheren Standpunktes.

Nachmittagssitzung um 2 Uhr.

Vorsitzender Herr Spitzy-Graz: Ich eröffne die Nachmittagssitzung. Ich muß Ihnen zur Kenntnis bringen, daß unser Preßausschuß an mich einen Brief gerichtet hat des Inhalts, daß sich eine Tageszeitung im vorigen Jahr geweigert hat, den Bericht vollständig in der Gestalt zu bringen, in der er ihr vorgelegt wurde. Der Preßausschuß hat mitgeteilt, daß er dieses Jahr ausdrücklich darauf bestehen wird, daß die Berichte vollinhaltlich abgedruckt werden, wie sie der Zeitung vorgelegt werden.

Ich bitte Herrn Drehmann, uns jetzt die neu aufgenommenen Mitglieder vorzulesen.

Herr Drehmann-Breslau (liest):

1. Dr. Abbott, Portland (U.S.A.).
2. Dr. Backhaus, Düsseldorf.
3. Dr. Constantin Carvallo, Lima (Peru).
4. Dr. Herminio Castells, Barcelona (Spanien).
5. Dr. Hermann Engel, Berlin-Friedenau.
6. Dr. Flörcken, Paderborn.
7. Dr. J. Frumin, Kiew (Rußland).
8. Oberarzt Dr. Haver, Hagen i. W.
9. Professor Dr. H. Heinecke, Leipzig.
10. Dr. Walter Hofmann, Leipzig.

Digitized by Google

11. Dr. Eugen Jacobsohn, Berlin-Charlottenburg.
12. Fräulein Dr. v. Kittlitz, Bad Elster i. S.
13. Dr. Louis Lamy, Paris (Frankreich).
14. Dr. Lance, Paris (Frankreich).
15. Dr. H. Landwehr, Köln.
16. Dr. W. Lapinski, Warschau (Polen).
17. Dr. Lewy, Freiburg i. Br.-Günterstal.
18. Dr. Maier, Berlin.
19. Dr. R. v. Mayersbach, Innsbruck (Tirol).
20. Dr. Eduard Menne, Kreuznach.
21. Dr. Leo Meyer, Brandenburgische Krüppelheilanstalt.
22. Dr. Möllhausen, Bad Oldesloe, Sanatorium.
23. Dr. Friedrich Mommsen, Halle a. d. S.
24. Dr. Adolf Natzler, Mülheim (Ruhr).
25. Dr. Ohm, Düsseldorf.
26. Dr. Freiherr Günter v. Saar, Innsbruck.
27. Dr. Alexis Schenk, St. Petersburg (Rußland).
28. San.-Rat Dr. Schulze-Berge, Oberhausen (Rhld).
29. Geh. San.-Rat Dr. Settegast, Berlin SW.
30. Dr. da Silva Santos, Rio de Janeiro (Brasilien).
31. Frau Dr. Stoffel, Mannheim.
32. Dr. Eduard Streißler, Graz.
33. Dr. Heinrich Stuth, Halle a. d. S.
34. Dr. Treplin, Sahlenburg b. Cuxhaven.
35. Dr. Trethowan, London (England).
36. Professor Dr. Heinrich Turner, St. Petersburg (Rußland).
37. Dr. Völker, Berlin-Wilmersdorf.
38. Dr. Henning Waldenström, Stockholm.
39. Prosektor Dr. Walkoff, Berlin-Lichterfelde.
40. Dr. Fritz Wette, Köln a. Rh.
41. Dr. Winkler, Mülheim (Ruhr).
42. Dr. Franz Zahradnicky, Deutschbrod (Böhmen).

Vorsitzender Herr Spitzy-Graz: Ich bitte unseren Kassenwart, Herrn Schanz, den Bericht zu erstatten.

Herr Schanz-Dresden: Meine Herren! Es ist bei diesen schlechten Zeiten in der Börsenwelt besonders erfreulich, wenn man eine so glatte Bilanz sieht, wie unsere. Wir sind in dieses Jahr mit einem Vermögen von 18029 M. eingetreten und haben in diesem Jahre eine Einnahme gehabt von 11387,97 M. Die Ausgaben betrugen 8816,72 M. Es verbleibt uns ein Gewinn von 2571,45 M., so daß wir jetzt einen Vermögensbestand von 20593,45 M. haben. Das Geld ist teils in Rentenpapieren angelegt, teils auf Bankbuch. Die Belege für alles habe ich

Digitized by Google

den Herren Rechnungsprüfern vorgelegt, und die beiden Herren haben ihr „Richtig" darunter geschrieben. Darf ich bitten, es noch einmal auszusprechen.

Herr Schulze-Duisburg: Der Kassenbericht ist revidiert und richtig befunden worden.

Vorsitzender Herr Spitzy-Graz: Ich beantrage, dem Herrn Kassenwart die Entlastung zu erteilen. Wenn die Herren nichts dagegen haben, glaube ich, daß es hiermit geschehen ist.

Wir hätten noch etwas Wichtiges in dieser Sitzung zu besprechen, die, wie Sie ja wissen, gleichbedeutend ist mit der Generalversammlung der Gesellschaft.

Zuerst habe ich Ihnen zu berichten, daß der Ausschuß beschlossen hat, daß die Verhandlungen nun wieder in der „Zeitschrift für orthopädische Chirurgie" erscheinen, damit nicht die Verhandlungen aus dem Zusammenhange unseres Jahrbuches herausgerissen sind und so in Nebenheften, die die Verhandlungsschrift doch immer bedeuten wird, erscheinen. Ich glaube, daß das im Sinne der Mitglieder der Gesellschaft ist. (Zustimmung.)

Weiter haben alle Mitglieder der Gesellschaft den neuen Entwurf der Satzungen in die Hand bekommen und ich hoffe, daß Sie ihn auch gelesen haben. Ich möchte vermeiden, daß wir über alle einzelnen Punkte abstimmen, sondern ich würde vorschlagen, daß Sie Ihre Zustimmung — wenn Sie nichts dagegen haben — vielleicht en bloc zu der ganzen Satzung geben.

Ich frage zuerst: Hat jemand etwas gegen die Satzung, wie sie unser Ausschuß nach reiflicher Erwägung — Wort für Wort wurde durchgesprochen — vorgelegt hat? Wenn jemand dazu das Wort wünscht, bitte ich, sich dazu zu melden.

Wenn das nicht geschieht, so lasse ich darüber abstimmen, und bitte die Herren, die dafür sind, daß die Satzungen in dem Sinne geändert werden, die Hand zu heben. (Geschieht.) Gegenprobe!

Die Aenderung der Satzungen ist hiermit einstimmig angenommen. Die Gesellschaft führt also von jetzt an den Namen: Deutsche orthopädische Gesellschaft, wie ihn die amerikanische und die italienische Gesellschaft führt.

Die Wahl des Vorsitzenden für das nächste Jahr wird im Verlauf dieser Sitzung vorgenommen. Die Herren haben die Wahlzettel bekommen. Ich bitte, den Wahlzettel mit einem Namen zu versehen und bitte zwei Herren, vielleicht die Herren Alsberg und Schlee, das Skrutinium zu übernehmen.

Wir haben uns in diesem Jahre nur mit Rücksicht auf den Physiotherapeutischen Kongreß wieder auf den einen Tag beschränken müssen.

Digitized by Google

Ich wünsche aus vollem Herzen, daß im nächsten Jahre der Kongreß 2 oder 3 Tage dauern möge; nur dann glaube ich, daß wir einen wirklichen Nutzen von den langen Debatten nach Hause bringen können.

Diskussion über die Abbottsche Skoliosenbehandlung.

Herr Riedinger-Würzburg: Mit der Methode von Abbott kann ich mich prinzipiell einverstanden erklären auf Grund von Ueberlegungen über die Mechanik der Skoliose, die mich ohne Kenntnis des Abbottschen Verfahrens zu ähnlichem Vorgehen angeregt haben.

Von Klapp haben wir gehört, daß man die Skoliose am besten umkrümmt in der Lordose. Von Abbott hören wir nun, daß man die Skoliose in der Kyphose am besten umkrümmt. Was ist nun

Fig. 1.

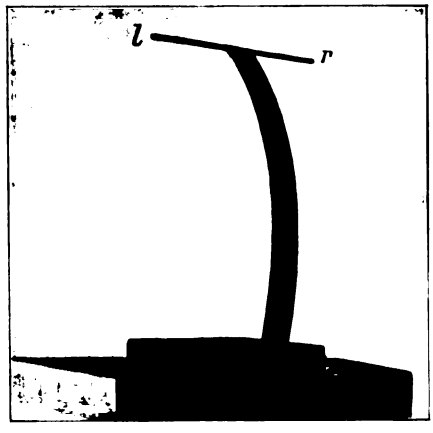

Nach vorn geschweifte Feder.

richtig? Meine Meinung geht dahin, daß man die Skoliose weder in Lordose- noch in Kyphosestellung einfach umkrümmen kann. Man kann auch die gebeugte oder die gestreckte Wirbelsäule nicht einfach seitlich beugen, ohne sie zugleich zu drehen.

Die Mechanik gibt uns darüber folgenden Aufschluß. Mechanisch bildet die Wirbelsäule im Querschnitt eine Linie, natürlich eine substanzierte oder eine sog. homogene Linie, worunter man einen Körper, der einen linienförmigen Querschnitt besitzt, versteht. Der linienförmige Querschnitt läßt Beugung und Streckung der Fläche nach leicht zu, aber nicht der Kante nach. Er ist also nicht für seitliche Bewegungen konstruiert. Wollen wir letztere ausführen, so treten Tangentialspannungen auf, und es kommt damit zugleich zur Rotation. Wenn ich also hier diesen linienförmigen Körper in Gestalt einer Feder (Fig. 1) umkrümmen will, so muß ich ihn zugleich nach der einen oder

Digitized by Google

anderen Seite drehen (Fig. 2 und 3). Ebenso verhält es sich mit der Wirbelsäule, die sogar eine Doppellinie darstellt, repräsentiert vorn durch die Reihe der Wirbelkörper, hinten durch die Reihe der Wirbel-

Fig. 2.



Feder nach rückwärts gebogen und gedreht. Rotation von links nach rechts.

bögen (Fig. 4: schematischer Durchschnitt durch den intermediären Teil des Kreuzbeines). Sie kennen nun das bekannte Beispiel: Wenn man zwei Bretter aufeinanderlegt und dann beide biegt, so gibt es

Fig. 3.



Feder nach vorn geschweift und gedreht. Rotation ebenfalls von links nach rechts.

eine Abscherung, die aber nicht eintritt, wenn beide Bretter fest miteinander verbunden sind. So stellt auch die Wirbelsäule vorn ein Brett dar — wenn ich mich so ausdrücken darf — und hinten ein Brett. Die

Digitized by Google

beiden Bretter sind miteinander verbunden. In der Mitte liegt der Teil, der keine Abscherung erfahren darf, nämlich der Kanal für das Rückenmark.

Die Wirbelsäule ist durch diese Anordnung hauptsächlich für Beugung und Streckung eingerichtet, aber nicht für Seitenbeugung. Wird eine Seitenbeugung ausgeführt, so tritt unbedingt auch eine Rotation ein, schon aus dem Grunde, weil die Seitenbeugung auf asymmetrische Flächen stößt. Das ist praktisch von Lovett nachgewiesen worden. Um nun aber auch gegen Rotation allseitige Festigkeit zu besitzen, ist die Wirbelsäule nicht allein als linienförmiger Körper, sondern auch als Hohlorgan oder als Kreisring, wie z. B. ein Baum, gebaut. Wenn der Wind in die Aeste fährt, so beugt sich auch der Baum nach allen Seiten, aber er dreht sich in erster Linie um seine Längsachse.

Nun fragt es sich: Ist bei der von Klapp vorgeschriebenen Stellung auch Rotation vorhanden und bei der von Abbott vorgeschriebenen ebenfalls? Das ist in der Tat der Fall, und zwar handelt es sich in der Hauptsache um die Rotation. Deshalb erzielt nach meiner Meinung die Redressionsstellung nach Klapp denselben Effekt wie die nach Abbott. Es ist das nur eine Frage der Technik. Wenn ein Unterschied besteht, so könnte er nur durch den näheren anatomischen Bau und nicht durch die Mechanik der Wirbelsäule bedingt sein.

Fig. 4.



Schematischer Durchschnitt durch den intermediären Teil des Kreuzbeins.

Haben wir also eine rechtskonvexe Dorsalskoliose, so liegt nach Klapp und J. Fränkel die stärkste Wirkung in folgender Stellung: Lordose, linker Arm zurück, rechter Arm vor (siehe Klapp: Funktionelle Behandlung der Skoliose. II. Aufl., Fig. 13). Nun kommt Abbott und sagt: Kyphose, rechte Schulter vor, linke Schulter zurück. Man kann also aus der Abbottschen Stellung (Fig. 3) direkt in die Klapp-Fränkelsche (Fig. 2) übergehen ohne Aenderung der Rotationsverhältnisse, die das wichtigste Moment in der Bekämpfung der Torsion der Wirbelsäule darstellen. Daß ein solcher Stellungswechsel möglich ist, war mir schon lange klar. Deshalb habe ich auch früher schon die Klapp-Fränkelsche Lordosestellung nicht für die allein maßgebende gehalten.

Ich habe einmal auf dem Orthopädenkongreß gesagt (1906), daß wir wahrscheinlich dazu kommen werden, die Klappsche Stellung durch Gipsverbände zu fixieren. Die Aeußerung ist auch in dem Buche von Klapp erwähnt (S. 50). Ich habe später diesen Gedanken auch ausgeführt und Skoliosen in der erwähnten, möglichst forcierten Stellung (Fig. 2) in Bauchlage fixiert. Zur Verbandanlegung ist der von mir

Digitized by Google

konstruierte Verband- und Extensionstisch sehr gut zu verwerten, der auch mit einer Hängematte versehen ist. Als Prinzip habe ich angenommen, daß zur Detorquierung der skoliotischen Wirbelsäule es nicht nur nötig ist, die konvexseitige Schulter, sondern auch die gegenüberliegende Hüfte nach vorn zu drängen (keinesfalls umgekehrt). Die Verbände blieben durchschnittlich 2 Monate lang liegen. Ich habe es stets für wichtig gehalten, während des Tragens von Gipsverbänden, die entsprechend ausgeschnitten sind, Atemgymnastik vornehmen zu lassen.

Die Resultate waren anfangs gute. Doch unterschieden sich schließlich die Endresultate nicht von denen, die durch Fixation der Skoliose in redressierenden Extensionsverbänden zu erzielen waren. Ich extendiere einfach am Kopf bei horizontal etwas nach rückwärts gehaltenen Armen.

Ich vermißte bei meinen Verbänden in Klappscher Stellung eine gute Fixation der Hüften. Ich bin aber heute noch überzeugt, daß die Methode sich ebensogut ausbauen läßt wie die Abbottsche und dieselben Resultate zu erzielen vermag. Nun habe ich mir gedacht: Wenn ich die Wirbelsäule statt im überstreckten Zustand im Beugezustand verbinde, dann hält der Verband auch besser, weil die Beugestellung einen größeren Ausschlag gibt, als die Stellung in Ueberstreckung. Denn legt man z. B. einen Verband um ein gestrecktes Kniegelenk an, so muß er selbstverständlich allmählich herunterrutschen. Wenn aber das Kniegelenk gebeugt ist, so geschieht dies nicht. Ich habe dann auf meinem Verbandtisch skoliotische Kinder umgekehrt in Kyphosestellung verbunden. Auch hierbei ließ ich die konvexseitige (z. B. rechte) Schulter (vgl. Fig. 3) ebenso wie die entgegengesetzte (z. B. linke) Hüfte durch Gurte an meinem Tisch vorziehen.

Ich habe die Versuche nicht abgeschlossen. Sie ergaben mir zunächst auch noch nicht das Resultat, das ich erwartet hatte, weil der Verband vielleicht technisch noch nicht gut ausgebildet war und die Kinder nicht lange genug in Behandlung blieben. Aber, meine Herren, Sie sehen, ich habe den gleichen Gedanken wie Abbott ausgeführt. Auf dessen Methode bin ich leider erst durch die Publikation von Spitzy in der letzten Nummer der Münchener medizinischen Wochenschrift aufmerksam geworden.

Ich möchte noch auf einen Vorteil aufmerksam machen, den die Detorquierung der Skoliose in Beugestellung hat. Rotiert man in aufrechter Stellung des Körpers die Schultern von hinten her z. B. nach rechts vorn, so weicht die linke Hüfte nach links hinten aus oder hat das Bestreben, nach links auszuweichen. Ist aber die Wirbelsäule gebeugt und senkt man nun die rechte Schulter (Fig. 3), so sucht die linke Hüfte nicht mehr nach rückwärts, sondern nach vorwärts zu treten. Letztere macht also die Bewegung, die notwendig ist, um die Lenden-

Digitized by Google

skoliose ebenfalls zu detorquieren. An dem Modell hier und auch am Menschen ist dies deutlich zu veranschaulichen. Ich empfehle dieses Modell, um sich die Mechanik der Wirbelsäule klar zu machen. Es ist auch dazu dienlich, um sich klar zu machen, wie die Verbände wirken sollen und worauf es bei der Konstruktion von Verbandsvorrichtungen anzukommen hat. Ich benutze es schon seit mehreren Jahren, um zu demonstrieren, daß die Skoliose durch Rotation in der Kyphose ebensogut bekämpft werden kann, wie durch Rotation in der Lordose nach Klapp. Ich möchte es als Beleg dafür vorzeigen, daß ich mit meinem Gedankengang auf dieselbe Verbandmethode gekommen bin, die Abbott mit anderer Begründung ausgebildet hat.

Böhm hat darauf aufmerksam gemacht, daß in Fällen, die nach Abbott behandelt wurden, im Röntgenbild die Skoliose noch sichtbar ist. Wie kommt das? In normaler Weise wird die Wirbelsäule nicht auf Zerknickung nach der Seite beansprucht. Erfolgt dies durch pathologische Prozesse, so haben wir sogleich den Zustand der Torsion. Die Verkrümmung geht von der Körperreihe aus, die unter dem Einfluß von Druck steht, während die Bogenreihe unter dem Einfluß von Zug steht. Die Abbottsche Methode bringt nun die Bogenreihe zum Klaffen und erstrebt eine Korrektion von hinten her, während z. B. Wullstein an der Wirbelkörperreihe angreift. Man kann nicht wissen, wo die Korrektion vorn endet. Je weniger weit sie sich aber nach vorn hin erstreckt, desto deutlicher bleibt die Torsion bestehen. Es ist dann nur der Rippenbuckel beseitigt. Das ist sehr zu bedenken.

Herr Lange-München: Meine Herren! Ich möchte meiner Freude Ausdruck geben, daß wir Herrn Kollegen Abbott hier unter uns haben, zunächst aus persönlichen Gründen, weil wir auf diese Weise einen so hochgeschätzten Kollegen in unserer Mitte begrüßen können, dann aber auch aus sachlichen Gründen, denn, seitdem ich mich mit der Abbottschen Methode beschäftige, das ist seit vorigem Sommer, ist eine ganze Anzahl Fragen an mich herangetreten, die ich dem Kollegen Abbott nun zur Beantwortung vorlegen möchte.

Zunächst hat mich die Frage beschäftigt, die Kollege Riedinger soeben angeschnitten hat: In welcher Stellung ist die Korrektur einer Skoliose am leichtesten?

Ich möchte zunächst die Anfrage an Kollege Abbott richten: Hat er Untersuchungen darüber angestellt, ob wirklich bei der kyphotischen Stellung die Korrektur einer Skoliose leichter ist als bei der Mittelstellung? Meine eigenen Untersuchungen, die allerdings noch nicht sehr zahlreich gewesen sind, sprechen dafür, daß bei der kyphotischen Stellung die Korrekturmöglichkeit nicht größer ist, und ich persönlich habe die Ueberzeugung, daß die Stellung, die Spitzy als biologische

Digitized by Google

Mittelstellung bezeichnet, also die Mittelstellung zwischen Kyphose und Lordose, besonders geeignet ist, um die Korrektur einer seitlichen Wirbelsäulenverbiegung zu erleichtern. Denn bei dieser Stellung sind die Bänder am meisten entspannt.

Wenn das richtig ist, so ist es besser, man verzichtet überhaupt auf die Kyphosierung und ich kann mich des Gedankens nicht erwehren, daß diese Kyphosierung doch nicht etwas ganz Gleichgültiges ist.

Kollege Abbott hat uns gestern an einem amerikanischen Studenten gezeigt, wie man künstlich eine Skoliose erzeugen kann. Wenn das richtig ist, dann erzeugen wir bei dem Abbottschen Verfahren immer künstliche Kyphosen und es ist doch erklärlich, daß diese Ueberdehnung sich später, wenn man das Korsett wegläßt, geltend macht. Meine Anfrage geht dahin, ob sich bei den Fällen, die Kollege Abbott längere Zeit behandelt hat und die schon ohne Korsett gehen, diese schädlichen Folgen einer Kyphosierung gezeigt haben.

Noch eine dritte Frage. Es ist ja unmöglich, nach den Veröffentlichungen, die bisher vorliegen, darüber zu urteilen, ob wirklich eine Lockerung einer total versteiften Skoliose durch das Abbottsche Verfahren stattgefunden hat. Abbott hat leider Bilder bei Rechts- und Linksbeugung vor dem Redressement uns nicht gezeigt, und von anderer Seite sind sie wohl auch nicht veröffentlicht. Ich glaube, es ist dringend wünschenswert, daß jeder, der ein Skoliosenredressement vornimmt, seine Skoliose vorher bei Rechts- und Linksbeugung untersucht und das Resultat fixiert. Ich möchte Herrn Kollegen Abbott fragen, ob er bei einer Skoliose, bei der der Bogen, oder vielmehr ein Teil des Bogens bei Rechts- und Linksbeugung unverändert geblieben ist, jemals beobachtet hat, daß durch den Verband ein so total versteifter Wirbelsäulenabschnitt beweglich geworden ist. Ich selbst habe es bei den Fällen, die ich untersucht und mittels der Abbottschen Methode behandelt habe, nicht beobachtet.

Dann eine vierte Frage. Die Bilder, die Herr Abbott gab, betreffen alle Totalskoliosen. Nun, bei unserem Skoliosenmaterial in München haben wir unter unseren Skoliosen noch nicht einmal 10 Proz. Totalskoliosen. Sind die Verhältnisse in Amerika, in Maine anders? Es gibt Orte in Amerika, wo es keine Rachitis gibt, und darum möchte ich die Frage an Kollege Abbott richten, ob er auch rachitische Skoliosen behandelt hat?

Dann möchte ich ferner fragen: Hat er doppelte Biegungen behandelt? Wie ist seine Technik da? Welche Resultate hat er dabei erzielt?

Dann möchte ich fragen: Warum verwendet Kollege Abbott den Gegenhalt am Halse nicht? Wenn er speziell Totalskoliosen

Digitized by Google

behandelt, so ist es doch natürlich, wenn man in dieser Richtung redressierend einwirkt, daß man einen Gegenhalt am oberen und am unteren Ende, also am Becken und an der Halswirbelsäule sucht. Ich habe bei den Korsettkonstruktionen, seit ich diesen Gegenhalt am Halse empfohlen habe, gesehen, daß die Resultate beim Korsett sich wie Tag und Nacht verhalten, wenn man einen Gegenhalt am Halse macht, und ich glaube deshalb — ich habe das auch selbst bei meiner Technik beim Abbottschen Verfahren regelmäßig ausgeführt —, daß man, namentlich sobald eine Gegenbiegung besteht, unbedingt den Gegenhalt am Halse aufsuchen muß.

Ich erlebe jetzt die dritte Gipsbehandlung der Skoliose. Die Sayresche Gipsbehandlung der Skoliose ist verschwunden, die Calotsche ist verschwunden und nun kommt die Abbottsche. Ich glaube, wir können der Abbottschen eine bessere Prognose stellen, wenn wir den Wert auf die richtige Nachbehandlung legen. Bei der Sayreschen Skoliosenbehandlung und namentlich nach der Calotschen Methode waren die momentanen Resultate nach Entfernung des Gipses gut. Sie gingen aber verloren durch ungeeignete Nachbehandlung. Ich glaube, daß wir in den letzten Jahren gelernt haben, eine bessere Nachbehandlung durchzuführen, und wir dürfen deshalb die Hoffnung haben, daß die Gipsbehandlung nicht wieder schwinden wird. Der wird die besten Resultate bei der Gipsbehandlung haben, der die beste Nachbehandlung mit Korsett durchzuführen versteht.

Herr Biesalski-Berlin: Meine Herren! Als die Abbottschen Versuche bekannt wurden, habe ich mich natürlich auch für verpflichtet gehalten, sie nachzuprüfen. Wir haben bisher 30 Kinder in der Weise behandelt. Ich muß aber auch sagen, daß eine ganze Anzahl von Fragen bei der Sache in mir aufgetaucht sind.

Erstens einmal ist die Technik sehr schwer gewesen. Ich versuchte, im Stehen den Gips anzulegen, indem ich das Kind über eine entsprechend gebogene Leiste hinüberlegte, das Polster, das ich nachher im Sinne der Detorsion drehen konnte, unter der Brust. Es ist nicht viel Gutes herausgekommen. Die Technik ist sehr schwierig. Ich habe an dem Tisch ein paar kleine Sachen angebracht, die mir den Verband erleichtern, u. a. eine Nackenstütze. Im Abbottschen Rahmen entsteht die Kyphosierung dadurch, daß Becken und Schultergürtel frei liegen und in der Schwebe gegeneinander gedrängt werden. Dann kommt der Halt, der den Schultergürtel faßt. Das ist entweder ein Gurt oder eine Eisenschiene. Die hindert, die Schulter mit hineinzunehmen — auch eine wichtige Sache, auf die ich großen Wert lege. Ich habe infolgedessen mir eine Nackenstütze gemacht, die es ermöglicht, daß das Kind gut aufliegt, und daß, je nachdem man es will, die Schulter

Digitized by Google

hervorgezogen, jedenfalls in den Verband mit hineingezogen werden kann. Es sind noch ein paar Stäbe angebracht, die die Erhebung des Armes nach oben und auch nach unten ermöglichen. Auf andere kleine technische Sachen will ich hier nicht eingehen, weil uns das zu sehr aufhalten würde.

Nun ist das, was am Abbottschen Verfahren neu ist, ja fraglos die Kyphose, und, wie schon Riedinger ganz richtig sagte, die Abbottsche Haltung ist eine erstarrte Kriechstellung, nur in kyphotischer Haltung.

Sehr wichtig sind die Ausschnitte. Ich muß da mit Spitzy und der Grazer Klinik übereinstimmen, daß die Atemübungen ein enorm wichtiges Moment darstellen. Ich lasse die Kinder mehrmals am Tage eine halbe Stunde und noch länger unter Aufsicht einer Schwester Atemübungen machen. Ich gebe hier ein paar Bilder herum, an denen Sie das besser sehen.

Ich habe nur ganz schwere Fälle genommen, weil wir für leichte Fälle ja auch andere Methoden zur Verfügung haben. Die bringen nichts anderes, als was die Bilder gestern gezeigt haben; ich brauche sie nicht weiter zu erläutern.

Dann habe ich bei 6 Fällen Trichterbrust beobachtet. Ich glaube nicht, daß das allein die Polsterung ist oder die freie Bauchatmung, wie gestern der Herr aus Graz hier bemerkte, sondern ich glaube, daß es die Mechanik des ganzen Redressements ist, die im gegebenen Falle das Brustbein nach innen hineindrückt.

Nun ist mir ein schweres Bedenken gekommen: Wie ist die Nachbehandlung? Darüber haben wir noch relativ wenig gehört. Herr Abbott hat uns ein Zelluloidkorsett gezeigt, das übrigens gar keine Ausschnitte zeigt. Näheres ist darüber nicht gesagt worden.

Wie steht es mit den Rezidiven?

Auf dem zweiten gestrigen Bilde habe ich gesehen, daß die Wirbelsäule tatsächlich detorquiert war. Die Wirbelsäule als solche hat ihre alte skoliotische Haltung, soweit ich mich erinnere, auf sämtlichen Bildern, welche überhaupt Seitenaufnahmen des Thorax gezeigt haben.

Eine richtige Skoliose hat die Tendenz zur Verschlechterung. Wenn nun die Gegenkrümmung oder die Umkrümmung auf das Gegenteil, besser gesagt in das Spiegelbild, auf therapeutischem Wege erzielt ist — was ist das nun? Ist das wieder eine echte Skoliose oder ist das weiter nichts als eine Detorquierung des Thorax um die Wirbelsäule herum, die in ihrer skoliotischen Haltung zunächst bleibt? Ist es eine echte Skoliose, dann müssen wir annehmen: diese Skoliose hat wieder die Tendenz zur Verschlechterung; man müßte sofort ein neues Abbottsches Korsett machen, um sie nach der anderen Seite hinüber

Digitized by Google

zu bringen. Das wird aber nicht angenommen, sondern es wird damit gerechnet, daß diese Umkrümmung wieder zurückgehen wird. Man will es durch die Nachbehandlung, Korsett oder etwas Aehnliches, in der Hand behalten. Man will es zurückgehen lassen bis zur Mittellinie, und dann soll das Kind geheilt sein. Ja, wenn das aber wirklich so ist, daß nur der Thorax um die Wirbelsäule herum detorquiert ist, diese aber ihre skoliotische Haltung behalten hat, dann stehe ich auf demselben Standpunkt wie beim Klumpfuß. Solange ich nicht den Processus posterior calcanei herum habe, kriege ich niemals ein endgültiges Resultat für den Klumpfuß. Deshalb beginnt eigentlich das Rezidiv in dem Moment, wo ich anfange, diesen detorquierten Thorax aus seiner umgeformten Haltung bis zur Mittellinie zurückgehen zu lassen, und wo liegt die Garantie, daß er nicht wieder über die Mittellinie hinausgeht?

Also das sind nach meinem Dafürhalten noch sehr schwierige Fragen, und wenn ich auch überzeugt bin, daß die Abbottsche Methode uns gute und neue Dinge gebracht hat und daß sie uns wieder angeregt hat, über diese Frage einmal nachzudenken, so weiß ich doch nicht, ob wir schon berechtigt sind, mit vollem Enthusiasmus zu sagen, sie ist diejenige Methode, welche alle übrigen schlägt. Wir sind sicherlich verpflichtet, sie nachzuprüfen, und wir werden das mit großer Kritik tun müssen, und dann wird hoffentlich oder vielleicht etwas Gutes dabei herauskommen.

Herr Schanz-Dresden: Meine Herren! Wenn man die Geschichte der Skoliosenbehandlung durchblättert, dann macht man eine eigentümliche Beobachtung, nämlich, daß die Skoliosentherapie ganz explosionsartige Veränderungen plötzlich eingeht. Dies geschah durch die schwedische Heilgymnastik, die die ganze alte Skoliosentherapie über den Haufen warf. Dann kam die Sayresche Gipsbehandlung, und dann haben wir noch ein paar ähnliche Umsetzungen in jüngerer Zeit. Alle diese Explosionen sind böse Hagelwetter für unsere armen Patienten gewesen. Hinterher können wir das wohl sagen.

Jetzt stehen wir wieder vor einer solchen Explosion, meine Herren. Der ganze Ton, mit dem die Abbottsche Methode empfangen wird, läßt das voraussagen, und die Gefahr, daß das wieder ein Hagelwetter für unsere Patienten werden wird, ist nicht gering. Wenn uns ein Irrtum in der Beurteilung der neuen Methode unterläuft, so tragen nicht wir die Konsequenzen, sondern unsere Patienten daheim, und diese Rücksicht auf unsere Patienten muß uns zwingen, der neuen Methode gegenüber außerordentlich kritisch zu sein. Herr Kollege Abbott wird es entschuldigen, wenn ich mit Kritik an die Demonstrationen herangehe, die er uns gegeben hat.

Digitized by Google

Was uns Herr Kollege Abbott vorgeführt hat — ich will mich an seine Bilder halten —, waren zuerst ein paar Bilder, welche zeigen sollen, wie die Skoliose aus der Schreibhaltung entsteht. Meine Herren, ein wichtiges Resultat der Tätigkeit unserer Gesellschaft auf dem Gebiet der Skoliosenforschung ist, daß wir erkannt haben, daß die Skoliose nicht aus der Schreibhaltung entsteht! Die Skoliose ist keine Schuldeformität, die Skoliose entsteht ganz besonders vor und nach der Schulzeit, und zwar nicht nur bei Berufen, die mit dem Schreiben oder einer ähnlichen Beschäftigung zu tun haben.

Die zweiten Bilder, die uns Herr Abbott zeigte, betrafen den Studenten mit der artefiziellen Skoliose. Meine Herren, aber das war keine Skoliose, was uns Herr Abbott da gezeigt hat, das war eine Thoraxdeformität, die gewisse Aehnlichkeit besitzt mit der Thoraxdeformität, die eine Skoliose begleitet! Daß bei diesem Studenten in dieser Zeit keine Deformierung der Wirbelsäule stattgefunden hatte — ich glaube, daran wird kein Zweifel sein. Sehen Sie sich eine Skoliose mit einem so großen Rippenbuckel, wie Herr Abbott gezeigt hat, an, und beachten Sie die Veränderungen, welche an den Wirbelkörpern zu dem Rippenbuckel gehörten. Daß der Student in den sechs Verbandwochen keine derartige Keil- und Schrägwirbelbildung erfahren hat — das kann keinem Zweifel unterliegen. Ich habe deshalb gestern fragen lassen, wann die Photographie von der artefiziellen Skoliose aufgenommen sei. Meine Herren, sie war sofort nach Abnahme des Verbandes aufgenommen worden. Wenn Herr Abbott 8 Tage gewartet hätte, wäre diese „Skoliose" weg gewesen. Davon bin ich fest überzeugt.

Daß die artefizielle Skoliose eine Thoraxdeformierung, aber keine Skoliose war, zeigt auch die Differenz zwischen der Thoraxform und der Form der Wirbelsäule im Röntgenbild. Die Deformierung des Thorax und die Deformität der Wirbelsäule gehen bei der echten Skoliose unbedingt parallel. Die Röntgenbilder zeigen aber das Fortbestehen der Seitenbiegungen bei „Ueberkorrektur" des Rippenbuckels.

Meine Herren, nun noch eins über die Resultate. Die Fälle, die uns Herr Abbott vorgeführt hat, waren für ein Redressement verhältnismäßig leichte Skoliosen. Ich habe Bedenken, im allgemeinen solche Fälle dem Redressement zu unterziehen. Meine Kollektion, die ich Ihnen gegeben habe, wird Ihnen zeigen, welche Fälle ich redressiere, und da werden Sie sehen, daß es meist schon schwere Skoliosen sind.

Noch auf eins möchte ich bei den Photographien, die uns Herr Abbott gezeigt hat, aufmerksam machen. Er hat die Fälle aus dem Verband herausgenommen und sofort photographiert. Da sehen wir

Digitized by Google

die Ueberkorrektion des Rückenbuckels. Die später aufgenommenen Photographien zeigen aber schon ein sehr verändertes Bild. Da sehen Sie den ganzen Typus der Skoliose wieder, wie er vorher war. Sie sehen ein echtes Rezidiv. Dabei sind die Zeiträume recht kurz, längstens 7 Monate. 7 Monate sind aber nach meinen Erfahrungen über die Dauerresultate des Skoliosenredressements eine sehr kurze Zeit. Vor dem Spätrezidiv ist man da noch lange nicht sicher.

Meine Herren, nur noch ein paar Worte! Ist das neue Redressionsverfahren, das uns Herr Abbott vorgeführt hat, ein Fortschritt gegen unser altes Verfahren? Herr Wullstein und ich haben das Skoliosenredressement als Streckredressement ausgeführt, und wir haben an der skoliotischen Wirbelsäule selbst angegriffen. Wir haben den Angriffspunkt des Thoraxmantels immer als einen schlechten angesehen und haben möglichst vermieden, Kraftanwendungen durch die Thoraxwand auf die Wirbelsäule einwirken zu lassen, weil eben die Gefahr besteht, daß diese Kraftanwendungen in dem elastischen Thorax verloren gehen oder ganz Verkehrtes tun.

Meine Herren, ich erinnere Sie an die Bilder, die Wullstein von seinen Leichenpräparaten demonstriert hat in Extension. Wenn Sie diese Bilder vergleichen mit den Röntgenbildern, die uns gestern gezeigt worden sind, so werden Sie erkennen, daß das Extensionsredressement viel intensiver an der Wirbelsäule angreift als das, welches Abbott vorgeführt hat. Der Sitz der Skoliose ist aber die Wirbelsäule, und die Wirbelsäule gibt den Ausschlag, nicht der Thoraxmantel!

Für das, was ich mit dem Streckredressement erreicht habe, werde ich ein paar Tafeln herumgeben, die seinerzeit für die Ausstellung für Krüppelfürsorge auf der Hygieneausstellung gemacht worden sind. Da sehen Sie Skoliosen vor und nach dem Redressement. Ich mache besonders darauf aufmerksam, daß die Nachprüfungen hier immer längere Zeit nach Abnahme des Redressionsverbandes gemacht worden sind. Wenn Sie einen Redressionsverband abnehmen — mögen Sie es so oder so machen —, so muß ein Teil des Resultates verloren gehen, nämlich der Teil, der durch eine Bewegung der Wirbelsäule zustande gekommen ist. Sowie sie die Wirbelsäule freilassen, geht dieser Teil des Resultates unbedingt verloren, und das muß man erst abwarten, ehe man die Aufnahme macht. Wenn man die dann gewonnenen Photographien vergleicht mit den Spätphotographien vom Kollegen Abbott, so, glaube ich, halten sie den Vergleich wohl gut aus.

Hier habe ich einen guten Fall aus meiner Kollektion herausgenommen. Sie sehen eine schwere Skoliose vor dem Redressement, kurz nach dem Redressement und ungefähr 1 Jahr später. Da sehen

Digitized by Google

Sie, daß man mit dem Streckredressement sehr bedeutende Korrekturen ausführen und daß man sogar eine Besserung des Redressionsresultates mit einer entsprechenden Nachbehandlung erzielen kann. Wie ich die Nachbehandlung führe, kann ich Ihnen nicht angeben, da der Herr Vorsitzende schon mit der Glocke droht. Wenn Sie es wollen, will ich es aber gern noch nachholen.

Nun noch eins über die Dauerresultate des Redressements. Daß man bei Skolioseredressements Dauerresultate erhalten kann, glaube ich hiermit beweisen zu können. Ich habe hier einen Knaben, den ich über 8 Jahre nach dem Redressement in einer Kette von Photographien verfolgt habe. Das Resultat hat 8 Jahre bestanden. Ich glaube, das kann man als Dauerresultat ansehen. Hier in einem anderen Fall ist das Resultat 5 Jahre kontrolliert. Aber, meine Herren, nicht jedes Redressement läßt sich halten, auch nicht mit den Mitteln, welche ich anwende; auch mir gingen Fälle verloren. Worin liegt die Entscheidung, meine Herren? Das liegt an folgendem. Es kommt darauf an, ob es gelingt, in der Nachbehandlung oder in der weiteren Behandlung das skoliosenbildende Moment auszuschalten. Nun, das skoliosenbildende Moment verschwindet zuweilen, dann steht die Korrektur. In anderen Fällen schwindet es nicht. Wir haben es nicht in der Gewalt, das sicher zu erreichen, denn, meine Herren, wir kennen dieses Moment noch nicht genügend. Unzweifelhaft sind es knochenerweichende Erkrankungen, welche die Tragfähigkeit der Wirbelknochen herabsetzen. Aber, meine Herren, welches diese Erkrankungen sind? Auf dem mikroskopischen Bilde hat man rachitisähnliche Bildungen — aber echte Rachitis ist es gewiß nicht.

Wer uns diesen Prozeß, der uns die Skoliosenwirbel weich macht, einmal erklärt, und wer uns ein Mittel gibt, diese Krankheit auszuschalten, der löst das Skoliosenproblem! Lösbar ist es, aber gelöst ist es nicht — auch nicht durch den Herrn Kollegen Abbott.

Vorsitzender Herr Spitzy-Graz: Meine Herren! Ich habe das Ergebnis der Wahl mitzuteilen.

Abgegeben sind 217 Stimmen. Davon haben erhalten: Herr Kölliker 77, Herr Ludloff 56, Herr Drehmann 28, Herr Schanz 8, die Herren Biesalski und Lorenz je 5, Herr Vulpius 3, die Herren Wullstein, Bade, Cramer je 2, die Herren Schulze, Rosenfeld, Höftman, Lange und Riedinger je 1 Stimme, weiße Zettel 9. Es ist also eine Stichwahl zwischen Herrn Kölliker und Herrn Ludloff notwendig.

Digitized by Google

Herr Lorenz-Wien: Vieles, was wir von Herrn Abbott gehört haben, ist uns nicht neu. Wir kennen ja alle die detorquierenden Seitenzüge, auch dem großen Fenster über der eingesunkenen und verflachten Rückenseite begegnen wir nicht zum ersten Male. Die Filzplatten als Druckpelotten habe ich vor 30 Jahren in meinem Druckverband empfohlen. Auch in der speziellen Technik des Verbandes erblicken wir nichts Neues, begrüßen es aber ganz besonders, daß der Gipsverband, diese Seele der Orthopädie nach unserem Hoffa, bei dieser Gelegenheit wieder ganz und gar zur gebührenden Würdigung gekommen ist. Aber etwas in dem Abbottschen Verfahren ist total neu, ich möchte sagen, revolutionär neu, das ist das Redressement in Kyphosierung der Wirbelsäule.

Mit der Zweckmäßigkeit oder Unzweckmäßigkeit der Kyphosierung während des Redressements steht und fällt das Abbottsche Verfahren. Untersuchen wir die Totalkyphose mit Beziehung auf ihre Vorteile in der Prophylaxe und Behandlung der Skoliose. Was die Prophylaxis anbelangt, so macht die Natur täglich für uns das beweisende Experiment, daß im allgemeinen — Ausnahmen bestätigen die Regel — die Totalkyphose sich mit der Skoliose nur selten vergesellschaftet. Wohl deshalb, weil durch die Kyphosierung eine mediosagittale Spannung der Wirbelsäule geschaffen wird, durch welche die Neigung zu seitlicher Abweichung notwendig verringert wird. Eine belastete kyphotische Wirbelsäule ist also gegen Skoliose bis zu einem gewissen Maße gefeit. Die mediosagittale Spannung fixiert die Wirbelkörperreihe in ihrer Stellung. Vom therapeutischen Standpunkt aus kann dies als Nachteil betrachtet werden, weil die kyphotische, belastete Wirbelkörperreihe einem redressierenden Seitenzug nur schwerer folgen kann, als unter anderen Umständen. Daher wird es mir verständlich, wenn Abbott klagt, daß es leichter sei, den Rippenbuckel zu beeinflussen als die Seitenabweichung der Wirbelsäule, also die Kardinalaufgabe der Skoliosenbehandlung. Ein therapeutischer Vorteil der Kyphosierung ist die geringere Verzahnung der Gelenkfortsatzreihe, also die leichtere Beweglichkeit der Wirbelbogenreihe. Als einen schweren Nachteil der kyphosierenden Behandlung erblicke ich die durch die starke Kompression der Brust- und Baucheingeweide bedingte Gesundheitsschädigung, welche dazu zwingen wird, die Behandlung so kurz als möglich zu gestalten. Ein weiterer Nachteil ist kosmetischer Natur, deshalb aber nicht von geringerem Belang. Die Frage, ob Kyphosierung zum Redressement vorteilhaft sei oder nicht, ist gerade für mich von ganz besonderer Wichtigkeit, denn durch mein ganzes orthopädisches Leben zieht sich wie ein roter Faden gerade die entgegengesetzte Maßregel, nämlich die Lordosierung. Ich erinnere an das lordosierende Reklinationsgipsbett und an das lordosierende Kyphose-

Digitized by Google

korsett; es konnte nicht fehlen, daß ich das Lordosierungsprinzip schließlich auch in die Behandlung der Skoliose übernahm. Seit mehr als 10 Jahren detorquiere und korrigiere ich in lordotischer Haltung des Rumpfes, allerdings niemals in Fällen von schwerer Skoliose, sondern namentlich bei beginnenden Fällen. Ich tue also seit 10 Jahren genau das Entgegengesetzte, was Abbott empfiehlt.

Die Vorteile der Totallordose sind in prophylaktischer Beziehung vermehrte Sagittalspannung der Wirbelsäule, also verminderte Neigung zur skoliotischen Abweichung. Bei Lordosierung werden aber die Wirbelkörper entlastet, daher der Korrektur der seitlichen Abweichung zugänglicher. Hingegen wird die Bogenreihe stärker ineinandergepreßt und dadurch fixierter. Es frägt sich nun, was vorteilhafter ist, die Wirbelkörperreihe, auf welche es doch in erster Linie ankommt, zur Korrektur durch Lordosierung disponierter, oder durch Kyphosierung gegen seitliches Redressement unzugänglicher zu machen. Ich muß sagen, daß ich die Lordosierung vorziehe, sie hat außerordentliche kosmetische Vorzüge und ist nicht gesundheitsschädlich wie die Kyphosierung.

Mein Verfahren der Skoliosenbehandlung ist dem Abbottschen so verwandt und doch so diametral entgegengesetzt, daß das Abbottsche Verfahren mit meiner Behandlungsmethode prinzipiell identisch wird — auf technische Details kommt es ja nicht an, sondern nur auf die Grundidee —, wenn Abbott seinen Patienten in der Hängematte statt auf den Rücken — auf den Bauch gelegt hätte.

Ich werde an dem Lordosierungsprinzip in Zukunft unbedingt festhalten und dasselbe auch auf schwerere Skoliosen übertragen. Jedenfalls sind wir Herrn Abbott zu größtem Danke verpflichtet, daß er in die stagnierende Skoliosenbehandlung durch die kyphosierende Therapie einen frischen Zug gebracht hat.

Herr Vulpius-Heidelberg: Meine Herren! Es sind prinzipielle Bedenken über die Abbottsche Behandlung geäußert worden. Es ist dabei auch von den technischen Schwierigkeiten die Rede gewesen. Auf diese will ich hier nur kurz eingehen. Sie sind einmal gegeben schon während der Anlegung des Verbandes; sie stellen sich uns aber hauptsächlich bei der Nachbehandlung entgegen. Wie Sie sich erinnern werden, besteht die Nachbehandlung ja nicht nur darin, daß wir Atmungsgymnastik treiben lassen, sondern namentlich auch darin, daß wir das Redressement durch die Einführung von Polstern in den Gipsverband zu fördern suchen. Und da entstehen nun Zweifel und Schwierigkeiten, wegen deren ich mir gern Auskunft holen möchte.

Nehmen wir den skoliotischen Thoraxdurchschnitt in der bekannten Weise an (Zeichnung), so ist Ihnen aus der gestrigen Vor-

Digitized by Google

führung erinnerlich, daß in zwei Richtungen solche Polster eingeschoben werden. Erstens wird im Verband hinten auf der konkaven Seite ein großes ovales Fenster gemacht, und es werden die Rippen nach hinten hinausgedrängt, dadurch, daß wir von vorn nach hinten ein Polster wirken lassen. Es ist ja ganz begreiflich, daß dadurch die Rippen dorsalwärts gedrängt werden. Aber weitere Polster sollen jetzt angebracht werden, welche durchgezogen werden auf der Seite der Konvexität, und zwar auf der Höhe der Konvexität, nicht ganz direkt seitlich, weil dadurch der ganze skoliotische Teil des Thorax nach der konkaven Seite hinübergezogen werden soll. Wenn wir also in der Weise hier durch die beiden Fenster Polster einlegen, so wird die Ansicht ausgesprochen, daß wir dadurch wahrscheinlich den Rippenwinkel vergrößern. Wir wollen bei allen derartigen Mobilisierungsversuchen ja vermeiden, von der Seite den Thorax zu komprimieren, damit wir die Rippen nicht mehr abknicken.

Nun ist es ja richtig, daß der Verband hinten entsprechend dem Rippenbuckel geschlossen ist und dadurch ein Ausweichen der Rippen nach hinten theoretisch wenigstens verhindert ist. Sind wir aber nicht imstande, dies völlig zu vermeiden, so halte ich es für fraglich, ob wir einen seitlichen starken Druck ausüben dürfen. Ich bin jedenfalls dazu übergegangen, meist nur in diagonaler Richtung (erläuternd) zu polstern und die Verschiebung nach der konkaven Seite hin schon bei der Anlegung des ersten Verbandes zu erzielen.

Nun komme ich zu einer weiteren Schwierigkeit. Das ist die vorhin schon berührte Frage der Gegenkrümmung. Wenn wir die rechte Dorsalskoliose nach der linken Seite hin drängen, so wird natürlich die linksseitige Lendenskoliose dadurch gesteigert werden. Es besteht die schwierige technische Aufgabe, das zu verhüten. Bis zu einem gewissen Grade — aber auch nur bis zu einem gewissen Grade — kann man es dadurch verhüten, daß man das ovale Fenster erst oberhalb der Gegenkrümmung anlegt. Abbott versucht — ich kann da vielleicht einen Teil seiner Antwort vorwegnehmen, ich habe mit ihm darüber gesprochen — diese Verstärkung der Gegenkrümmung zu verhüten, obwohl er im allgemeinen auf das Entstehen der Gegenkrümmung keinen allzu großen Wert legt, weil er glaubt, daß sie durch die Nachbehandlung viel leichter zurückgehen wird. Er versucht die Verhütung in folgender Weise: Nehmen Sie an, es sei der Redressionsverband angelegt. Es wird dann auf der rechten Seite der Verband unten lateral abgeschnitten, es werden auf der linken Seite Polster eingeschoben und dadurch die Lendenwirbel nach der rechten Seite hinübergedrängt. Es wird außerdem nun, während der Verband wieder durch Gipsbinden geschlossen wird, das rechte Bein stark nach abwärts gezogen. Es wird auf diese Weise erstens durch die Polster das Becken weiter nach der rechten

Digitized by Google

Seite hinübergezogen und durch Zug in der Längsrichtung (fortdauernde Erläuterungen) die Beckenhälfte gesenkt. Abbott denkt sich den Effekt so, daß die Lendenwirbel nachfolgen und in der Weise eine Umkrümmung erfahren. Es scheint mir aber fraglich, ob es mit so einfachen Handgriffen gelingt, eine fixierte Umkrümmung zu korrigieren resp. die Vermehrung derselben zu vermeiden.

Ich will darauf zunächst nicht länger eingehen, sondern nur diese Dinge zur Diskussion stellen.

Im großen ganzen glaube ich: Es sind unzweifelhaft bessere Resultate zu erzielen mit der neuen Verbandmethode, als wir sie bisher fertig bekommen haben, aber gewisse Bedenken sind doch noch so groß, daß strenge Kritik notwendig ist, ehe wir zu einem Urteil gelangen.

Herr Spitzy-Graz: Da ich einige Male zitiert worden bin und einmal nicht ganz meinen Aussprüchen entsprechend, so erlauben Sie mir, obgleich ich Präsident bin, einige Worte.

Meiner Ansicht nach ist die Kyphose die Mittelstellung der Wirbelsäule, wie Lange es Ihnen schon gesagt hat, also jene Stellung, in der die Wirbelsäule angelegt ist. Die Kyphose ist deshalb auch die Stellung, in die die Wirbelsäule immer zurückkehrt, wenn sie schwach, wenn sie alt geworden ist. Die Kyphose ist diejenige Stellung, aus der heraus man am leichtesten eine Skoliose bekommen kann, aber wohlgemerkt die schlaffe Kyphose. Die starren Kyphosen, die starren Formen, die vollständig ausgeprägten oder übertriebenen physiologischen Krümmungen gehen schon ihrer Starrheit wegen nicht leicht in eine Skoliose über, aber schlaffe Kyphosen neigen zur Skoliosenbildung. Es ist also kein Widerspruch: Je mehr sich die Wirbelsäule der Lordose nähert, je mehr sie sich streckt, je mehr sie sich lordosiert, desto mehr sind die Gelenke miteinander verzahnt, desto schwerer ist die Entstehung einer Skoliose. In extremer Lordose ist eine Seitenbiegung kaum möglich, auch die Rotationsbewegungen sind sehr schwer möglich.

Was die Gesundheitsschäden anlangt, so kann ich Sie versichern, daß sie nicht größer sind, als in einem anderen Gipsverband, und daß sie z. B. nicht größer sind als in einem Verband, in dem man z. B. den Kopf mit eingeschlossen hat. Auf meiner Klinik sind an Kindern, und zwar rachitischen kleinen Kindern, solche Gipsverbände in 17 Fällen angelegt worden. Schäden konnten wir nicht sehen, außer in einem Falle, auf den ich noch mit einigen Worten zurückkommen möchte.

Wenn Herr Vulpius wegen der angelegten Streifen auf der Seite ein Bedenken hat, so möchte ich darauf hinweisen, daß Abbott nur so viel Filzstreifen einlegt, als Raum entsteht. Man soll nicht den Rückenbuckel hineindrücken, sondern man soll nur zu erreichen suchen,

Digitized by Google

daß die konkave eingefallene Seite aus dem Fenster herausrücke. Wenn ich das zusammenfasse, möchte ich sagen: Die Abbottsche Verbandbehandlung, die Verbandbehandluung in Gips bedeutet für uns einen wichtigen Fortschritt in der Skoliosenbehandlung. Sie gibt uns ein Mittel mehr, gegen die fixierten Skoliosen vorzugehen, gegen die wir ja in Wirklichkeit so wenig Mittel haben.

Was die Gegenkrümmung anbelangt, so verhält es sich bei richtigen Skoliosen meist so: Wir haben meist eine Hauptkrümmung und kompensatorische Krümmungen. Früher hat man immer bei der gewaltsamen Streckung gesagt, wir könnten wenigstens die nachgiebigen kompensatorischen Krümmungen korrigieren, wenn wir auch die ursprünglichen Krümmungen nicht korrigieren können. Jetzt werden auf einmal die kompensatorischen Krümmungen als Hindernis der Verbandbehandlung angegeben. Mit den kompensatorischen Krümmungen werden wir hier bei dieser Art der Verbandbehandlung ebenso leicht fertig, wie wir bei allen anderen Verbandbehandlungen mit ihnen fertig geworden sind. Der primär forcierte Konvexabschnitt wird in toto auf die Gegenseite geschoben und dort durch die Lagerung allein einer Deskoliosierung entgegengeführt.

Auf eine Schwierigkeit möchte ich hinweisen, die mir persönlich ernster zu sein scheint, das ist die linkskonvexe Skoliose. Wenn wir bei der rechtskonvexen Skoliose in kyphotischer Stellung eingipsen, so geben wir dem Herzen mehr Raum. Wenn wir aber linkskonvexe Skoliosen in kyphotischer Stellung eingipsen, so ist die Raumbeengung der rechten Brusthälfte vielleicht der Grund, warum sich die Patienten mit linkskonvexer Skoliose auffallend schlechter fühlen in dem Verbande als die mit der rechtskonvexen Skoliose. Da müssen wir vorsichtig sein, und da bleibe ich nach wie vor bei einem Ausspruch, den ich schon in einer Zeitschrift getan habe: Die Hauptsache scheint mir die Einengung der Atmung. Dabei muß man ebenfalls vorsichtig sein, die Atmung vorher einüben, die auch in der Nachbehandlung die Hauptrolle spielt. Die Nachbehandlung muß lange ausgedehnt werden. Der Körper soll in überkorrigierter Stellung lange erhalten werden, obgleich ich nicht mit diesem Zelluloidmieder, sondern mit einem viel leichteren Apparat es zu erreichen glaube, daß die korrigierte Stellung erhalten bleibt. Atemübungen würden auch da die Hauptsache bilden.

Herr Calvé-Berck-Plage: Ce n'est pas en adversaire de la méthode d'Abbott que je prends la parole. Je la considère, au contraire, comme une des plus belles découvertes de l'orthopédie moderne. Ayant eu l'année dernière l'occasion, lors d'un voyage en Amérique, de voir les premières applications de la méthode, j'avais, dès mon retour en France, entrepris, avec le Dr. Lamy de Paris, le traitement de différents

Digitized by Google

cas de scoliose. Ce ne sont pas des résultats définitifs que j'apporte ici. J'estime qu'il serait prématuré de le faire. La sanction du temps, surtout dans un sujet aussi complexe qu'est celui de la scoliose, est nécessaire avant de parler de tels résultats. Ce sont des impressions que nous a suggérées, au Dr. Lamy et à moi, l'emploi de la méthode d'Abbott que je désire exposer succinctement aujourd'hui devant vous.

Cette méthode corrige-t-elle, c'est à dire obtient-elle une restitutio ad integrum? Procure-t-elle un retour morphologique, anatomique et fonctionnel de la colonne vertébrale à son état normal?

Cette méthode, au lieu d'être une méthode de correction, n'est-elle qu'une méthode de compensation? C'est à dire masque-t-elle la difformité par l'apparition de déformations provoquées et secondaires thérapeutiques, mais sans correction réelle de la déformation primitive?

Avant de répondre, il nous paraît indispensable de distinguer trois variétés de scoliose. Ne seront considérées ici que celles entre les scolioses qui s'accompagnent de torsion avec voussure costale consécutive, seules scolioses, à notre avis, qui seront justiciables du traitement d'Abbott.

Parmi ces scolioses avec torsion, nous distinguerons:

1. Les scolioses réductibles.
2. Les scolioses fixées.
3. Les scolioses soudées.

1. Scolioses réductibles. Pour celles-ci, nous pensons que la méthode d'Abbott est nullement correctrice en ce sens que la détorsion s'accomplit au maximum et que par suite le retour à l'état normal est possible.

2. Scolioses fixées. Pour celles-ci et, a potiori, pour les

3. Scolioses soudées, notre impression est tout autre. La correction nous paraît difficile, si non impossible. A priori, en se rappelant l'anatomie pathologique des vieilles scolioses, tel que l'ont établi Lorenz, Hoffa et tant d'autres, il nous semble qu'il était facile de le pouvoir.

Que se passe-t-il donc?

1. Des courbures de compensation immédiatement au-dessus et au-dessous de la portion ossifiée ou soudée de la colonne vertébrale, se développent dans les parties saines, flexibles du rachis; ceci pour compenser, sans la corriger, la courbure latérale du rachis.

2. Des torsions, en sens contraire, des torsions primitives, engendrant de nouvelles déformations costales sur- et sous-jacentes et de localisation thoracique opposée se forment qui compensent, sans corriger, les déformations primitives.

Cette distinction, à notre avis, est capitale, car elle explique certains accidents graves survenus au cours du traitement par la méthode

Digitized by Google

d'Abbott, elle limite, si non son emploi, du moins ses tentatives d'hypercorrection et explique les récidives.

Si, en effet, la courbure primitive ne se corrige pas, ne change pas de côté, elle va former une sorte de heurtoir, sur lequel le thorax viendra s'écraser, au grand dommage des organes internes. Dans les scolioses à convexité gauche, le coeur peut être comprimé, dans les scolioses droites, le foie écrasé, et en tous cas, la capacité inspiratoire de côté sera diminuée, car les côtes, même après ablation de plates, resteront aplaties.

On conçoit également que les divers segments de la colonne vertébrale étant tiraillés en sens opposé, tendront comme toute tige flexible, à revenir à sa position normale, dès que les forces auront cessé d'agir.

En résumé: La méthode d'Abbott est-elle une méthode de correction ou de compensation? Pour le savoir de simples photographies ne suffisent pas à répondre. Il faut des documents plus précis.

J'émets l'aveu que tout malade atteint de scoliose et traité par la méthode d'Abbott soit étudié avant, pendant et après:

1. à l'aide d'épreuves radiographiques prises dans plusieurs plans, de façon à eviter les erreurs de projection, si fréquentes en radiographie, leur courbure pouvant se projeter sous forme de ligne droite;

2. à l'aide de mensurations au cyrtomètre, faites sur chaque côté du thorax séparément;

3. à l'aide de l'étude de l'amplitude respiratoire des deux côtés du thorax, séparément;

4. à l'aide de moulages successifs permettant, grâce à des coupes en série, perpendiculaires à l'axe du corps, de contrôler la forme du thorax à des hauteurs différentes.

Herr Wullstein-Bochum: Meine Herren! Ich habe keine Erfahrungen über das Abbottsche Verfahren und habe auch leider den gestrigen Projektionsvortrag nicht mit anhören können, weil es mir unmöglich war, gestern schon hierher zu kommen. Ich habe aber doch aus den heutigen Diskussionsbemerkungen manches herausgehört, und so glaube ich, hier ein paar Worte äußern zu dürfen.

Herr Abbott will also ohne Extension einfach die schweren Skoliosen korrigieren. Er hat eine Hyperkorrektion herausgefunden. Es muß natürlich das Ideal für unser ganzes orthopädisches Handeln sein, bei einer Korrektur eine Hyperkorrektion zu erzielen, aber ich bin mit Herrn Schanz ganz einig, wenn ich sage, das kann unmöglich anders sein als bei nichtfixierten Skoliosen, wie auch eben Kollege

Digitized by Google

Vulpius betont hat, im Gegensatz zum Herrn Vorsitzenden, der auch von fixierten Skoliosen sprach. Ich glaube, daß ich niemals an das Abbottsche Verfahren bei fixierten Skoliosen herangehen würde. Ich halte es nach meinen Erfahrungen, die ich in Experimenten und an Leichen gemacht habe, für ganz ausgeschlossen, daß ich eine wirkliche Korrektur, eine Hyperkorrektur in dem Gebiet ohne Zug machen kann, sondern das wird immer nur eine Scheinkorrektur sein, und das Röntgenbild wird der einzige Beweis sein. Aber es muß bei fixierter schwerer Skoliose das Redressement, wenn wir es erreichen können — was in einer Sitzung absolut ausgeschlossen, sondern nur in mehreren Sitzungen zu erreichen ist —, ein Zugredressement sein, wie es Schanz vorhin sehr richtig nannte.

Nun haben aber auch andere Herren, vor allen Dingen der erste Redner, heute ja gesagt, daß es sich gestern bei Herrn Abbott allein um Totalskoliosen handelte. Nachher hat einer der Herren gesagt, daß es sicherlich leichte Fälle gewesen wären. Nun, meine Herren, bei leichten, nichtfixierten Skoliosen und bei totalen Skoliosen brauchen wir zu dieser sehweren Art des Redressements überhaupt nicht zu greifen, denn eine Totalskoliose ist niemals eine schwere Skoliose. Ich habe noch nie in meinem Leben eine schwere Totalskoliose gehabt, sondern das ist immer eine leichte Skoliose, und diese sind für das Redressement so leicht zugänglich wie nur denkbar. Wenn ich einen ganzen Stab habe, den ich überbiegen kann, dann ist das so einfach, wie nur etwas. Wenn ich aber drei Krümmungen habe, die sich aneinander stellen und zusammentreffen, dann kann ich eben nur die eine, d. h. die hauptsächlichste, korrigieren, und die beiden anderen werde ich sogar verstärken. Infolgedessen glaube ich, daß, wenn man überhaupt bei einer leichteren, nichtfixierten Skoliose die Hauptkrümmung korrigiert, man eine totale Skoliose erzeugen wird, und das wäre auch noch gar nicht das schlechteste, wenn die Heilung dieser nichtfixierten S-förmigen Skoliose durch das Stadium der Totalskoliose hindurchginge. Denn mit der Totalskoliose werden wir nach dem, was wir bisher schon längst kennen, ja ohne Gipsverband leicht fertig, und ich glaube, daß ich bei Totalskoliose oder nichtfixierter Skoliose überhaupt kein Redressement brauche, da komme ich mit leichten Verbänden aus, wie ich meine leichteren Skoliosen und totalen Skoliosen in den letzten Jahren durch eine ganz konsequente Beckenschiefstellung, sowohl im Liegen, wie im Stehen, wie im Sitzen — das Volkmannsche Sitzen — behandelt habe. Nur die Konsequenz der Ausführung ist das Entscheidende. Man kann durch ständige statische Veränderungen leichte Skoliosen korrigieren. Aber wenn man eine geschlossene, eine fixierte Skoliose in das Gegenteil versetzen will durch Redressement, so behaupte ich, es entsteht eher eine Stückfraktur der Rippen, als daß eine Hyperkorrektur entstehen könnte.

Digitized by Google

Herr Fränkel-Berlin: Ich erlaube mir, Ihre Aufmerksamkeit auf eine Uebung zu lenken, die Prof. Klapp vor einigen Jahren als Kniegang beschrieben hat und die sehr geeignet ist, den unteren Teil der Brustwirbelsäule zu detorquieren. Zum Beweise zeige ich zwei Mädchen mit schweren rachitischen Skoliosen, die es durch diese Uebung gelernt haben, ihr Rippental vorzuwölben und den Buckel einzuziehen. Die Uebung erinnert Sie wohl sofort an die Haltung, in der Abbott die Skoliose eingipst. Die Wirkung ist ganz ähnlich — sie dürfte daher eine gute Nachbehandlung nach Abnahme des Abbottschen Verbandes sein, wie sie Professor Lange vorhin gefordert hat —, und die Erklärung ist wahrscheinlich auch dieselbe.

Aus der Mechanik der normalen Wirbelsäule ist bekannt, daß Rumpfdrehen (Längstorsion) fast ausschließlich im unteren Abschnitt der Brustwirbelsäule, zwischen dem achten und zwölften Brustwirbel vor sich geht. Das ist aber die Gegend, in der sich bei Vorbeugehaltung und bei der von Abbott gewählten Stellung die Hauptbewegungen abspielen. Ein bekannter Lovettscher Versuch erläutert das: Bei der tiefen Rumpfbeuge geht die Lateralflexion nicht wie in der aufrechten Körperhaltung im Lendenteil vor sich, sondern höher im Dorsalsegment, etwa am achten Brustwirbel, wie Lovett richtig erklärt, deshalb, weil durch Flexion die Lendenwirbelsäule von der Seitwärtsbeugung ausgeschlossen wird.

Also die Kyphose der Lendenwirbelsäule ist daran schuld, daß in Vorbeugehaltung die Umkrümmung den Dorsalteil bevorzugt.

Dieselbe Wirkung, eine kyphotische Einstellung der Lendenwirbelsäule, läßt sich auch auf andere Weise erzielen: durch Lordosierung des oberen Dorsalsegmentes. Bei der entsprechenden Uebung (die von einem mit rundem Rücken behafteten Kinde demonstriert wird) kommt es zu einer Umkehrung der physiologischen Krümmung. Wenn aus dieser Ausgangshaltung (tiefer Vierfüßlerstand) Umkrümmungen vorgenommen werden, so gehen sie in der Hauptsache in der Brustwirbelsäule vor sich, und die Lendenwirbelsäule verhält sich ruhig. Die Uebung dient uns zur Ueberkorrektur des runden und hohlrunden Rückens und zur Mobilisierung der Brustwirbelsäule.

Was die Beziehungen zwischen Kyphose und Skoliose anlangt, so teilen wir mit Bezug auf die Entwicklungsmechanik den Standpunkt von Riedinger, Lovett, Spitzy, daß die Skoliose sich gern auf der Basis der Kyphose etabliert, meinen aber, daß die Motilität eines Wirbelsäulensegmentes im allgemeinen nicht durch die Kyphose, sondern im Gegenteil durch Lordose begünstigt wird. Schon die normale Physiologie der Wirbelsäule lehrt, daß sie nirgends so beweglich ist, wie in dem lordotischen Hals- und Lendenteil. Sie haben vorhin von Prof. Lorenz gehört, wie sehr er das lordosierende Prinzip in der

Digitized by Google

Skoliosenbehandlung schätzt. Wir haben stets die Ansicht gehabt, daß die Wirbelbewegungen in lordotischer Haltung freier sind, weil die Pressung des Wirbelkörpers fortfällt.

Zum Schluß möchte ich Prof. Riedinger darin beistimmen, daß die Prinzipien Klapps und Abbotts sich nicht feindlich gegenüberstehen, sondern sich gegenseitig ergänzen können.

Herr Spitzy-Graz: Hals- und Lendenwirbelsäulen sind deshalb in ihren Bewegungen am freiesten, weil sie auch bezüglich ihrer Verbindung mit dem übrigen Skelette in Wirklichkeit am freiesten sind. Sie sind nicht mit den Rippen auf dem Brustbein zu einem starren Ganzen verbunden, sie sind selbstverständlich die freiesten Teile der Wirbelsäule, aber je lordotischer sie eingestellt sind, desto geringer ist ihre Beweglichkeit.

Herr Fränkel-Berlin: Der Einwand Prof. Spitzys ist unzutreffend. Das schleichende Raubtier (Gepard, Tiger) zeigt, wie kein Teil seiner Wirbelsäule so beweglich ist wie gerade das rippentragende Dorsalsegment.

Um die Umkrümmungen der Wirbelsäule zu begünstigen, dürfen nicht extreme Grade der Lordose, die zur Verzahnung der Wirbel führen, zur Verwendung kommen.

Vorsitzender Herr Spitzy-Graz: Das Resultat der Wahl ist folgendes: Herr Professor Kölliker ist mit 135 Stimmen gewählt, Herr Ludloff hat 92 Stimmen erhalten. Ich gratuliere dem nächstjährigen Vorsitzenden und hoffe bestimmt, daß er die Wahl annimmt.

Herr Kölliker-Leipzig: Meine Herren! Ich nehme die Wahl mit Dank an und hoffe, mit Ihrer Unterstützung meinen Vorbildern möglichst nahezukommen.

Herr Hofbauer-Wien: Der Vorschlag, die respiratorischen Kräfte als Kraft zur Ummodelung zu verwenden, ist mit Freude zu begrüßen, schon deshalb, weil auf diesem Wege eine während des ganzen Lebens wirksame Kraft stetig modellierend am Skelett angreift, und weil ferner die Betätigung dieser Kräfte als Wachstumsreiz für die bewegten Teile imstande ist, fehlerhafte und mangelhafte Ausbildung des Skelettes zu korrigieren, wenn im wachstumsfähigen Alter die Atmungsgymnastik eingreift.

So freudig aber auch dieser Anstoß zu begrüßen ist, so erfordern doch die geltend gemachten Maßnahmen vielleicht eine gewisse Korrektur. Die Bauchatmung zu beschränken und dadurch die Rippen zu vermehrter Atemtätigkeit anzuregen, scheint nicht ganz einwandfrei, stellt doch die Bauchatmung einen der wichtigsten Motoren für die

Digitized by Google

rückläufige Blutbewegung der ganzen unteren Körperhälfte dar; die Bauchmuskulatur erzeugt bei ihrer exspiratorischen Kontraktion eine Druckveränderung in den Baucheingeweiden in der Form, daß durch die langsam nach oben fortschreitende Kontraktion der Bauchinhalt von unten nach oben und hinten geschoben und gleichzeitig auf die Gebilde des Bauches in derselben Richtung, also von unten nach oben langsam fortschreitend ein Druck ausgeübt wird. Auf diesem Wege wird nicht bloß die Gesamtheit der Baucheingeweide wie ein Schwamm ausgedrückt, sondern auch die dünnwandige Vena cava ascendens von unten nach oben fortschreitend durch Druck entleert. Diese Entleerung wird um so wirksamer deshalb, weil infolge des von unten nach oben und rückwärts fortschreitenden Druckes die beweglichen Baucheingeweide gegen das Zwerchfell gedrückt werden und so das Foramen quadrilaterum, die Durchgangspforte für das rückläufige Blut, enorm erweitert wird.

Wie wirksam der rückläufige Blutlauf nicht bloß aus den Baucheingeweiden, sondern auch von den Füßen durch eine Bauchmuskelkontraktion gefördert wird, sehen Sie an diesem Bild.

Die Bauchatmung behindern, bedeutet also Zirkulation schädigen. Nun ist aber diese Maßnahme völlig unnötig. Es läßt sich viel einfacher eine zweckentsprechende kostale Atmungssteigerung erzielen. Wie wenig wirksam die Behinderung der Bauchatmung ist, erweist übrigens das vom Vorsitzenden erwähnte Beispiel der empyematischen Skoliose. Nach einem Empyem bleiben die Rippen der befallenen Seite wenig bewegt, im Wachstum zurück, trotzdem das Zwerchfell derselben Seite infolge des Prozesses tiefstehend und unbeweglich sich zeigt.

Nun läßt sich aber eine ganz exzessive Steigerung der Atembewegung der Rippen dadurch erzielen, daß man die Patienten zu vertiefter Nasenatmung anregt, wie sich in einer im Wiener physiologischen Institut durchgeführten Versuchsreihe einwandfrei zeigen ließ.

Wie leicht durchführbar und wie gute Erfolge zeitigend eine entsprechende Behandlung sich darstellt, habe ich an der Hand einer Reihe von Fällen heuer im Winter in der Wiener Gesellschaft der Aerzte zeigen können. Die von der Kinderklinik mir mit Zurückbleiben der betroffenen Seite, Verbiegung der Wirbelsäule, Unbeweglichkeit zugewiesenen Fälle weisen jetzt dauernd gute Beweglichkeit der befallenen Thoraxhälfte auf, diese betreffende nunmehr aktivierte Brustseite hat durch die Atmungsgymnastik soviel Wachstumsreize erhalten, daß die initialen Differenzen vollständig ausgeglichen wurden.

Herr Wierzejewski-Posen: Meine Herren! Ich habe nicht die Resultate, die der Herr Vorredner bei der Skoliosenbehandlung hat, und habe deshalb die Abbottsche Methode mit wirklichem Enthusiasmus aufgenommen. Ich muß aber sagen, daß ich im Laufe der Zeit

Digitized by Google

gesehen habe, daß nicht alle Fälle sich wirklich dafür eignen. Schon die Vorredner haben betont, daß nur besondere Fälle, besondere Totalskoliosen usw. in Betracht kommen. Dagegen hat sich bei den Fällen, bei denen ich gerade so enthusiasmiert war für die Methode, also bei den angeborenen Fällen gezeigt, daß sie nicht dort anwendbar ist, daß sie da genau so viel wirkt wie jede andere Methode, das heißt sehr wenig.

Was nun die Gefahr anbetrifft, so trifft es zu, daß bei den linksseitigen Skoliosen sehr schwere asphyktische Erscheinungen vorkommen. Mir sind mehrmals ganz beängstigende Symptome aufgefallen. Ich möchte deshalb als letzter Diskussionsredner sagen, daß man, wie bei jeder anderen Deformität, auch bei der Skoliosenbehandlung individuell vorgehen muß.

Herr Abbott-Portland (übersetzt durch Herrn Böhm-Berlin): Auf die Frage des Herrn Professor Lange, ob der Referent, Herr Abbott, eine anatomische und physiologische Untersuchung darüber gemacht hat, warum die Methode gerade die beste Stellung für das Redressement ist, wünscht Herr Abbott zu antworten, daß er Untersuchungen im weitesten Maße angestellt hat und feststellen konnte, daß gerade bei der kyphotischen Einstellung der Wirbelsäule die verkrümmte Partie der Wirbelsäule am lockersten wird, so daß auf diese Weise die Skoliose am besten redressiert werden kann.

Zu der zweiten Frage des Herrn Professor Lange, ob im einzelnen Falle die Ueberkorrektur bestehen geblieben ist, so daß also an Stelle der vorher vorhandenen Skoliose die unerwünscht beseitigte Skoliose eingetreten ist, bemerkt Herr Abbott, daß das in der Tat bei einzelnen Fällen vorgekommen ist, daß er aber beobachten konnte und mit Hilfe des Zelluloidkorsetts darauf hinwirken konnte, daß die Skoliose wieder verschwindet.

Dann weiter fragte Herr Lange, ob an dem fixierten Teil der Wirbelsäule Bewegungen gemacht werden konnten durch das Redressement. Darauf antwortet Herr Abbott, daß in der Tat bei vielen Fällen dieses erreicht werden konnte und er sich auch im Röntgenbild davon überzeugen konnte.

Viele von den Fällen, die Herr Abbott gestern gezeigt hat, sind in der Tat rachitisch, und er hat auch viele solcher Fälle behandelt, die er nicht gezeigt hat. Sie erfordern nur eine längere und intensivere Behandlung, aber er erzielt schließlich dieselben Resultate.

Bei der S-förmigen Skoliose hat Herr Abbott ein spezielles Redressionsverfahren ausgeführt, bei welchem er nicht bloß den oberen Teil, den dorsalen Teil durch bestimmte Bindenzüge umgekrümmt hat, sondern auch gleichzeitig auf die Lendenwirbelsäule durch Zug eingewirkt und auf diese Weise eine Korrektur erzielt hat.

Digitized by Google

Das sind die Fragen von Herrn Professor Lange.

Herr Dr. Abbott möchte dann noch betonen, daß die gestern gezeigten Fälle nicht, wie hier mehrfach in der Diskussion bemerkt worden ist, einfache und unfixierte Skoliosen darstellen, sondern daß die Fälle, die er gezeigt hat, zum Teil schwerere Fälle waren. Es waren ja nicht alles Totalskoliosen, sondern ein großer Teil waren Dorsalskoliosen, ein weiterer Teil waren kombinierte Skoliosen, und die Fälle waren fixiert, die er gestern gezeigt hat.

Herr Bade-Hannover: Zur Behandlung der spondylitischen Lähmungen[1]).

Wenn alle konservation Behandlungsweisen versagen, bringt Bade die Patienten aus der Horizontallage in vertikale Extension mittels Schienenhülsenapparaten, die die Spasmen in den Gelenken aufheben. In allen 8 beobachteten Fällen trat im Laufe eines Jahres Heilung ein. Erklärt wird diese Beobachtung mit den durch die veränderte Statik bedingten veränderten Zirkulationsverhältnissen im Rückenmarkskanal, die schneller zur Verteilung eines Abszesses oder zur Absaugung des Oedems der Häute beitragen, und mit der mechanischen Beseitigung der Spasmen, die eine verminderte Reizung des Zentralorgans bedingen.

Herr Brüning-Gießen: Untersuchungen über Rückgratsverkrümmungen bei der Schuljugend in Oberhessen[2]).

Herr Georg Müller-Berlin: Ein Fall von Riesenwuchs[3]).

Diskussion. Herr Hinterstoißer-Teschen: Anschließend an die Krankenvorstellung Herrn G. Müllers berichte ich über einen Fall von partiellem Riesenwuchs, den ich vor drei Jahren zu beobachten und zu operieren Gelegenheit hatte. Das Mädchen A. G. war damals 7 Jahre alt; schon bei der Geburt wurde bemerkt, daß Zeige- und Mittelfinger der rechten Hand bedeutend größer waren als linkerseits. Die beiden Finger wuchsen immer mehr, bis sie die jetzige Größe erreichten (Makrodaktylie) R 13½ und 17 cm Länge, 13 und 13½ cm Umfang der Grundglieder, 9 cm des Endgliedes (links 6½ und 7 cm Länge der gleichnamigen Finger). Der Riesenwuchs betrifft auch die entsprechenden Mittelhandknochen, vor allem aber den Metacarpus indicis. Die rechte Oberextremität ist durchschnittlich um 1 cm länger und 3 cm dicker als die linke.

Der Hauptsache nach sind die Phalangenknochen an dem exzessiven Wachstum beteiligt (Röntgenbilder); die Wachstumszone der Epiphysen ist sehr breit. — Die sonderbare diametrale Gegenstellung der Riesenfinger ist aus rein mechanischen Gründen

[1]) Veröffentlicht in Nr. 26 der Münch. med. Wochenschr. 1913.

[2]) Siehe Größere Vorträge II S. 282. — [3]) Ebenda S. 309.

Digitized by Google

zu erklären: die Platzfrage drängte die beiden auseinander. Die Weichteile der Riesenfinger sind massig entwickelt, weich, wulstig, hyperämisch. (Aussehen wie die sog. „Salzstangel".)

Auf die ziemlich reichhaltige Literatur, sowie auf die noch immer umstrittene Aetiologie (Theorie von Rokitansky, Kirmisson, Koblank u. a.) kann ich nicht eingehen. Bei der Operation wurde auch der Metacarpus indicis mit exstirpiert. Die Gebrauchsfähigkeit der Hand wurde natürlich wesentlich gebessert. An den übrigen Teilen der Hand wurde bisher kein vermehrtes Größenwachstum beobachtet.

Herr Schlee-Braunschweig: Ein neues einfaches, billiges und exaktes Skoliosenmeßverfahren[1]).

Diskussion. Herr Schanz-Dresden: Ich möchte nur den Kollegen Schlee darauf aufmerksam machen, daß diese Methode von Herrn Semeleder heute vor 10 Jahren (Zuruf: Vor 3 Jahren!) fast genau so beschrieben worden ist, so daß man seinen Namen doch hier nennen sollte.

Herr Schlee-Braunschweig: Ich habe das selbstverständlich gelesen. Ich mußte mich ja hier so kurz wie möglich fassen. In meinem Manuskript steht es zum Schluß darin. Ich kann Ihnen zeigen, daß ich auf Semeleder aufmerksam machen wollte. Der Gang der Schattenprojektion ist der gleiche, da erhebe ich nicht den geringsten Prioritätsanspruch. Wenn Sie sich aber das Verfahren praktisch ansehen, so werden Sie sehen, daß es total verschieden ist. Das Verfahren Semelederś ist ziemlich unpraktisch und kompliziert und hat wohl aus diesem Grunde keinen Eingang gefunden. Sonst verstände ich es nicht, wie eine Methode, die so naheliegend ist, keinen Anklang hat finden können.

(Herr Dr. Schlee bittet uns mitzuteilen, daß er in einem der nächsten Hefte der „Zeitschrift für orthopädische Chirurgie auf die Angelegenheit zurückkommen und speziell auf die Semeledersche Methode der Skoliosenmessung dabei noch näher eingehen wird. Die Redaktion.)

Herr v. Saar-Innsbruck: Beitrag zur Nervenplastik[2]).

Herr Jansen-Leiden (Holland): Muskelbündellänge und neurogene Kontrakturen[3]).

Herr Stoffel-Mannheim: Zur Behandlung der spastischen Lähmungen[4]).

Diskussion. Herr O. Foerster-Breslau: Meine Herren! Die theoretischen Auseinandersetzungen des Herrn Stoffel über das Wesen der spastischen Kontrakturen decken sich wörtlich mit dem, was ich be-

[1]) Siehe Größere Vorträge II S. 313. — [2]) Ebenda S. 322. — [3]) Ebenda S. 333. — [4]) Ebenda S. 337.

Digitized by Google

reits früher, besonders in meiner Monographie vom Jahre 1903, über die spastischen Kontrakturen bei Pyramidenbahnläsionen ausgeführt habe. Ich habe damals bereits betont, daß bei spastischen Lähmungen jede einzelne Muskelgruppe die Tendenz hat, spastisch zu werden, und daß die Tatsache, ob die Kontraktur entsteht oder nicht, rein von einem äußeren Faktor abhängt, nämlich der Annäherung der Insertionspunkte des einen und der Entfernung der Insertionspunkte des antagonistischen Muskels; ersterer wird spastisch, letzterer nicht. Es ist ganz gleich, ob die Annäherung durch passive Momente erfolgt oder durch aktive. Ich habe bereits damals ausführlich nachgewiesen, daß es gelingt, experimentell durch passive Lagerung bei jeder Hemiplegie die Kontraktur in bestimmte Muskelgruppen zu lenken, d. h. eine Dorsalflexionskontraktur zu erzeugen, eine Beugekontraktur im Kniegelenk etc., und daß man diesen Faktor therapeutisch zu verwerten hat. Und zwar gilt das nicht bloß in dem Sinne, daß es darauf ankommt, die spastische Kontraktur als Widerstandsmoment auszuschalten, sondern es hat das noch einen tieferen Sinn, und darauf hat Stoffel hier gar nicht hingewiesen. Wenn wir nämlich eine spastische Kontraktur in einem Muskel erzeugen, so steigern wir durch das periphere Moment der Kontraktur und die Dehnung des Antagonisten an und für sich die Erregbarkeit der spinalen Vorderhornzellen der spastischen Muskelgruppe, so daß diese auf ein Minimum von zuströmenden kortikalen Willensimpulsen noch mit einer Innervationserteilung reagiert. Der spastische Muskel wird willkürlich erregbar, der nicht spastische (gedehnte) nicht. Es ist das eine Tatsache, die auf der Reziprozität der Antagonisteninnervation beruht, die besonders durch Sherrington experimentell bewiesen ist. Also diese Methode der Behandlung der spastischen Lähmungen hat tatsächlich weiter nichts zu tun, als möglichst dafür zu sorgen, daß die spastische Kontraktur zunächst in die Muskeln geleitet wird, welche für gewöhnlich gelähmt sind, d. h. die Dorsalflexoren des Fußes, Beuger des Knies, Strecker der Finger, Strecker und Supinatoren der Hand etc., und zwar dadurch, daß die betreffenden Muskelgruppen eine maximale Annäherung ihrer Insertionspunkte durch passive Lagerung erfahren. Später müssen dann die spastischen Kontrakturen und die willkürliche Erregbarkeit auf alle Muskelgruppen verteilt werden.

Nun hat Stoffel darauf hingewiesen, speziell mit Kritik der Spitzyschen Methode, daß die Auswechslung des Medianus mit dem Radialis unlogisch sei. Ich kann ihm nicht beistimmen. Es ist im allgemeinen der kortikale Zustrom zu der Bahn der Handstrecker und der Handbeuger oder zu der der Fingerbeuger und der Fingerstrecker gleichmäßig geschädigt, und nur deshalb reagieren auf den kortikalen Impuls die Fingerbeuger stärker als die Fingerstrecker, weil die Er-

Digitized by Google

regbarkeit ihres spinalen Kernes erhöht ist durch die die Kontraktur bedingenden Momente.

Wenn nun durch die Spitzysche Methode ein Teil der motorischen Nerven der Fingerbeuger ausgeschaltet wird, so fällt dadurch die Kontraktur derselben weg. Wenn aber gleichzeitig das ausgeschaltete Stück an den Radialis angeschlossen wird, so ist zu bedenken, daß der Medianuskern einer derjenigen ist, der eine erhöhte Erregbarkeit besitzt und infolgedessen auf den kortikalen Impuls anspricht. Dieser Kern wird nunmehr teilweise zu einem Kern der Fingerstrecker, und diese werden dadurch willkürlich erregbar. Das Verfahren ist also nicht nur nicht unlogisch, im Gegenteil, es wird dem Wesen der spastischen Lähmung, der Wechselbeziehung zwischen Spasmus und Lähmung außerordentlich gerecht.

Nun möchte ich noch einen Punkt kurz erwähnen. Herr Stoffel war der Ansicht, daß bei spastischen Lähmungen der Kinder die Schrumpfungskontrakturen keine Rolle spielen. Dem kann ich durchaus nicht beipflichten. Ich glaube, wir kommen bei keiner Operation um eine Sehnenverlängerung ganz herum; die Wurzeldurchschneidung sowohl, wie die Stoffelschen partiellen Durchschneidungen motorischer Nerven beseitigen nur die spastischen Kontrakturen. Die Achillessehne ist aber so gut und so oft stark geschrumpft, daß die Beseitigung des Spasmus nicht ausreicht. Man muß zu einer Sehnenverlängerung schreiten. Ich bin aber mit Stoffel der Ansicht, daß wir die Sehnenverlängerung gerade um der mangelnden Dosierung willen mit Vorsicht ausführen müssen, aber doch müssen wir oft an sie herangehen.

Herr G. Hohmann-München: Im vorigen Jahre wurde zu den Stoffelschen Mitteilungen über seine Operation aus Ihrer Mitte das eine und andere Fragezeichen gemacht. Unter dem Einfluß der einleuchtenden und logischen Begründung des ganzen Verfahrens aber habe ich mich durch diesen Umstand nicht abhalten lassen, die Methode an eigenen Fällen nachzuprüfen, und ich bin ein warmer Freund der Stoffelschen Operation bei spastischen Lähmungen geworden. Meine Resultate im einzelnen sind außerordentlich günstig gewesen. Ich will mich kurz fassen und hier die Bilder, die die Resultate illustrieren, herumgeben. Es war auffallend, wie die Hände, die spastisch kontrahiert und dadurch absolut unbrauchbar waren, sich besserten. Wenn sie z. B. einen Gegenstand ergriffen hatten, konnten sie ihn nicht mehr loslassen, da die Finger sich fest einkrallten. Durch die Operation wurden die Fingerkrämpfe gelöst, die Hände wurden ganz frei von allen Spasmen, und die Menschen konnten wieder im sozialen Leben tätig sein.

Es muß an dieser Stelle hervorgehoben werden, daß die Behaup-

Digitized by Google

tung nicht richtig ist, die im vorigen Jahre hier von vielen Seiten ausgesprochen wurde, daß die bisher geübte Tenotomie, Ueberpflanzung und Verkürzung von Muskeln vollkommen ausreichende Methoden seien gegenüber den spastischen Erkrankungen. Gerade meine Fälle zeigen, daß dies nicht zutrifft. Einer von diesen Fällen, eine spastische, zerebrale Hemiplegie, war dreimal von berufener Seite tenotomiert und gut nachbehandelt worden. Dreimal trat Rezidiv des Spitzfußes ein, einmal dazu noch ein schwerer Dekubitus am Großzehenballen, trotz guter Polsterung des Verbandes, weil eben die Spasmen der Fußsohlenmuskulatur nicht beseitigt werden konnten. Das kann man nur erreichen, wenn man diese Spasmen durch partielle Resektion am Tibialis hinter dem Malleolus internus ausschaltet. Ein anderer Fall war anderweitig mit Raffung der Muskeln an der dorsalen Seite des Vorderarmes behandelt worden, vollkommen ergebnislos. Die Spasmen waren nach wie vor die gleichen. Erst die Stoffelsche Operation hat diese Krampfhand wirklich beeinflußt und hat eine Heilung — soweit man überhaupt von Heilung reden kann, wie Herr Stoffel ganz richtig bemerkte — hervorrufen können. Ob freilich diese Resultate dauernde sind, darüber können wir uns mit Rücksicht auf die Kürze der bisher verflossenen Zeit noch kein endgültiges Urteil anmaßen. Wir hoffen aber — und wir hören ja auch von anderen Herren über gute Resultate berichten —, daß diese Operation einmal von uns als ein sehr nennenswerter Fortschritt in der Nervenchirurgie betrachtet werden wird.

Im einzelnen habe ich noch zu bemerken, daß ich Stoffel in seiner letzten Veröffentlichung vollkommen beistimme, und ich möchte es hier unterstreichen —, daß wir die Wundhehandlung bei diesen spastischen Zuständen sehr sorgfältig handhaben müssen. Ja nicht die Wundverbände zu zeitig herunternehmen und zu früh mit Uebungen anfangen. Der Heilungsverlauf ist offenbar etwas länger als gewöhnlich, die Wundränder klaffen leicht auseinander und heilen nur langsam durch Granulation unter Hinterlassung schwieliger Narben, was die Nachbehandlung sehr stören kann.

Noch eins habe ich beobachtet. Bei drei Patienten traten ungefähr am 5., 6. Tage, bei einem anderen am 14. Tage nach der Operation in der operierten Extremität neuralgiforme Schmerzen anfallsweise auf, die ziemlich heftig waren, nach einigen Tagen aber wieder vergangen sind.

Herr Albert Stein-Wiesbaden: Herr Stoffel hat in seinem Vortrage einen Passus aus einer Arbeit von mir verlesen, die sich mit Nervenplastik befaßt. Es scheint ein Irrtum vorzuliegen. Tatsächlich hat sich dieser Passus nicht auf die reinen spastischen Lähmungen, von denen ein Typ der Little ist, bezogen. Ich weiß natürlich, daß in diesen Fällen die Antagonisten nicht gelähmt sind, sondern daß nur die Muskeln, die

Digitized by Google

kontrakturiert sind, das Uebergewicht haben. Es handelte sich aber in dem in der Arbeit geschilderten Falle um eine wirkliche Lähmung des Nerv. radialis; das muß mir Herr Stoffel glauben, und es steht ja auch in der Arbeit, daß die elektrische Untersuchung dies bestätigt hat. Es bezog sich die erwähnte Bemerkung nur auf die Uebertragung der Stoffelschen Ergebnisse auf die Spitzysche Nervenplastik.

Im übrigen bin ich durchaus ein Freund der Stoffelschen Methode und will Ihnen ganz kurz meine Erfahrungen mitteilen:

Fig. 1.



Trennung der Nervenbündel im Nerv. tibialis.

Ich habe im verflossenen Jahre 8mal Gelegenheit gehabt, eine Operation nach Stoffel vorzunehmen, und zwar 3mal am Nervus tibialis, 2mal am Nervus obturatorius und 2mal am Nervus medianus. Ich bin mit den Erfolgen der Operation bisher durchaus zufrieden gewesen, möchte aber hinzufügen, daß ich bei den Operationen an der unteren Extremität zum Teil nachfolgend oder unmittelbar im Anschluß an die Operation Tenotomien der Achillessehne bzw. der Adduktorenkulisse vorgenommen habe. Es wird sich diese Nachoperation in den Fällen empfehlen, in welchen die spastische Kontraktur schon lange Zeit besteht, und wo man infolgedessen doch mit einer mehr oder weniger starken nutritiven Verkürzung der in Betracht kommenden Muskeln wird rechnen müssen. Daß man bei Vornahme der Tenotomie sich den ganzen Eingriff am Nerven nach Stoffel ersparen könne, trifft natürlich nicht zu; denn wir wissen ja alle nur zu gut, daß nach der bloßen Vornahme der Tenotomie sich später leicht ein Rezidiv wieder einstellt. Was nun das Rezidiv nach der Stoffelschen Operation selbst anbetrifft, so habe ich bisher ein solches, wenigstens in ausgesprochenem Sinne nicht gesehen. Ich kann also in dieser Beziehung die diesbezüglichen Beobachtungen und Mitteilungen von Stoffel nur bestätigen. Allerdings reichen ja meine Beobachtungen bis jetzt nur etwas über 1 Jahr

Digitized by Google

zurück. Trotzdem glaube ich aber, daß die Frage des Rezidivs bei der Beurteilung dieser ganzen Methode mit den wichtigsten Punkt bildet. Es kann nicht bestritten werden, daß die Annahme, daß sich ein Rezidiv mit der Zeit nicht nur einstellen kann, sondern sogar einstellen muß, vieles für sich hat. Denn nach allem, was wir über die Regeneration des verletzten Nervenstammes wissen, ist doch eigentlich anzunehmen, daß die operativ unterbrochene Faserbahn im Nerven sich allmählich wiederherstellt und dann auch den richtigen Weg wieder findet. Auf dieser Anschauung beruhen ja doch unsere ganzen Prinzipien bei der Naht traumatisch unterbrochener Bahnen im Bereiche der peripheren Nerven. Ich habe nun, von diesem Standpunkte ausgehend, bei meinen letzten sechs Operationen versucht, die Möglichkeit des Rezidivs in dem genannten Sinne von vornherein auszuschalten, und zwar geschieht dies in verhältnismäßig einfacher Weise dadurch, daß man nach der Resektion eines Stückes der in Betracht kommenden Nervenbahn sowohl das zentrale wie das periphere Nervenendstück oder aber mindestens doch das zentrale Endstück noch ein Stück weiter hinauf von dem ganzen Nerven ablöst, umschlägt und nach oben hin, möglichst entfernt von dem Stamme des Nerven, in das Fettgewebe versenkt und dort fixiert. Ich gebe Ihnen hier zwei Abbildungen herum (Fig. 1 und 2), welche diese Verhältnisse, wie sie durch die vorgeschlagene kleine Modifikation geschaffen werden, auf Grund von Zeichnungen, welche während einer Operation in der Kniekehle angefertigt worden sind, wiedergeben. Durch dieses Vorgehen wird, wie ich glaube und hoffe, die Möglichkeit des Rezidivs völlig ausgeschaltet. Die Operation selbst wird, wenn in dieser Weise verfahren wird, höchstens um 4—5 Minuten verlängert. Irgendwelche nachteilige Folgen habe ich bisher in keiner Weise gesehen. Insbesondere sind Keloidbildungen nicht aufgetreten. Ich möchte Ihnen daher diese Modifikation zur Nachprüfung warm empfehlen.

Fig. 2.

Resektion der Fasern für den Gastrocnemius und Fixierung der Stümpfe im Fettgewebe zur Verhütung des Rezidivs.

Digitized by Google

Herr Erlacher-Graz betont, daß Spitzy bereits 1905 die Anatomie des Nervenquerschnittes und die Nadelelektrode beschrieben hat. Am Unterschenkel erreicht man mit der Unterbrechung der zentralen Leitung in den sensiblen Aesten denselben Effekt wie mit der Stoffelschen Operation.

Herr Peltesohn-Berlin: Meine Herren! Ich schließe mich den letzten Aeußerungen des Herrn Kollegen Erlacher an. Tatsächlich scheint mir aus praktischen Gründen die Stoffelsche Operation für die unteren Extremitäten, wo ich allein Gelegenheit gehabt habe, sie auszuführen, weniger häufig in Frage zu kommen.

Ich habe im ganzen 9mal die partielle Neurektomie ausgeführt: wegen Spasmen des Triceps surae in 3 Fällen 4mal, wegen spastischer Kontraktur der Oberschenkelflexoren in 2 Fällen 4mal, endlich 1mal die totale Neurotomie des N. obturatorius.

In einem Falle von Littlescher Krankheit, wo der N. tibialis beiderseits geschwächt wurde, war darnach die Spitzfußstellung verschwunden. Es ist mir aber in diesem Falle aufgefallen, daß die Kniefiexion zugenommen hatte, was wohl darauf zurückzuführen ist, daß, wenn man die Gastrocnemiusköpfe schwächt, diese beim Auftreten in Spitzfußstellung in gewisser Beziehung als Kniestrecker, d. h. als Antagonisten der Oberschenkelflexoren verloren gehen. Das ist nicht der Fall bei plastischer Verlängerung der Achillessehne unter der Voraussetzung, daß diese richtig dosiert worden ist. — Einen guten Erfolg erhielt ich bei einem Fall von zerebraler Hemiplegie, während ich in einem weiteren Fall, der einen erst 3½jährigen Knaben betraf, genötigt war, die Bayersche Tenotomie anzuschließen. Obgleich ich in diesem Falle an den die Gastrocnemiusköpfe, den Soleus und den Tibialis posticus versorgenden Aesten starke Schwächung vorgenommen hatte, war der Spitzfuß nicht beseitigt, offenbar weil auch noch die stehengebliebenen Muskelbündel schon zu sehr geschrumpft waren. Ich kann daher Herrn Stoffels Aeußerung, daß man bei jüngeren Kindern keine Muskelschrumpfungen sieht, in Uebereinstimmung mit Herrn Foerster nicht ganz beipflichten.

Von 4 partiellen Neurektomien an den Flexoren der Oberschenkel gaben 2 ein gutes Resultat; 2mal habe ich zu wenig geschwächt. Ich glaube, daß die die Oberschenkelflexoren versorgenden Nerven für die partielle Neurektomie noch die günstigsten Verhältnisse darbieten.

Die totale Neurotomie beider Aeste des N. obturatorius habe ich nach Herrn Stoffels neuerlicher Empfehlung einmal bei einem 4jährigen Kinde mit Littlescher Krankheit einseitig ausgeführt und dabei aus jedem der beiden Aeste des N. obturatorius je ein 1 cm langes Stück heraus-

Digitized by Google

geschnitten und die proximalen Stümpfe ligiert, während ich auf der anderen Seite in derselben Sitzung die übliche Adduktorendurchschneidung vornahm. Hier war bei gleicher Nachbehandlung nach 5 Monaten auf der gestoffelten Seite ein Kontrakturrezidiv, das durch Adduktorendurchschneidung behoben werden mußte, eingetreten, auf der Seite der Muskeldurchschneidung dagegen nicht. Ich kann sagen, daß die Operation an sich keine besonderen Schwierigkeiten darbot.

Alles in allem habe ich den Eindruck gewonnen, daß die Stoffelsche Operation für die untere Extremität, wo es ja vornehmlich darauf ankommt, bestehende Kontrakturen zu beseitigen, einen verhältnismäßig engen Aktionsradius hat, weil an den Beinen im allgemeinen relativ grobe Bewegungen für die Funktion genügen.

Bezüglich der Aeußerung des Herrn Stoffel betreffs der Ueberkorrekturen nach Tenotomien bemerke ich schließlich noch, daß ich allerdings mehrfach auf sie hingewiesen habe. Aber ich meine, daß ihnen durch richtig dosierte plastische Verlängerung der Sehnen vorgebeugt werden kann.

Herr Kofmann-Odessa: Gestatten Sie, daß ich Ihnen kurz meine Erfahrungen über die Stoffelsche Operation mitteile. Ich habe schon Gelegenheit gehabt, darüber zu berichten. In diesem Jahre habe ich bei einer Reihe von Hemiplegien, insbesondere bei der Littleschen Krankheit die Operation mehrmals gemacht. Vor kurzem habe ich Gelegenheit gehabt, in der Sitznng der Gesellschaft der Aerzte in Odessa 2 sehr desolate Fälle vorzustellen. Es handelte sich um einen Jungen von 11 Jahren, dessen Behandlung ich schon 1904 begonnen habe mit den alten Methoden, also Tenotomien usw. Ich traute mich einmal auch, eine Tenotomie der Extensoren an dem Fuß zu machen. Welchen Erfolg ich hatte, versteht sich von selbst. Ich erhielt die schlimmsten Plattfüße und wollte gerade diesen Fall aus meinem Gedächtnis auslöschen. Wenn man einen solchen Fall erlebt hat, möchte man die Operation nicht mehr ausführen, und ich würde auch jedem empfehlen, sich von solchen Maßnahmen fernzuhalten. Nun habe ich mich entschlossen, jetzt den Stoffelschen Weg anzuwenden, nicht dort, wo er gewöhnlich angewendet wird. Ich machte nämlich eine partielle Resektion des Nervus tibialis, um jetzt die Extensoren zu schwächen. Der Obturatorius wurde teilweise reseziert, auch der Popliteus. Auch einen zweiten Fall, ein 14jähriges Mädchen, das ich sehr lange ohne Erfolg mit Tenotomien usw. behandelt habe, habe ich jetzt nach einer Reihe von Nervenresektionen soweit auf die Beine stellen können, daß beide Kinder ohne Apparat und ohne Uebung, mit Unterstützung des Kopfes marschieren können. Ich möchte das betonen, weil die Kinder aus sehr armen Familien stammen und die Mütter sie nicht einmal behufs Uebungen

Digitized by Google

zu mir bringen konnten. Dabei waren alle Bewegungen weich, nicht spastisch.

Herr Biesalski-Berlin: Meine Herren! Sie werden mir alle zugeben, daß es ein Vergnügen ist, Herrn Stoffel über seine neuen Forschungen reden zu hören, und wir sind ihm alle zweifellos zu größtem Dank verpflichtet, daß er uns von Verstiegenheiten und Künsteleien auf die Wege der Natur zurückführt und uns wieder lehrt, von dem auszugehen, was das Gegebene ist, nämlich von dem Physiologischen. Wenn es nicht zu meiner Prädestination gehörte, daß jedesmal auf dem Kongreß vor meinem Vortrage die Mittagspause beginnt, dann hätte ich heute im Anschluß an seinen Vortrag Ihnen sagen können, wie sehr ich gerade mit meiner Methode der Sehnenauswechslung mit ihm an ein und demselben Strange ziehe und wie sehr ich Freude daran habe, daß mein Grundsatz, die Physiologie des Organischen um das Gelenk herum wieder herzustellen, zu vortrefflichen Resultaten geführt hat.

Bei der Gelegenheit darf ich aber erwähnen, daß seine Annahme, daß die früheren Sehnentrennungen in der Weise angelegt waren, daß der Muskel als solcher den Fuß in der überkorrigierten Stellung hält, nicht zutrifft. Die Ueberkorrektion wurde durch den Gipsverband festgestellt und nachher durch den Schienenhülsenverband fixiert. Der Muskel als solcher hat dabei nichts zu tun.

Um nun zu den spastischen Lähmungen zu kommen, muß ich sagen, daß ich mit herzlicher Freude feststelle, daß diejenigen beiden Herren, welche uns die beiden wichtigsten Nervenoperationen im Kampf gegen die spastischen Lähmungen gezeigt haben, von sich aus sich mit den mechanischen Momenten, die bei den spastischen Lähmungen zutage treten, beschäftigen und uns hier sehr Wertvolles mitgeteilt haben. Ich habe die Stoffelsche Operation auch zu wiederholten Malen ausgeführt, 18 oder 20mal, mit zum Teil sehr gutem Erfolge, zum Teil mit Rezidiven.

Ich habe mich in der Nachbehandlung der Stoffelschen sowie der Försterschen Operation zu einem Grundsatz durchgerungen, den ich in die Formel bringen möchte, um ganz kurz zu sein — ich habe es schon auf verschiedenen Kongressen gesagt —: Die Behandlung der spastischen Lähmungen steht und fällt mit der Uebungstherapie, denn alle Operationen, die wir machen können, tun weiter nichts, als daß sie dafür günstigere Voraussetzungen schaffen. Weder die Förstersche Operation als solche — von der ist ja auch heute nicht die Rede —, noch die Stoffelsche Operation ist an sich imstande, die spastische Kontraktur zu beseitigen. Wir müssen üben, üben und noch einmal üben, und darum kommt es sehr in Betracht, daß man das mechanische

Digitized by Google

Moment in diesem Krankheitsbilde, das einen mechanischen und einen nervösen Anteil hat, sich recht ins Gedächtnis zurückruft, und da erinnere ich an eine sehr wichtige Sache, die in neuerer Zeit wieder die Aufmerksamkeit aller Orthopäden auf sich lenkt, das sind die spastischen Luxationen. Gangele hat darauf hingewiesen und schon früher haben Joachimsthal, Wollenberg und andere darüber Mitteilungen gemacht. Ich habe auch meinen Assistenten Dr. Künne veranlaßt, sich damit zu beschäftigen. Er hätte Ihnen vielleicht auch gestern einen Vortrag darüber gehalten, wenn das Epidiaskop dagewesen wäre. Sobald irgendwie das Muskelgleichgewicht um das Gelenk herum zerstört ist, kommt es aus seinem dynamischen Gleichgewicht heraus und bald auch aus seinem statischen und maschinellen und kommt in die allerschwerste Form der Luxation. Z. B. hat Lorenz einen Fall beobachtet, wo im Anschluß an eine Kompressionsmyelitis unter seinen Augen ein gesundes Hüftgelenk luxierte. Ich habe einmal in einem solchen Fall bei einem Little und dann jetzt bei einer Querschnittslähmung und noch bei anderen Nervenleiden, z. B. der Myotonia congenita, unter meinen Augen schwere Hüftluxationen entstehen sehen.

Solche erhebliche mechanische Störungen machen naturgemäß der Behandlung große Schwierigkeiten und müssen für sich, abgesondert von dem nervösen Anteil, betrachtet werden. Auf alle Fälle lehren sie, wie wichtig der mechanische Anteil ist und zu welchen Behinderungen er sich auswachsen kann.

Man möge deshalb beide Komponenten gegeneinander abwägen und soll dann den richtigen Mittelweg suchen. Im einzelnen Falle wird man jedenfalls das Mechanische beseitigen und mit dem Nervösen so lange warten, bis man Gewißheit darüber hat, ob der erste Heilversuch etwas genützt hat. Im anderen Falle wird man gleich das nervöse Moment zu bekämpfen suchen. Item, die in dem einzelnen Falle angewandte geschickte Kombination aller dieser Heilversuche unter Betrachtung dieser beiden Momente wird uns erst dazu führen, daß wir die spastischen Lähmungen wirklich in die Hände bekommen.

Ich möchte dagegen zwei Fragen aufstellen, die uns sicherlich weiter bringen werden. Erstens, es ist bekannt, daß die spastischen Lähmungen sich zum Teil bis zu einem sehr hohen Grade zurückbilden. Ich habe versucht, mir darüber Klarheit zu verschaffen, was darüber alles publiziert ist. Ich habe eine Arbeit gefunden, wo der Autor, dessen Name mir im Augenblick nicht gegenwärtig ist, aus einer Wiener Klinik 3000 und mehr Krankengeschichten durchgesehen hat. Ich habe nichts darin gefunden, was uns sehr interessiert, aber wenn man Gewißheit darüber hätte, zu welcher Zeit und in welchem Umfange spastische Lähmungen sich zurückzubilden vermöchten, so wäre das für

Digitized by Google

für uns von allergrößtem Vorteil. Die zweite Frage ist die: Welches sind die physiologischen Gesetze der Uebungstherapie? Das ist eine Frage, die natürlich hier nicht im Moment beantwortet werden kann. Wir sind Förster zu größtem Danke verpflichtet, daß er uns darüber sehr Wertvolles gesagt hat, einiges ist von Stoffel, einiges von Förster selber hier wieder erwähnt worden, aber ich glaube, daß die Forschung auf diesem Gebiete über die Physiologie der Uebungstherapie uns sehr viel und vielleicht die wertvollste Hilfe verschaffen wird.

Herr Plagemann-Stettin: Meine Herren! Zunächst die Muskelfasernfrage, die Stoffel angeschnitten hat. Der Muskel des Menschen steht auch im Ruhestande sicher im Zustand einer gewissen Spannung; daher geschieht die Verpflanzung am besten unter mäßiger Anspannung. — Dann die Technik der Nervenstumpfversorgung, die nach meiner Meinung schon Herr Stoffel gegeben hat; jedenfalls habe ich den Nervenstumpf so versorgt, daß ich ihn mit einem Seidenfaden verknüpft, abgebunden und umgekehrt zu seiner früheren Verlaufsrichtung in das Subkutangewebe eingenäht habe.

Schließlich möchte ich noch eins zur Technik der Operation kurz erwähnen. Bei einer Operation — es handelte sich um eine schwere Beugekontraktur und Pronationsstellung der Hand — legte ich in „Blutleere" die Nerven frei. Die Freilegung des Astes, der zum Pronator führte, gelang ganz gut und schnell. Aber wie ich weiter suchte nach Nervenästen, die den Beuger versorgen, hörte mit einem Male die Erregbarkeit der Nerven auf. Ich war ganz ratlos, bis ich die Blutleere aufhob, und da war die Erregbarkeit wieder da. Ich möchte deshalb darauf aufmerksam machen, daß es ratsam ist, in Blutleere freizulegen, aber nachher ohne Blutleere weiter zu operieren.

Herr Lorenz-Wien: Ich erinnere mich, daß ich neulich ein hochkonservativer Mann genannt wurde. Aber ich bin doch nicht etwa so konservativ, daß ich mich gegen die Stoffelsche Operation ablehnend verhalten würde, ganz im Gegenteil glaube ich, daß sie namentlich an der oberen Extremität ihre volle Berechtigung hat. An der unteren Extremität bin ich bisher immer ohne Stoffel ausgekommen.

Stoffel macht den Methoden, welche die Schwächung der stärkeren spastischen Muskeln auf dem Wege der Sehnenverlängerung anstreben, den Vorwurf, daß sie nicht dosiert werden können, daß also speziell bei zu großer Verlängerung der Achillessehne ein Pes calcaneus resultieren könne, und man hat dagegen plastische Verlängerungen der Achillessehne in Vorschlag gebracht. Ich mache die Sache viel einfacher. Ich tenotomiere die Achillessehne durch einen schiefen sub-

Digitized by Google

kutanen Schnitt und korrigiere zuerst nicht. Die späteren Korrekturen erfolgen ganz leicht und auf diese Weise können Sie sicher sein, keinen spastischen Pes calcaneus als Folgezustand der Operation zu bekommen.

Ich würde den Vorwurf umkehren. Ich würde sagen, ich habe gegen jene Anwendungsfälle der Stoffelschen Operation Einwendungen zu erheben, bei denen man die Dosierung nicht genau vornehmen kann, würde aber in allen Fällen die Operation vornehmen, wo die Dosierung nicht in Frage kommt, d. h. in den Fällen, wo die Nerven einer gewissen Muskelgruppe vollständig zu exstirpieren sind. Dieser Fall liegt vor beim Adduktionsspasmus. Aber für den Adduktionsspasmus habe ich nun in der Myorrhexis adductorum ein absolut sicher wirkendes Verfahren, und ohne daß ich einmal in meinem Leben ein Rezidiv gesehen hätte; sozusagen mit einem einzigen Griff ist der Spasmus zu beheben. Ich gebe also in diesen Fällen nur der Einfachheit halber meiner Operation den Vorzug.

In einem zweiten Falle, nämlich dem einer Ulnarflexionskontraktur der Hand, bedarf es auch keiner weiteren Dosierung, denn in diesem Falle werden einfach alle Nervenäste, die zu den Pronatoren gehen, entfernt, und in diesem Falle, glaube ich, wird die Stoffelsche Operation den Vorzug allen anderen Methoden gegenüber behalten. Ich habe auch versucht, meine Herren, um der Schwierigkeit der Stoffelschen Operation zu entgehen — ich gestehe es ganz offen — mich mit einer Muskelresektion zu begnügen. Ich habe also von einem mittleren Schnitt aus den Pronator teres exstirpiert und den Flexor carpi radialis und palmaris longus tenotomiert. Dadurch sind Pronationsspasmen ebensogut zu beseitigen.

Ich gebe aber zu, daß die Stoffelsche Operation eine delikatere ist, eine weniger blutige, und ich würde ihr im nächsten Falle von Pronationsspasmus jedenfalls den Vorzug geben; aber schon nicht mehr in dem Falle einer spastischen Flexionskontraktur des Ellbogens. In diesem Falle ist die Durchtrennung der Bizepssehne und des Lacertus fibrosus das viel einfachere Verfahren, und ich habe darnach niemals Rezidive gesehen. Aber es gibt auch noch andere Fälle, wo Sie bei ausschließlicher Anwendung des Stoffelschen Verfahrens an der oberen Extremität ihr Auslangen nicht finden können und wo Sie zur Muskelresektion, ja selbst zur Knochentrennung Ihre Zuflucht nehmen müssen.

Ich behandle in diesem Augenblick ein junges Mädchen von 20 Jahren mit Diplegia cerebralis spastica. Mit ihrem Klumpfuß, mit ihrem Genu flexum spasticum, mit ihren Adduktionsspasmen sind wir leicht fertig geworden, aber nicht mit den Spasmen der oberen Extremität. An der rechten Seite war der Adduktionsspasmus in der Weise aus-

Digitized by Google

gebildet, daß bei jeder intendierten Bewegung der ganze Arm auf die Rückenfläche des Oberkörpers gezogen wurde.

Welche Nerven soll ich hier aufsuchen, um sie zu durchtrennen? Offenbar ist der Latissimus dorsi der schuldtragende Muskel. Ich habe statt der unausführbaren Nervenoperation einfach die breite Sehne des Latissimus dorsi in einem langen Stück reseziert und die spastische Kontraktur auf diesem einfachen Wege beseitigt. Auf der anderen Seite bestand hochgradige Pronationsflexionskontraktur der Hand mit spitzwinkliger Flexionskontraktur des Ellenbogens. Das ist eben der Fall, in dem wir die Pronatorenexstirpation gemacht haben mit befriedigendem Erfolge, soweit die Pronation und Flexion selbst in Frage kam. Eines schönen Tages, wie ich den Verband abmache, entdecke ich, daß die Patientin mir ihren Handteller zuwendet, also anscheinend eine Pronation von 180° aufweist. Ich untersuchte den Vorderarm. Da war keine Pronationskontraktur, der Arm konnte leicht supiniert gehalten werden. Es schien jedoch, als ob der Angriff auf die Pronatoren, die nunmehr ausgeschaltet waren, einen vermehrten Spasmus oberer Muskeln, also der Innenrotatoren, der beiden Pectorales, des Latissimus dorsi und des Subscapularis herbeigeführt hätte, dem, glaube ich, eine Stoffelsche Operation machtlos gegenübersteht. Ich würde es jedenfalls nicht für geraten halten, die betreffenden Nerven aufzusuchen und zu resezieren. In diesem Falle bleibt uns kaum etwas anderes übrig, als durch eine unterhalb des Pectoralisansatzes ausgeführte Osteotomie diese maximale Einwärtsrollung zu beseitigen. Wir haben also in diesen und ähnlichen Fällen immer noch Zuflucht zu nehmen zu unseren alten Methoden, den Tenotomien, Teno- und Myektomien und eventuell selbst der Knochentrennung.

Herr Hertzell-Berlin: Meine Herren! Herr Biesalski hat soeben bereits auf die große Wichtigkeit der der Operation folgenden Uebungsbehandlung bei den spastischen Lähmungen hingewiesen. Gestatten Sie mir daher jetzt, im Anschluß an das hier über die operative Behandlung Gesagte Ihnen eine Gehstütze zu demonstrieren, die uns bei der Nachbehandlung nach Littlescher Krankheit ausgezeichnete Dienste geleistet hat, die aber auch zur Behandlung einer ganzen Reihe anderer Gehstörungen mit Vorteil verwendet werden kann.

Das Kind, das ich Ihnen hier zeige, ist 12 Jahre alt und hat bisher niemals allein gehen können. Vor drei Jahren ist von anderer Seite eine beiderseitige Spitzfußstellung, die früher bestanden hat, durch Tenotomie der Achillessehnen korrigiert worden. Doch haben die Eltern damals nach ihren Angaben die weiter vorgeschlagene Apparatbehandlung verweigert, so daß ein befriedigendes Resultat der Operation in bezug auf die Gehfunktion nicht erzielt wurde. Als das Kind vor 8 Wochen

Digitized by Google

in unsere Anstalt, die Berliner Hydrotherapeutische Universitätsanstalt von Herrn Geheimrat Brieger, aufgenommen wurde, konnte es sich überhaupt nicht, weder an einem noch an zwei Stöcken noch mit Krücken allein, aufrecht erhalten. Nur an eine Wand angelehnt konnte es stehen und sich auch langsam seitwärts bewegen. Jetzt ist das Kind durch die kombinierte hydrotherapeutische Massage- und Uebungsbehandlung, die wir mit ihm vorgenommen haben, bereits erheblich gebessert. Aber, wenn ich ihm jetzt zwei Stöcke zur Stütze gebe, so sehen Sie, daß es sich auch jetzt nur schwer daran aufrecht erhalten und fast gar nicht damit gehen kann. Um nun dem Kinde, das bisher von seinen Eltern immer nur passiv geführt wurde, trotzdem selbständige aktive Uebungen zu ermöglichen, verfiel ich auf den Ausweg, diese beiden Stöcke durch zwei feste parallele Verbindungen zu einem Doppelstock, wie wir ihn nennen, vereinigen zu lassen. Eine derartige Verbindung gibt, wie Ihnen sogleich einleuchten wird, eine bedeutend bessere Stütze wie die zwei Stöcke einzeln, weil das seitliche Ausweichen derselben verhindert ist. Der Erfolg hat uns in dieser Beziehung Recht gegeben. Das Kind konnte sich sogleich mit Hilfe der Stütze aufrecht erhalten und die anschließenden, nur achtwöchentlichen Uebungen in Verbindung mit der gleichzeitig vorgenommenen hydrotherapeutischen und Massagebehandlung haben die Beinmuskulatur derart gekräftigt und entwickelt, daß sich das vorher hilflose Kind jetzt bereits mit Benutzung der Stütze ganz geschickt über eine freie Fläche fortbewegen kann, wie Sie es hier sehen. (Folgt Demonstration. Vgl. die nebenstehende Abbildung.)

Meine Herren! Wenn Sie das Kind sich so vorwärts bewegen sehen, werden Sie dabei wohl am ersten an den Gebrauch einer Gehbank erinnert, und in der Tat fällt auch die Indikation für die Gehbank und den Doppelstock zusammen. Der Doppelstock hat aber vor der Gehbank für viele Fälle fraglos große Vorzüge, weil er bedeutend leichter ist und sich vor allem auch besser im Freien gebrauchen läßt und, da er sich außerdem wegen seiner Einfachheit in jeder orthopädischen Werkstatt mit Leichtigkeit herstellen läßt, habe ich geglaubt, ihn Ihnen hier zeigen zu sollen.

Digitized by Google

Herr Guradze-Wiesbaden: Bevor Herr Stoffel sein Schlußwort ergreifen wird, glaube ich Ihnen hier noch über einige Fälle berichten zu dürfen.

Ich habe 3mal am Medianus, 1mal am Ischiadicus, 1mal beiderseits am Obturatorius und 2mal am Tibialis, davon 1mal doppelseitig die Stoffelsche Operation ausgeführt. Ich finde aber, daß man an den unteren Extremitäten doch noch öfters die Tenotomie machen wird. Die Tenotomie ist ein viel kürzerer und daher für den Patienten manchmal weniger schwerer Eingriff.

Dann bin ich der Meinung, daß die Dosierung des zu resezierenden Stückes des Medianus besonders für die Fingerbeuger großer Erfahrung und Sorgfalt bedarf. Ich habe nach teilweiser Resektion dieser Äste beobachtet, daß nach der Verbandabnahme die Extensoren die Flexoren zu sehr überwogen, daß also die vorher in Beugekontraktur zur Faust geschlossenen Finger nach der Operation zunächst in Streckstellung verharrten. Deshalb wollte ich Herrn Stoffel fragen, ob er nicht auch zuweilen direkt nach der Operation Ausfallserscheinungen im Sinne einer Lähmung der vorher spastischen Muskeln beobachtet hat, daß ein Zuviel an Innervationsschädigung durch die Resektion erreicht zu sein schien, und daß diese anfänglichen Lähmungserscheinungen erst nach Wochen wieder zurückgingen und dann erst das erstrebte Resultat einer richtigen Muskelfunktion eintrat.

Herr Stoffel-Mannheim (Schlußwort): Die Worte des Herrn Kollegen Biesalski, daß meine Nervenoperation die Basis für die Nachbehandlung schafft, kann ich nur voll und ganz unterstreichen. Ich habe das in diesem Vortrage hervorgehoben und habe es vor allem in meiner ersten Publikation auf der Naturforscherversammlung in Karlsruhe gesagt. Ich habe dort auseinandergesetzt: Die Methode besteht aus zwei Akten: 1. der Operation, 2. der Nachbehandlung. Aber das hat man nicht beachtet. Man hat die neue Operation aufgegriffen, hat sie ausgeführt und auf den zweiten mühsameren Teil keinen Wert gelegt. Das war ein großer Fehler. Die Schuld liegt aber nicht an mir.

Aber eins muß ich betonen: Durch die Operation wird die spastische Kontraktur voll und ganz beseitigt. Die Nachbehandlung hat für die Erstarkung der Antagonisten und für die Beseitigung der eventuell bestehenden Schrumpfungskontraktur zu sorgen.

Warum meine Operation an der unteren Extremität einen verhältnismäßig engen Aktionsradius haben soll, wie Herr Peltesohn meint, verstehe ich nicht recht. Es lassen sich bei richtiger Handhabung der Operation und sachgemäßer Nachbehandlung alle in Betracht kommenden Kontrakturen dauernd beseitigen. Ich verweise auch auf Fig. 1—10.

Digitized by Google

Die von Herrn Stein vorgeschlagene Versorgung der Nervenstümpfe übe ich schon längst und habe dies in der Literatur auch schon erwähnt.

Einen großen Vorteil meiner Operation erblicke ich darin, daß man mit ihr in ausgezeichneter Weise dosieren kann. Man hat es vollkommen in der Hand, viel oder wenig von der in Betracht kommenden Nervenbahn zu resezieren. Ich betone dies gegenüber den Ausführungen des Herrn Lorenz.

Was die Rezidive bei Obturatoriusresektion betrifft, so muß ich folgendes sagen: In allen mittelschweren und schwereren Fällen sind beide Rami des N. obturatorius zu resezieren, nur in ganz leichten Fällen wird man mit der Resektion eines Astes auskommen. Der Ramus anterior ist sehr leicht zu finden. Der Ramus posterior durchbohrt bisweilen den M. obturator externus und ist dann etwas schwerer zu finden. Es ist sehr wichtig zu wissen, daß nicht selten ein N. obturatorius accessorius vorkommt. Ich konnte mich in meiner früheren Tätigkeit als Anatom mehrmals davon überzeugen. Dieser akzessorische Nerv tritt nicht durch das Foramen obturatorium aus, sondern verläuft über das Pecten ossis pubis, zieht zwischen den Mm. iliopsoas und pectineus in die Tiefe und kann bei starker Entwicklung einen beträchtlichen Teil der Adduktorenmasse mit motorischen Fasern versorgen.

Wenn der Ramus profundus nicht entfernt oder ein N. obturatorius accessorius übersehen wird, dann kann freilich das Resultat hinter den Erwartungen zurückbleiben. Ich habe nach einer Obturatoriusresektion, wenn beide Rami entfernt wurden, noch niemals ein Rezidiv gesehen und vermute, daß in den Fällen, in denen ein Rezidiv beobachtet wurde, irgendeine Anomalie des N. obturatorius vorlag, die dem Operateur entging. Vielleicht wurde auch auf die Nachbehandlung zu wenig Wert gelegt. Die Beine müssen längere Zeit im Bett stark gespreizt liegen, um die eventuell vorliegenden Schrumpfungskontrakturen der Adduktoren zu beseitigen und um die bisher überdehnten Antagonisten unter günstige Spannungsverhältnisse zu setzen.

Wurde die Operation in der richtigen Weise ausgeführt und fand eine sachgemäße Nachbehandlung statt, dann ist ein Rezidiv ausgeschlossen; denn der größte Teil der Muskelmasse der Adduktoren ist völlig ausgeschaltet. Die Mm. adductores longus, gracilis, brevis et minimus und ein Teil des M. adductor magnus sind vernichtet. Damit ist ein Ueberwiegen der Adduktoren gegenüber den Abduktoren ausgeschlossen. Die Fähigkeit, den Oberschenkel bis zum Schenkelschluß zu adduzieren, ist aber nicht erloschen; denn ein großer Teil der Muskelfasern des M. adductor magnus, der auch vom N. tibialis innerviert wird, ist intakt. Außerdem treten noch andere Muskeln z. B. der M. pectineus als Adduktoren ein. Fig. 3, 4, 7 und 8 zeigen Patienten, denen

Digitized by Google

ich 8 Tage vor Aufnahme der Photographie beide Rami des N. obturatorius entfernt hatte. Beide Patienten können die Beine, trotzdem diese mit einem Verbande versehen sind, ohne jede Hilfe adduzieren und abduzieren.

Die Obturatoriusresektion ist von Herrn Lorenz zuerst angegeben. Als ich meine Operation publizierte, beging ich den Fehler, den Lorenzschen Eingriff nicht besonders zu erwähnen. Ich möchte das heute nachholen.

Uebrigens hat meine Operation mit der Lorenzschen Resektion

Fig. 1. Fig. 2.

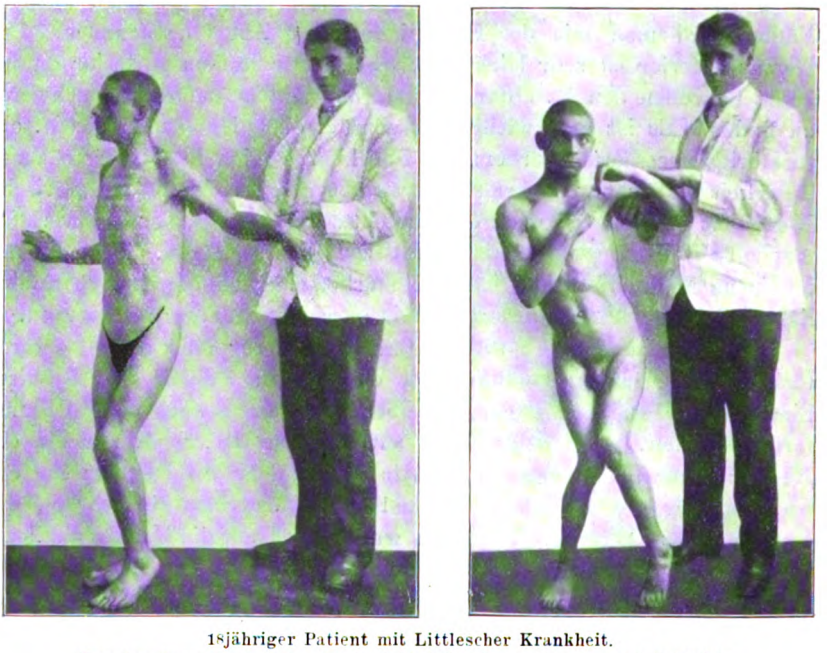

18jähriger Patient mit Littlescher Krankheit.
Vor der Operation. Sehr starke Adduktionskontrakturen und Spitzfüße.

des N. obturatorius, die bald von ihm aufgegeben wurde, nicht den geringsten inneren Zusammenhang. Die Idee meiner Operation entstand bei meinen Studien über den Bau der Nerven, und ich führte die Operation zuerst bei spastischen Spitzfüßen und bei Pronationskontrakturen aus. Erst später übertrug ich sie auf den N. obturatorius. Da die Mm. adductores nun nicht von einer Nervenbahn, die im Stamme eines großen Nerven verläuft, versorgt werden, sondern einen eigenen Nerven, der direkt vom Rückenmark zu ihnen verläuft, besitzen, so fällt meine Operation an dieser Stelle mit dem Lorenzschen Verfahren zusammen.

Digitized by Google

Was die Nervenüberpflanzung bei spastischer Pronationsflexionskontraktur der Hand betrifft, so möchte ich folgendes bemerken: Die Operation ist in ihrer ursprünglichen Form, wie sie von Spitzy

Fig. 3.



18jähriger Patient mit Littlescher Krankheit.
Aktive Abduktion der Beine ca. 8 Tage nach der Resektion des N. obturatorius.
Die Schrumpfungskontraktur hat völlig nachgegeben. Kein Eingriff an den Sehnen.

publiziert wurde, absolut zu verwerfen. Spitzy hat, um „dem einen Nervenmuskelapparat etwas von seinem Innervationstrom zu nehmen", blindlings irgendeinen Lappen aus dem N. medianus (ungefähr ein Drittel des Nerven) ausgeschnitten. Er behandelt eben den N. medianus als ein Gebilde. So konnte es kommen, daß er sogar Nervenfasern für die Fingerbeuger abspaltete! Aber auch dann, wenn man meine Methode der Nervenüberpflanzung in Anwendung bringt, wenn man also vom N. medianus nur die Bahn für die beiden Köpfe des M. pronator teres und für den M. flexor carpi radialis abspaltet, halte ich aus physiologischen und anatomischen Gründen eine Nervenüberpflanzung für unlogisch und undurchführbar. Es ist noch gar nicht gewiß, daß in der Nervenbahn für den M. pronator teres usw. ein besonders hoher Innervationsstrom läuft. Es ist technisch unmöglich, die an ganz verschiedenen Zonen des Querschnittes des N. radialis verlaufenden Nerven-

Fig. 4.

18jähriger Patient mit Littlescher Krankheit.
Aktive Adduktion der Beine ca. 8 Tage nach der Resektion beider Rami des N. obturatorius.

Digitized by Google

bahnen für die Mm. supinator, extensores carpi radiales, abductor et extensores pollicis mit der vom N. medianus zum N. radialis hinübergeleiteten Nervenbahn, die zudem noch über ein kleines Kaliber verfügt, in Kontakt zu bringen. Ich habe derartige Ueberpflanzungen mehrmals an der Leiche probiert und konnte mich immer davon überzeugen, daß es technisch ein Ding der Unmöglichkeit ist, die dünne Medianusbahn mit den Radialisbahnen, die zu den geschädigten Muskeln verlaufen, in Verbindung zu bringen.

Daß man jetzt mit einer „Nervenüberpflanzung" einen Erfolg haben wird, wenn man nur die Pronatorbahn abspaltet und den N. radialis

Fig. 5. Fig. 6.

18jähriger Patient mit Littlescher Krankheit.
Nach der Operation. Die Spitzfüße sind beseitigt, Patient kann die Beine maximal abduzieren. Es wurde nur die Stoffelsche Operation ausgeführt.

nicht zu sehr verletzt, bin ich überzeugt. Dieser Erfolg ist aber nicht auf Konto der Nervenimplantation zu setzen, sondern ist durch die Ausschaltung der Pronatorbahn bedingt. Die Implantation hätte man sich sparen können, die Resektion der Pronatorbahn — Stoffelsche Operation — hätte genügt. Die überdehnten Radialismuskeln erholen sich, sofern nicht veraltete Fälle mit schweren Muskelparesen und sekundären Knochenveränderungen vorliegen, von selbst, wenn die spastische Kontraktur durch die Nervenresektion beseitigt ist.

Ich muß mich ganz entschieden dahin aussprechen, daß die Schrumpfungskontrakturen höchst selten (bei Kindern und jugendlichen Personen nie) einen operativen Eingriff, d. h. eine blutige Ver-

Digitized by Google

längerung der Sehne erheischen. Ich habe im letzten Jahre viele Spastiker operiert und behandelt und war nur bei Erwachsenen (45

Fig. 7.

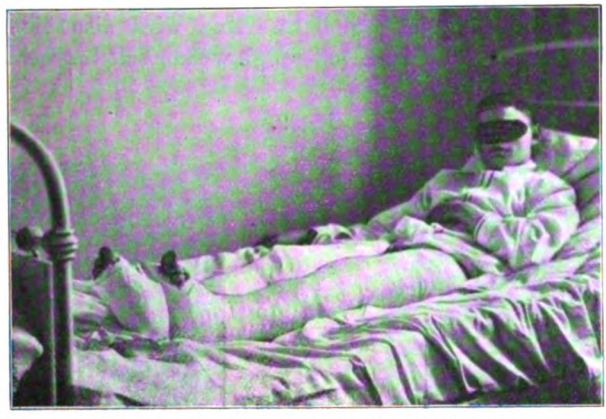

20jähriger Patient mit Littlescher Krankheit.
Aktive Adduktion ca. 8 Tage nach der Resektion beider Aeste des N. obturatorius.

und 48 Jahre alt) gezwungen gewesen, die sehr stark geschrumpfte Achillessehne plastisch zu verlängern.

Wenn eine Operation am Nervensystem die spastische Kontraktur

Fig. 8.

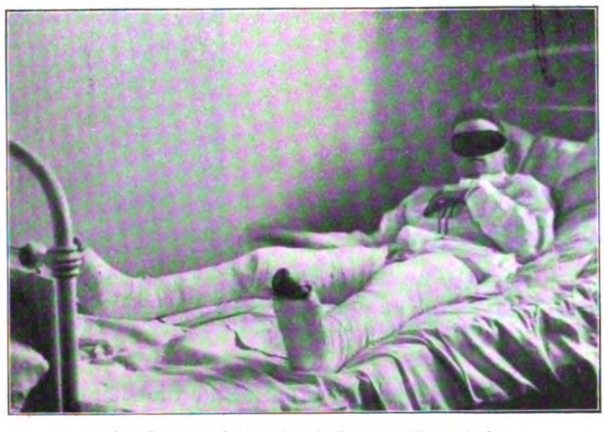

20jähriger Patient mit Littlescher Krankheit.
Starke Adduktionskontrakturen der Oberschenkel. Das Bild zeigt den Patienten ca. 8 Tage nach der Resektion des N. obturatorius. Patient kann aktiv die Beine weit abduzieren. Die Schrumpfungskontraktur gab später noch mehr nach.

wirklich zu beseitigen vermag, dann läßt sich die Schrumpfungskontraktur in der überwiegenden Mehrzahl der Fälle ohne blutigen

Digitized by Google

Eingriff am Muskel oder an der Sehne bekämpfen. Man braucht dann nur nach der Nervenoperation die betreffende Sehne jeden Tag methodisch zu dehnen und beobachtet bald, daß die Schrumpfungskontraktur schnell nachgibt. Man vermeide auch, daß das Glied immer wieder in die falsche Stellung sinkt. Man wird also einen Spitzfuß durch Holzklötze oder Schienen oder dgl. womöglich im rechten Winkel

Fig. 9.

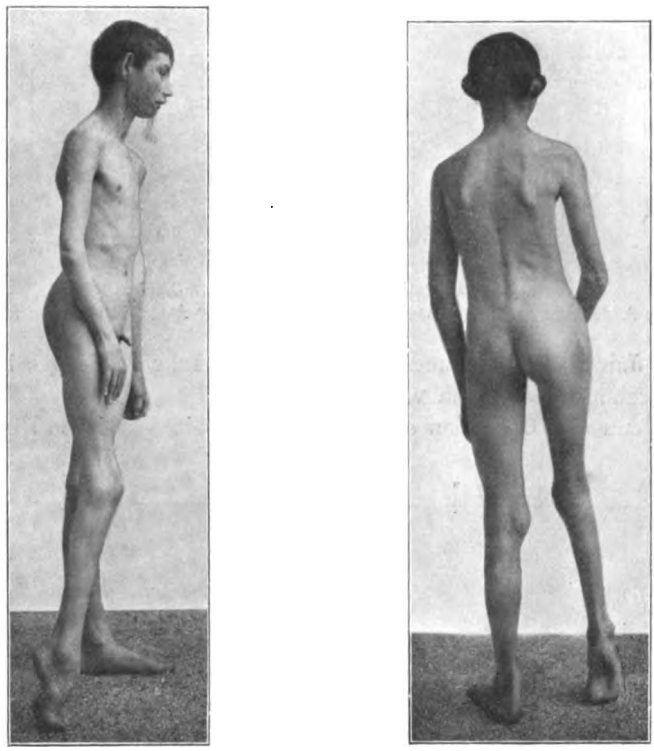

15jähriger Patient mit rechtsseitiger Hemiplegie.
Vor der Operation. Sehr starker spastischer Spitzfuß. Patient geht auf den Zehenspitzen, kann nur mit Hilfe eines Schienenapparates gehen.

fixieren, wird bei einer Adduktorenkontraktur die Beine spreizen lassen, wird bei einer Pronationskontraktur des Vorderarmes den Arm in supinierter Stellung durch Sandsäcke fixieren usw.

Daß selbst die hochgradigsten Kontrakturen nur durch meine Nervenoperation auch bei jugendlichen Personen beseitigt werden können, vermag ich Ihnen an meinen Patienten auf das Einwandfreieste zu beweisen. Ich greife 3 sehr schwere Fälle heraus:

Digitized by Google

1. Bei einem 18jährigen Patienten (Littlesche Krankheit) bestanden ganz hochgradige Spitzfüße und hochgradige Adduktionskontrakturen. (Fig. 1 und 2.) Die Oberschenkel wurden mit großer Kraft aneinander gepreßt und auch leicht gekreuzt, die Spitzfüße waren bald nach der Geburt beobachtet und noch niemals behandelt worden. Die Bettdecke lag immer auf den nackten Füßen. Ich führte nur Nervenoperationen aus. Alle Sehnen blieben intakt. 8 Tage nach der Obtura-

Fig. 10.

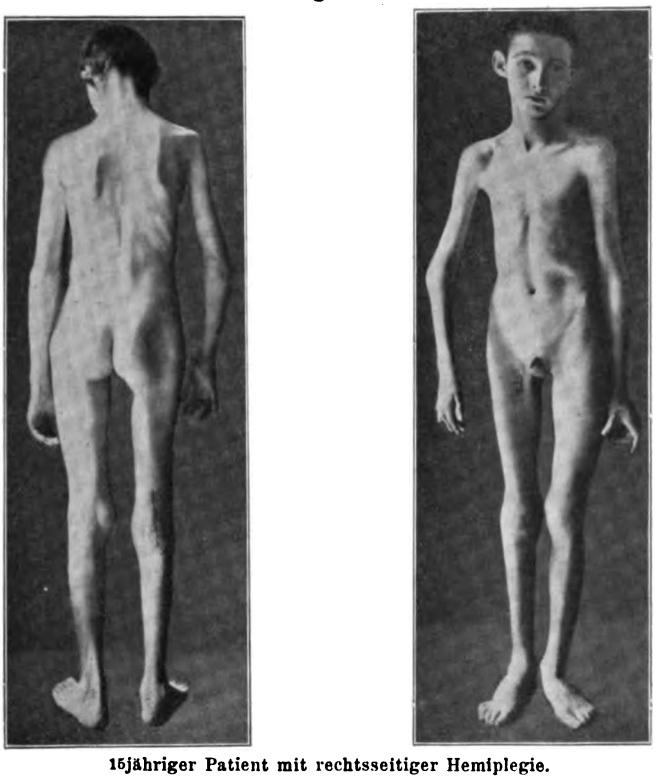

15jähriger Patient mit rechtsseitiger Hemiplegie.
Nach der Operation (nur Stoffelsche Operation, kein Eingriff am M. triceps surae). Der Spitzfuß ist beseitigt, die Ferse berührt den Boden, Patient tritt mit der ganzen Sohle auf. (Rechtes Bein.)

toriusresektion konnte Patient die Beine aktiv soweit abduzieren, wie es Fig. 3 zeigt. Fig. 4 zeigt aktive Adduktionsmöglichkeit. Die Spitzfüße leisteten etwas mehr Widerstand, doch gab nach kurzer Zeit die Achillessehne soweit nach, daß der Fuß bis zum rechten Winkel gebracht werden konnte. Heute kann Patient die Füße aktiv bis über den rechten Winkel dorsalflektieren. Fig. 5 und 6 zeigen den Patienten nach 10wöchiger Behandlung.

Digitized by Google

2. 20jähriger Patient. Patient zeigt ähnliche Adduktionskontrakturen wie der vorige Fall. Kurz nach der Operation (nur Resektion des N. obturatorius) begann ich mit der Dehnung der Adduktoren, deren Widerstand (Schrumpfungskontraktur) bald zu überwinden war. Ungefähr 8 Tage nach der Operation wurden Fig. 7 und 8 aufgenommen, die aktive Abduktion und aktive Adduktion illustrieren.

3. 15jähriger Junge mit zerebraler Hemiplegie. Enormer Spitzfuß. (Fig. 9.) Patient, der als kleiner Junge schon in Heidelberg behandelt wurde, konnte nur mit Hilfe eines Schienenapparates auf den Zehenspitzen auftretend höchst mangelhaft gehen. Das Gehen war mehr ein Humpeln. Passiv konnte der Fuß nur eine Spur im Sinne der Dorsalflektion bewegt werden. Der spastische M. triceps surae leistete enormen Widerstand. Aktives Anspannen der Dorsalflektoren, die sehr stark überdehnt waren, gerade angedeutet. In tiefer Narkose schwindet ungefähr die Hälfte der Equinusstellung, der Rest der pathologischen Fußstellung ist also durch die Schrumpfungskontraktur bedingt. Stoffelsche Operation am N. tibialis, kein Eingriff am M. triceps surae. 3 Wochen nach der Nervenoperation hatte ich den M. triceps surae soweit gedehnt, daß der Fuß bis zum rechten Winkel gebracht werden konnte. 4 Wochen nach der Operation darf der Patient aufstehen und gehen. Die damalige Fußstellung ist aus Fig. 10 ersichtlich. Heute geht Patient im Schuh in ausgezeichneter Weise, tritt mit der ganzen Sohle auf und gibt nur ein wenig nach der rechten Seite nach. Sehr interessant war das Verhalten der Dorsalflektoren des Fußes. Sobald sie sich unter günstigen Spannungsverhältnissen befanden, sobald also ihre Insertionspunkte einander genähert waren, begannen sie sich zu erholen und konnten mit der Zeit immer mehr aktiv kontrahiert werden. Heute kann Patient diese Muskeln soweit anspannen, daß ihre Sehnen unter der Haut sicht- und fühlbar werden.

Es wurde vorhin gesagt, daß schon früher, vor meinen Untersuchungen von anderer Seite darauf hingewiesen worden wäre, daß man sich im Nerven über die Qualität der einzelnen Zonen orientieren könne. Nun, meine Herren, die Idee, daß die Nerven aus einzelnen Bahnen sich zusammensetzen und daß der Querschnitt des Nerven eine ganz bestimmte Topographie hat, die Ausarbeitung der inneren Topographie der einzelnen Nerven und die Nutzbarmachung dieser wichtigen Befunde für unser operatives Vorgehen stammen von mir. Darüber brauche ich gerade bei Ihnen kein Wort zu verlieren.

Vorsitzender Herr Spitzy-Graz: Meine Herren! Durch die Wahl des Herrn Kölliker zum Vorsitzenden wird die Stelle eines Beisitzers frei. Der Ausschuß schlägt Herrn Ludloff vor und schlägt Ihnen

Digitized by Google

außerdem vor, die bisherigen Beisitzer, den übrigen Ausschuß, beizubehalten.

Falls es den Herren angenehm ist, bitte ich, das vielleicht durch Akklamation zu erledigen. (Allgemeine Zustimmung.)

Herr v. Aberle-Wien: Beiträge zur Klinik und Therapie der Fettembolie.

Herr Streißler-Graz: Ueber Madelungsche Handdeformität [1]).

Herr Springer-Prag: Zur Operation der Madelungdeformität: Korrektur der Gabelhand durch Osteotomie und Supination (Depronation) [2]).

Herr Röpke-Barmen: Die Verwendung frei transplantierter Sehnen in der Behandlung des paralytischen Klumpfußes [3]).

Herr Glässner-Berlin: Zur Aetiologie und Therapie der Coxa vara. (Demonstration von unblutig redressierten Patienten mit Coxa vara.)

Herr Maaß-Berlin: Zur Operation der kongenitalen Vorderarmsynostose [4]).

Herr Rosenfeld-Nürnberg: Meine Herren! Die Sache läßt sich sehr viel einfacher machen. Ich habe in einem analogen Falle hier unten osteotomiert und den Fascienlappen hineintransplantiert. Es ist ein glänzendes Resultat geworden.

Herr Ernst Müller-Stuttgart: Operative Behandlung des veralteten Klumpfußes. (Empfehlung der Keilosteotomie.)

Vortragender berichtet über die Ergebnisse der Nachuntersuchung der früher von ihm operierten Fälle von veraltetem Klumpfuß. Die Operation hatte in Exzision eines Knochenkeils aus dem Tarsus (Chopartsches Gelenk) bestanden.

Die Nachuntersuchung der zahlreichen Fälle, die zum Teil in kürzlich angefertigten Gipsabgüssen demonstriert werden, hat gezeigt, daß der Ausfall des Knochenkeils auch an dem noch wachsenden Fuß keinen ungünstigen Einfluß auf die weitere Entwicklung des Fußskeletts hat und daß die Verkürzung mehrere Jahre nach der Operation keine größere ist, als der Größe des entfernten Keils entspricht.

---

[1]) Die Vorträge erscheinen später in der Zeitschr. f. orthopäd. Chirurgie.

[2]) Siehe Größere Vorträge II S. 348. — [3]) Ebenda S. 360. — [4]) Ebenda S. 364.

Digitized by Google

Es fallen also die Bedenken weg, die gegen die blutige Operation veralteter Klumpfüße erhoben wurden.

Die Nachuntersuchungen sind in einer ausführlichen Arbeit von O. Hahn in den „Beiträgen zur klinischen Chirurgie“ Bd. 85 veröffentlicht.

Herr Mayersbach-Innsbruck: Die operative Behandlung des essentiellen Pes adductus[1]).

Vorsitzender Herr Spitzy-Graz: Unsere Tagesordnung ist erschöpft. Ich danke den Herren Rednern für ihre Mitteilungen und schließe hiermit den Kongreß.

Herr Rosenfeld-Nürnberg: Meine Herren! Lassen Sie uns nicht auseinandergehen, ohne unserem Vorsitzenden für die überaus umsichtige Einteilung des Kongresses und für die Summe von Anregungen, die er uns durch seine Vermittlung ermöglicht hat, unseren herzlichsten Dank auszusprechen. Was Herr Spitzy immer aus eigener Initiative zu tun verstanden hat, das hat er uns heute durch die Hilfe anderer vermittelt.

Unser hochverehrter Vorsitzender, Herr Professor Spitzy, er lebe hoch! (Die Anwesenden erheben sich und stimmen dreimal in das Hoch ein.)

Schluß 6½ Uhr.

Angemeldete, aber nicht gehaltene Vorträge.

Herr Kofmann-Odessa: Muskelverlagerung als Methode der Beseitigung der paralytischen Lähmungen[2]).

Herr Muskat-Berlin: Die Anwendung der Diathermie zur Behandlung des fixierten Plattfußes[3]).

---

[1]) Siehe Größere Vorträge II S. 371. — [2]) Ebenda S. 379. — [3]) Ebenda S. 384.

Digitized by Google

II.

Größere Vorträge

und

Abhandlungen.

Digitized by Google

Digitized by Google

I.

Ueber die Skoliose[1]).

Von

Edville Gerhardt Abbott, A. M., M. D., Portland, Maine, U. S. A.

Mit 48 Abbildungen.

Die Skoliose ist eine heilbare Deformität. Diese Behauptung trifft für alle Stadien der Deformität zu; ausgenommen sind die Fälle, wo die Verkrümmung ganz extremer Natur ist oder wo Erkrankungsherde vorhanden sind.

Es ist die Aufgabe dieser Arbeit, im einzelnen eine Methode zu schildern, mit deren Hilfe Fälle erfolgreich behandelt werden können, die auf eine gymnastische Therapie nicht mehr reagieren. Ein Verständnis für diese Methode ist nur möglich, wenn ich die normalen Verhältnisse und die Entwicklung der Deformität schildere.

Die Umkehrung dieser Verhältnisse, d. h. die Bekämpfung der Deformität auf demselben Wege, auf welchem sie gekommen, ist der Kernpunkt der Behandlung. Zunächst soll also deshalb hier eine Beschreibung der normalen verschiedenen Stellungen der Wirbelsäule folgen.

Wie jeder biegsame Körper kann die Wirbelsäule nach jeder Richtung hin gebogen werden. Es gibt sog. primäre Bewegungen, bei welchen die Wirbelsäule sich nur nach einer Richtung hin beugt; daneben gibt es aber auch Bewegungen der Wirbelsäule nach einer doppelten Richtung hin und schließlich auch solche nach drei oder mehreren Richtungen gleichzeitig.

In der Kindheit ist die Wirbelsäule sehr biegsam, und wenn sie in irgendeine von den verschiedenen Stellungen gebracht wird,

[1]) Uebersetzt von Dr. Max Böhm, Berlin.

Digitized by Google

zeigt sie sehr distinkte Abweichungen von der normalen aufrechten Wirbelsäule. Diese Veränderungen werden nicht nur markant, wenn man die Wirbelsäule als ein Ganzes betrachtet, sondern auch wenn man die einzelnen Teile untersucht. Die erwachsene Wirbelsäule verhält sich ganz ähnlich wie die kindliche. Da aber ihre Bewegungen nicht so ungehindert sind, sind die Veränderungen, welche bei dem Uebergang einer Stellung in die andere vor sich gehen, nicht so in die Augen springend. Indessen wir haben es zumeist mit kindlichen Wirbelsäulen zu tun, da ja die meisten Fälle von Rückgratsverkrümmungen sich zu dieser Zeit entwickeln, und wir brauchen uns nur zu merken, daß die erwachsene Wirbelsäule dieselben Veränderungen wie die kindliche durchmacht, nur mit dem Unterschied, daß die erstere in ihren Bewegungen gehindert ist.

Ich halte es für unnötig, die anatomischen Veränderungen der drei Wirbelsäulenabschnitte (cervikal, dorsal, lumbal) im einzelnen hier zu beschreiben; dieselben haben, so scheint es mir, wenig Einfluß auf die verschiedenen Stellungen, welche ein Modell einnehmen kann, abgesehen von dem Grad der Veränderung; bei der Entwicklung der Skoliose kommt es auf den unterschiedlichen Bau der Wirbelsäule in ihren drei Teilen wenig an, hingegen ist es von Wichtigkeit, die Beziehungen der einzelnen Wirbelsäulenteile zueinander bei den verschiedenen Stellungen zu beachten, sei es daß letztere durch willkürliche Muskelaktion oder durch äußerliche Einwirkungen zustande kommen.

Ich unterscheide fünf primäre Bewegungen der Wirbelsäule: 1. Beugung, 2. Streckung, 3. seitliche Beugung, 4. Drehung und 5. Torsion. Bei der Beugung zeigt die größte Veränderung die Lendenwirbelsäule, welche nach hinten konvex wird. Die Brustregion wird noch mehr konvex und der Halsabschnitt, welcher sehr frei beweglich ist, verändert seine vordere Konvexität in eine ausgeprägte hintere.

Bei der Rückwärtsbewegung nähert sich die Form der Wirbelsäule einem Kreisbogen, wenn dieser auch etwas unregelmäßig ist. Die ganze Wirbelsäule ist nach vorn konvex, besonders in der Lenden- und Halsregion, indessen verliert der Dorsalabschnitt nicht vollkommen die nach rückwärts gerichtete Konvexität.

Seitwärtsbeugung kann gleichfalls eine reine Bewegung sein und annähernd einen Kreisbogen bilden, aber wie bei Rückwärtsbeugung ist dieser etwas unregelmäßig.

Digitized by Google

Rotation und Torsion sollten am besten als zwei distinkte Bewegungen der Wirbelsäule voneinander getrennt werden. Bei der Skoliose finden wir, daß die Wirbel sich um eine vertikale Achse drehen, wobei die größte Veränderung in der Mitte oder am Scheitel der Kurve sich findet, während an jedem Ende derselben die Wirbel eine normale Stellung aufweisen; auf diese Stellung der Wirbelsäule soll der Ausdruck Rotation angewendet werden.

Wir haben indessen auch eine andere Drehbewegung der Wirbelsäule, bei welcher die Hauptveränderung an jedem Ende der Wirbelsäule gefunden wird. Nur auf diese Stellungsveränderung, welche von der Rotation gänzlich verschieden ist, soll der Ausdruck Torsion bezogen werden. Wenn jemand z. B. ein kurzes Seilstück an beiden Enden ergreift und ein anderer dasselbe mit einer Hand in der Mitte anfaßt und dreht, so findet die größte Veränderung in der Mitte statt. Wenn dagegen jemand das Seil in derselben Weise anfaßt, d. h. mit beiden Händen, dann aber ein Ende festhält, während er das andere dreht, so wird an den Enden die Hauptveränderung eintreten. Diese beiden Stellungsänderungen der Wirbel haben zueinander gar keine Beziehungen.

Die Rotation ist eine reine Bewegung, und die größte Veränderung der Wirbel gegenüber der normalen Stellung findet, wie gesagt, in der Mitte des Teiles statt, in dem die Rotation erfolgt.

Torsion ist ebenfalls eine reine Bewegung. Hier aber ist die Veränderung der gedrehten Wirbel an den beiden Enden der Wirbelsäule am größten. Wenn z. B. das Becken festgehalten wird und der Kopf gedreht wird, so findet die größte Veränderung von der normalen Stellung in den oberen Halswirbeln statt.

Die komplizierten Bewegungen der Wirbelsäule, bei welchen dieselbe nach zwei Richtungen gleichzeitig sich bewegt, sind: 1. Flexion + Seitenbeugung, 2. Flexion + Rotation, 3. Flexion + Torsion, 4. Extension + Seitenbeugung, 5. Extension + Rotation, 6. Extension + Torsion, 7. Seitenbeugung + Rotation, 8. Seitenbeugung + Torsion.

Die Flexion + Seitenbeugung ist eine Bewegung, bei welcher die Wirbelsäule nach vorwärts und nach einer Seite gleichzeitig gebeugt wird. Bei dieser Bewegung drehen sich nicht notwendigerweise die Wirbel nach einer Seite.

Flexion + Rotation ist gleichfalls eine Bewegung nach nur zwei Richtungen hin. Es findet dabei eine Vorwärtsbeugung statt,

Digitized by Google

und nur eine bestimmte Wirbelzahl dreht sich nach rechts oder links. Eine seitliche Beugung findet dabei nicht notgedrungen statt.

Flexion + Torsion ist eine Bewegung, bei welcher die Wirbelsäule sich nach vorwärts beugt und ein Ende entweder nach rechts oder links sich dreht; eine seitliche Beugung findet auch hierbei nicht unbedingt statt.

Extension + seitliche Beugung ist eine Bewegung, bei welcher die Wirbelsäule nach rückwärts und gleichzeitig nach einer Seite gebeugt wird; dabei kommt weder eine Rotation noch Torsion vor.

Extension + Rotation ist ebenso wie Flexion + Rotation eine Bewegung nach zwei Richtungen hin. Die Wirbelsäule wird rückwärts gebeugt, und gleichzeitig drehen sich die Wirbelkörper nach rechts oder nach links ohne seitliche Abweichung.

Extension + Torsion ist eine Bewegung, bei welcher sich die Wirbelsäule rückwärts beugt und sich gleichzeitig ein Ende nach rechts oder nach links dreht; die größte Veränderung in der Richtung der Wirbelkörper ist dabei im gedrehten Ende.

Die seitliche Beugung + Rotation ist eine Bewegung der Wirbelsäule, die auf zwei Richtungen beschränkt ist. Die Wirbelsäule wird dabei seitlich gebeugt, und dabei dreht sich ein Teil der Wirbel gleichzeitig nach rechts oder nach links. Die größte Veränderung in der Wirbelkörperrichtung ist dabei annähernd in der Mitte der Seitwärtsbeugung.

Seitliche Beugung + Torsion ist gleichfalls eine Bewegung der Wirbelsäule, die auf zwei Richtungen sich erstreckt. Dieselbe wird seitlich gebeugt, wobei sich gleichzeitig die Wirbel entweder nach rechts oder links drehen und die größte Veränderung in der Wirbelkörperrichtung stattfindet.

Die noch mehr komplizierten Wirbelsäulenbewegungen, d. h. diejenigen, bei welchen die Bewegungen nach drei Richtungen hin gleichzeitig stattfinden, sind beschränkt. Ich zähle hier vier auf, in welche die Wirbelsäule leicht gebracht werden kann: 1. Flexion + Seitenbeugung + Rotation, 2. Flexion + Seitenbeugung + Torsion, 3. Extension + Seitenbeugung + Rotation, 4. Extension + Seitenbeugung + Torsion.

Bei der ersten Bewegung rotieren die Wirbel um ihre vertikalen Achsen. Der größte Rotationsgrad findet sich am Scheitel der Seitenkurve, während an den Enden der letzteren die Wirbelkörper sich nicht drehen.

Digitized by Google

Bei der zweiten Bewegung drehen sich die Wirbel gleichfalls um ihre vertikale Achse, aber der größte Drehungsgrad findet sich an dem gedrehten Ende der Wirbelsäule vor.

Bei der dritten Bewegung rotieren die Wirbel um ihre vertikale Achse, und die Rotation ist besonders markant an dem Krümmungsscheitel der in Flexion befindlichen Seitenbeugung.

Bei der vierten Bewegung schließlich drehen sich die Wirbel um ihre vertikale Achse, und wie bei der Flexion ist hier die größte Veränderung an dem Ende der Wirbelsäule auffallend, welches gedreht ist.

Diese komplizierten Bewegungen sind von besonderer Bedeutung in ihrer Beziehung zur Skoliose; in jedem typischen Fall dieser Deformität finden wir die Wirbelsäule nicht nur nach einer Seite gebeugt, sondern die einzelnen Wirbel um ihre vertikale Achse gedreht, wobei sich der größte Rotationsgrad am Scheitel der Seitenkrümmung vorfindet.

Bei der ersten dieser Stellungen, d. h. Beugung + Seitenbeugung + Rotation, beugt sich, wie erwähnt, die Wirbelsäule nach vorn und nach der Seite in gleichem Maße. Die Wirbel können mit wenig Gewalt so gedreht werden, daß ihre Körper entweder nach der Konvexität oder nach der Konkavität der Seitenkrümmung gerichtet sind. Die Drehung nach der Konvexität ist leichter zu bewerkstelligen.

Bei der zweiten Stellung, d. h. Beugung + Seitenbeugung + Torsion, findet man auffallenderweise die Verdrehung der Wirbel gänzlich anders als bei der Skoliose, insofern, als der größte Drehungsgrad mehr an den Enden der Seitenkrümmung als in der Mitte vorhanden ist.

Bei der dritten Stellung kann man mit ziemlicher Gewalt die Wirbel so drehen, daß ihre Körper entweder nach der Konvexität oder Konkavität der Seitenkrümmung gerichtet sind. Die Rotation nach der Konkavität ist aber eine leichtere.

Bei der vierten Stellung bewegt sich die Wirbelsäule ebenso wie bei der zweiten Stellung, abgesehen davon, daß sie nach rückwärts statt nach vorwärts gebeugt wird.

Wir finden also bei der Analyse in diesen verschiedenen Stellungen, daß es möglich ist, die Wirbelsäule beinahe in jede Stellung oder Kombination von Stellungen zu bringen. Daneben hat es sich herausgestellt, daß bei dem Versuche, die Wirbelsäule in eine Stel-

Digitized by Google

lung zu bringen, welche der typischen Skoliose entspricht, man mit einer Ausnahme sehr viel Kraft anwenden muß und Bewegungsbeschränkungen vorliegen.

Wenn man ein Modell nach vorwärts beugt und gleichzeitig nach einer Seite und dann eine drehende Kraft anwendet, welche die Wirbelkörper nach der Konvexität der Seitenkrümmung zu bringen trachtet, zeigt es sich, daß die Wirbelsäule ziemlich leicht dieselbe Stellung einnimmt, welche man bei der Skoliose vorfindet.

Dieses ist die Stellung von Beugung + Seitenbeugung + Rotation der Wirbelkörper nach der konkaven Seite der Seitenkrümmung und bei dieser Bewegung ist eine Schulter gehoben, die andere gesenkt. Experimente beweisen, daß das Becken auf die Lendenwirbel in gleicher Weise wirkt, wie die Schultern auf die dorsalen.

Beobachtungen, die ich bei einer großen Anzahl von Modellen gemacht habe, haben mir gezeigt, daß die Muskeln, welche die rotierenden Bewegungen der dorsalen Wirbelsäule beherrschen, ihren Ansatzpunkt oberhalb der konvexen Seite der Seitenkrümmung haben und die Rippen nach aufwärts und rückwärts ziehen und so die Wirbelkörper zwingen, sich nach dieser Seite zu drehen. Gleichzeitig haben die Muskeln der entgegengesetzten Seite ihren Ansatzpunkt unterhalb und ziehen die Rippen nach unten und nach vorwärts und unterstützen so die Verdrehung der Wirbelsäule.

Dieselben Beobachtungen haben mich zu der Ansicht geführt, daß die Lendenwirbelsäule in derselben Weise durch das Becken beeinflußt werden kann.

Diese Stellung, welche zuerst eine aktive ist, d. h. durch Muskelbewegung hervorgerufen wird, wird bald eine passive, und ihre habituelle Annahme entwickelt eine typische Skoliose.

Bei diesen letzten Untersuchungen, die dem Einfluß der Muskelaktion auf die Wirbelsäule galten, sind noch nicht alle Methoden, die zum definitiven Schlusse führen könnten, erschöpft, und bevor endgültige Behauptungen aufgestellt werden können, sind noch weitere Forschungen notwendig. Indessen so viel kann gesagt werden, daß die passiven Bewegungen der Wirbelsäule von größerer Bedeutung sind als die aktiven, da die Muskelaktion selten eine Deformität beim normalen Individuum hervorruft.

Nachdem wir somit eine Stellung der normalen Wirbelsäule gefunden haben, welche mit der pathologischen Stellung der Skoliose

Digitized by Google

identisch ist, sollen jetzt die Prinzipien betrachtet werden, auf denen die Behandlung dieser Deformität sich aufbaut.

Allgemein gesprochen müssen wir Deformitäten in zwei Gruppen einteilen: 1. solche, bei denen eine Erkrankung vorliegt, welche die Gewebe zur Verdrehung zwingt, 2. solche, bei denen die Teile einfach verdreht oder mißgestaltet sind. Die Behandlungsmethoden, welche für jede dieser beiden Gruppen angebracht sind, sind voneinander so weit verschieden, daß die Verwendung solcher Methoden, die für die erste Gruppe zuträglich sind, bei der zweiten Gruppe eine Verschlechterung herbeiführen würden. Z. B. bei Tuberkulose der Halswirbelsäule ist das Grundprinzip: lange Fixation in günstigster Stellung, jeder Bewegungsversuch schadet. Beim Schiefhals dagegen, einer Deformität, welche dieselben Organe affiziert, ist die Behandlung gerade im Gegenteil auf die Wiederherstellung normaler Bewegungen gerichtet.

Hier haben wir eine Deformität der zweiten Gruppe vor uns, eine Deformität, bei welcher keine Herderkrankung der einzelnen anatomischen Teile vorliegt, bei welcher nur eine einfache Verdrehung und Verbiegung derselben vorhanden ist, — die Skoliose.

Von zwei Grundprinzipien muß die Behandlung dieser Gruppe von Deformitäten, welche die Skoliose einschließt, ausgehen: 1. die Deformität muß überkorrigiert sein, 2. sie muß in dieser überkorrigierten Stellung festgehalten werden, bis die pathologische Form zur Norm zurückgekehrt ist.

Von einem orthopädischen Gesichtspunkte aus gesehen, muß jedes Individuum die Fähigkeiten haben, die verschiedenen Teile des Körpers in irgendeine Stellung zu bringen, die auch der normale Mensch erreichen kann. Die Behinderung dieser Bewegungen verursacht eine Deformität.

Es gibt Körperteile, bei welchen die Einschränkung einer Bewegung von einer deutlichen Deformität gefolgt ist; z. B. wenn an einem Fuße die Bewegung der Abduktion und Flexion fehlt, so entwickelt sich ein Klumpfuß.

Bei der Wirbelsäule sind die Verhältnisse denen am Fuße nicht unähnlich. Wenn hier aus irgendeinem Grunde die normale Bewegungsgrenze eingeschränkt wird, so folgt eine Verkrümmung. Die normale Wirbelsäule kann die Stellungen, welche in der Richtung einander entgegengesetzt sind, gleichmäßig einnehmen; irgendein Grund, welcher dieses bewegliche Organ daran hindert, sich

Digitized by Google

nach einer Seite genau so weit zu biegen als nach einer anderen, verkrümmt es.

Bei der aufrechten Stellung ist die normale Wirbelsäule von vorn gesehen ganz gerade; sie beugt sich aber in gleichem Maße nach rechts wie nach links, und wenn aus irgendeinem Grunde die Bewegung nach der einen oder der anderen Seite beschränkt ist, so entwickelt sich bald habituell eine Mittelstellung zwischen der aufrechten Stellung und der Seite der beschränkten Bewegung, mit anderen Worten: es entsteht eine Skoliose.

Es ist mir vollkommen klar, daß bei der Korrektur von Fußdeformitäten, z. B. einem Klumpfuß, dieselben Gesetze vorherrschen müssen, wie bei der Skoliose. Wird bei der Klumpfußkorrektur z. B. die Korrektur nur so weit gebracht, daß die normale anatomische Stellung vorhanden ist, d. h. eine Stellung von rechtwinkliger Beugung in der Mitte zwischen Abduktion und Adduktion, so wird die Operation ein Fehlschlag sein. Anderseits, wenn nach der Operation der Fuß in die Stellung extremer Flexion und Abduktion gebracht wird, d. h. in eine Stellung der Ueberkorrektur, so wird die Operation erfolgreich sein.

Indessen ein gutes Endresultat hängt noch von mehr ab als von einer überkorrigierten Position. Der Fuß muß nicht nur in die überkorrigierte Stellung gebracht, sondern er muß auch in derselben gehalten werden und in dieser Stellung gebraucht werden, bis die einzelnen Teile die normale Form angenommen haben.

Genau so ist es bei der Skoliose. Die Deformität muß überkorrigiert und dann in der überkorrigierten Stellung auf längere Zeit hinaus festgehalten werden, bis die einzelnen Teile ihre normale Form und Funktion zurückgewonnen haben.

In dem ersten Stadium ist die Skoliose eine leicht zu definierende Position. Sie ist, wie gesagt, eine physiologische Position, eine Stellung, welche vom Individuum häufig während der gewöhnlichen Tätigkeit des täglichen Lebens eingenommen wird. Es ist die Stellung von Flexion + Seitenbeugung + Rotation der Wirbelkörper nach der Konvexität der seitlichen Ausbeugung. Bei dieser Stellung ist die eine Schulter gehoben, die andere gesenkt und auch das Becken kann um seine vertikale Achse gedreht sein. Diese Stellung wird häufig eingenommen, wenn die betreffende Person übermüdet ist oder bei der Ausübung gewisser Tätigkeiten, z. B. besonders häufig bei Schulkindern, die eine schlechte Haltung

Digitized by Google

am Schreibtisch einnehmen. Diese Position ist erst aktiv, dann passiv und schließlich fixiert — eine Deformität.

Eine Analyse der fehlerhaften Stellung eines Schulkindes, eine Stellung, die identisch ist mit der einer typischen Skoliose, gibt vielleicht am besten die Illustration zu diesen eben angeführten Prinzipien.

Fast immer, wenn ein Kind am Schreibtisch sitzt, nimmt es folgende Stellung ein: Eine physiologische Seitenausbeugung, mit der Hand in Hand eine Rotation der Wirbel und ein Rückwärtsherausdrängen der Rippen nach der konvexen Seite der Kurve geht. Bei der Analysierung der Stellung, welche vollkommen normal ist, entsteht sofort die Frage: Wie ist der Unterschied zwischen dieser physiologischen und der pathologischen Kurve? Wenn ein Kind in so einfacher Weise eine Stellung einnehmen kann, welche eine seitliche Ausbeugung der Wirbelsäule mit Rotation der Wirbel hervorruft, welche genau dieselbe Stellung ist, die wir bei der pathologischen Seitenausbiegung vorfinden und nur einen geringeren Grad aufweist, warum sollte die physiologische Kurve nicht in eine pathologische ausarten? Wenn die physiologische Seitenausbiegung durch eine lange fortgesetzte Gewohnheit pathologisch wird, warum könnte nicht die pathologische beseitigt werden, wenn die Wirbelsäule in der umgekehrten Stellung fixiert wird, in einer Ueberkorrektur — vorausgesetzt, daß es möglich ist, die Wirbelsäule in eine solche Position zu bringen und dort zu halten? Nach meiner Meinung unterscheidet sich die Skoliose von der physiologischen Seitenausbeugung der Wirbelsäule, welche vom Kinde eingenommen wird, wenn es am Schreibtisch sitzt, nur dadurch, daß die physiologische Krümmung verschwindet, wenn das Kind sich aufstellt, während die pathologische bestehen bleibt. Wenn nun diese Stellung eine habituelle ist und die Verdrehung der Wirbelsäule fixiert wird und eine fixierte Krümmung hervorruft, warum sollte es nicht möglich sein, die letztere zu beseitigen durch eine Umdrehung der Wirbelsäule und dadurch, daß man dieselbe in einer entgegengesetzten Stellung fixiert? Wenn also die Wirbelsäule eine rechtsdorsale Kurve aufweist, welche durch habituelles fehlerhaftes Sitzen erzeugt ist, warum kann dieselbe nicht dadurch überkorrigiert werden, daß man die Wirbelsäule in eine Stellung bringt, welche einer linksdorsalen Verkrümmung entspricht?

Digitized by Google

Um zu beweisen, daß die Skoliose aus einer habituellen pathologischen Seitenbeugung heraus sich entwickelt, sind an einem Modell Untersuchungen vorgenommen worden. Wir haben ein Modell

Fig. 1.

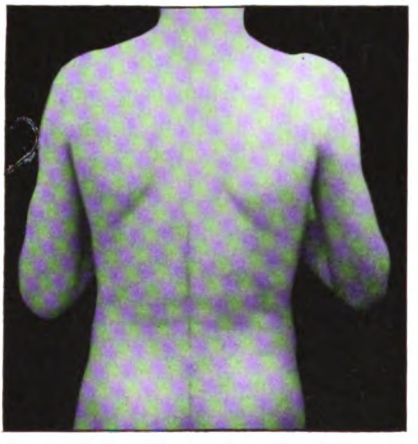

Vor der Verbandanlegung.

Fig. 2.

In Vorbeugehaltung.

Fig. 3.

Im Verband.

Fig. 4.



Nach Abnahme des 1. Verbandes.

Experimentierfall.

(Fig. 1—2) in die fehlerhafte Stellung gebracht und ein Gipskorsett angelegt (Fig. 3). Das Korsett wurde so lange getragen, bis wir annehmen mußten, daß sich eine pathologische Kurve entwickelt

Digitized by Google

Fig. 5.

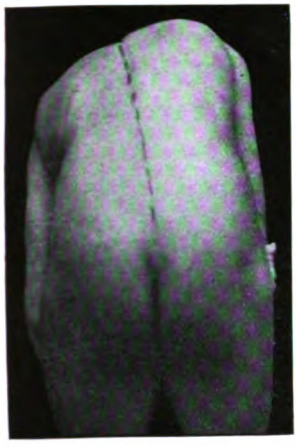

Nach der Abnahme des 1. Verbandes in Vorbeugehaltung.

Fig. 6.

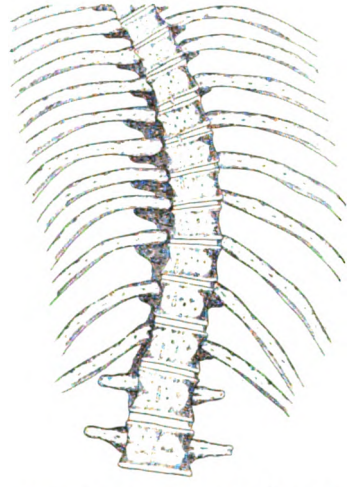

Röntgenbild nach der Abnahme des 1. Verbandes.

Fig. 7.

Im 2. Verband zur Ueberkorrektur der experimentell entstandenen Skoliose.

Fig. 8.



Nach Abnahme des 2. Verbandes. Linkskonvexe Skoliose.

Experimentierfall.

Digitized by Google

Fig. 9.

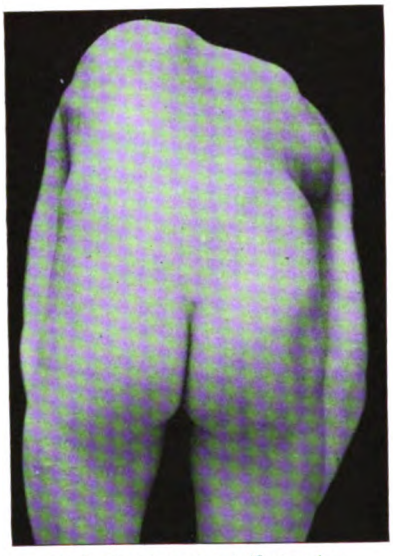

Nach Abnahme des 2. Verbandes.
Linkseitiger Rippenbuckel.

Fig. 10.

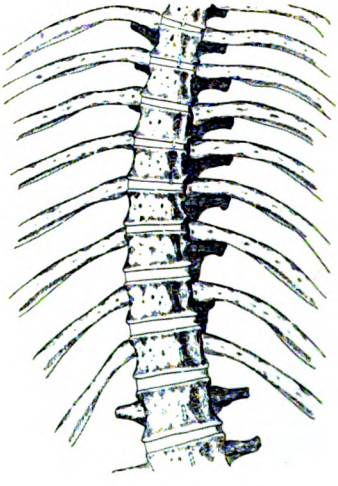

Röntgenbild von Fig. 8.

Fig. 11.

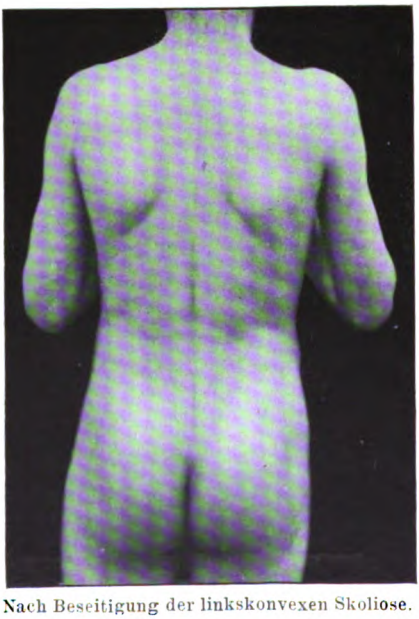

Nach Beseitigung der linkskonvexen Skoliose.

Fig. 12.

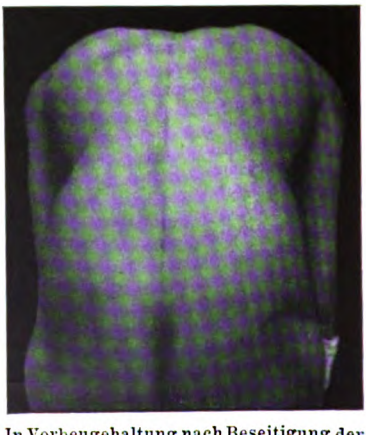

In Vorbeugehaltung nach Beseitigung der linkskonvexen Skoliose.

Experimentierfall.

Digitized by Google

hatte, und dann entfernt. Da ergab es sich, daß die Seitenkurve, eine rechtsdorsale, zugenommen hatte, nachdem das Korsett angebracht war, und daß die dorsale Kurve sich fixiert und sich gleichzeitig eine ausgeprägte Rippenhervorwölbung gebildet hatte. Als das Modell versuchte, die aufrechte Stellung wieder einzunehmen, da war nicht nur eine fixierte rechtsdorsale Kurve vorhanden, son-

Fig. 13.



Redressionsrahmen.

dern auch eine ausgeprägte linkseitige kompensatorische Lendenkurve (Fig. 4). Bei Vorwärtsbeugung zeigte sich das Hervortreten der Rippen (Fig. 5).

Um jeden Fehler in dem Charakter der Verkrümmung auszuschließen, wurde eine Röntgenaufnahme gemacht (Fig. 6), welche bewies, daß die Verkrümmung und Rotation derjenigen entsprach, die man bei allen Fällen von rechtsdorsaler und linkslumbaler Skoliose findet.

Digitized by Google

Nachdem sich nun diese dorsale Verkrümmung entwickelt hatte, war unser nächstes Problem, festzustellen, ob es möglich sei, diese Verkrümmung ins Gegenteil zu verwandeln.

Das Modell wurde in Flexion gebracht, seitlicher Zug wurde angewendet, und ein anderes Korsett wurde angebracht (Fig. 7), welches nun das Gegenteil zu dem vorherigen Korsett darstellt. Nach Abnahme des Korsetts zeigte sich das folgende Resultat: eine linkseitige dorsale Verkrümmung hatte sich ausgebildet, welche noch mehr ausgeprägt als die rechtseitige war; es bestand Fixation. Stellt sich das Modell auf die Füße, so wurde eine rechtseitige kompensatorische Lendenkrümmung sichtbar (Fig. 8). Jetzt wurde das Modell nach vorwärts gebeugt, und der Rippenbuckel trat linkseitig hervor (Fig. 9). Auch ein Röntgenbild wurde aufgenommen, welches die charakteristische Seitenkrümmung und Rotation dieser Form der Skoliose aufwies (Fig. 10). In beiden Fällen konnte das Modell nach der Abnahme des Korsetts aus eigenen Kräften die Verkrümmung nicht korrigieren.

Fig. 14.

Hängematte.

Indessen war es verhältnismäßig leicht, die Seitenkrümmung dadurch zu beseitigen, daß ein Korsett angelegt wurde, welches dem ersten Korsett entsprach, und das Resultat war eine normale Wirbelsäule (Fig. 11 u. 12).

Ich möchte hier bemerken, daß für die Korrektur verkrümmter Wirbelsäulen die Röntgenuntersuchung unerläßlich ist, damit man den nötigen Zug genau an der richtigen Stelle applizieren kann. Es macht keine Schwierigkeit, ein Modell mit einer normalen Wirbelsäule in eine Skoliosenposition zu bringen, wenn man Flexion + Seitenbeugung + Rotation in derselben Richtung wie bei der echten Skoliose anwendet. Hingegen ist es nicht so leicht, einen skoliotischen Patienten in eine überkorrigierte Position zu bringen oder in eine Stellung, wo Ueberkorrektur möglich ist. Der Patient muß hierzu kräftig vorwärts gebeugt werden, die niedrige Schulter muß gehoben werden, die hohe Schulter muß gesenkt werden, die hervorstehenden Rippen müssen herunter und nach vorwärts gezogen

Digitized by Google

werden, und ein seitlicher Zug muß gegen die Seitenkrümmung ausgeübt werden, während der Gipsverband appliziert wird.

Es ist einleuchtend, daß die einfachste Methode die wäre, den Patienten auf seine Füße zu stellen und von dieser Stellung aus nach den verschiedenen Richtungen hin zu beugen. In dieser Stellung indessen ist es unmöglich, genügende Kräfte anzuwenden, um eine überkorrigierte Stellung zu erreichen. Nachdem ich ver-

Fig. 15.

Patient im Redressionsrahmen.

schiedene Methoden angewendet und versucht habe, hat sich die folgende als die beste erwiesen.

Die Korrektur- und Verbandanlegung wird auf einem Redressionstisch vorgenommen. Dieser (Fig. 13 ff.) besteht jederseits aus drei übereinanderliegenden, aus Gasrohr gefertigten (Fig. 16) Stangen (a b, c d, e f bzw. $a^1 b^1$, $c^1 d^1$, $e^1 f^1$). Die Länge jeder einzelnen Stange beträgt etwa 2 m. Die sechs Stangen sind an vier aufrecht stehenden, gleichfalls aus Gasrohr gefertigten und etwa 2 m hohen Streben

Digitized by Google

(g, h bzw. g^1, h^1) befestigt, so daß der Abstand a c etwa 30 und c e etwa 40 cm mißt. Die beiderseitigen Stangen a b und a^1 b^1, ebenso e f und e^1 f^1 sind durch die Querstangen a a^1, b b^1, e e^1 und f f^1 miteinander verbunden. Die Länge dieser Querstangen beträgt etwa 60 cm. Zwischen den unteren Querstangen e e^1 und f f^1 befindet sich nochmals ein verschiebbares Rohr i. Die Streben g, g^1 und h, h^1 nähern sich jederseits nach oben zu, und ihre vier

Fig. 16.



Patient im Redressionsrahmen nach Anlegung der Redressionszüge.

oberen Endpunkte sind miteinander durch Längs- (v w und v^1 w^1) bzw. Querstangen verbunden. Auf den Querstangen wiederum befindet sich ein aus den Rohren k l m bestehender Aufsatz. An dem Rohr l ist verschieblich der Haken n angebracht, der zur Aufnahme des Flaschenzuges o dient.

Dieser letztere trägt die mit Filz gepolsterte Lasche p, in die bei der Redression die Füße des Patienten eingespannt werden.

Digitized by Google

Dies ist die Zusammensetzung des Rahmengestelles; von Bedeutung ist nur noch, daß die Stangen a b, $a^1 b^1$, c d, $c^1 d^1$, e f, $e^1 f^1$, sowie die Querstange a a^1 und die beiden am oberen Ende der Streben befindlichen Längsstangen v w und $v^1 w^1$ um ihre Längsachse drehbar sind. Dies wird erreicht durch eine Zahnraddrehvorrichtung mit Feststellungsklammern (siehe z. B. q), wie sie in ähnlicher Weise bei der Takelage von Segelschiffen Verwendung findet. Außerdem sind an sämtlichen Längsstangen mehrere Klammern (x, x) zur Aufnahme der Redressionszüge angebracht. Der wichtigste Teil ist der Horizontalrahmen a a^1, b^1 b, auf dem quer die Metallleiste r und die straff gespannten kräftigen Bindenzügel s und t ruhen. Auf r und t ruht die Hängemattenvorrichtung (u). Diese (Fig. 14) besteht aus einem kräftigen Drellstoff und ist etwa 30 cm breit. Ihre Längsseiten sind von verschiedener Länge: die eine etwa 90 cm, die andere etwa 70 cm. Auf diese Weise bildet die eine Breitseite mit der anstoßenden längeren Längsseite einen Winkel von 45°. An den Breitseiten werden die Enden umgenäht, so daß Schlaufen zur Aufnahme zweier Eisenstäbe von etwa 40 cm Länge entstehen. Von diesen wird der eine (der geraden Breitseite) mittels Haken an b b^1 unverrückbar befestigt, während der andere (der schrägen Breitseite) mittels zweier Stricke an die Querstange a a^1 angebunden wird, durch deren Achsendrehung er angespannt werden kann. Wird die Hängematte auf den Rahmen gelegt und angespannt, so ist infolge ihres besonderen Zuschnitts die kurze Längsseite straff, kann also die entsprechende Rückenseite eindrücken, während die längere Längsseite ein Einsacken der anderen Rückenhälfte erlaubt.

Fig. 17.

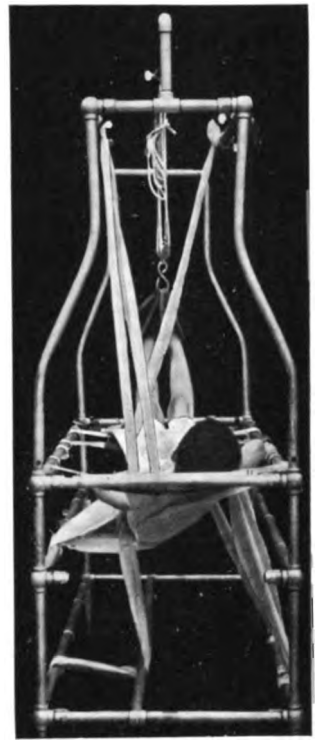

Redressionsrahmen vom vorderen Ende gesehen.

Die Vorbereitung des Patienten zum Gipsverband erfordert die größte Sorgfalt, damit jede Schädigung der Haut vermieden wird.

Digitized by Google

Zwei Trikotunterjäckchen, aus Trikotschlauch gefertigt, werden über Rumpf und Schulter des Patienten gezogen. Zwischen die Trikotlagen werden starke Polster aus Sattlerfilz an folgenden Stellen eingeschoben: über dem Kreuzbein, über den Darmbeinkämmen, über den vorderen Rippenbuckel und unter beiden Armen in die Achselhöhlen; fernerhin kommen zwei Filzpolster von je 3 cm Dicke über und um den eigentlichen Rippenbuckel und schließlich eine dreifache Lage von Filz über das konkavseitige Rippental. Das letztere Filzpolster wird nach dem Erstarren des Gipsverbandes entfernt und dient nur dazu, der konkaven Rippenseite Raum zur Entwicklung

Fig. 18.

Redressionsrahmen in Vogelperspektive.

zu geben. Ist der Patient sehr mager, so ist es ratsam, die Polsterung durch Herumlegen von Wattebinden um den Rumpf noch zu vervollständigen.

Nachdem der Patient in dieser Weise vorbereitet ist, wird er in Rückenlage auf die Hängematte (u in Figur 16) des Rahmens gelegt. Es ist nun von der größten Wichtigkeit, daß die günstigste Stellung erzielt wird, d. h. möglichst eine stark kyphotische Stellung, die ungefähr derjenigen entspricht, die ein Patient bei schiefer Schreibhaltung einnimmt. Der Nacken des Patienten liegt auf dem Bindenzügel t (vgl. Fig. 16), und der Kopf ruht auf dem obersten Teile der Hängematte zwischen Bindenzügel t und dem oberen

Digitized by Google

Eisenstab der Hängematte. Das Gesäß wird auf den unteren Teil der Hängematte mit Unterstützung seitens des eisernen Querstabes r gelagert, letzterer ist verschieblich, wodurch die Länge der Hängematte reguliert werden kann. Der Arm der konkaven Seite wird so hoch als möglich eleviert, eventuell unter den Kopf gelegt; der Arm der konvexen Seite ruht etwa in einem rechten Winkel zum Rumpf auf der Längsstange. Die Beine werden suspendiert, und es folgt nun die Anlegung der am besten aus kräftigem Köperstoff

Fig. 19.

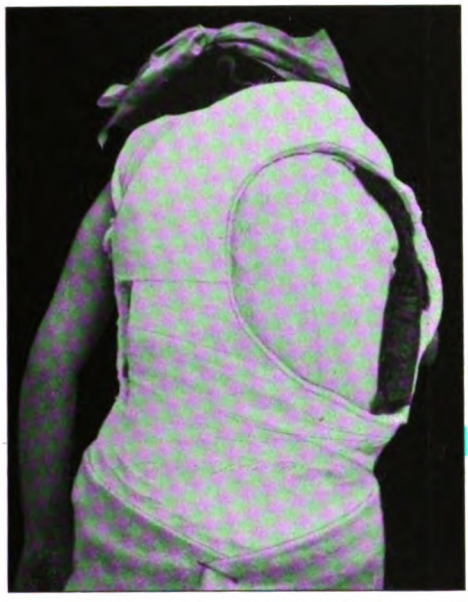

Redressionskorsett mit Fenster auf der konkaven Seite.

gearbeiteten Korrektionszüge — der wichtigste Akt der Redression. Wir nehmen hier als Beispiel eine rechtseitige Dorsalskoliose an.

Der erste Zug (I in Fig. 16) geht von $a^1 b^1$ aus, umgreift die obere Thoraxpartie, geht hoch oben um die linke Axilla herum, schließt die Hängematte mit ein und kehrt zu $a^1 b^1$ zurück. Sein Zweck ist die fixierende Heranziehung der oberen Thoraxgegend an $a^1 b^1$. Ein zweiter Zug (II) umgreift schlingenförmig die linke Schulter; seine freien Enden sind beide an v w befestigt, hierdurch wird die linke (konkave) Schulter stark nach oben und vorn gezogen. Zur Vornahme des dritten Redressionszuges (III) muß man

Digitized by Google

sich eine dreiteilige Binde herstellen, dadurch, daß man in die Mitte einer gewöhnlichen Binde eine zweite festnäht. Durch diese dreiteilige Binde sucht man am Becken das gleiche zu erreichen, was I und II am kranialen Ende des Rumpfes erzielen, nämlich seitliche Fixierung und Detorquierung des Beckens. Zwei der Bindenteile von III ziehen das Becken an a^1 b^1 heran, während das dritte Ende des Beckens umgreifend nach v^1 w^1 zieht. Der vierte Zug (IV) umgreift wiederum die rechte Schulter schlingenförmig und wird

Fig. 20.

Redressionskorsett mit Fenstern auf der konvexen Seite zur Filzeinschiebung.

mit seinen freien Enden an e^1 f^1 befestigt; seine Aufgabe ist es, die konvexe Schulter herabzuziehen. Dem fünften Zuge (V) kommt schließlich die große Rolle zu, die Seitenbiegung der Wirbelsäule und zugleich die Rippenverdrehung ins Gegenteil umzukrümmen. Es ist wiederum ein dreiteiliger Zug. Zwei seiner Enden umgreifen die Konvexität der Skoliose, ziehen diese nach links herüber und werden an c d befestigt. Das dritte Ende wird über den konvexseitigen Rippenbuckel nach vorn, sodann über den vorderen Rippenbuckel hinweg nach unten geführt, umschlingt den Stab i und wird an e f befestigt. Jetzt werden die Längsstangen um die eigene Achse

Digitized by Google

so lange gekurbelt, bis der gewünschte Grad von Spannung und Ueberkorrektur erzielt ist. Ist letztere bei der ersten Redression nicht möglich, soll sie nicht weiter forciert, sondern lieber einer zweiten oder dritten Sitzung überlassen werden. Beabsichtigt man mit einer Sitzung auszukommen, so muß über die konkave Rippenseite nochmals ein dreischichtiges Filzlager von ovaler Form gelegt werden.

Fig. 21.



Fenster für Filzstücke zur Bekämpfung der Rotation.

Der Gipsverband wird darauf wie ein gewöhnliches Rumpfkorsett angelegt, mit dem einzigen Unterschied, daß er an der konkavseitigen Schulter rückwärts bis zur Höhe des Akromions geführt wird.

Nach dem Erhärten des möglichst kräftigen Gipsverbandes werden die Redressionszüge und ebenso die Hängematte oben und unten durchtrennt und der Patient aus dem Rahmen herausgehoben und auf einen Verbandtisch gelagert.

Bei Beschneidung des Gipsverbandes kann der vordere untere

Digitized by Google

Rand (in der Leistengegend) etwas kürzer ausfallen als gewöhnlich, während der hintere länger sein muß, damit die kyphotische Stel-

Fig. 22.

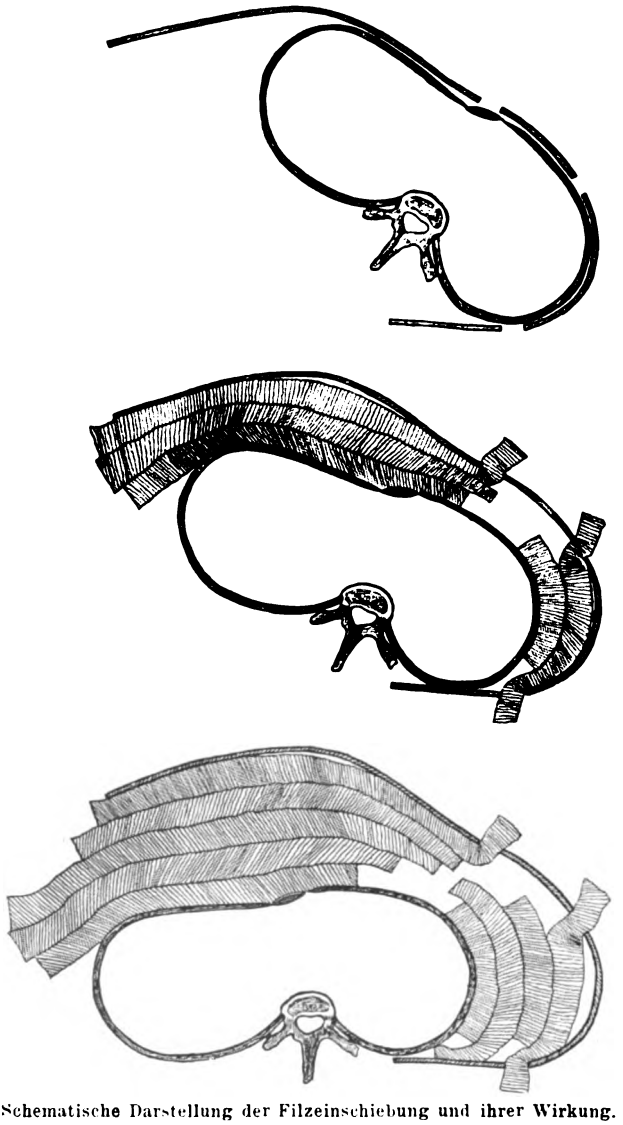

Schematische Darstellung der Filzeinschiebung und ihrer Wirkung.

lung in vollem Maße erhalten bleibt, auch wenn der Patient sitzt oder steht. Der Oberrand des Korsetts bleibt unter und hinter der

Digitized by Google

linken Schulter so hoch als möglich, während er vorne niedriger sein muß, damit die Schulter daselbst Spielraum hat. Der Ausschnitt für die rechte Schulter hingegen ist hinten tief und vorne hoch, damit diese Schulter nach hinten gedrückt wird.

Nun werden zwei große Fenster ausgeschnitten, das eine links hinten, das andere rechts vorne (Fig. 19 ff.). Durch das linke hintere werden die großen Filzstücke, die der konkaven Seite auflagen, entfernt. Auf diese Weise entsteht Raum genug für die

Fig. 23.

Patient vor dem Hinüberschieben von Hüften und Schultern.

bisher zurückgedrängten Brustkorbteile, sich zu entwickeln. Auch rechts hinten und links vorn über dem Thorax werden aus dem Verbande handbreite, schießschartenartige Fenster ausgeschnitten, von denen aus durch Einschieben von Filzlagen eine weitere Korrektur der Brustkorb- und Wirbelsäulendeformität angestrebt wird. Diese Prozedur wird alle 8 Tage wiederholt, bis der gewünschte Grad von Ueberkorrektur erreicht ist.

Die Länge der Zeit, die notwendig ist, um einen Patienten in der überkorrigierten Stellung zu halten, bis die einzelnen Teile die

Digitized by Google

Norm angenommen haben, hängt von der Schwere der Deformität ab. Bei einer Skoliose mäßigen Grades gelten die Regeln, die am besten aus der Schilderung eines korrigierten Falles hervorgehen werden, indessen muß nach dem Fall vorgegangen werden, und weitere Erfahrung wird unsere Kenntnis hierüber noch modifizieren.

18jähriges Mädchen mit einer rechtsdorsalen und leichten linkseitigen lumbalen Verkrümmung (Fig. 26, 27). Durch das erste

Fig. 24.

Ausschnitt unter der Schulter und über der Hüftgegend.

Korsett wird eine teilweise Ueberkorrektur erreicht; Filzstücke werden in Zwischenräumen von etwa einer Woche eingeschoben; das Korsett wird 5 Wochen getragen; am Ende derselben ist die Rotation vollkommen überkorrigiert und nur noch wenig Seitenbiegung vorhanden. Ein neues Korsett wird angelegt und 4 Wochen lang getragen. Jetzt ist vollkommene Ueberkorrektur erreicht (Fig. 28 u. 29). Die Patientin wird in dieser Stellung 4 Monate lang gehalten, sodann wird der Gipsverband entfernt

Digitized by Google

(Fig. 30 u. 31), ein Zelluloidkorsett angelegt und gymnastische Nachbehandlung eingeleitet.

Es entsteht natürlich die Frage, ob alle Fälle von fixierter Skoliose überkorrigiert werden können. Es gibt eine große Anzahl von Fällen, wo die Deformität so extrem ist, daß jeder Versuch einer vollkommenen Beseitigung vergebens ist. Auf der anderen Seite indessen darf man nicht vergessen, daß fast alle Patienten sich dem Orthopäden so früh zur Behandlung stellen, daß eine

Fig. 25.

Nachträgliche Korrektur von Schulter und Hüfte und Verschluß mit Gipsverband.

Korrektur noch möglich, lange bevor die Verkrümmung das Stadium der unkorrigierbaren Deformität erreicht hat. Mit anderen Worten: es scheint mir möglich, die Skoliose in den Fällen zu beseitigen, die rechtzeitig die Hilfe des orthopädischen Chirurgen aufsuchen. Es gibt viele Faktoren, welche in schweren Fällen die Korrektur erschweren, und wenn sie richtig eingeschätzt sind, so wird auch eine Ueberkorrektur erreicht werden, welche zuerst zweifelhaft ist. Der Fall 2 soll zur Illustration dessen dienen.

Digitized by Google

Fig. 26.

Vor der Behandlung.

Fig. 27.

Vor der Behandlung vorwärts gebeugt.

Fig. 28.

Ueberkorrigiert im Gipsverband.

Fig. 29.

Im Verband beim Vorwärtsbeugen.

Fall 1.

Digitized by Google

Fig. 30.

Nach Entfernung des Verbandes.

Fig. 31.

Nach Abnahme des Verbandes im Vorwärtsbeugen.

Fig. 32.

Nach dreimonatiger gymnastischer Behandlung.

Fig. 33.

Wie Fig. 32 in Vorwärtsbeugung.

Fall 1.

Digitized by Google

Fig. 34.

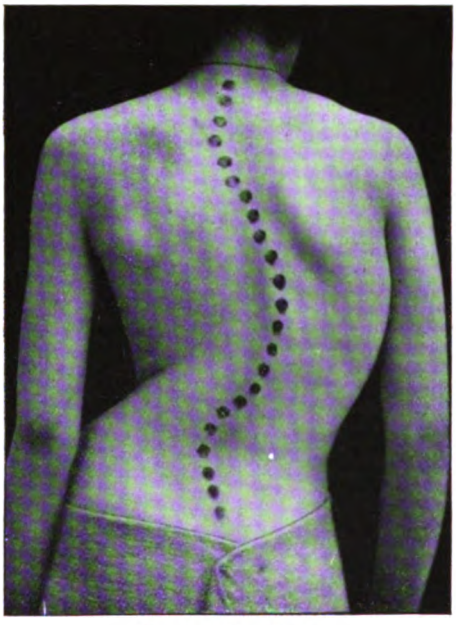

Vor der Behandlung.

Fig. 36.

Ueberkorrektur im Verband.

Fig. 35.

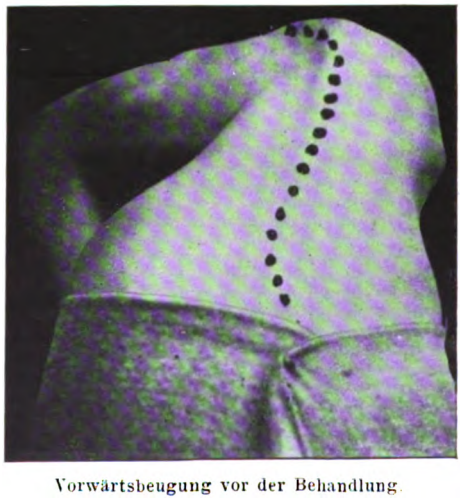

Vorwärtsbeugung vor der Behandlung.

Fig. 37.

Ueberkorrektur im Verband, Vorwärtsbeugung.

Fall 2.

Digitized by Google

Fig. 38.

Nach der Abnahme des Verbandes.

Fig. 40.

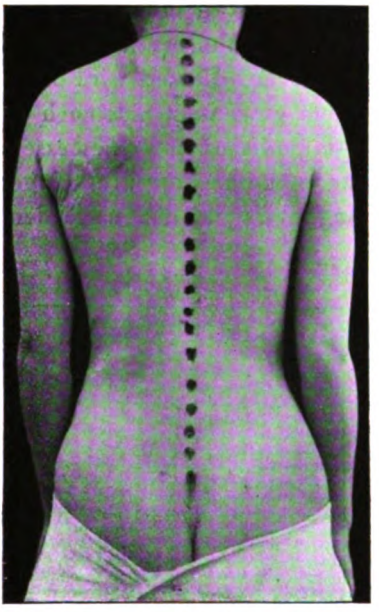

Nach dreimonatiger gymnastischer Behandlung.

Fig. 39.

Nach Abnahme des Verbandes, Vorwärtsbeugung.

Fig. 41.

Wie Fig. 40, Vorwärtsbeugung.

Fall 2.

Digitized by Google

16jähriges Mädchen. Die Deformität ist in früher Kindheit bemerkt worden. Patientin hat lange Zeit ohne jeden Erfolg Gipskorsette getragen (Fig. 34, 35). Ein Gipskorsett wird angebracht, auf meinem Rahmen, teilweiser Erfolg, Filzstücke in Intervallen eingeschoben. Korsett wird 6 Wochen getragen, die Deformität ist bis zu einem gewissen Grade noch vorhanden. Darauf wird ein zweites Korsett appliziert und eine bessere Position erhalten; wiederum wird Filz zur weiteren Korrektur eingeschoben. Das Korsett wird 2 Monate lang getragen, und nach der Abnahme zeigte sich Ueberkorrektur.

Fig. 42.



Zelluloidkorsett, Vorderansicht.

Fig. 43.

Zelluloidkorsett, Rückansicht.

Indessen glaubte ich, daß die Ueberkorrektur noch vermehrt werden müßte, und legte noch ein neues Korsett an, gleichfalls mit Filzkorrektur. Die Wirbelsäule steht nun in einer Stellung, die gerade ebenso extrem ist wie die ursprünglich vorhandene Deformität — allerdings in umgekehrter Richtung; nach 4 Wochen Abnahme (Fig. 36 u. 37). Ein abnehmbares Korsett wird 5 Monate lang getragen, dann entfernt (Fig. 38 u. 39), darauf Nachbehandlung (Fig. 40 u. 41).

Es ist meiner Methode von Kollegen der Vorwurf gemacht worden, daß die Beseitigung der dorsalen Krümmung die Lendenkrümmung vermehrt und umgekehrt. In den Fällen, wo bereits

Digitized by Google

eine Lendenkrümmung vorhanden ist, muß ein Zug um den Rumpf gelegt werden, wodurch der kompensatorischen Krümmung entgegengetreten oder dieselbe ganz beseitigt wird. Die Befolgung dieser Regel wird die Schwierigkeit aus dem Weg schaffen.

Die Nachbehandlung der Korrektur ist ebenso schwierig wie die eines Klumpfußes und muß über eine lange Zeit fortgesetzt werden. Es muß ein Apparat in irgendeiner Form angewendet werden, welcher die Patienten in der überkorrigierten Stellung hält

Fig. 44.

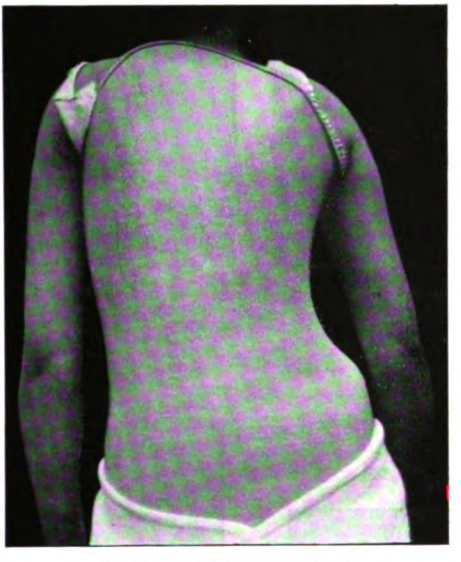

Patient im Zelluloidkorsett.

und der nur für die täglichen Uebungen abgenommen werden darf. Mir hat die Verwendung des Zelluloidkorsetts (Fig. 42, 43 u. 44) die besten Resultate gegeben. Im Durchschnitt habe ich es 6 Monate lang ununterbrochen tragen lassen und dann die weiteren 6 Monate abwechselnd Tag oder Nacht. Während der ganzen Periode sind täglich Uebungen zur Nachbehandlung notwendig.

Es ist also gezeigt worden, daß es vollkommen möglich ist, die Skoliose sehr schnell überzukorrigieren; es besteht aber die Gefahr, daß zu viel Gewalt angewendet wird, und es scheint mir heute, daß wir mehr Zeit für die Behandlung verwenden müssen, als ich früher angegeben habe.

Digitized by Google

Fig. 45.

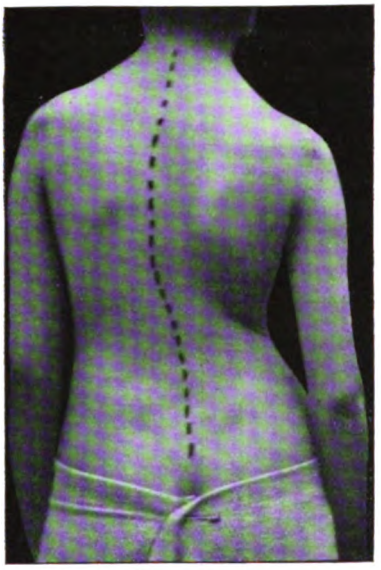

Vor der Behandlung.

Fig. 47.

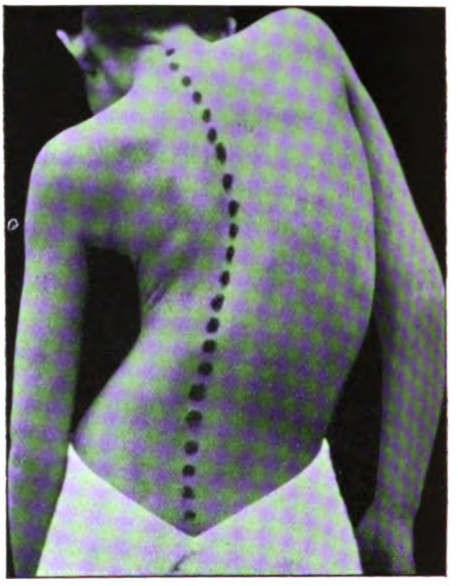

Extreme Ueberkorrektur.

Fig. 46.

Vor der Behandlung, vorwärts gebeugt.

Fig. 48.

Extreme Ueberkorrektur, vorwärts gebeugt.

Fall 3.

Digitized by Google

Der Grad der Ueberkorrektur, der in jedem Falle von Skoliose erreicht werden kann, hängt meiner Ansicht nach von der Form des Gipskorsetts ab, von der Filzmasse, welche eingeschoben werden kann, und von der Zeitdauer, welche zur Verfügung steht.

14jähriges Mädchen mit fixierter Skoliose, nicht gerade extremen Grades (Fig. 45 u. 46). Ein Korsett wird angelegt und 8 Monate lang getragen; während der ersten 4 Monate werden in gewissen Zwischenräumen Filzstücke eingeschoben. Am Anfang des 9. Monats wird das Korsett entfernt. Die Patientin zeigt ausgesprochene Ueberkorrektur mit Bezug auf die seitliche Krümmung und auf die Rotation (Fig. 47 u. 48).

Es ist meine Ueberzeugung, daß es möglich ist, die Skoliose in den meisten Fällen zu beseitigen, abgesehen von den ganz extremen Fällen; indessen gibt es noch viele Einzelheiten in dieser Methode, welche verbessert werden können, und nach dieser Verbesserung werden wir weniger Zeit hierzu gebrauchen und bessere Resultate erzielen.

Digitized by Google

II.

Aus der Universitäts-Poliklinik für orthopädische Chirurgie zu Berlin.

Ueber Abbotts Methode der Behandlung seitlicher Rückgratsverkrümmungen.

Von

Prof. Dr. **G. Joachimsthal.**

Im verflossenen Jahre ist zuerst durch eine ausführlichere Mitteilung von Abbott im New York Medical Journal sowie weiterhin durch Diskussionen in amerikanischen und französischen medizinischen Gesellschaften die Aufmerksamkeit weiterer Kreise auf eine Behandlungsmethode der Skoliose gelenkt worden, welche sich zu unseren bisherigen bei der Therapie dieses Uebels durchgeführten Prinzipien in einen gewissen Gegensatz stellt und deren Resultate — wenigstens nach den bisherigen Publikationen — günstige zu sein scheinen.

Wir verwenden bekanntlich bei der Bekämpfung der seitlichen Rückgratsverkrümmungen neben der Gymnastik, deren Wert für die Kräftigung der Muskulatur und der so bewirkten Beschaffung eines die Stützung des Körpers besorgenden „Muskelkorsetts" neuerdings mit Recht auch für die Behandlung der tuberkulösen Erkrankungen der Wirbelsäule (Rollier) betont wird, neben der Anwendung der altbewährten Massage und der redressierenden Manipulationen, welche teils manuell, teils instrumentell — wenn auch nur vorübergehend — die Abweichung zu korrigieren suchen, endlich neben Lagerungsvorrichtungen auch portative Apparate. Dieselben suchen außer einer Druckwirkung auf die abgewichenen Teile vornehmlich eine Streckung der Wirbelsäule zu erreichen. Die zu ihrer Herstellung verwendeten Gipsmodelle werden dabei meist in Suspension gefertigt. Außerdem kommen vorübergehend unabnehmbare Gipskorsette zur Verwendung, bei deren Herstellung von einzelnen Seiten außer dem Zug am Kopf auch noch ein solcher an den Füßen benutzt wird. Um mit größerer Sicherheit eine Be-

Digitized by Google

seitigung der Abweichungen der Wirbelsäule zu erreichen, wurde es sogar für erforderlich erachtet, auch den Kopf mit einzuschließen, um zwischen diesem und dem Beckenteil des Verbandes eine vollkommene Streckung der Wirbelsäule zu erreichen. Daß gelegentlich die bei diesem Vorgehen eintretende Abflachung auch der sagittalen Krümmungen für die Beseitigung der skoliotischen Einstellungen der Wirbelsäule nicht von Vorteil ist, hat bereits Lovett hervorgehoben, indem er darauf hinwies, daß man eine straff gespannte Saite schwerer nach der Seite biegen kann als eine schlaffe, und darauf aufmerksam machte, daß korrigierende Verbände besser in vorgebeugter Haltung angelegt werden.

In dieser Beziehung sucht nun Abbott noch einen wesentlichen Schritt weiter zu gehen, indem er bei seiner Methode der Anlegung redressierender Gipsverbände die Korrektur der Wirbelsäulenabweichung in starker Beugestellung vornimmt und durch Ausnutzung von Naturkräften, wie sie namentlich die veränderte Schwerlinie des Körpers und ganz besonders die für die speziellen Zwecke umgeleitete Atmung abgeben, die Skoliose weiter zu beeinflussen sucht.

Wir haben bei dem Aufsehen, das die bisherigen Veröffentlichungen über die Methode hervorgerufen haben, auch unserseits geglaubt, dieselbe nachprüfen zu müssen.

Abbott sucht in ähnlicher Weise wie bei der Behandlung des Klumpfußes möglichst eine Ueberkorrektur zu erzielen und will den Thorax in der erzielten Stellung so lange fixieren, bis die Teile sich der neuen Stellung angepaßt haben. Es muß darauf Rücksicht genommen werden, daß bei der Skoliose neben der rein seitlichen Abweichung auch eine Rotation der Wirbelsäule besteht, welche in einer Prominenz der Rippen hinten an der Seite der Konvexität, vorn an derjenigen der Konkavität ihren deutlichen Ausdruck findet. Die Rippen sind weiterhin an der Seite der Abweichung des Dorsalabschnitts mit der entsprechenden Schulter gehoben, an der anderen Seite gesenkt. Diesen verschiedenen Aeußerungen des Uebels sucht Abbott zu gleicher Zeit bei der Ausführung der Korrektur entgegenzuarbeiten, indem er den Patienten in eine Stellung zwingt, welche genau der ursprünglichen Stellung entgegengesetzt ist. Die niedrige Schulter wird mit den gesenkten Rippen in die Höhe gehoben, die höhere gesenkt, die hinten hervortretenden Rippen werden nach vorn gezogen, und endlich wird ein Zug gegen die seit-

Digitized by Google

liche Biegung ausgeübt, während ein Gipskorsett angelegt wird, das die erreichte Korrektion aufrecht erhält. Es ist die besondere Eigentümlichkeit der Methode, das Redressement in stark vornübergeneigter Stellung des Kranken zu vollführen.

Abbott lagert den Patienten in eine an einem besonderen Rahmen befestigte Hängematte. Seine Methode ist in letzter Zeit mehrfach modifiziert worden, ohne daß sich indessen das Prinzip geändert hätte.

Wir haben uns nach den Angaben Abbotts in dem New York Medical Journal einen Rahmen konstruieren lassen und zur Nachprüfung der Methode benutzt. Er ist aus Gasrohr gearbeitet (die von Abbott gewünschten Maße sind 1,70 m Länge, 70 cm Breite, 75 cm Höhe). Seine Vorder- und Hinterstützen bestehen aus je zwei in Rinnen verschiebbaren Eisenstäben. Auf diese Weise kann der vordere Stützpunkt des Rahmens aus der horizontalen Einstellung um 30 cm erniedrigt, der hintere Stützpunkt um 45 cm erhöht werden. Zur Lagerung des Patienten auf diesem Rahmen dient eine Art von Hängematte, die Abbott aus leichtem Drell herstellt, während wir selbst gewöhnliche Sackleinwand verwenden. Sie soll ungefähr 90 cm lang und 40 cm breit sein. Ihre Enden werden umgeschlagen und in der Weise vernäht, daß sowohl oben als auch unten je ein Saum offen bleibt, bestimmt zur Aufnahme zweier Eisenstäbe, mit welchen die Matte an dem Rahmen befestigt wird. Um hierbei eine mehr oder minder starke Anspannung und damit ein mehr oder weniger hochgradiges Einsinken des auf die Matte gelegten Patienten zu ermöglichen, wird die obere Stange durch Schnüre mit einer zweiten Eisenstange in Verbindung gebracht, die mit Hilfe einer Schraubenvorrichtung nach oben oder unten geführt werden kann. Die durch den unteren Saum der Matte gezogene Stange wird gleichfalls mit Hilfe von Schnüren entweder an den Rahmen selbst oder den unteren Teil eines etwa an der Grenze seines letzten Drittels befestigten, in verschiedener Winkelstellung zu fixierenden Halbrahmens angebracht, der mit Quergurten versehen ist und bei der Lagerung des Patienten seine senkrecht erhobenen Beine stützen soll. Die Hängematte selbst ist dem Kopfende entsprechend schräg geschnitten, so daß ihre beiden Längsseiten bei paralleler Einstellung der sie tragenden vorhin erwähnten Eisenstangen eine ungleiche Länge aufweisen.

Der Patient wird für die Anlegung des Korsetts in der Weise vorbereitet, daß er mit einem doppelten Trikotschlauch bekleidet

Digitized by Google

wird, dessen Enden einerseits oberhalb der Schulter, anderseits vorübergehend zwischen den Beinen vernäht werden. Zwischen beiden Trikotschläuchen werden Filzplatten an solchen Stellen eingelegt und befestigt, welche bei der Anfertigung des Gipskorsetts besonders vor Druck geschützt werden sollen, so am Kreuzbein, an den Spinae und Cristae ilei, den Achseln. Endlich wird noch ein besonders dickes Kissen hinten auf die abgeflachte Rippenpartie der konkaven Seite gelegt. Es soll nach dem Erhärten des Gipskorsetts durch ein in diesem angebrachtes Fenster entfernt werden und den Raum aussparen für eine kräftige Entfaltung der an dieser Stelle stark eingesunkenen Thoraxpartie, eine Entfaltung, welche, wie wir sehen werden, unter dem Einfluß der nach der Anlegung des Korsetts veränderten Atmung bereits nach kurzer Zeit vor sich geht.

In der beschriebenen Weise vorbereitet, wird der Patient so in die Hängematte gelegt, daß der Kopf der oberen die Matte tragenden Stange, das Gesäß der unteren Stange und die Beine dem nunmehr steilgestellten Halbrahmen anliegen. Durch entsprechende Schraubenwirkung gelingt es leicht, eine hochgradige Kyphose zu erzeugen. Dabei wird der Kranke so auf die Matte gelegt, daß die kürzere Seite derselben der konvexen Seite, die längere Seite der konkaven Seite der Krümmung entspricht. Schon auf diese Weise finden die zusammengepreßten Rippen der konkaven Seite Platz sich auszubreiten. Die so eingeleitete Neigung zur Umkrümmung wird durch andere Maßnahmen unterstützt. Bei der folgenden Darstellung setzen wir das Vorhandensein einer rechtseitigen Dorsalskoliose voraus.

Die linke sonst tiefer stehende Schulter wird entweder in der Weise mit den Rippen in die Höhe gebracht, daß ein Assistent die linke Hand des Patienten umgreift und kräftig nach oben zieht, oder der Kranke kommt dieser Forderung selbst dadurch nach, daß er mit dem linken Arm oberhalb des Kopfes herumgreift und mit der linken Hand einen Teil des Rahmens auf der entgegengesetzten Seite umfaßt. Die rechte Hand greift nach einem fußwärts gelegenen Teil der entsprechenden Seite des Rahmens und zieht damit die früher hochstehende Schulter mitsamt den Rippen nach abwärts.

Es folgt nunmehr die Anlegung einer Anzahl von Zügeln aus festem Leinenstoff.

Digitized by Google

Der eine greift um die linke Spina herum und findet an der rechten Seite des Rahmens seine Befestigung; er fixiert das Becken. Ein zweiter wird in die linke Achsel gelegt und schräg über den Rahmen zur entgegengesetzten Seite desselben nach vorn gezogen und dort befestigt. Ein dritter mindestens 10 cm breiter Streifen endlich wird über den Thorax im Bereiche der Hauptkrümmung ausgebreitet und entweder an der entgegengesetzten Seite des Rahmens oder an einem in verschiedener Höhe unterhalb desselben zu fixierenden Stabe befestigt. Auf diese Weise vermag man mehr oder minder stark detorquierend einzuwirken. In den oberen Streifen dieses Zügels wird ein Haken eingehängt, welcher zur Aufnahme von Gewichten dient, die wir bis zu einer Schwere von 15 kg gesteigert haben. Hierdurch wird in kraftvoller Weise nicht nur der seitlichen Abweichung, sondern auch der Torsion entgegengearbeitet und eine Umkrümmung in rationellster Weise herbeigeführt. Um das Körpergewicht zur Unterstützung der Korrektur heranzuziehen, wird schließlich der Fußteil des Apparates gehoben und der Kopfteil desselben gesenkt. An die zunächst recht unbequeme Stellung gewöhnt sich der Kranke bald; auch die anfangs nach Anlegung des Gewichtszuges erschwerte Atmung wird meist nach kurzer Zeit wieder freier. Man macht dabei die Beobachtung, daß Patienten mit linkseitigen Abweichungen die Anlegung der Verbände wesentlich schlechter vertragen als solche mit rechtskonvexen Skoliosen. Offenbar spielt hier die Lage des Herzens eine Rolle. Linkseitige Verkrümmungen erfordern daher besondere Vorsicht oder sind ganz von dieser Behandlung auszuschließen.

Das Gipskorsett wird nun mit Einschluß der Hängematte in gleicher Weise wie jeder gewöhnliche Gipsverband angelegt, nur wird es entsprechend der erhöhten (linken) Schulter weit nach hinten ausgedehnt bis zur gleichen Höhe mit dem Akromion. Mit dem Herausziehen der die Hängematte tragenden Eisenstangen gelingt es, den Kranken aus dem Rahmen zu entfernen. Beim Zurechtschneiden wird das Korsett unten kürzer gestaltet, hinten länger gelassen, um auf diese Weise die Flexion, wenn der Patient sitzt oder steht, möglichst zu erhalten. Entsprechend dem erhobenen linken Arm soll man es vorn möglichst weit ausschneiden, so daß die Schulter nach vorn fällt; unter dem anderen (rechten) Arm wird es niedrig geschnitten. Hier läßt man es vorn möglichst hoch, da-

Digitized by Google

mit die Schulter nicht, ihrer früheren Neigung entsprechend, nach vorn fallen kann. Es wird vielmehr hinten freigemacht, so daß die Schulter nach hinten gedrängt wird.

Von Bedeutung ist dann namentlich die Anlegung von Fenstern im Verbande, welche gewöhnlich an zwei Stellen erfolgt. Linkerseits wird hinten eine möglichst große Oeffnung im Gipsverband angelegt, und zwar nicht nur an der Rückseite, sondern auch seitlich. Es soll dem Rückgrat eine weitere Umkrümmung nach der der Verbiegung entgegengesetzten Seite und den bisher eingesunkenen und zusammengekrümmten Rippen eine vermehrte Ausdehnung gestatten. Das zweite Fenster oder eine Reihe von kleinen schießschartenartigen Oeffnungen wird vorn an der entgegengesetzten Seite angebracht; von hier aus kann man durch sukzessives Einlegen von Filzstücken die Umkrümmung weiter steigern.

Das in Rede stehende Verfahren haben wir in den letzten 6 Monaten bei 36 Patienten, darunter 6 aus meiner Privatpraxis, zur Durchführung gebracht. Die Kranken befanden sich im Alter von 8 bis zu 20 Jahren. Stets wählten wir fixierte, meist rechtseitige Skoliosen, bei denen seit Jahren ohne wesentlichen Erfolg Massage, Gymnastik neben Lagerungsapparaten und verschiedenartigen Korsetten zur Durchführung gebracht worden war. Vorzugsweise handelte es sich um Totalskoliosen oder solche mit vorherrschender Dorsalabweichung; diese sind offenbar für das Verfahren besonders geeignet. Mehrfache gleichzeitig bestehende Verkrümmungen lassen sich mit dem Abbottschen Verfahren nur unwesentlich beeinflussen.

Ein abschließendes Urteil über den Wert der geschilderten Behandlungsmethode läßt sich bisher noch nicht geben. Hier soll nur so viel gesagt werden, daß sich unsere Kranken ausnahmslos gut befanden und vielfach auch an Gewicht zunahmen. Die Verbände wurden meist nach 4—6 Wochen gewechselt und im Durchschnitt 3 Monate getragen. Eine klinische Behandlung wurde nur in wenigen Fällen einige Tage hindurch als notwendig erachtet. Meist konnten wir die Patienten schon einige Stunden nach Anlegung der Verbände nach Hause entlassen; in einem Falle habe ich ein 8jähriges Mädchen sogar nach einigen Wochen, nach erreichter Umkrümmung in ihre Heimatstadt fahren und nur zum Wechseln des Verbandes und zur Nachbehandlung wieder zurück-

Digitized by Google

kommen lassen. Der Verbandsperiode folgte eine energische Kur mit Massage, Uebungen, Lagerungsapparaten und Zelluloid- oder Stoffbügelstahlkorsetten, mit welchen wir die korrigierte Stellung möglichst aufrecht zu erhalten suchten.

Es ist erstaunlich zu sehen, wie sich schon nach kurzer Zeit im Verbande die vorher zusammengesunkenen Thoraxpartien der konkaven Seite in dem hier angebrachten Fenster entfalten und energisch an der Atmung beteiligen. Aeltere Kranke empfinden zunächst an dieser Stelle ein recht unangenehmes Gefühl der Spannung, was sich wohl aus der größeren Starre der Rippen und der anfangs bestehenden Schwierigkeit, dieselben für die neue Art der Atmung zu verwenden, ohne weiteres erklärt. Ich teile hier ganz die vor kurzem von Spitzy [1]) vertretene Anschauung, daß einer der Hauptfaktoren bei der Wirksamkeit des Verfahrens die Umleitung der Atmung und die Heranziehung der respiratorischen Kräfte für die Umkrümmung darstellt.

Eine ausgiebige Atemgymnastik muß daher von Anfang an geübt werden.

Ich kann weiterhin sagen, daß sich bei den Kranken und selbst bei zwei bereits im Alter von 20 Jahren stehenden Patienten nach Abnahme des Verbandes oft überraschende unmittelbare Resultate in bezug auf die äußere Gestalt des Thorax ergaben, die, wie die Kontrolle an Röntgenbildern ergab, allerdings zum Teil durch die Ausbildung einer kompensatorischen Gegenkrümmung in der Lendenwirbelsäule zu erklären waren.

Jedenfalls besitzen wir, wenn auch gegenüber den Mitteilungen Abbotts betreffs der zu erzielenden Erfolge Einschränkungen zu machen sein werden, in dem Verfahren ein Mittel, bei einzelnen Formen seitlicher Rückgratsverkrümmungen, speziell bei rechtseitigen Total- oder vorwiegenden Dorsalskoliosen, in kurzer Zeit energische Umkrümmungen zu erzielen. Ob es möglich sein wird, die durch das Abbottsche Redressement erzielten Resultate in vollem Umfange aufrecht zu erhalten, wird erst durch die weitere Beobachtung festgestellt werden können.

[1]) H. Spitzy, Zur Ausnützung der respiratorischen Kräfte in der Skoliosenbehandlung. Münchner med. Wochenschr. 1913, Nr. 11, S. 577.

Digitized by Google

III.

Aus der chirurgisch-orthopädischen Abteilung der k. k. Universitäts-Kinderklinik Graz (Leiter: Prof. Dr. Hans Spitzy).

Aenderungen der Respiration im Abbottschen Verbande.

Von

Dr. **Philipp Erlacher.**

Mit 8 Abbildungen.

Schon seit September vorigen Jahres sind an unserer Klinik, nachdem wir durch einen amerikanischen Kollegen auf die geniale Methode Abbotts aufmerksam gemacht worden waren, Versuche mit dieser neuen Behandlungsart angestellt worden und zwar besonders deshalb, weil diese Methode allen den Anforderungen genügt, die wir von ihr verlangen müssen entsprechend unseren Kenntnissen vom Wesen der Skoliose überhaupt, im besondern aber nach unseren Anschauungen über ihre Entstehungsursachen und begünstigenden Momente beim Kinde. Die Tatsache, daß wir eine leichte Kyphose als Primärstellung der Wirbelsäule ansehen dürfen (Spitzy), aus der sich bei der Körperaufrichtung die physiologischen Krümmungen erst entwickeln müssen, daß ferner der Körper, wenn irgendwelche schädigende Einflüsse diesen normalen Entwicklungsgang behindern, stören oder unterbrechen, immer wieder in diese kyphotische Haltung zurückkehrt, daß somit die zusammengekauerte Stellung, wie sie der Embryo einnimmt und wie sie auch der Säugling während der ersten Aufrichtungsversuche noch zeigt, gleichsam die Ruhelage für die Wirbelsäule bedeutet, in der ihre Bänder erschlafft und die Gelenkfortsätze der Wirbelkörper untereinander im Gegensatz zur Streck-

Digitized by Google

stellung nicht verzahnt, sondern locker sind und so die größtmöglichste Beweglichkeit auch nach der Seite hin gestatten, wodurch sie dann gleichzeitig eben auch zur Ausgangsstellung für die seitlichen Verkrümmungen wird, dies alles finden wir bereits praktisch auf das beste bestätigt und ausgenützt durch den Hinweis Abbotts, daß man relativ leicht eine seitliche Verkrümmung in der Kyphose ins Gegenteil hinüberführen kann. Daß dies aber selbst bei fixierten rachitischen Skoliosen auch mit kürzerem Krümmungsradius, wenigstens was die Luftfigur anlangt, unter entsprechenden Hilfsmitteln oft mit auffallender Leichtigkeit zu erreichen ist, davon konnte ich mich bei einer größeren Anzahl von Fällen selbst überzeugen.

Mit dem Augenblick, wo uns dies gelungen ist, ist auch unsere Hauptaufgabe schon zum größten Teil erfüllt, denn nun werden eine große Zahl von Hilfskräften im Körper selbst mobil gemacht, von denen ein Teil bisher entweder fast unbenützt geblieben ist, wie die Respiration, oder uns direkt entgegengearbeitet hat, wie die Schwerkraft, die jetzt alle zusammen dahin wirken, die ursprüngliche Skoliose zu redressieren und langsam aber sicher auch zu korrigieren. Für Abbott war, wie er in seiner ersten Publikation darüber betont, das Wolffsche Gesetz von den Transformationskräften im Knochen durch veränderte Inanspruchnahme ausschlaggebend, indem er diese durch die zu erstrebende Ueberkorrektur als ständig wirkende und im Körper selbst gelegene Kräfte für die Deskoliosierung dienstbar zu machen sucht. Wir dürfen aber noch eine andere Kraft dabei nicht übersehen, der wir ebenfalls einen außerordentlichen Einfluß auf die Formung des Brustkorbes, der Rippen und indirekt auch der Wirbelsäule zuerkennen müssen, deren Wichtigkeit Spitzy erst im Vorjahre wieder von dieser Stelle aus betont hat, nachdem uns schon Jansen auf sie aufmerksam gemacht hatte, das ist die Respiration, die ständig, Tag und Nacht, fortwirkende, nie aussetzende Respiration.

Zahlreiche Untersuchungen von Skoliotikern haben ergeben, daß sie fast alle, was die durch Rippenhebung hervorgerufene Atmung anlangt, hauptsächlich einseitig atmen und zwar mit ihrer konvexen und ihrer vorderen Brustseite, während sich die hintere konkavseitige Brustpartie kaum mitbewegt. Ebenso ist es eine bekannte Tatsache, daß die Rippen der konkaven, eingefallenen Brustseite einander stark genähert sind, ja in einzelnen Fällen so

Digitized by Google

stark auf- und übereinander gepreßt sind, daß wir von einem Zwischenrippenraume in der Tat kaum mehr sprechen können (ich erinnere dabei nur an die bei starken Skoliosen oft auftretenden Interkostalneuralgien), während hingegen wieder auf der anderen Seite die Rippen weit voneinander abstehen, die Zwischenrippenräume eher vergrößert sind. Daß auch die Ausdehnung des Brustkorbes in der Tiefen- und Breitenachse beiderseits eine ganz verschiedene ist, ist ebenfalls schon längst festgestellt und kommt am augenfälligsten im hinteren und vorderen Rippenbuckel, sowie in der Abflachung der Konkavseite zum Ausdruck. Dabei möchte ich doch noch auf zwei verschiedene Formen des Rippenbuckels hinweisen, deren Beurteilung für die Erfolge im Abbottverbande von Wichtigkeit scheinen.

Walther fand bei Untersuchungen von empyematischen Skoliosen, daß der hintere Rippenbuckel eine stärkere Rundung zeigt als bei anderen Skoliosen, daß sich diese Rundung viel länger erhält als bei den übrigen Formen und daß nur in den „allerhochgradigsten Fällen schließlich auch diese Form den bei jeder Lateralbiegung der Wirbelseite wirkenden abbiegenden Kräften erliegt und der Rippenbuckel aus der gerundeten Form in die kammartige übergeht". Diese Beobachtung gilt im gewissen Sinne auch für die rachitische Skoliose beim Kinde. Auch hier haben wir, wenn auch die Skoliose schon einige Jahre besteht, kurzbogig ist und ziemliche Torsion aufweist, noch oft die gerundete Form des Rippenbuckels und zwar immer dann, wenn bei den Kindern die Brustatmung noch ziemlich gut erhalten ist, hingegen finden wir gewöhnlich den kammartigen Rippenbuckel namentlich bei schon länger bestehenden Skoliosen mit dem typisch rachitischen Thorax mit seiner breiten unteren Apertur und der fast ausgesprochenen Bauchatmung vergesellschaftet. Es liegt also nahe, daß die Expansionskraft der Lunge auch hier auf die Form der Thoraxwand einen ausschlaggebenden Einfluß ausübt, und daß auch hier aus ähnlichen Gründen wie bei der empyematischen Skoliose die konvexe Seite stark ausgedehnt und entfaltet wird, da ja infolge der früh auftretenden Rotation auch bei der rachitischen Skoliose die Lunge an der konkaven Seite in ihrer Ausdehnungsfähigkeit namentlich gegen die hintere Thoraxwand stark behindert ist. Eine derartige gerundete Form des Rippenbuckels hätten wir also gleichsam als das Merkmal einer gutausgebildeten und gleichzeitig als eine

Digitized by Google

Kompensation für die auf der Konkavseite verminderte Brustatmung anzusehen, die natürlich für die Prognose im Abbottverbande bedeutend günstiger erscheint, als die andere, kammartige Form mit stark herabgeminderter Brustatmung.

Aber auch bei dieser sozusagen Jugendform des Rippenbuckels beteiligt sich vorwiegend die konvexe und wohl auch vordere Seite des Brustkorbes an der Brustatmung, während der eingefallene hintere Brustabschnitt der konkaven Seite auch bei tiefer Atmung

Fig. 1.



Respirationsmesser, auf dem Gipsverband festgeschraubt.

kaum merkbare Exkursionen ausführt. Um nun direkt Messungen der Respiration vornehmen zu können, habe ich mir einen eigenen Respirationsmesser (Fig. 1) konstruiert[1]), der im wesentlichen aus einer beweglichen Pelotte besteht, deren Exkursioneu direkt auf einen Zeiger übertragen werden, dessen Ausschlag uns somit in Graden ($11{,}5^0 = 1$ mm) die Bewegungen der betreffenden Partie der Brustwand angibt. Die damit angestellten Messungen haben nun ergeben, daß bei normaler Atmung die Exkursionen der konkaven Seite im Durchschnitt kaum 0,5 mm, während die der kon-

[1]) Nach meinen Angaben ausgeführt vom Universitätsmechaniker Roczek, Graz, physiol. Institut.

Digitized by Google

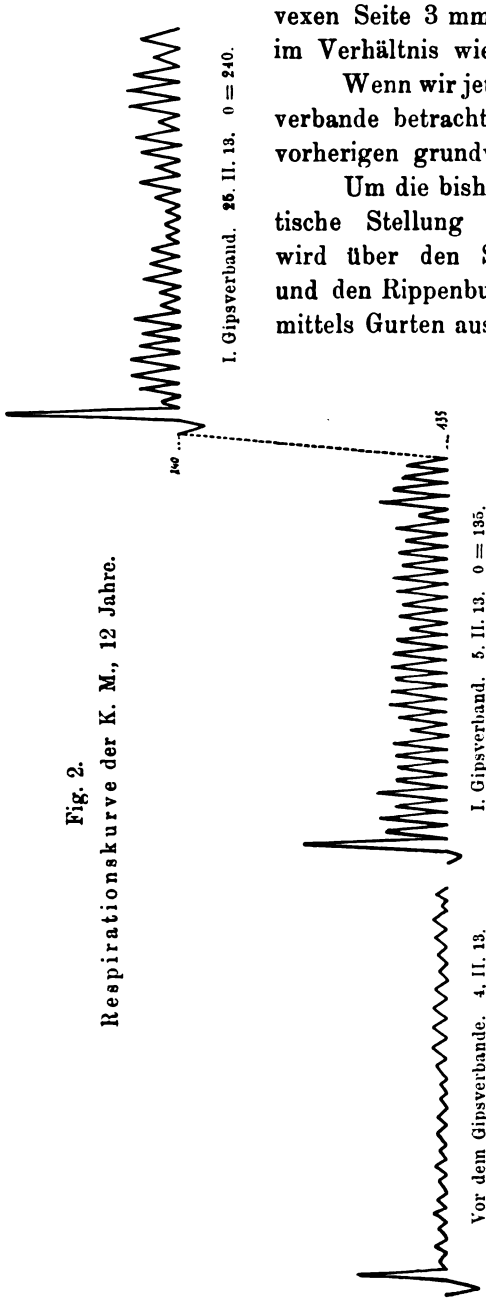

Fig. 2.
Respirationskurve der K. M., 12 Jahre.

vexen Seite 3 mm und mehr ausmachen, somit im Verhältnis wie 1 : 6 zueinander stehen.

Wenn wir jetzt die Verhältnisse im Abbottverbande betrachten, so sind sie gegenüber den vorherigen grundverschieden geworden.

Um die bisherige Skoliose durch die kyphotische Stellung ins Gegenteil umzukrümmen, wird über den Scheitelpunkt der Konvexseite und den Rippenbuckel ein starker seitlicher Zug mittels Gurten ausgeübt, dadurch, allerdings mit Hilfe der meist schon bestehenden sekundären kompensatorischen Krümmungen, der Oberkörper gegen das Becken stark schief gestellt, der primär skoliotische Bogen über die Mittellinie auf die andere Seite hinübergeführt, die konkavseitige Schulter stark erhöht und diese Stellung dann durch Gipsverbände festgehalten; gleichzeitig wird dadurch aber auch die bisherige konvexe Seite sehr stark eingeengt, die Atmung dort auf ein Minimum eingeschränkt; ja man kann sagen, praktisch ist die Brustatmung auf der früheren Konvexseite ganz gesperrt. Wohl werden dann in den Gipsverband Fenster eingeschnitten und zwar ein sehr großes rückwärts über der bisherigen konkaven Seite und zwei kleinere, schießschartenartige an der früheren Konvexseite. Von diesen gestattet aber nur das große

Digitized by Google

hintere Fenster eine nennenswerte Atmung und tatsächlich ist auch zu bemerken, daß diese Partie der Brustwand, die doch bisher fast gar nicht geatmet hat, sofort nach Anlegung des Verbandes kräftige, deutlich meßbare Exkursionen macht, die jetzt, da das Schulterblatt in die Höhe gezogen ist, auch nicht die leiseste Behinderung erfahren. Es ergaben jetzt Messungen der normalen Exkursionstiefe Werte bis zu 3 mm und darüber, also genau die gleichen Zahlen, wie sie vor dem Verbande bei der konvexen Seite zu beobachten waren (Fig. 2).

Abbott hat dieses Fenster angegeben, damit dorthin die Wirbelsäule ausweichen soll, in der Tat aber hat er sich dadurch

Fig. 3.

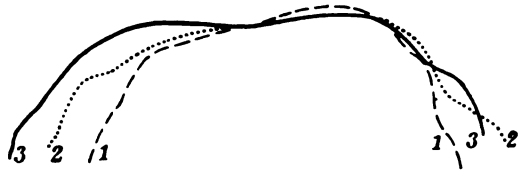

A. L. Konturzeichnung der Vorbeugehaltung (nach Photographie).
– – – – 1. Vor . . . . . 2. Während ——— 3. Nach der Behandlung.

T. K., 12 J. Sehr starke rachitische dextrodorsale Skoliose. III.
– – – – 1. Vor ——— 2. Nach der Behandlung.
Ueberkorrektur.

die Respiration nach einer ganz bestimmten Richtung hin dienstbar gemacht, und zwar nach einer Richtung, in der bisher unsere therapeutischen Bestrebungen völlig ergebnislos geblieben waren, das ist zur Bekämpfung der Rotation. Der Vorgang ist ungefähr folgender: Die durch den ziemlich enganliegenden Gipsverband an der bisherigen Konvexseite völlig gesperrte, nach oben und unten stark eingeengte Atmung zwingt den Patienten, die Respiration gegen das große Fenster hin zu lokalisieren und gleichsam aus dem Fenster herauszuatmen. Dadurch wird nun die konkave Brustseite entfaltet, die Zwischenrippenräume weiten sich, die Tiefe der Atemexkursionen steigt auf das 6—8fache an, wie ich mit meinem Respirationsmesser feststellen konnte. Aber da der

Digitized by Google

Meßapparat mit dem Gipsverbande durch zwei miteingegipste Metallklötzchen, auf die er aufgeschraubt wird, unverrückbar verbunden werden konnte, erlaubt er auch gleichzeitig nicht nur die einzelnen Atemexkursionen, sondern auch direkt von einer Messung zur anderen das Herausrücken der Thoraxwand aus dem Gipsverbande abzulesen. Mehrere Messungen bei verschiedenen Kindern ergaben ganz gleiche Werte, nämlich daß in 3 Wochen die Brustwand ungefähr 1 cm herausrückt (vgl. Fig. 2 und 7).

Ein weiterer Zeiger für die rasch zunehmende Dehnung der konkaven Seite ist auch die außerordentliche Empfindlichkeit der Haut an diesen Stellen, die über die stark sich vordrängenden Rippen straff gespannt ist. Diese Empfindlichkeit war in einem Falle von allerdings sehr hochgradiger Verkrümmung so arg, daß selbst die leiseste Berührung, ja schon das Anliegen einer über das Fenster gewickelten Binde als Schmerz empfunden wurde.

Da nun aber die Rippen, wenn auch gelenkig, so doch ziemlich fest, mit dem Wirbel selbst verbunden sind, so ist es natürlich, daß bei diesem „Herausrücken" der Brustwand die Bewegungen der Rippen direkt an den Wirbelkörpern und den Querfortsätzen angreifen und so die bestehende Rotation zu verkleinern suchen und auch der Torsion entgegen arbeiten. Wenn auch gewiß hierbei die Bänder der Kostovertebralgelenke etwas gedehnt werden, so ist die Verbindung der Rippen mit den Wirbeln durch die zwei Gelenkflächen, die sie gemeinsam haben, doch wieder eine derartige, daß jede Rippe wie eine Art Hebel am Wirbel angreift und den Wirbelkörper nach der konkaven Seite hinüberhebelt.

Als weitere Folge der Herabminderung der Rotation finden wir dann ein Zurückgehen des Rippenbuckels, wie aus den Konturen der Vorbeugehaltung deutlich zu ersehen ist (Fig. 3). Nach Abnahme des Gipsverbandes zeigt sich dieses Zurückgehen der Rotationserscheinungen in der auffallenden Besserung des Rückenreliefs in der starken Ausdehnung der bisherigen konkaven Seite, in der Ausweitung der Zwischenrippenräume und in der nunmehr auch ausgiebigen Respiration dieser Seite. Auch der Röntgenbefund stimmt damit überein, denn es zeigt sich eine deutliche Aufhellung in der früheren Konkavseite.

Unter den 15 Fällen, die wir bisher nach Abbott behandelt haben, befand sich nur eine einzige sinistrodorsale, alles andere waren dextrodorsale Skoliosen dritten Grades, bei denen also zu der Einengung

Digitized by Google

der linken Brustseite durch die Thoraxdeformität auch noch die Beengung des linken Thoraxraumes durch die Verdrängung des Herzens nach links hinzukommt, worauf schon Schultheß hingewiesen hat. Im Röntgenbilde bekommen wir bei normalen Ver-

Fig. 4.

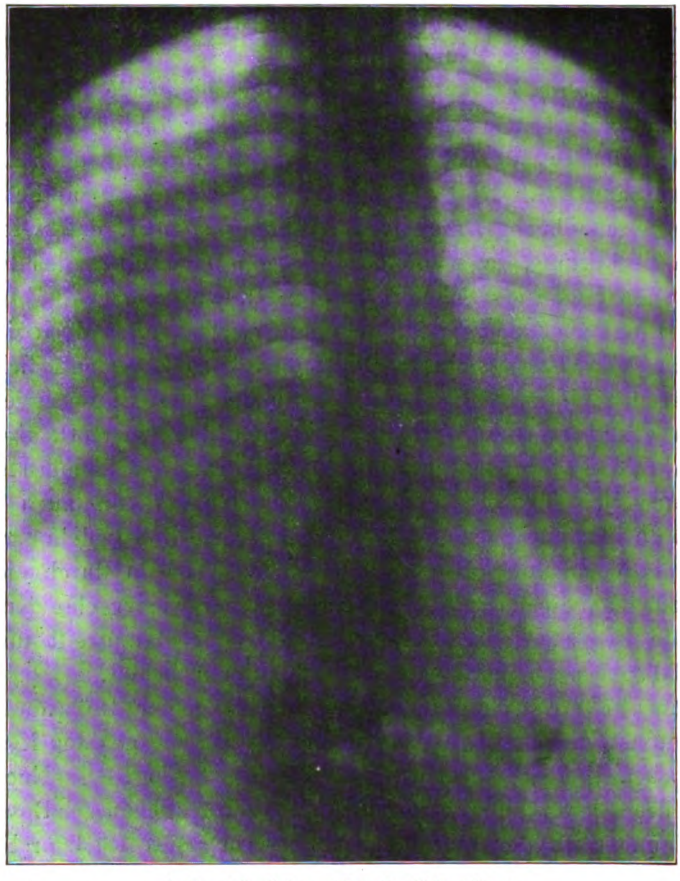

A. L., 11½ Jahre. Vor der Behandlung.

hältnissen im Thoraxraum bei Aufnahmen in ruhiger Rückenlage den Herzschatten zu ⅔ nach links, zu ⅓ nach rechts von der Wirbelsäule zu sehen, dagegen finden wir bei der dextrodorsalen Skoliose den Herzschatten in seiner Gänze links von der Wirbelsäule (Fig. 4), ja bei hochgradigen Skoliosen finden wir sogar zwischen Wirbelsäule und rechter Herzgrenze noch einen mehr oder

Digitized by Google

minder großen Zwischenraum (Fig. 5). Wir haben also neben der äußeren, wenn ich so sagen darf, auch eine innere Beengung des konkavseitigen Thoraxraumes, die sich im Röntgenbilde weiter als Verdichtung des Lungenschattens bemerkbar macht und zwar haupt-

Fig. 5.

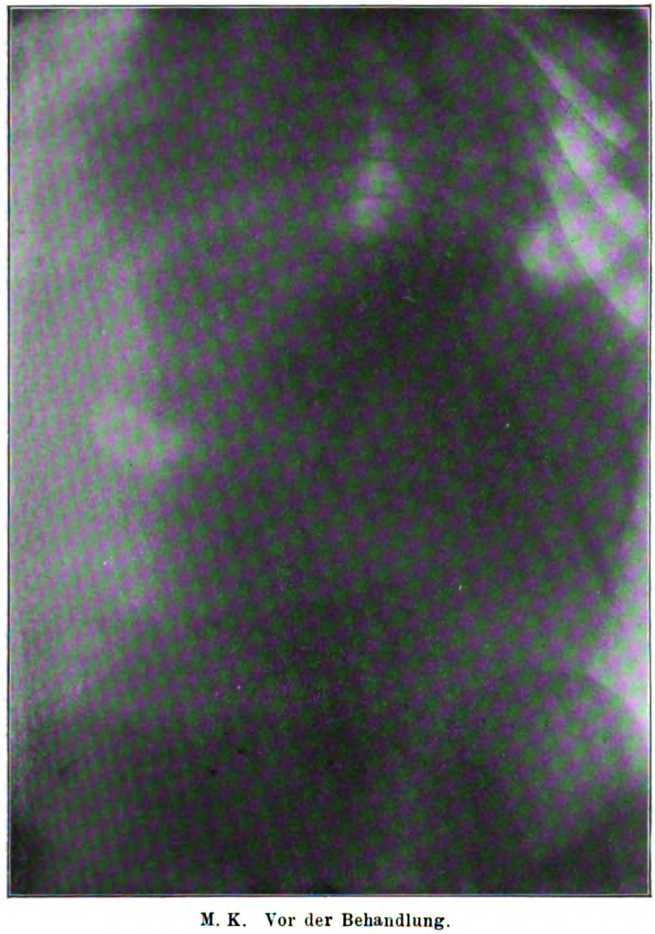

M. K. Vor der Behandlung.

sächlich in den unteren Partien, während die Spitzen rechts wie links gleich hell sind. Im Verbande wird nun einerseits die Verschiebung des Herzens nach links von der Wirbelsäule wieder aufgehoben, wie dies im Röntgenbilde auch deutlich nachweisbar ist (Fig. 6), somit die innere Beengung des linken Brustraumes beseitigt,

Digitized by Google

anderseits wird, wie schon oben ausgeführt, auch die äußere Beengung durch die Ausweitung der Konkavseite aufgehoben, somit der linken Lungenhälfte ausreichend Platz zu einer ordentlichen Entfaltung geboten. Da nun, wie erwiesen, von den Patienten diese besseren

Fig. 6.

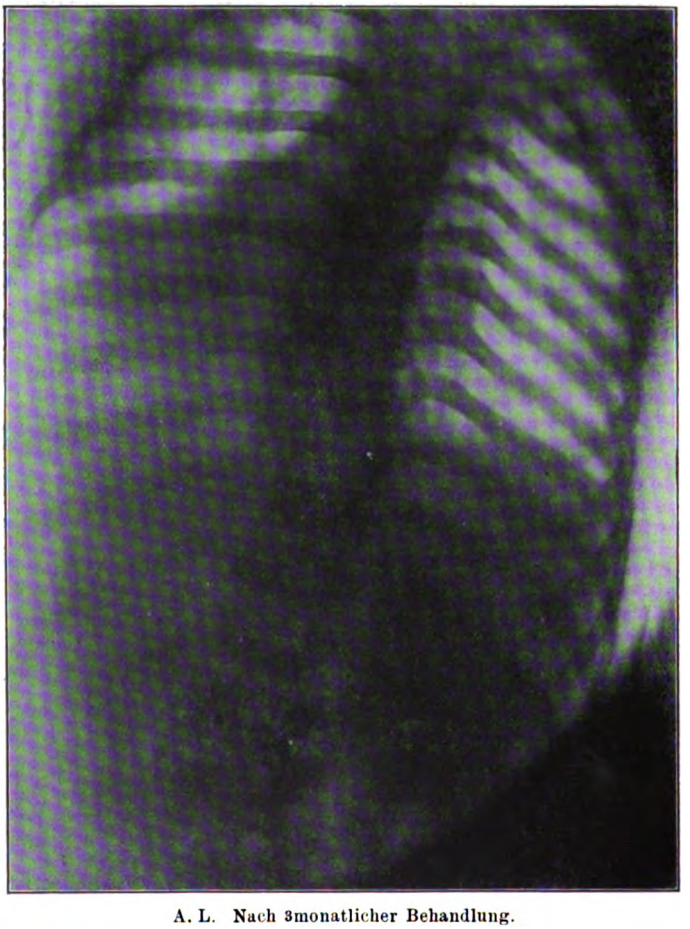

A. L. Nach 3monatlicher Behandlung.

Respirationsbedingungen für die linke Seite der Lunge auch tatsächlich ausgenutzt werden, so müßten wir einen erhöhten Luftgehalt der linken Seite auch nachweisen können. Und tatsächlich finden wir im Röntgenbilde nach der Behandlung eine deutliche Aufhellung der ganzen linken Lungenhälfte (Fig. 6), auch der unteren Partien,

Digitized by Google

Fig. 7.

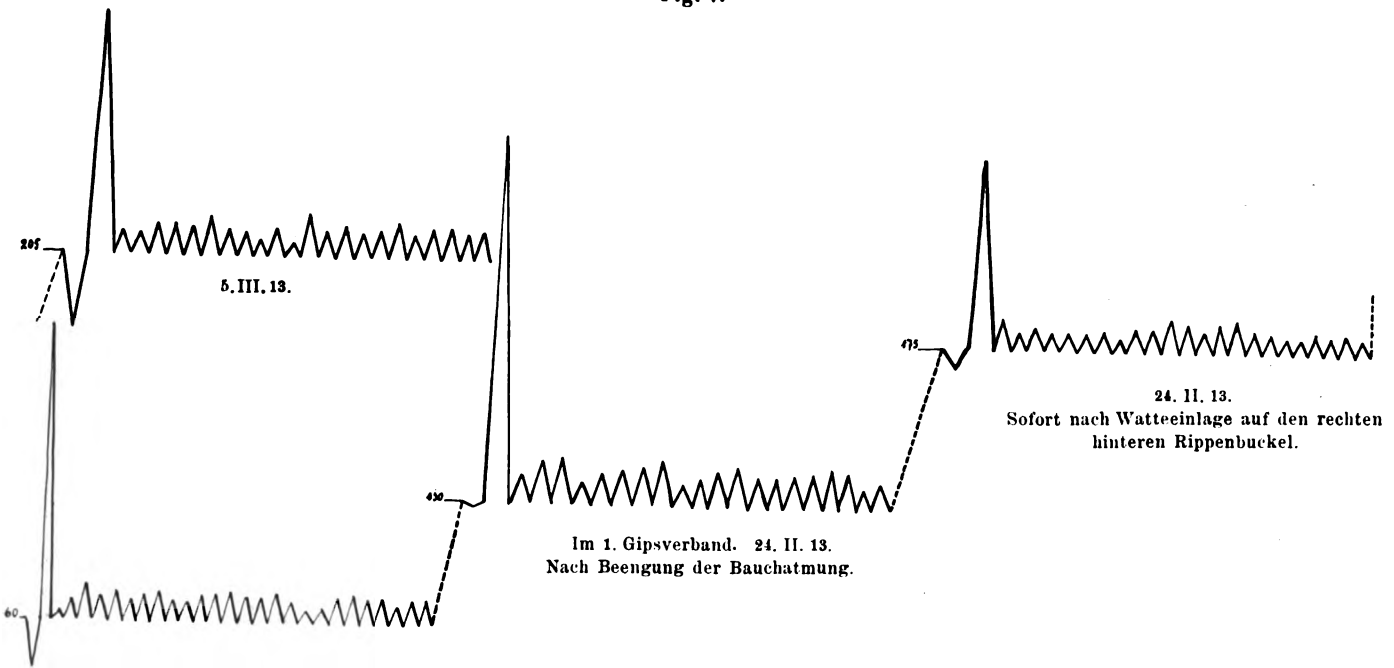

Respirationskurve der F. H., 18 Jahre alt.

Digitized by Google

die vorher nur wenig lufthältig waren. Dieser ganze Vorgang erklärt auch meiner Ansicht nach das ziemlich rasch im Verbande auftretende Wohlbefinden, wie wir es bei den Kindern meist beobachten konnten, trotz der gewiß sehr unangenehmen Stellung in demselben.

Anders dürften nun freilich die Verhältnisse bei den sinistrodorsalen Skoliosen liegen, wo vorher das Herz trotz bestehender Skoliose und teilweiser Verschiebung nach rechts doch noch ziemlich in der Mitte und unbehindert in seinen Bewegungen aufgehängt bleibt, während nach der Umkrümmung das Herz gegen die stark eingeengte linke Brustseite gedrängt wird. Unsere Erfahrungen darüber reichen aber leider nicht weiter, als daß bei dem einzigen Kinde mit sinistrodorsaler Skoliose das Allgemeinbefinden gegenüber den anderen ein weniger gutes war. Gewiß werden sich bei reichlicherem Material auch diese Verhältnisse besser klarstellen lassen.

Abbott gibt in seiner Arbeit an, daß sein Gipskorsett vorn kürzer zu schneiden sei, wie sonst gewöhnlich üblich, dafür hinten länger. Wenn man diese Vorschrift befolgt, so kann es geschehen, daß die Patienten die Bauchatmung so stark ausnützen, daß die Brustatmung nur mehr eine ganz geringe ist. Auf diesen Zusammenhang von Brust- und Bauchatmung hat Spitzy erst im Vorjahre bei Besprechung des „respiratorischen Rundrückens“ hingewiesen, bei dem sich bei fast ausschließlich Bauchatmung der flache, eingesunkene Brustkorb erst nach Minuten einmal merklich weitet. Aehnliches treffen wir auch im Abbottverbande. In 2 Fällen war bei uns die Bauchatmung infolge des hochausgeschnittenen Gipsverbandes so stark, daß die Brustatmung völlig ausgeschaltet war; gleichzeitig konnten wir aber beobachten, daß die Tendenz der Brustwand rückwärts beim Fenster „herauszukommen“ in diesen Fällen eine auffallend geringere war als bei allen anderen, während sich das Abdomen ballonartig vorwölbte. Wir gingen daher langsam daran, die Bauchatmung einzuengen, und konnten dann am Respirationsmesser das sofort erfolgende Herausrücken der Brustwand aus dem Fenster ablesen, das fast 1 cm betrug (Fig. 7). Aehnlich erging es uns bei einem anderen Kinde, bei dem wir infolge anhaltenden Unbehagens über der Magengegend ein größeres Fenster einschnitten: sofort wurde da herausgeatmet. Daher versuchen wir jetzt die Bauchatmung natürlich dem jeweiligen Zustande des Patienten

Digitized by Google

entsprechend vorsichtig und langsam, aber so weit als tunlich auszuschalten.

In einem anderen Falle von ebenfalls ziemlich starker Bauchatmung fand ich nach Abnahme des Verbandes eine auffallende Abflachung des Brustkorbes wie beim typischen Bilde des respiratorischen Rundrückens. Vorgenommene Messungen ergaben, daß sich in den 2 Tagen, an denen das Kind ohne Verband war, der Brustumfang um mehr als 2 cm wieder geweitet hatte, ebenso der Tiefendurchmesser der rechten Brustseite um 1,5 cm, der der linken um 2 cm zugenommen hatten. In diesem Falle war es also anscheinend im Verbande gar nicht zur Entwicklung einer ordentlichen Brustatmung gekommen.

Noch auf eines möchte ich kurz hinweisen. Die Tendenz „beim Fenster herauszukommen" ist ungefähr in der ersten Woche nach Anlegung des Verbandes am größten und nimmt dann wieder ab, bzw. im Verhältnis nur mehr langsam zu, und zwar deshalb, weil dadurch, daß die Brustwand gegen das Fenster hinrückt, auf der früheren Konvexseite wieder Platz für starke Atemexkursionen dieser Seite wird. Durch die Schießscharten kann man nämlich, wie bereits Abbott angibt, schon nach einigen Wochen leicht die ganze Hand hineinschieben; tut man dies, so bemerkt man eben, daß auch diese Brustseite wieder kräftig atmet. Somit geht also wieder ein Teil der respiratorischen Kräfte verloren, wenn wir nicht durch sofortiges Einziehen von Filzstreifen oder leichter Polster die Atmung auf dieser Seite weiter sperren. Kurz überall, wo uns die Respiration nichts nützt, müssen wir daran gehen, sie so weit einzuengen, daß möglichst wenig von ihr für die Deskoliosierung verloren geht.

Will man aber gleich von Anfang an die ganze Respirationskraft mit zur Korrektur der Skoliose verwenden, so muß man berücksichtigen, daß es den Patienten, namentlich solchen, die bisher noch nicht orthopädisch geturnt haben, auffallend schwer fällt, sofort nach Anlegung des Gipsverbandes richtig zu atmen. Die Atmung ist meist sehr rasch und oberflächlich. Es empfiehlt sich da, die Patienten zu veranlassen, langsam und tief zu atmen. Wird dies befolgt, so schwindet auch das Gefühl des Unbehagens und der Einengung im Verbande ziemlich rasch und schon nach wenigen Tagen fühlen sie sich wieder wohl. Deshalb werden bei uns die Patienten, wenn es irgend angeht, durch besondere Maßnahmen auf

Digitized by Google

diese Gipsverbände vorbereitet; unter diesen nehmen den größten Raum die Atemübungen ein: Allgemeine und einseitige Atemübungen der bisher konkaven Brustseite. Um dies auch wirklich zu erreichen, wird bei den Kriechübungen darauf geachtet, daß die Patienten möglichst die gleiche Stellung dabei einnehmen, wie nachher im Verbande. Dies gelingt leicht, wenn sie veranlaßt werden, einen „Katzenbuckel" zu machen, die entsprechende Hand dem gleich-

Fig. 8.

Schrägbock.

namigen Knie möglichst zu nähern, die kranke Brustseite zu heben und jetzt in dieser Stellung tief zu atmen. Noch sicherer ist die Abbottstellung zu erreichen auf einem „Schrägbock" (Fig. 8), den ich anstatt des üblichen Wolm in unserem Turnsaal aufstellen ließ. Dort sind dieselben Bedingungen erfüllt wie im Abbottverbande: Die Atmung der konvexen Brustseite ist völlig gesperrt, die herabhängenden Beine beengen die Bauchatmung, in vorgebeugter kyphotischer Stellung wird die Wirbelsäule im korrigierenden Sinne eingestellt und nur die konkave Brustseite hat freien Raum zur Atementfaltung. Neben diesen Atemübungen werden natürlich auch

Digitized by Google

die Uebungen zur Mobilisierung der Wirbelsäule und zur Kräftigung der Muskulatur nicht vernachlässigt.

Wenn wir noch einmal die gesamten Beobachtungen überprüfen, so geht daraus unzweifelhaft hervor, daß ein gut Teil von den Erfolgen des Abbottschen Verfahrens auf die Wirkung der Respiration zurückzuführen ist, die durch die Verbandanlegung eine wesentliche Veränderung nach einer ganz bestimmten Richtung erfährt und zwar werden die Patienten zu demselben gezwungen:

jetzt fast ausschließlich mit der bisherigen Konkavseite zu atmen;

die einzelnen Atemexkursionen dieser Seite sind anfangs rascher, aber gleichzeitig auch tiefer;

die Frequenz kehrt später wieder zur Norm zurück, die Tiefe der Exkursionen bleibt jedoch ungefähr erhalten und zeigt jetzt dieselben Werte, die wir vor dem Verbande an der Konvexseite fanden;

das „Herausrücken" der eingefallenen Brustwand aus dem Verbande ist direkt meßbar und um so größer, je besser beim Patienten die Brustatmung ausgebildet ist;

ist die Bauchatmung freigegeben, so bleibt die Brustatmung flach und weniger wirkungsvoll; im gleichen Maße aber wie die Bauchatmung eingeengt wird, nimmt die Brustatmung zu und mit ihr die deskoliosierende Wirkung der Respiration:

die korrigierenden Kräfte der Respiration wirken hauptsächlich auf die Rotation; dies kommt wieder in der Besserung des Rückenreliefs deutlich zum Ausdruck.

Aus diesem Grunde erscheint es vorteilhaft, die Patienten schon vor der Anlegung des Verbandes zu einer tiefen und kräftigen Atmung insbesondere mit der konkaven Seite anzuleiten, um gleich vom ersten Tage an die Respiration als nimmermüden Bundesgenossen zur Bekämpfung der Skoliose, im besonderen der Rotation zu gewinnen.

Nun erübrigt es sich mir noch, meinem hochverehrten Chef, Herrn Professor Spitzy, für die Anregung zur vorliegenden Arbeit, für die freundliche Ueberlassung mehrerer Fälle aus seiner Privatklinik, sowie für manchen praktischen Hinweis und Ratschlag bei der Ausarbeitung auch an dieser Stelle meinen herzlichsten Dank zu sagen.

Digitized by Google

IV.

Aus der chirurg.-orthopädischen Anstalt von Dr. Max Böhm, Berlin.

Beiträge zur forcierten Korrektur der Skoliosen.

(Demonstrationsvortrag.)

Von

Dr. **M. Böhm**, Berlin.

Mit 34 Abbildungen.

Gegenüber den bisherigen Methoden des forcierten Skoliosenredressements, wie sie von Sayre, Delore, Schanz, Wullstein angegeben und ausgeübt wurden, bedeutet das Abbottsche Verfahren zweifellos einen Fortschritt.

Die skoliotische Deformierung der Wirbelsäule besteht bekanntlich aus zwei Komponenten, einer seitlichen Abweichung und einer Verdrehung der Wirbelkörper; durch letztere im wesentlichen kommt es — wenn die Verbiegung im Brustteil sitzt — zur Verdrehung der Rippen, zur Rippenbuckelbildung in der Weise, daß die konvexseitigen Rippen heraus (dorsalwärts), die konkavseitigen hinein (ventralwärts) gedrängt werden.

Die bisherigen Redressionsmethoden wurden zumeist in der Weise ausgeführt, daß die Wirbelsäule durch Zug am Kopf stark extendiert und gleichzeitig mit Hilfe von Pelotten ein direkter Druck auf den verkrümmten Brustkorb im Sinne der Korrektur ausgeübt wurde.

In bestechender Weise erfolgte durch die starke Extension ein Ausgleich oder eine wesentliche Korrektur der pathologischen seitlichen Abweichung der Wirbelkörperreihe; sie kehrte selbst in hochgradig skoliotischen Fällen fast völlig zur Mittellinie zurück. Recht instruktiv sind die von Wullstein nach dieser Richtung am Leichnam sowohl wie am Lebenden gemachten Erfahrungen. Aber —

Digitized by Google

ohne Zweifel — stand die forcierte Extension der Korrektur der Rippenverdrehung im Wege. Es ist das Verdienst Abbotts, nach sorgfältigem Studium durch Experiment und klinische Beobachtung dies erkannt und uns gezeigt zu haben, daß eine Bekämpfung des Rippenbuckels viel vorteilhafter nicht bei einer Abflachung der physiologischen anteroposterioren W.S.-Kurven — wie sie durch die Extension erfolgt — sondern bei einer Vermehrung derselben ausgeführt wird. So entstand das scheinbar Paradoxe, daß Abbott

Fig. 1.

Vorderansicht.

Fig. 2.

Rückansicht.

Im Abbottschen Verband.

die skoliotische Brustwirbelsäule, um ihre Verdrehung und zugleich auch die Rippentorsion zu bekämpfen, in kyphotische Stellung brachte.

Hierdurch gelang ihm, was vorher in dem Maße keiner anderen Methode gelungen war — nicht nur den konvexseitigen Rippenbuckel einzudrücken, sondern vor allem auch das konkavseitige Rippental herauszuholen, es zu entwickeln. Wie dieses Prinzip im einzelnen durch eine besondere Verbandmethode erreicht wird, ist an anderer Stelle geschildert worden und braucht hier nicht beschrieben zu werden. Bei den von mir behandelten Fällen bin ich ganz genau nach den Abbottschen Angaben verfahren; nur

Digitized by Google

eine kleine Modifikation habe ich am Gipsverband vorgenommen, insofern als ich denselben über die Schulter der konvexen Seite herübergeführt habe, um dieselbe herabzudrücken (Fig. 1 und 2). Jeder Verband lag ca. 4—6 Wochen und wurde 2mal erneuert. Die Nachbehandlung war die übliche, bestehend in abnehmbaren Korsetts und Gymnastik.

Meine Fälle betreffen eine ganze Reihe von Skoliosen mittleren und schweren Grades meist im Alter von 13—16 Jahren.

Die abgebildeten 3 Fälle illustrieren die Erfolge, die ich bei einem leichten, einem mittleren und einem schweren Fall von Brustskoliose erzielt habe (Demonstrationen, vgl. Fig. 3—5).

In einer vor 3 Jahren erschienenen Arbeit „Ueber die Rachitis als ursächliches Moment der Rückgratsverkrümmungen" (diese Verhandlungen 1910, Bd. 9) war ich zu folgenden zwei Schlüssen gekommen:

I. Wenn auch ein verhältnismäßig geringer Prozentsatz von Wirbelsäulenverkrümmungen vorhanden ist, der noch im Dunkeln schwebt, . . . so kann man doch schon heute den Satz aussprechen, daß die Wirbelsäulenverkrümmungen des jugendlichen Alters in der Hauptsache entweder auf kongenitale oder rachitische Störungen zurückzuführen sind.

II. Wenn es als allgemeiner Grundsatz in der Medizin gilt, daß ein Leiden um so wirksamer behandelt wird, je früher die Therapie einsetzt, so muß es unser Ziel sein, die Behandlung der Rückgratsverkrümmung ins Säuglingsalter oder in die frühe Kindheit zu verlegen.

Alter in Jahren		Summe der Verbiegungen		Zahl der Untersuchten		Prozent	
Knaben	Mädchen	Knaben	Mädchen	Knaben	Mädchen	Knaben	Mädchen
6	6	3	3	47	48	6,4	6,3
7	7	7	6	87	82	8,0	7,3
8	8	10	12	98	69	10,2	17,4
9	9	5	9	99	79	5,1	11,4
10	10	4	15	83	85	4,8	17,6
11	11	3	7	82	72	3,7	9,7
12	12	4	5	62	75	6,5	6,6
13	13	3	8	76	80	3,9	10,0
14	14	2	4	29	25	6,9	8,0
Summe		41	69	663	615	6,2	11,2

Digitized by Google

Fig. 3.

14jähriges Mädchen. Fall leichter fixierter *Skoliose der Brust*wirbelsäule mit deutlichem Rippenbuckel rechts, mit Hilfe des Abbottschen Redressionsverfahrens in zwei Etappen zu je 6 Wochen korrigiert.

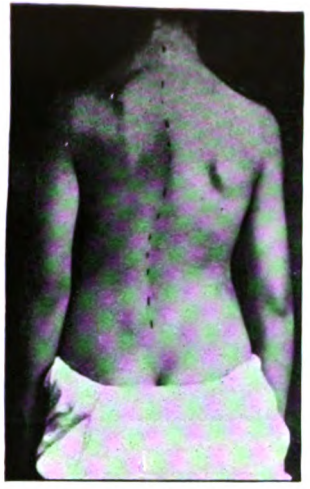

Vor der Behandlung.

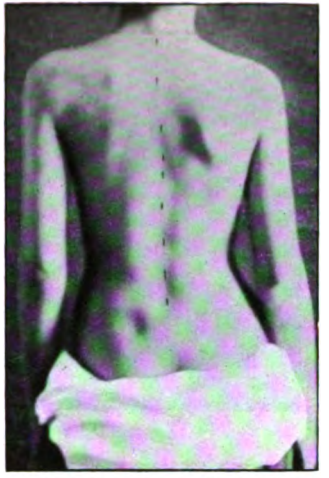

Nach dem ersten Verband.



Nach dem zweiten Verband.

Derselbe Fall in Vorbeugehaltung zur besseren Beurteilung des Einflusses der Verbandbehandlung auf den rechtseitigen Rippenbuckel.

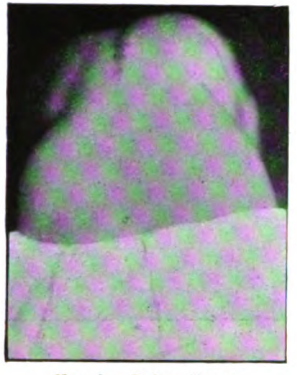

Vor der Behandlung.

Nach dem ersten Verband.

Nach dem zweiten Verband.

Digitized by Google

Fig. 4.

15jähriges Mädchen. Mittelschwere fixierte Skoliose der Brustwirbelsäule mit deutlichem Rippenbuckel rechts, mit Hilfe des Abbottschen Redressionsverfahrens in zwei Etappen zu je 6 Wochen korrigiert.

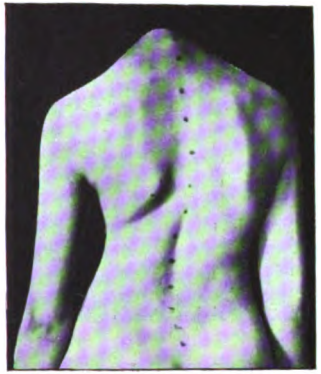

Vor der Behandlung.

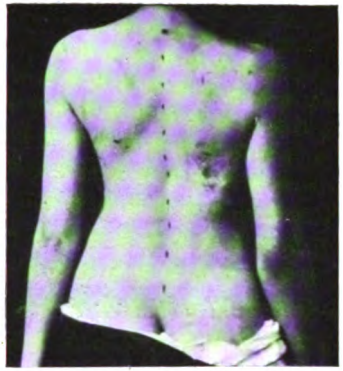

Nach dem ersten Verband.

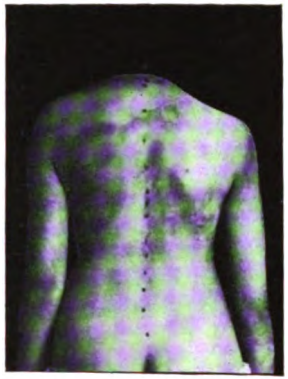

Nach dem zweiten Verband.

Derselbe Fall in Vorbeugehaltung zur besseren Beurteilung des Einflusses der Verbandbehandlung auf den rechtseitigen Rippenbuckel.

Vor der Behandlung.

Nach dem ersten Verband.



Nach dem zweiten Verband.

Digitized by Google

Seit dem Erscheinen der genannten Arbeit habe ich, um mich nochmals von der Richtigkeit des unter I angeführten Satzes zu über-

Fig. 5.

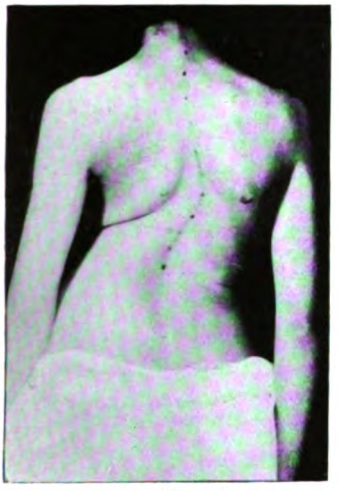

Vor der Behandlung.

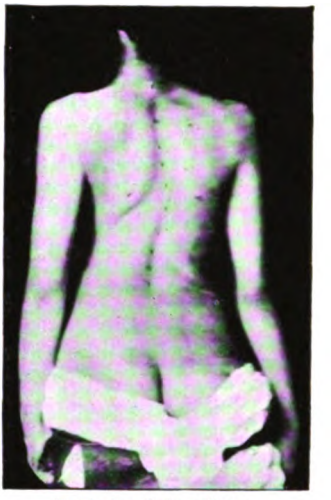

Nach der Behandlung.

15jähriges Mädchen. Schwere fixierte Skoliose der Brustwirbelsäule, redressiert nach Abbott mit zwei Verbänden zu 4 Wochen.

Vor der Behandlung.



Nach der Behandlung.

Derselbe Fall in Vorbeugehaltung.

zeugen, in Gemeinschaft mit Schularzt Dr. Rietz an ca. 1500 Kindern Schuluntersuchungen mit bezug auf Rückgratsverkrümmungen

Digitized by Google

vorgenommen. Ueber die Ergebnisse dieser Untersuchungen soll bei späterer Gelegenheit eingehender berichtet werden; hier soll ein Resultat erwähnt werden. Wir fanden folgende Verteilung wahrer

Fig. 7.

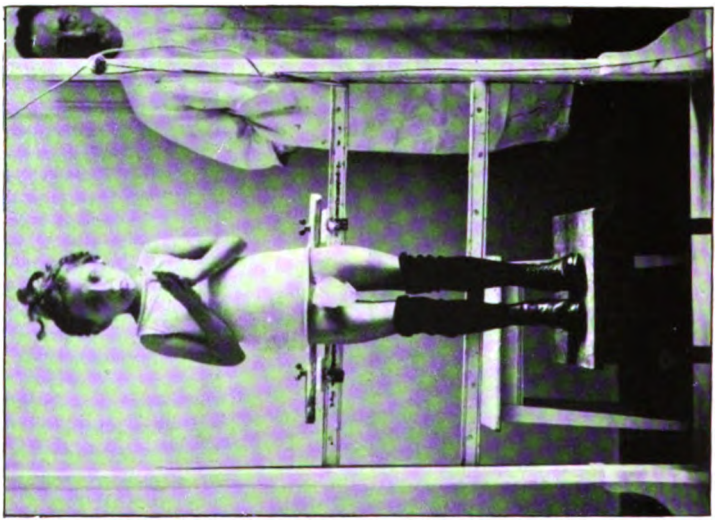

Fig. 6



Rückgratsverkrümmungen in seitlicher und sagittaler Richtung auf die einzelnen Lebensalter, wie aus der Tabelle auf S. 60 ersichtlich ist.

Digitized by Google

Aus diesen Zahlen erhellt zur Genüge die Tatsache, daß die meisten Skoliosen bereits in die Schule mitgebracht werden und nicht erst während der Schulzeit auftreten. Dieser Ansicht neigen auch eine ganze Reihe von Fachkollegen auf Grund eigener Untersuchungen zu, ich erwähne Schanz, Kirsch u. a.

Nach der Erkenntnis dieser wichtigen Tatsache galt es ein Verfahren anzuwenden, das sich zur Behandlung von Rückgratsverkrümmungen bei Kindern im vorschulpflichtigen Alter am besten eignet. Rationelle orthopädische

Fig. 8.

Fig. 9.



Fig. 10.

Digitized by Google

Fig. 11 a.

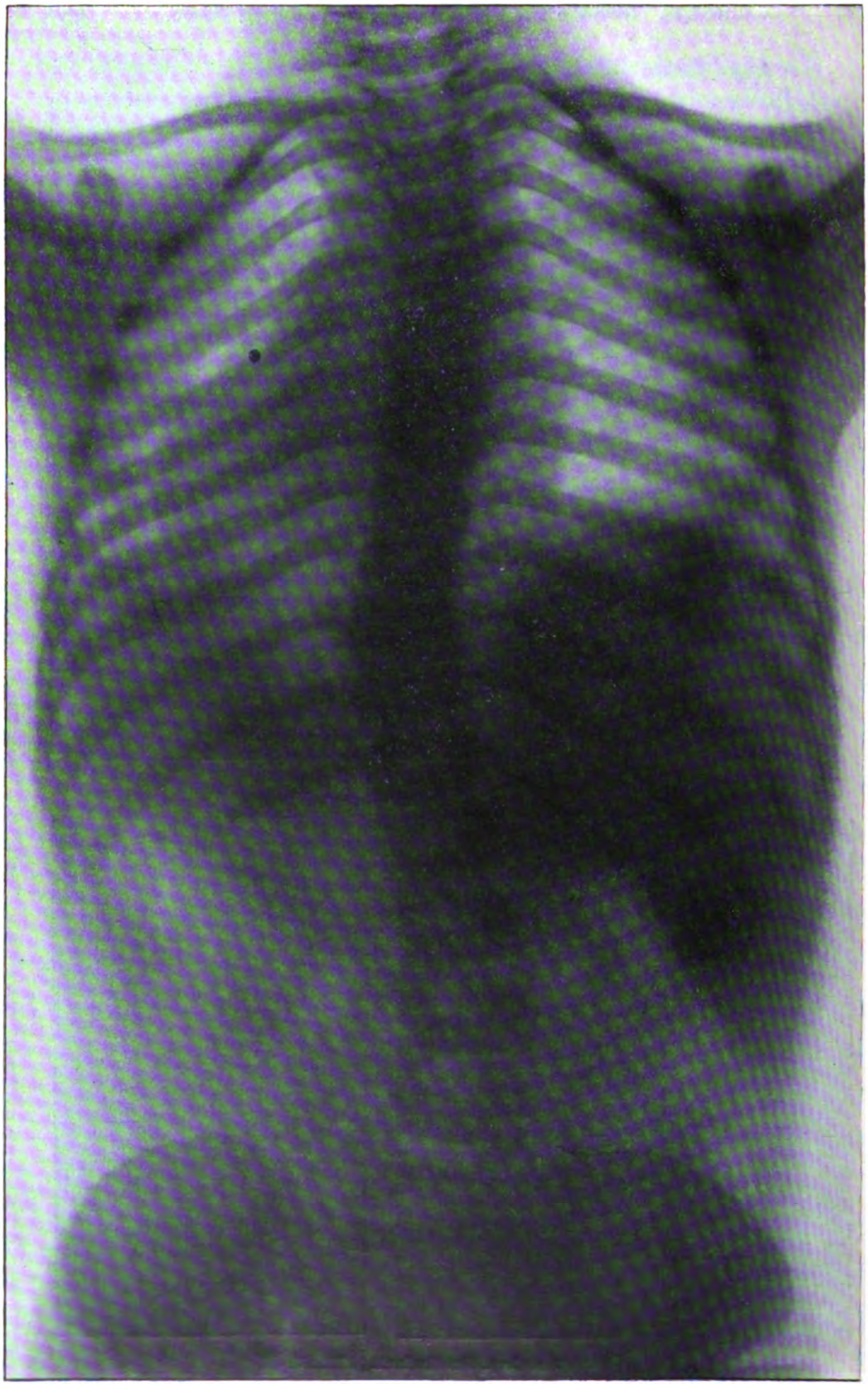

Digitized by Google

Fig. 11 b.

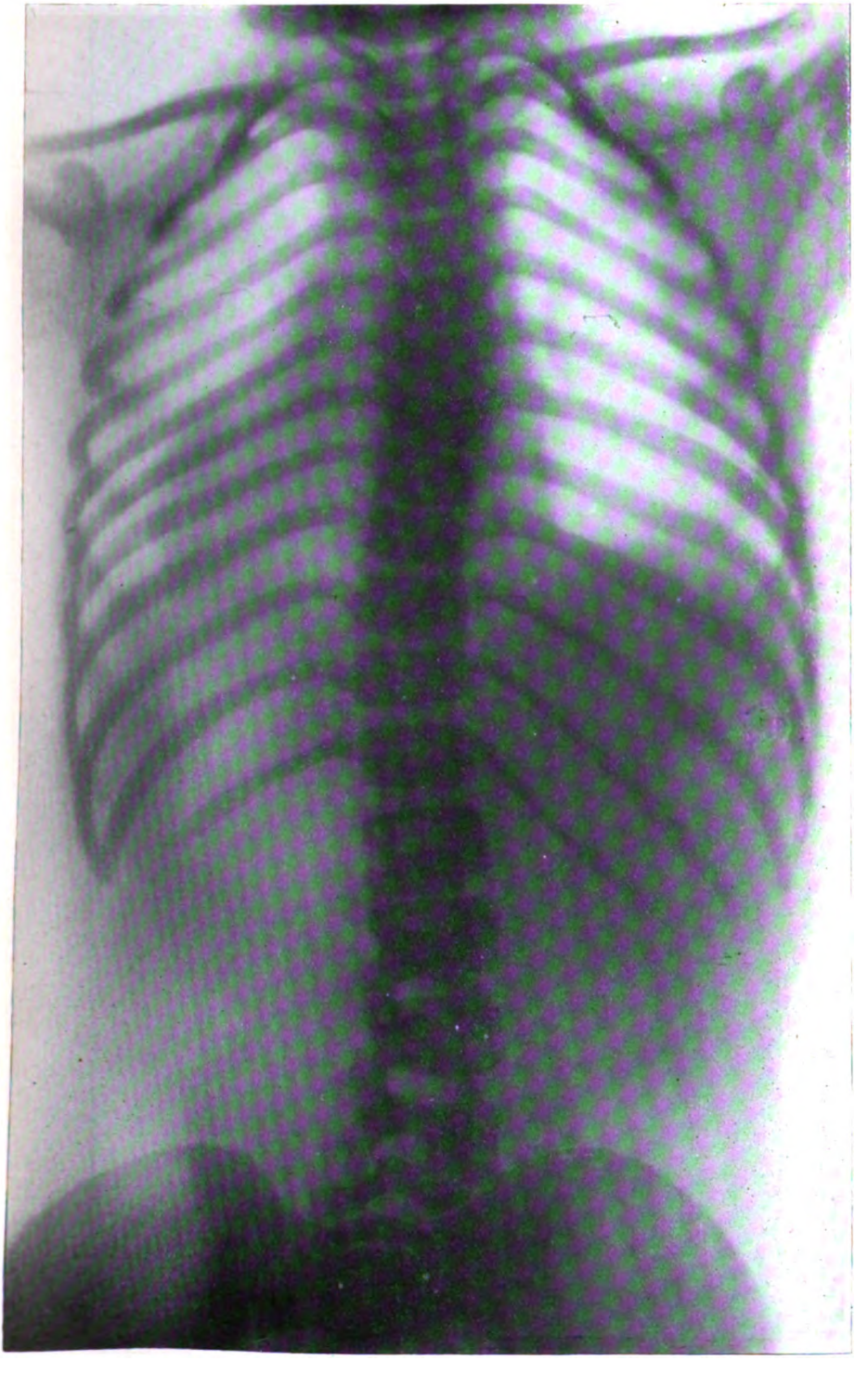

Digitized by Google

Fig. 12 a.

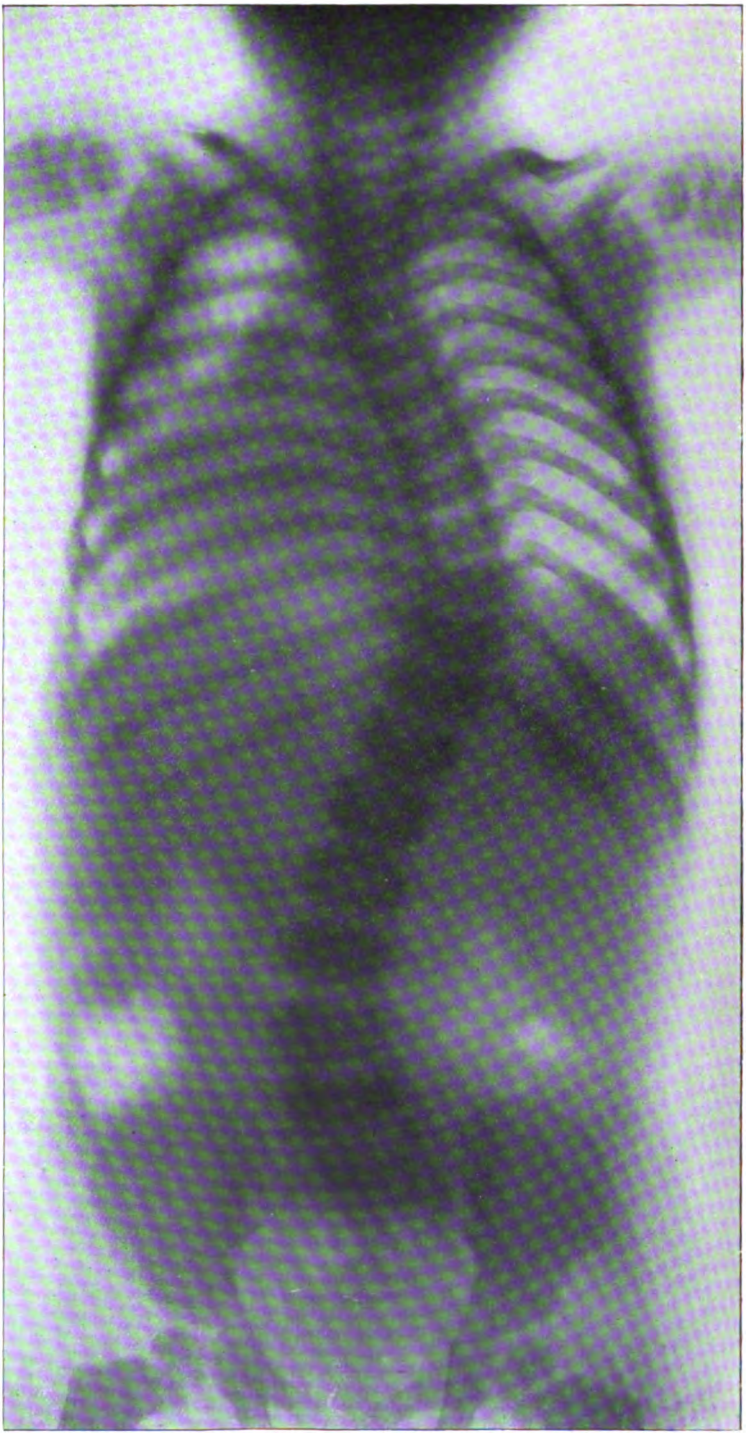

Digitized by Google

Fig. 12 b.

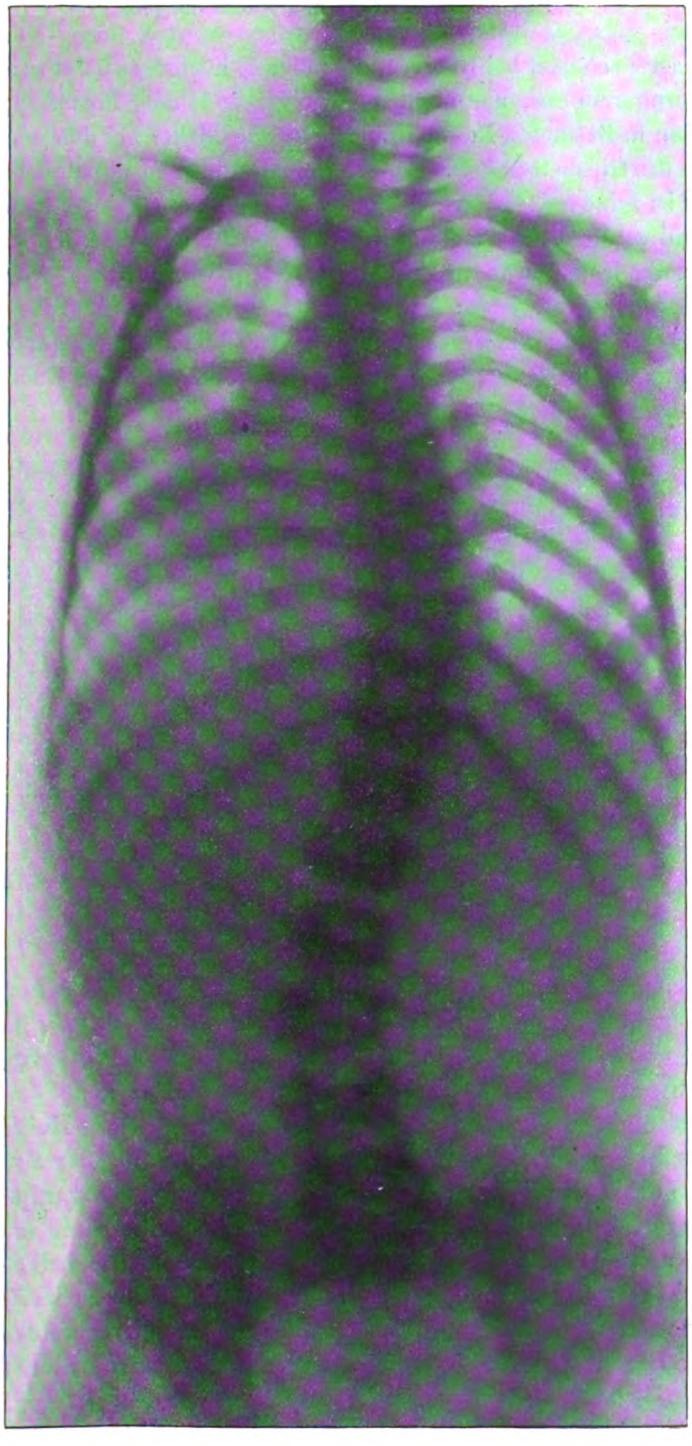

Digitized by Google

Gymnastik scheidet bei Kindern, die unter 4, höchstens 5 Jahre alt sind, von vornherein aus, und nur Kontentivverbände oder Portativapparate kommen in Betracht. In der Hauptsache war bisher bei den genannten Fällen das Gipsbett üblich. Trotz der mannigfaltigen Vorzüge des Gipsbettes ist seine redressierende Kraft doch relativ gering; der Kontentivverband verdient nach meinen Erfahrungen zweifelsohne den Vorrang. Die von mir angewandte Technik, angeregt vom Abbottschen Verfahren, ist kurz folgende: Am Wolffschen Rahmen wird senkrecht zur oberen Querstange, in deren Mitte, ein etwa 50 cm langer gepolsterter Stab mit Bindentouren befestigt (Fig. 6). Sein vorderes Ende bleibt

Fig. 13a.

Fig. 13b.

frei; sein hinteres Ende wird unter dem queren Brette des Beckenhalters fest angebracht. Der Rumpf des Patienten wird in der gewöhnlichen Weise mit Trikotstoff überzogen und nachher an den vorspringenden und zu redressierenden Teilen mit Watte bzw. Filz gepolstert. Der Patient nimmt nunmehr auf dem oben erwähnten Stab Reitsitz ein, während seine Füße auf einem Schemel stehen (Fig. 7). Jetzt wird das Becken auf und mit den sich kreuzenden Stangen fest eingegipst. Der Gipsverband wird oben über der Crista ilei anmodelliert und unten um die vier Kreuzstäbe herumgeführt (Fig. 8). Dadurch wird eine unverrückbar feste Beckenfixation erreicht. Einige Minuten werden nun abgewartet, um ein völliges Erhärten des Beckengipsverbandes zu erzielen. Darauf wird die eigentliche Redression der präsakralen Wirbel-

Digitized by Google

säule vorgenommen. Auf Kopfextension wird grundsätzlich verzichtet, vielmehr wird individuell unter Beobachtung des Einflusses der einzelnen redressierenden Bewegungen der verbogene Teil durch Kombination von Kyphotisierung bzw. Lordosierung von seitlicher Abbiegung und Aufdrehung schließlich von direktem Druck auf den Rippen- bzw. Lendenbuckel korrigiert. Die Korrektur kann durch Benutzung der Röntgendurchleuchtung kontrolliert werden und erfolgt rein manuell mit Hilfe von einem oder besser zwei Assistenten. Ist die bestmögliche Redression erreicht, so wird sie von den Assistenten fixiert und der Gipsverband wird angelegt; dabei wird der vorher angebrachte Beckenverband benutzt; von den Schultern wird bei dorsaler Skoliose die der konvexen Skoliosenseite entsprechende wie beim Abbottverband mit einbezogen. Nach Beendigung des Verbandes (Fig. 9) werden die um die Kreuzstäbe gelegten Bindentouren durchtrennt. Beschneidung des Verbandes erfolgt in der üblichen Weise.

Um Respirationsstörungen bei den kleinen Kindern zu vermeiden, habe ich sogleich ein Magenloch angelegt (Fig. 10). Die Fensterung und Nachpolsterung erfolgte sodann wie beim Abbottschen Verband. Der Wechsel des Verbandes erfolgt alle 3 bis 4 Wochen unter etappenmäßiger Steigerung der Redression. In den leichteren Fällen habe ich 3, in schwereren 4—6 Verbände hintereinander angelegt, ohne irgendwelche Störungen des Allgemeinbefindens bei den Kindern zu beobachten. Ich habe aber nachträglich den Eindruck gewonnen, daß die Verbandperiode noch wesentlich länger durchgeführt werden muß, um der Rezidivgefahr energischer entgegenzutreten. Die Erfolge sind von zwei Umständen abhängig. Einmal vom Alter: je jünger das Kind, desto aussichtsreicher die Behandlung; zweitens von der Art der Verkrümmung: nicht allein die Schwere derselben ist maßgebend, sondern vielleicht noch im höheren Grad ihr Charakter. Bogenförmige Skoliosen sind immer schwerer zu beeinflussen, eine Doppelkurve ist naturgemäß eine Komplikation; leichter hingegen sind die winkligen Abknickungen zu korrigieren, insbesondere ist es die lumbodorsale Abknickung, die durch das Verfahren eine hervorragende Besserung erfährt. Letzteres ist von großer Wichtigkeit, denn frühere Erfahrungen haben gelehrt, daß diese lumbodorsale Abknickung, gewöhnlich auf Infraktion des Wirbelkörpers beruhend, einem erstaunlich hohen Prozentsatz später sich ausbildender S-Skoliosen zugrunde liegt, die nachher jeder Therapie trotzen. Meine Erfahrungen beziehen sich soweit nur auf rachitische Skoliosen.

Digitized by Google

Fig. 14 a.

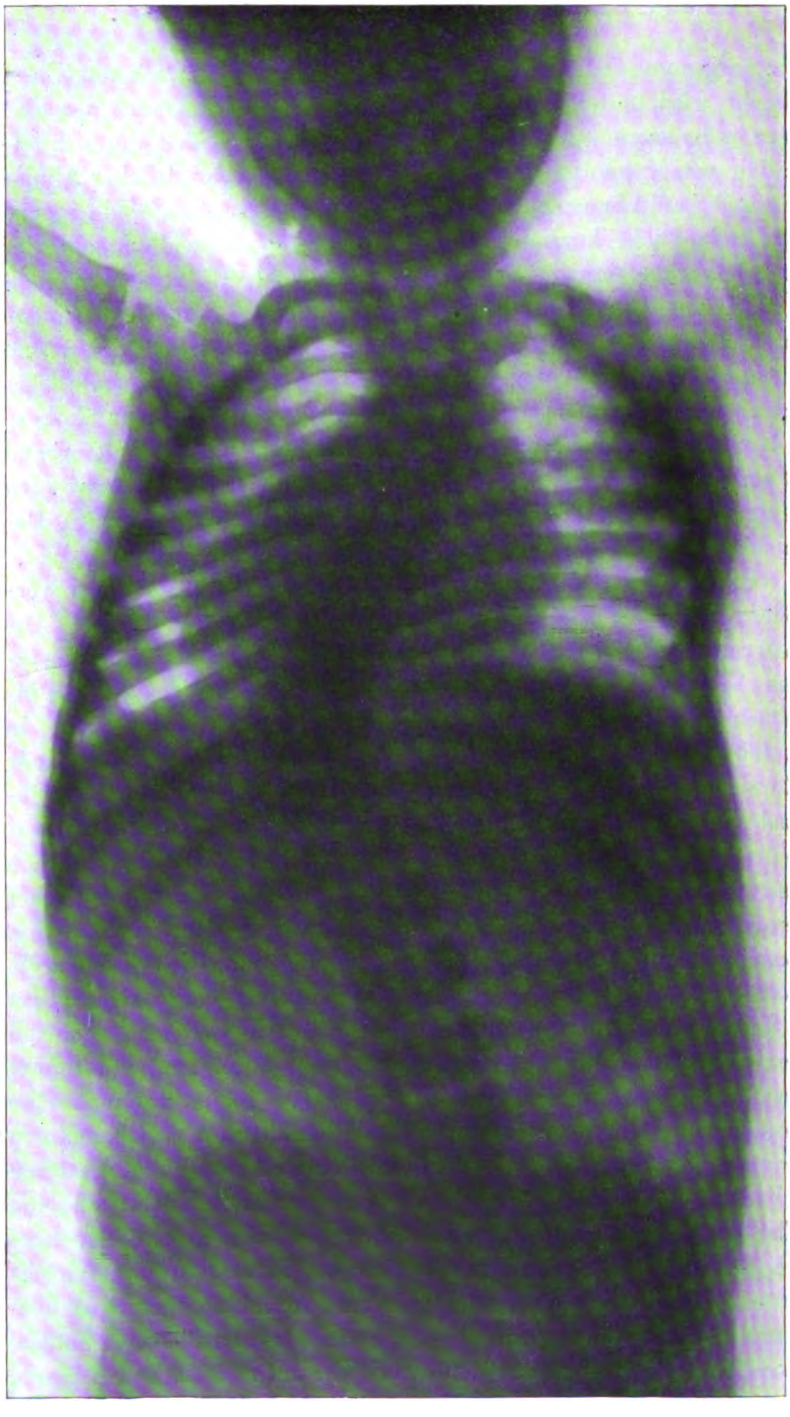

Digitized by Google

Fig. 14 b.

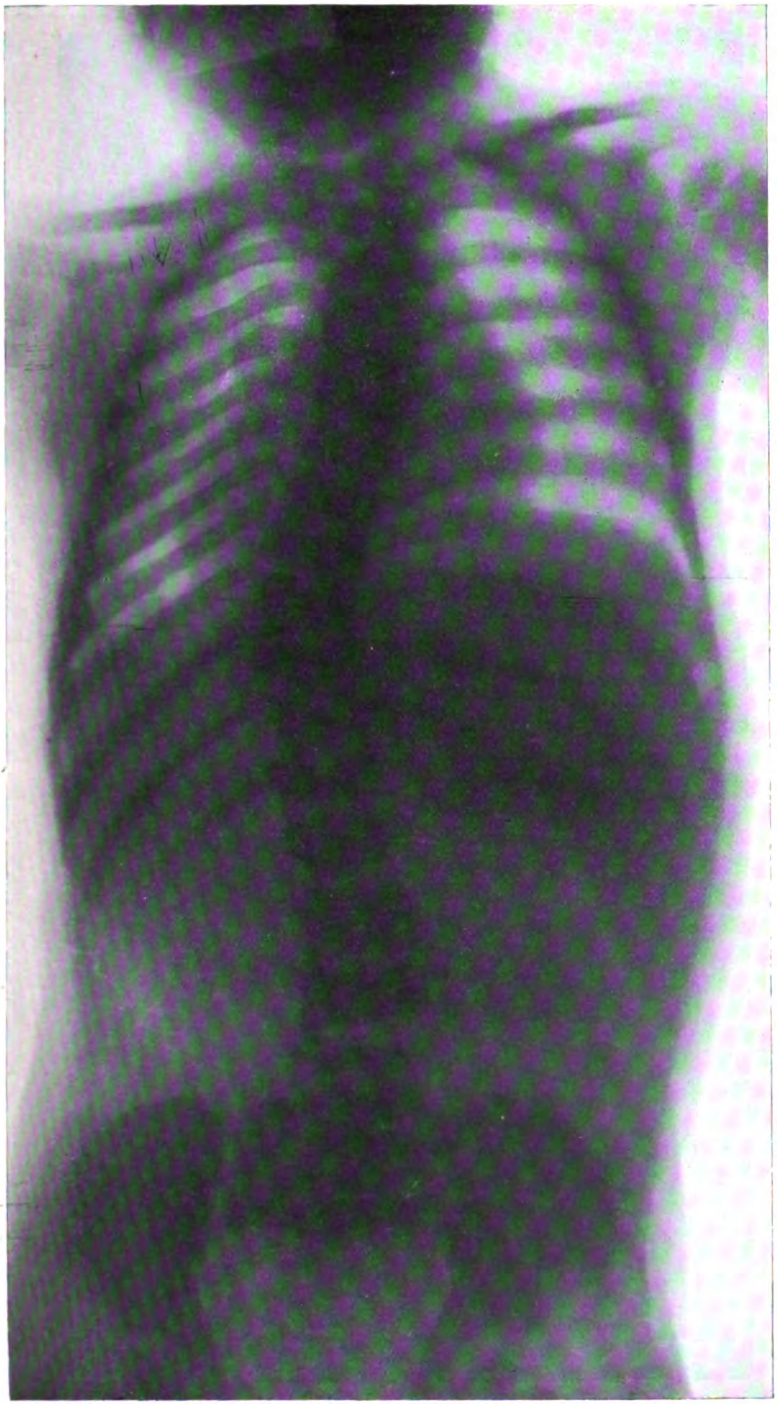

Digitized by Google

Fig. 15 a.

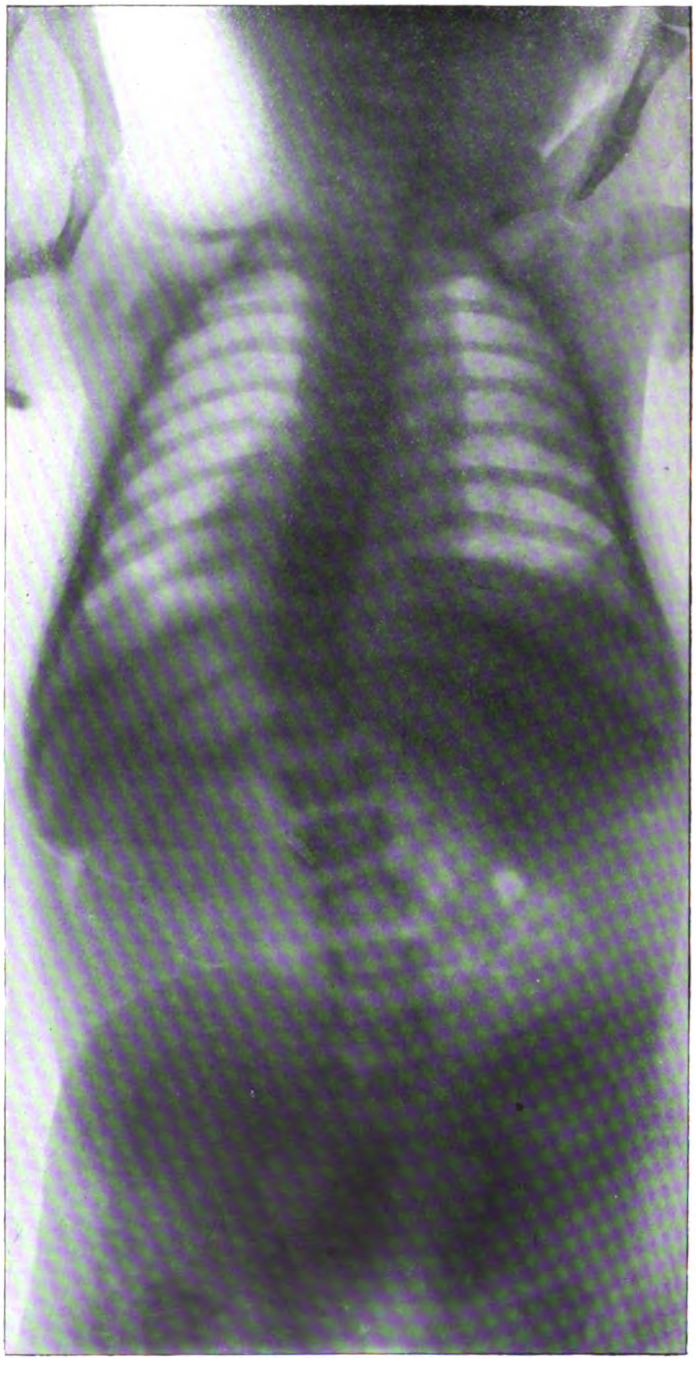

Digitized by Google

Fig. 15 b.

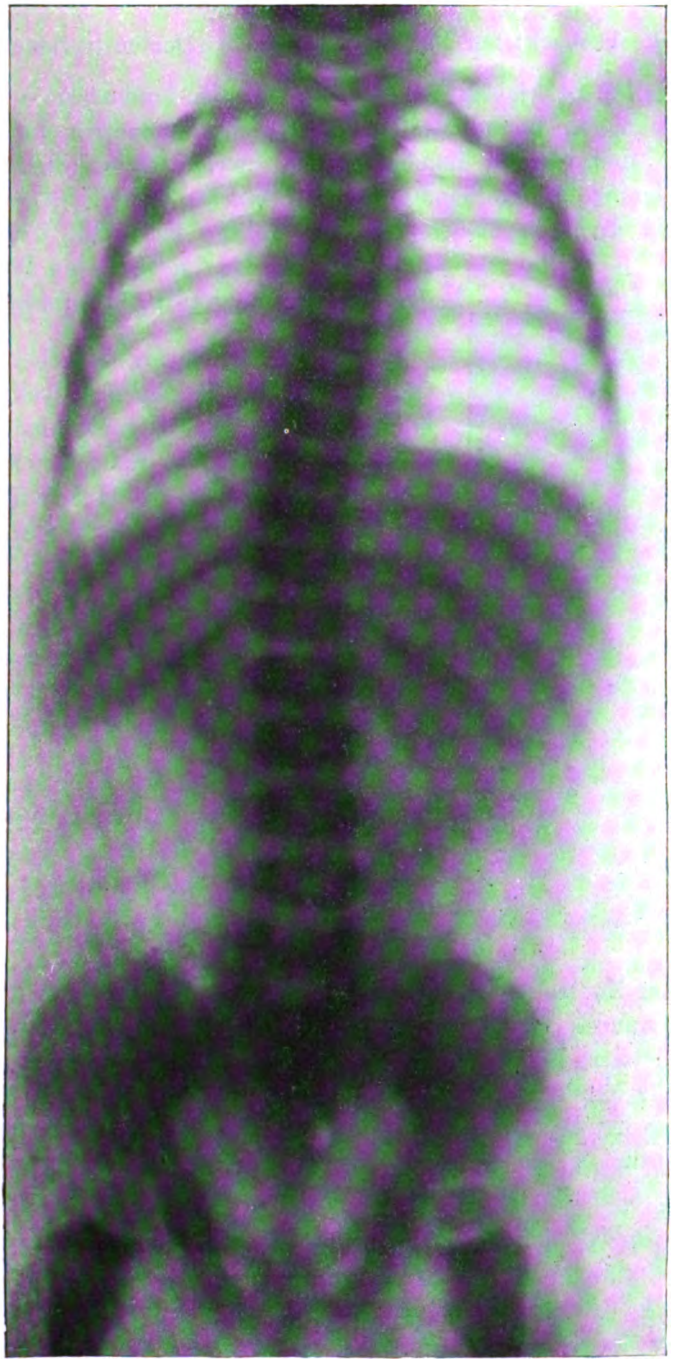

Digitized by Google

Die beobachteten Fälle sind folgende (Demonstrationen):

Fall I. 4½jähriges Mädchen, rachitisch, lumbodorsale Skoliose (Abknickung), kompliziert durch Gegenkrümmungen im oberen Dorsal- und unteren Lumbalteil. In zwei Etappen wurde durch redressierende Gipsverbände, die je 4 Wochen lagen, ein Ausgleich erreicht, der dem bloßen Auge als völlige Korrektur imponierte. Im Röntgenbild zeigt sich eine Besserung der Verkrümmung (Fig. 11a u. b).

Fig. 16.

Fall II. 2½jähriges Mädchen, rachitisch, schwere rechtsdorsale Skoliose mit linkseitiger lumbaler Gegenkrümmung geringeren Grades. Drei redressierende Verbände zu je 4 Wochen. Im Röntgenbild zeigt sich eine Korrektur der Verkrümmung (Fig. 12a u. b, desgleichen Fig. 13a u. b).

Fall III. 4jähriger Knabe, rachitisch, mit hochgradiger, tiefsitzender Brustskoliose. Drei redressierende Gipsverbände zu je 6 Wochen. Besserung (Fig. 14a u. b).

Fall IV. 1½jähriges Mädchen, rachitisch, lumbodorsale Abknickung ohne Gegenkrümmung. Zwei redressierende Gipsverbände. Wesentliche Besserung (Fig. 15a und b). Fig. 16 zeigt das Kind im Redressionsverband.

Zur Kontrolle des Verfahrens habe ich absichtlich das Röntgenbild verwandt. Es ist sicher viel einwandfreier als die Photographie. Wenn letztere Erfolge in der Skoliosentherapie demonstriert, so ergibt sehr häufig die Nachprüfung mit Hilfe des Röntgenverfahrens, dass der Erfolg nur ein scheinbarer ist, daß die Hauptkrümmung, unwesentlich verändert, weiter besteht. Speziell zur Feststellung, ob eine Ueberkorrektur eingetreten ist, werden wir das Röntgenverfahren nicht entbehren können.

Digitized by Google

V.

Ueber das Wesen der Arthritis deformans.

Von

Prof. Dr. **G. Axhausen,** Berlin.

Ich muß der Zeit wegen darauf verzichten, über die Ergebnisse meiner histologischen und experimentellen Untersuchungen, die die Genese der Arthritis deformans zum Gegenstand hatten und die zu einem befriedigenden Abschluß gelangt sind, hier zu referieren. Ich kann dies um so mehr, als ich vor kurzem meine Feststellungen und Folgerungen in einem Vortrage vor der Berliner medizinischen Gesellschaft (Berliner med. Wochenschr. 1913, Nr. 7) niedergelegt habe und weil das gleiche Thema in den Verhandlungen der Deutschen pathologischen Gesellschaft 1913 von mir behandelt wird.

Nur auf einen Punkt möchte ich eingehen. Herr Wollenberg bezweifelt, daß die Knorpelnekrosen Fernwirkungen hervorrufen könnten. Nun, ich bin in der Lage, diese Tatsache an einem Präparat, das ich aus der Reihe anderer mitgebracht habe, zu erhärten. Es ist das Kniegelenk eines Hundes, an dem ich vor einem Jahr vier linsen- bis kleinbohnengroße Knorpelnekrosen (zwei am inneren Condylus femoris, eine in der Fossa intercondylea femoris und eine an der Patella) auf dem von mir beschriebenen elektrolytischen Wege erzeugt habe. Der Hund gebrauchte unmittelbar nach dem Eingriff das Bein wieder, und erst im Laufe der folgenden Monate bis jetzt bildete sich ganz allmählich das Bild der deformierenden Arthritis heraus. Neben einer leichten Verdickung der ganzen Gelenkgegend bestand ausgesprochene grobe Knorpelkrepitation, die bei passiven Bewegungen sofort auffiel. In der letzten Zeit konnte auch röntgenologisch der Beginn der Randosteophytenbildung festgestellt werden. Das eröffnete Gelenk zeigt das klassische Bild der Arthritis deformans genu: wir finden die vordere Knorpelfläche des Femur unregelmäßig-höckrig mit multiplen

Digitized by Google

Knorpelusuren, eine flache Knorpelusur an der Patella, einen ausgesprochenen aufgeworfenen Knorpelrandwulst am äußeren Femurkondylus, mehrere bis bohnengroße knopfförmige Randosteophyten am inneren Kondylus, eine schön ausgebildete Schleiffurche mit mittlerer Firstbildung an der Konvexität des äußeren Femurkondylus, ferner dichtgedrängte, filiforme und blattförmige, lange Synovialzotten über das ganze Gelenk hin, an vielen Stellen zu breiten dicken Rasen vereinigt; wir sehen solche Stellen besonders im oberen Rezessus, aber auch seitlich an den Femurkondylen und in der Fossa intercondyloides sowohl des Femur als auch der Tibia, sowie schließlich im hinteren Gelenkraum.

Aus diesem Präparat zusammen mit anderen ähnlicher Art geht meines Erachtens zur Evidenz hervor, daß die kleinen Knorpelnekrosen in der Tat in ausgesprochenster Weise Fernwirkungen hervorrufen, eine Tatsache, die ich, speziell für die Synovialzotten, schon in meiner früheren Arbeit auch bei den Fällen einfacher experimenteller Knorpelnekrosen hervorgehoben habe.

Zweitens glaube ich noch folgendes sagen zu müssen: Wenn ein gesundes Kniegelenk nur durch die Schaffung einiger kleiner Knorpelnekrosen und ohne irgendwelches sonstiges Zutun, speziell ohne irgendwelche Aenderung der Statik, nach einem Jahr das beschriebene ausgesprochene Bild der Arthritis deformans zeigt, so heißt es meines Erachtens den Tatsachen Gewalt antun, wollte man die ursächliche Bedeutung der Knorpelnekrosen für die Entstehung der Arthritis deformans leugnen. Daß die einfache seitliche Eröffnung des Gelenkes für etwa 10 Minuten, die zur Erzeugung der Nekrosen nötig waren, allein die Arthritis deformans hervorgerufen haben könnte — diesen Einwurf, der mir von pathologisch-anatomischer Seite gemacht wurde, glaube ich vor diesem Forum von Chirurgen und Orthopäden nicht entkräften zu müssen. Immerhin möchte ich nicht unerwähnt lassen, daß die Kontrollversuche, d. h. Kniegelenke, an denen ich die seitliche Eröffnung während derselben Zeit ohne Elektrolyse des Knorpels machte, nach der entsprechenden Zeit weder klinisch noch anatomisch krankhafte Erscheinungen darboten.

Auf weitere Einzelheiten vermag ich jetzt nicht einzugehen; ich verweise auf meine ausführlichen Darlegungen in der Literatur.

Digitized by Google

VI.

Zur Anatomie der Spina bifida oculta.

Von

Prof. Dr. **K. Cramer**, Cöln.

Die Deformitäten, die nach Ausfallserscheinungen bei Spina bifida oculta vorkommen, sind in der Orthopädie nur wenig bekannt geworden. Man kann sie einteilen in kinderlähmungsähnliche Fälle, in Hohlfüße und in Krallenzehenfüße. Bekannt sind ferner hierbei die Bettnässer. Bei Ausfallserscheinungen, hauptsächlich auf dem motorischen Gebiete, liegt eine Verwechslung mit Poliomyelitis peracta nahe; doch fehlen die trophischen Störungen der Haut; diese ist nicht kühl, nicht blau gefärbt; ferner hat die Lähmung nicht den schlaffen, weichen, sondern mehr einen rigiden, straffen, spastisch-atrophischen Charakter. Die Reflexe fehlen bei ausgedehnten Paresen und Paralysen. Bei den Fuß- und Zehendeformitäten sind sie häufig gesteigert, Babinsky positiv. Hierhin gehört wohl ein großer Teil derjenigen Hohlfüße, die man früher als idiopathisch bezeichnet hat. Bei allen Formen fehlt der Analreflex fast regelmäßig; nicht selten besteht Reithosenanästhesie, ferner lokalisierte sensible Störungen an den Zehenspitzen, dem äußeren Fußrand sowie Fußsohle und zwar gleichmäßig für Berührung und Temperatur.

Eine Fovea coccygea fand sich in 40 Proz. bei 200 Säuglingen; sie verschwindet meinen Erfahrungen nach mit dem 10.—12. Jahre. Bleibt sie alsdann bestehen, so deutet sie auf eine Spina bifida oculta resp. auf eine gestörte Kreuzbeinanlage hin. 2 Fälle habe ich operiert. In dem einen Falle fand sich außerhalb der Wirbelsäule eine taubeneigroße Fettgeschwulst, von ihr ging ein narbiger Strang durch die Dehiszenz des V. lumbalis nach der Medulla hin schnürend, hin. Eine eigentliche Cauda fand sich nicht, sondern

Digitized by Google

Fettmassen mit gequollenen Nerven, die sich aus dem Fett nicht isolieren ließen. Eine Dura oder Liquor habe ich nicht gesehen.

Im 2. Falle schnitt ich auf die Fovea ein und exstirpierte das Lig. caudale; in demselben fanden sich mikroskopisch marklose Nervenfasern, die nicht zur Entwicklung gekommen waren. Ich erwähne dies, um davor zu warnen, stets operativ von der Fovea coccygea auszugehen, besonders wenn wie in diesem Falle der abnorme Hiatus sich am V. lumbalis befindet. Es fand sich hier ein unvollkommener Bogenschluß, wie man ihn nicht selten sieht. Das Kind mußte entlassen werden. Bei seiner Wiederaufnahme werde ich darauf drängen, einen operativen Eingriff am Bogen des V. lumbalis vornehmen zu dürfen, um hier nach einem Strang oder einer Verwachsung der Haut mit der Medulla zu suchen.

Die demonstrierten Röntgenplatten verdanke ich Professor Graessner, dem Vorstande unserer Röntgenabteilung, die anatomischen Präparate dem Direktor der Anatomie zu Marburg, Geheimrat Gasser. Beiden Herren danke ich an dieser Stelle für ihre Liebenswürdigkeit bestens.

Digitized by Google

VII.

Aus der Kgl. Universitätspoliklinik für orthopädische Chirurgie zu Berlin (Direktor Prof. Dr. G. Joachimsthal).

Die Beziehungen der Spina bifida occulta zum Klauenhohlfuß.

Von

Dr. med. **Eugen Bibergeil,**
Assistent der Kgl. Universitätspoliklinik für orthopädische Chirurgie.

Mit 14 Abbildungen.

Neuere Mitteilungen über den „Hohlfuß" haben die Aufklärung der Aetiologie eines Leidens zum Ziel, die bisher nicht recht klar gestellt ist.

Die Bezeichnung „idiopathischer Hohlfuß" stellt eine Verlegenheitsdiagnose dar; sie deutet an, daß wir über die wahre Ursache der Deformität nicht unterrichtet sind.

Zuweilen ist der Hohlfuß angeboren und erblich. Die erbliche Form der Verunstaltung pflegt der Laie als „hohen Reihen" zu bezeichnen. Nach Lähmungen wird er mit dem Hackenfuß kombiniert häufiger gefunden; bei der Diplegia spastica infantilis kommt er gleichfalls zur Beobachtung und bei ausgeprägten Fällen der Dystrophia musculorum progressiva und der Friedreichschen Krankheit pflegt er selten zu fehlen.

Nun gibt es gar nicht so selten Fälle von Hohlfüßen, deren Träger mit Bestimmtheit erklären, das Auftreten und die allmähliche Zunahme des Leidens selbst beobachtet zu haben. Diese Fälle weisen die besondere Eigentümlichkeit auf, mit mehr oder minder ausgebildeter Krallenstellung der Zehen kombiniert zu sein, woraus

Digitized by Google

sich die als „Klauenhohlfuß" bezeichnete Deformität ergibt. Die Anfänge des Leidens machen sich regelmäßig im Kindesalter bemerkbar, um während der Adoleszenz so hohe Grade zu erreichen, daß die Fortbewegung auf den deformierten Füßen erschwert ist.

Duchenne war der erste, der die Aufmerksamkeit auf den Klauenhohlfuß gelenkt hat, ohne allerdings große Beachtung zu finden. Er schuldigt eine Störung des Muskelgleichgewichtes für die Entstehung der Deformität an. Bei zehn Beobachtungen dieser Art fand er stets eine Schwäche oder Lähmung der Mm. interossei, der Mm. adductores und des M. flexor hallucis brevis. Dieser Muskelausfall bedingt ein Ueberwiegen der Antagonisten, d. h. der Zehenextensoren, die eine Klauenstellung mit Subluxation der Phalangen auf die Metatarsalköpfchen zur Folge haben müssen. Die stärkere Wölbung der Fußsohle erklärt Duchenne mit einer Fascienschrumpfung, für deren Entstehung er die Subluxation der Phalangen verantwortlich macht, durch die die Metatarsalköpfchen nach abwärts gedrängt und dem Calcaneus genähert werden müssen.

Auf dem vorjährigen Kongreß der Deutschen Gesellschaft für orthopädische Chirurgie hat Schultheß in einem Vortrage über die Aetiologie und Behandlung des Hohlfußes wiederum die Aufmerksamkeit auf dieses Leiden gelenkt. Er neigt auf Grund seiner Beobachtungen der Annahme zu, daß die Ursache der Hohlfußbildung meist eine neurogene ist, und daß letztere in einer Gleichgewichtsstörung in der Kraftverteilung der Muskelspannung zwischen der Muskulatur der Wade einerseits, und derjenigen der langen Fußwurzel- und Zehenmuskeln anderseits besteht, aber auch bei einer Schwächung der kleinen Zehenbeuger eintreten kann. Er schließt sich also im wesentlichen der Auffassung Duchennes an. Bezüglich der speziellen Aetiologie der Hohlfüße folgt Schultheß der Auffassung von de Quervain, daß sie großenteils auf Entwicklungsstörungen des Nervensystems beruhen.

Den Anlaß zu erneuter Beachtung des Klauenhohlfußes bildete für uns einerseits die Tatsache, daß über die Aetiologie des Leidens bisher immer noch ein gewisses Dunkel gebreitet erscheint, anderseits eine Mitteilung von Geiges, der über vier derartige Fälle berichtete und auf die Kombination der Deformität mit Spina bifida hingewiesen hat. Bei einem der Patienten, einem 9jährigen Knaben, fand Geiges eine feine, längsverlaufende Spaltlinie im Bereiche des 3. und 4. Sakralwirbels, während in den drei anderen Fällen

Digitized by Google

die Diagnose auf eine Spina bifida occulta durch den Befund am Rücken (Grübchen, Hypertrichosis, eingezogene Narbe) hinreichend gestützt erschien. Bei einem fünften Patienten von 24 Jahren fand sich bei gleichem klinischen Befund an den Füßen keine Spina bifida; trotzdem gehört nach der Ansicht von Geiges dieser Fall in das Gebiet der angeborenen Anomalien auf zentraler Ursache.

Bereits im Mai 1912 konnte ich in einer Sitzung des Berliner Vereins für innere Medizin und Kinderheilkunde 2 Fälle von typischem Klauenhohlfuß vorstellen, bei denen durch die Radiographie eine Wirbeldehiszenz festgestellt werden konnte. Seit dieser Zeit hat sich unser Material wesentlich vergrößert, so daß ich heute in der Lage bin, über 17 [1]) Fälle von Hohlfüßen aus dem letzten Jahre zu berichten.

Schultheß hat den Entstehungsmechanismus des Hohlfußes so eingehend erörtert, daß ich seinen Ausführungen nichts Neues hinzuzufügen wüßte.

Um so wichtiger erscheint mir der nochmalige Hinweis auf die Anamnese, die für eine bestimmte Gruppe von Klauenhohlfüßen als durchaus typisch bezeichnet werden darf. Aus der Vorgeschichte eines an dieser Deformität leidenden Kranken ergibt sich in der Regel die Tatsache, daß die zur Zeit der Geburt und der ersten Entwicklung völlig normal gebauten Füße im Alter von etwa 6 bis 7 Jahren bis hinauf zum 12.—13. Lebensjahre oder aber erst gegen das 18.—20. Lebensjahr hin eine merkwürdige Aushöhlung im Bereiche ihres mittleren Anteils aufzuweisen beginnen, die eine Tendenz zur Zunahme hat, mit einer zunehmenden Verkrümmung der Zehen, mit rascher Ermüdung und raschem Schwächegefühl in den unteren Gliedmaßen einhergeht.

Das männliche Geschlecht scheint etwas häufiger an dem Leiden zu erkranken als das weibliche.

Die Symptome eines solchen Leidens sind in der Regel für den Klauenhohlfuß charakteristisch. Nicht selten weist ein Hohlfuß gleichzeitig eine Varusstellung auf.

Um die Aetiologie unserer Fälle von Klauenhohlfuß zu ergründen, haben wir sie sämtlich neurologisch untersucht [2]) und in

[1]) Auf 14 Beobachtungen erstreckte sich meine Demonstration auf dem Orthopädenkongreß 1913.

[2]) Für die freundliche Unterstützung bin ich Herrn Prof. Cassirer zu großem Dank verpflichtet.

Digitized by Google

den letzten 13 Fällen die Wirbelsäule auf das Vorhandensein einer Spina bifida hin radiologisch durchforscht, obgleich sie klinisch keinerlei Verdacht auf eine angeborene Wirbelspalte — selbst die Hypertrichosis[1]) fehlte — erweckten, und über Blasenschwäche nur 2mal geklagt wurde, die, wie neuere Beobachtungen gelehrt haben (Peritz), an das Vorhandensein eines Wirbeldefekts denken lassen.

Unsere Untersuchungen haben folgendes ergeben:

Neun Patienten weisen eine Spina bifida occulta auf, deren Bilder ich im Anhang zugleich mit kurzen Krankenblattauszügen wiedergebe. Sie betrifft in der Mehrzahl unserer Beobachtungen den 5. Lendenwirbel, und zwar dessen Bögen, die nicht zur Vereinigung gelangt sind. Nicht selten gewahrt man dann eine Verschiebung des dem nächst höheren Wirbel angehörenden Dornfortsatzes nach einer Seite. In einem Falle besteht neben dem Spalt im Bereiche der Bögen ein Wirbelkörperdefekt, in einem anderen sind neben der Spina bifida 6 Sakralwirbel zu zählen.

Die neurologischen Befunde lassen in diesen Fällen oft jegliches gesetzmäßige Verhalten vermissen. Teils findet sich eine Steigerung der Sehnenphänomene ohne weitere spastische Symptome, teils sind geringe Spasmen und Erscheinungen von Läsionen der Pyramidenbahnen, teils Herabsetzung der Sehnenphänomene und der Muskelkraft an den unteren Gliedmaßen, mit Minderung der elektrischen Erregbarkeit und partieller Entartungsreaktion, teils die von Cassirer u. a. beschriebene Form der progressiven neuralen Muskelatrophie, teils sind überhaupt keine neurologisch nachweisbaren Veränderungen vorhanden. Bei einem der Patienten besteht eine Friedreichsche Krankheit.

Es fehlt also bei den genannten Krankheitsfällen in neurologischer Beziehung oft jedes einheitliche Bild. Konstant ist allein der Wirbeldefekt.

Die acht anderen Fälle verteilen sich derart, daß

[1]) Es wäre irrig, die Hypertrichosis für ein konstantes Symptom der Spina bifida occulta zu halten. Es gibt Fälle von Hypertrichosis lumbo-sacralis ohne eine Spur einer Wirbeldehiszenz und, wie meine Beobachtungen lehren, eine Menge von verborgenen Wirbelspalten ohne Hypertrichosis und auch ohne sonstige am Sitze der Spalten äußerlich wahrnehmbare Veränderungen (vgl. meine Mitteilungen Berliner klinische Wochenschrift 1913, Nr. 32).

Digitized by Google

2mal die progressive neurale Muskelatrophie, 1mal dieselbe Erkrankung in Kombination mit der Friedreichschen Krankheit, 1mal eine vorausgegangene Poliomyelits, 1mal angeborene Gehirn- und Rückenmarkschädigungen als Ursache für den Klauenhohlfuß in Betracht kommen. Bei einem Patienten (Fall 13) handelt es sich um Knochenveränderungen, die den bei der neuralen Muskelatrophie beobachteten völlig gleichen, und bei zwei Patienten (Fälle 16 und 17) endlich kann eine Ursache für die Hohlfußbildung nicht gefunden werden.

Bei den beiden Patienten mit progressiv neuraler Muskelatrophie (Fälle 10 und 11), bei der Patientin mit den angeborenen Gehirn- und Rückenmarkschädigungen (Fall 14), sowie bei Fall 13 konnten aus äußeren Gründen Radiogramme von der Wirbelsäule nicht gemacht werden, so daß ich hinsichtlich dieser vier Beobachtungen ein endgültiges Urteil nicht abzugeben vermag.

Aus unseren Beobachtungen geht zunächst einmal so viel mit großer Sicherheit hervor, daß die Ursache des Hohlfußes in der überwiegenden Mehrzahl eine neurogene ist.

Wie nun sollen wir die Beziehungen der Spina bifida occulta zu dieser Deformität deuten?

Wir haben es nicht selten erlebt, daß der Neurologe auf Grund seiner Untersuchung zu einer bestimmten neurologischen Diagnose, z. B. einer neuralen Muskelatrophie oder einer Friedreichschen Krankheit bei Patienten gelangte, bei denen die nachträglich vorgenommene röntgenologische Untersuchung eine Spina bifida ergeben hat.

In manchen Fällen ist es schwierig zu sagen, ob die Wirbelspalte zu den neurologischen Veränderungen und zum Klauenhohlfuß direkte Beziehungen hat.

Daß Wirbeldefekte die Ursache angeborener Fußdeformitäten sein können, ist bekannt. Auf ihren Zusammenhang haben eine ganze Reihe von Autoren (Brunner, Sutton, Sonnenburg, Gudden, Bartels, Redlich, Borst, de Ruyter u. a.) hingewiesen.

Auch die kongenitale Hypoplasie oder Dysplasie der unteren Rückenmarksabschnitte, für die Fuchs die Bezeichnung „Myelodysplasie“ eingeführt hat, spielt in der Aetiologie der Fußdeformitäten eine Rolle. Als Einzelsymptome dieser Myelodysplasie führt Fuchs die Sphinkterenschwäche, die Syndaktylie, Sensibilitätsstörungen, meist

Digitized by Google

vom Charakter der dissoziierten Schmerzsinnstörung (Thermhypalgesie und -hypästhesie), Offenbleiben des Canalis sacralis in allen Abstufungen von der Spina bifida bis zu den geringsten Störungen, d. i. einer pathologischen Höhe oder Form oder Lokalisation des Hiatus sacralis, Dehiszenzen der Wirbelbögen, Defektbildungen, die nur radiologisch nachgewiesen werden können, an. Fuchs findet als Ausdruck der Myelodysplasie ferner Anomalien der Hautstrich- und Sehnenreflexe am Abdomen und an den unteren Extremitäten, und endlich in manchen Fällen auffallende Deformationen des Fußgerüstes, auch mitunter in Verbindung mit Peroneusschwäche, sowie in seltenen Fällen auch Auftreten trophischer und vasomotorischer Störungen an den Zehen.

Eine Gruppe von Hohlfüßen verdankt ihre Entstehung derartigen Entwicklungsstörungen im Gebiete der Zentralapparate. In dieser Hinsicht muß man Fuchs zustimmen, der ganz allgemein die Myelodysplasie zu gewissen Fußdeformitäten in Beziehung gebracht hat, und ferner der Ansicht von de Quervain und Schultheß folgen, die speziell den Hohlfuß auf angeborene Anomalien des Rückenmarks zurückführen. Wenn bei solchen Fällen der radiologische Nachweis einer kongenitalen Veränderung im Bereiche der Wirbelsäule, also etwa einer Wirbeldehiszenz gelingt, so festigt ein solcher Befund nur unsere Annahme der Myelodysplasie, die mit der Hemmungsbildung der knöchernen Wirbelabschnitte Hand in Hand geht.

Der progressiv verlaufende Klauenhohlfuß gehört nicht zu den angeborenen Fußdeformitäten. Die ersten Erscheinungen der Verunstaltung treten, wie unsere Beobachtungen ergeben, ohne irgendwelche Beeinträchtigung des Allgemeinbefindens im Kindesalter oder in der Adoleszenz auf. Die Zunahme der Deformität erfolgt schleichend, und ohne irgendwelches Schmerzgefühl. Meist wird sie erst bemerkt, wenn sie so weit gediehen ist, daß der Gang nicht mehr ohne jede Störung möglich ist.

Hier müssen wir neben gewissen angeborenen Anomalien irgendwelche postfötal in die Erscheinung tretende Veränderungen für die Entstehung des Hohlfußes verantwortlich machen.

Die Tatsache, daß fast bei allen unseren Beobachtungen gewisse nervöse Störungen nachgewiesen werden konnten, führt uns dazu, besonders auf die Zentralorgane zu achten, und erhöht die

Digitized by Google

Bedeutung des Nachweises einer Wirbeldehiszenz. Die ersten Erscheinungen der Fußdeformität dürften durch sekundäre Störungen im Bereiche der Wirbelspalte oder des Rückenmarks ausgelöst werden. In einzelnen Fällen sind Veränderungen am Rückenmark bei der Spina bifida occulta pathologisch-anatomisch sowie mikroskopisch (v. Recklinghausen, Ernst u. a.) und auch bei der Operation der Spina bifida (von Jones, Maaß, Reiner) durch Autopsia in vivo in Gestalt einer Leitungsunterbrechung durch Strangbildungen festgestellt worden. Fälle letzterer Art, bei denen, wie Maaß anführt, die klinischen Erscheinungen durch eine Drucklähmung — die gelegentlich auch durch Tumoren (v. Recklinghausen, v. Bergmann, Bohnstedt u. a.) hervorgerufen sein können — des wenig oder gar nicht mißbildeten Rückenmarks, bzw. der Nervenstränge der Cauda equina verursacht sind, können therapeutisch besonders günstig beeinflußt werden. Zur Zeit des größten Körperwachstums kann, wie Katzenstein ausführt, bei der Spina bifida occulta durch Verschiebung der äußeren Körperoberfläche zum Rückenmark ein Zug ausgelöst werden, wenn die Nachgiebigkeit der Haut und die Elastizität des Verbindungsstranges bis aufs äußerste ausgenützt sind, der durch den Zusammenhang der äußeren Haut mit dem Rückenmark vermittelt wird. Auch dabei kann sich natürlich eine progressiv verlaufende Fußdeformität im Sinne des Klauenhohlfußes entwickeln.

Die letztgenannten Störungen gehen in der Regel mit starken trophischen Störungen einher, wie sie bei unseren Beobachtungen von Hohlfüßen im allgemeinen nicht gefunden werden können.

Und doch erscheint es uns nicht richtig, deswegen die Bedeutung der Wirbeldehiszenz beim Klauenhohlfuß gering veranschlagen zu wollen.

Wir glauben, daß die Entwicklung der genannten Fußdeformität mit Störungen im Bereiche des Wirbelsäulenskeletts und des Rückenmarks eng verknüpft ist. Inwieweit es möglich sein wird, aus dem Nachweis einer Spina bifida occulta beim progredient verlaufenden Klauenhohlfuß für die kausale Therapie neue Gesichtspunkte zu gewinnen, erscheint uns solange ungewiß, als wir nicht wissen, in welcher Weise das Rückenmark durch die Wirbeldehiszenz in seiner Funktion gestört wird. Bei Fällen von manifester Drucklähmung ist der therapeutische Weg natürlich gegeben.

Digitized by Google

Trotz der zahlreichen Beziehungen, die somit zwischen der Spina bifida occulta und dem Hohlfuß bestehen, kann ihr doch nicht unter allen Umständen eine direkte ätiologische Bedeutung für eine sich ausbildende Fußdeformität zugesprochen werden. Das beweist Fall 9 meiner Beobachtungen, bei dem die neurologische Untersuchung das Bestehen einer Friedreichschen Krankheit ergeben hat. Hier können wir in Analogie mit dem gleichzeitigen Vorkommen von Halsrippen und Nervenkrankheiten, die nicht durch erstere bedingt sind, sondern auf dem gemeinschaftlichen Boden der neuropathischen Diathese entstehen (Oppenheim), wie z. B. Halsrippe und Syringomyelie (Oppenheim, Marburg, Borchardt, von Malaisé), Halsrippe und Sclerosis multiplex (Levi), Halsrippe und Neurohysterie (Oppenheim), auch die Wirbeldehiszenz als Stigma degenerationis auffassen.

Ich füge hier zwei weitere Fälle von okkulter Wirbelspalte an, die ich gleichfalls in diesem Sinne deuten möchte.

A. Hella Schm., 9 Jahre.

Vorgeschichte. Aelteres Kind von Geschwistern. Mutter verwachsen. In der Familie keinerlei erbliche Krankheiten. Patientin ist ein 7 Monatskind, ist geistig angeblich normal, ermüdet aber leicht. Die Eltern bringen das Kind wegen einer geringen Rückgratverbiegung in die Poliklinik.

Befund. Aeußerlich bis auf eine geringe Skoliose normal gebildetes Kind. Keinerlei Zeichen einer Spina bifida occulta.

Neurologisch. Deutlich gesteigerte Patellarreflexe, Fußklonus beiderseits angedeutet; Oppenheimsches Symptom linkerseits positiv. Ganz geringe Spasmen an den unteren Gliedmaßen. Sensibilität intakt. Keinerlei Zeichen eines Intelligenzdefektes.

Radiologisch. Spina bifida occulta.

Diagnose. Leichte Skoliose ersten Grades, larvierter Little, Spina bifida occulta.

B. Helene F., 18 Jahre.

Vorgeschichte. Drittes Kind gesunder Eltern. Normal mit völlig gesunden Füßen geboren. Als Patientin 1 Jahr alt war und zu laufen anfing, ist den Eltern aufgefallen, daß Patientin mit dem rechten Fuß merkwürdig nach innen zu gehen begann. Der Gang soll allmählich schlechter geworden sein. Erst im Alter von 7 Jahren ist allmählich eine Verunstaltung des rechten Fußes aufgetreten, die allmählich zugenommen haben soll. Nach Angabe der Eltern ist der verunstaltete Fuß 3mal in der Kgl. Klinik und 1mal von einem Privatchirurgen gerichtet worden. Immer wieder trat die Verunstaltung auf. Im Alter von 14 Jahren zog sich Patientin bei einer Wanderung eine Blutblase in der Nähe des äußeren Fußrandes da zu, wo sie aufzutreten gewöhnt war. Diese Blutblase vereiterte. Es bildete sich eine Fistel, die sich zeitweise schloß

Digitized by Google

und wieder öffnete. Seit etwa 1 Jahre hat sich eine eiternde Schwiele unter dem Großzehenmittelfußgelenk gebildet. Schmerzen hat Patientin im Fuß nicht. Sie kommt in die Poliklinik wegen der eiternden „Gehschwiele". Blasen- und Mastdarmstörungen sind angeblich nicht vorhanden.

Befund. Mittelgroßes kräftiges Mädchen mit gesunden inneren Organen. Keinerlei Zeichen einer Spina bifida occulta. Es besteht rechterseits eine mäßige Verkürzung des Beines. Die Wadenmuskulatur weist eine starke Atrophie auf. Der rechte Fuß steht in Equino-varus-Stellung. Die Zehen nehmen Krallenstellung ein; das Fußgewölbe ist ziemlich stark ausgehöhlt. Unter dem Os cuboideum befindet sich eine Schwielenbildung, in deren Mitte eine Eiter sezernierende Fistel auf den Knochen führt. Unter dem I. Metatarsophalangealgelenk ist gleichfalls eine schwielenartige Verdickung der Sohlenhaut nachzuweisen, die entzündet erscheint (Fig. 1 u. 2).

Neurologisch (Prof. Cassirer). Rechter Fuß und Unterschenkel kürzer und schwächer als der linke. Rechter Fuß cyanotisch, kalt. Knie- und Achillesphänomene beiderseits stark. Hyperextension der rechten Großzehe. Es besteht keine eigentliche Parese der Fußmuskulatur. Rechts ist eine Andeutung von Babinski nachweisbar. Die Glutäalmuskulatur ist rechts wesentlich schwächer als links. Am Gesäß bestehen rechts alte Narben von Ulzerationen. Perigenital und an der Hinterfläche des rechten Oberschenkels besteht eine Hypästhesie und Hypalgesie. Am rechten Fuß sind schwere Temperatursinnstörungen, besonders für warm, nachweisbar. Bauchdeckenreflexe lebhaft, Hände etwas schwach, aber nicht atrophisch. Sehnenphänomene an den Armen schwach, aber vorhanden. Rechte Pupille und Lidspalte etwas weiter als links.

Radiologisch. Spina bifida occulta (Fig. 3).

Fig. 1.

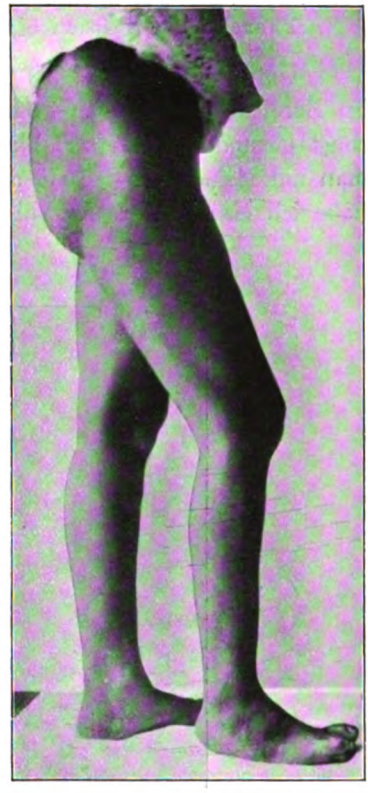

Fig. 2.

Digitized by Google

Diagnose. Syringomyelie, Gliosis, Pes equino-varus dexter, Malum perforans, Spina bifida occulta.

Therapie. Orthopädischer Stiefel nach Heilung des Malum perforans.

Um dem Einwand zu begegnen, daß geringe Spaltbildungen im Bereiche der Lenden- oder Kreuzbeinwirbel vielleicht auch bei sonst gesunden Individuen häufiger beobachtet werden dürften, wenn man auf sie achtet, daß sie also als Nebenbefunde zu deuten wären, habe ich eine größere Anzahl von Röntgenbildern aus der Sammlung

Fig. 3.

der Poliklinik durchgesehen. Außer einigen Fällen von Luxatio coxae congenita mit Spina bifida occulta (vgl. Fig. 11 unserer Beobachtungen), deren gleichzeitiges Vorkommen bekannt ist, und über welches aus der hiesigen Poliklinik von Pieri berichtet worden ist, der einschließlich der in unserer Anstalt beobachteten Fälle und eines anatomischen Präparates 21 Beobachtungen dieser Art zusammenstellen konnte (unser Fall 8 wäre danach der 22. Fall), habe ich bisher nur einen Fall ausfindig gemacht, der einen an einer tuberkulösen Coxitis leidenden 3jährigen Knaben betrifft. Es dürfte von Interesse

Digitized by Google

sein, das Schicksal des kleinen Patienten weiter zu verfolgen, um festzustellen, ob auch er späterhin an einem Hohlfuß erkranken oder anderweitige nervöse Störungen aufweisen wird[1]).

Im übrigen wage ich heute über die Häufigkeit des Vorkommens okkulter Wirbeldehiszenzen und ihre klinische Bedeutung ein abschließendes Urteil noch nicht zu fällen; ich hoffe, durch weitere diesbezüg-

Fig. 4.

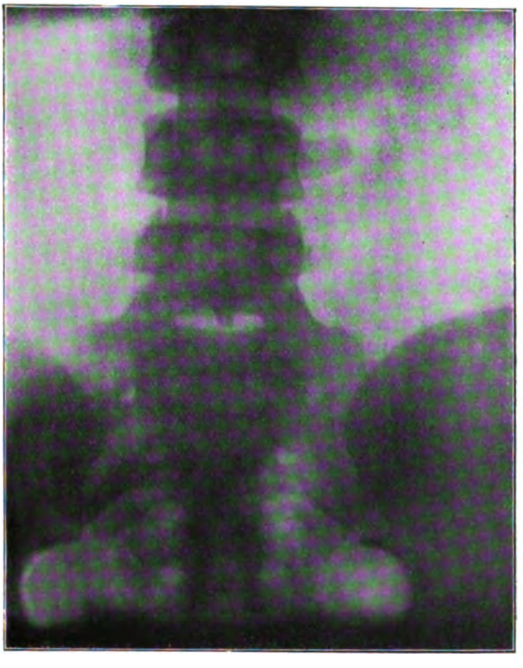

liche Untersuchungen zur weiteren Klärung dieser bisher unbeachtet gebliebenen Verhältnisse beitragen zu können.

Insbesondere müssen weitere Beobachtungen lehren, inwieweit wir der Spina bifida occulta eine ätiologische Bedeutung für den Hohlfuß zuerkennen müssen.

[1]) Während der Drucklegung der Arbeit wurde die Spina bifida occulta weiterhin bei einigen kleinen Kindern ausfindig gemacht, die an ihren unteren Gliedmaßen bisher keinerlei Störungen aufweisen.

Digitized by Google

Mit der Diagnose des „idiopathischen Hohlfußes" muß aufgeräumt werden. An den Befunden von Wirbeldehiszenzen beim Hohlfuß werden wir trotz der erst jüngst mitgeteilten negativen Befunde Ernst Müllers in der Folgezeit nicht achtlos vorübergehen dürfen, nachdem auch bereits von anderer Seite (Iselin) unsere Befunde bestätigt worden sind.

Fig. 5.

I. Spina bifida occulta und Klauenhohlfuß.

1. Fritz B., 13 Jahre.

Vorgeschichte. Seit 1½ Jahren zunehmende Verunstaltung beider Füße. Keine Schmerzen; leichte Gangstörung.

Befund. Kräftiger Knabe. Rechts hochgradiger Hohlfuß, links beginnender Hohlfuß. Keine äußerlich sichtbaren Zeichen von Wirbelspalte.

Neurologisch. Steigerung der Sehnenphänomene ohne spastische Symptome. Keinerlei Anhaltspunkte für progressive neurale Muskelatrophie, Little oder eine der Spina bifida entsprechende Erkrankung des untersten Rückenmarksabschnittes.

Radiologisch. Spina bifida occulta (Fig. 4).

Diagnose. Beiderseitiger Klauenhohlfuß; Spina bifida occulta.

Digitized by Google

Therapie. Redressement nach Tenotomie der Achillessehne und Plantarfascie.

2. Paul St., 12½ Jahre.

Vorgeschichte. Seit 1½ Jahren zunehmende Gangstörung des linken Beins, die auf Ungezogenheit zurückgeführt wird. Patient kommt in der Schule nicht ordentlich mit.

Befund. Kräftiger Knabe. Gesichtsausdruck etwas blöde. Keine äußerlich sichtbaren Zeichen von Wirbelspalte. Starker linksseitiger Klauenhohlfuß mit leichter Varietät des Vorderfußes. Der rechte Fuß erscheint normal gebildet.

Fig. 6.

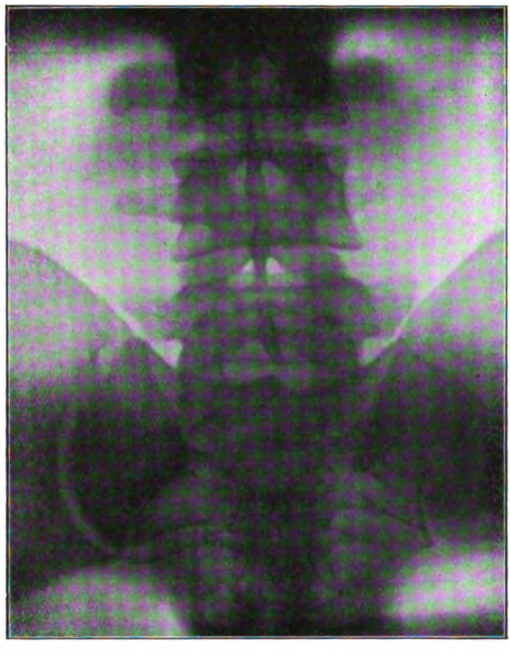

Neurologisch. Muskelatrophie des linken Unterschenkels; Herabsetzung der elektrischen Erregbarkeit im M. extensor digitorum brevis. Muskelkraft besonders in den Adduktoren des Fußes herabgesetzt. Achillesphänomen links herabgesetzt. Deutliche Imbezillität, Epilepsie.

Radiologisch. Spina bifida occulta (Fig. 5).

Diagnose. Neurale Form der progressiven Muskelatrophie, Klauenhohlfuß, Spina bifida occulta.

Therapie. Redressement vorgeschlagen.

3. Otto L., 28 Jahre.

Vorgeschichte. Seit frühester Kindheit besteht angeblich ein hohler Fuß, der erblich in der Familie sein soll. Bis zum 17. Lebensjahr konnte Patient gut laufen. Seit dieser Zeit zunehmende Verkrümmung der Zehen,

Digitized by Google

unsicherer Gang und Schmerzen in den Ober-, Unterschenkeln und Füßen. Blasen- und Mastdarmstörungen nicht vorhanden.

Befund. Kräftiger Mann. Typischer Klauenhohlfuß beider Seiten. Keine äußerlich sichtbaren Zeichen von Wirbelspalte.

Neurologisch. Keinerlei Veränderungen.

Radiologisch. Spina bifida occulta (Fig. 6).

Diagnose. Beiderseitiger Klauenhohlfuß, Spina bifida occulta.

Therapie. Redressement vorgeschlagen.

4. Fritz Schn., 7½ Jahre.

Vorgeschichte. Hat angeblich im frühesten Kindesalter Typhus durch-

Fig. 7.

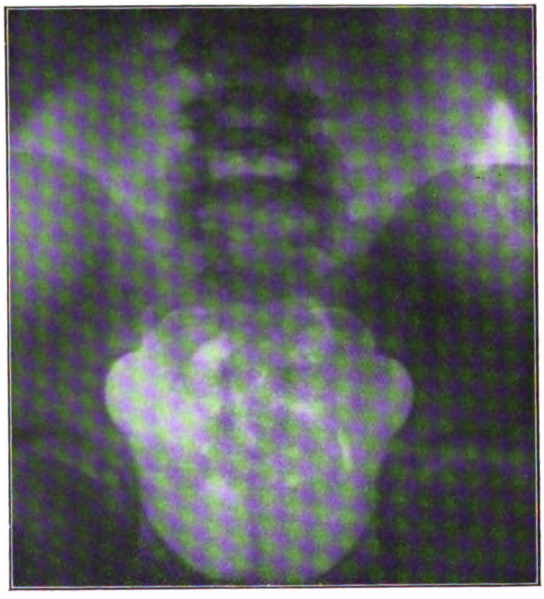

gemacht. Im Alter von 2½ Jahren wegen Schiefstellung der Füße Konsultation in der hiesigen Poliklinik am 14. Dezember 1908. Damals wurde ein Genu valgum und ein Pes planus festgestellt. Der Genu valgum wurde redressiert.

Mitte März 1911 wurde der Knabe wieder vorgestellt, weil eine zunehmende Hohlfußbildung eintritt.

Befund. Kräftiger Knabe. Beiderseitiger Hohlfuß. Keinerlei äußerlich sichtbare Zeichen von Wirbelspalte.

Neurologisch. Starke Steigerung der Sehnenphänomene an beiden Beinen, rechts stärker als links. Steigerung der Sehnenreflexe an den oberen Gliedmaßen. Rechterseits Babinski. Kontraktur der Achillessehnen.

Radiologisch. Spina bifida occulta (Fig. 7).

Digitized by Google

Diagnose. Doppelseitiger Hohlfuß, Encephalo-Myelitis larvata, Spina bifida occulta.

Therapie. Redressement nach plastischer Verlängerung der Achillessehnen vorgeschlagen.

5. Anna D., 10 Jahre.

Vorgeschichte. Seit kurzer Zeit fällt der Mutter auf, daß der rechte Fuß welker wird und die Zehen nach oben stehen. Seit einiger Zeit steht der rechte Fuß etwas einwärts. Blasenschwäche seit frühester Kindheit. Im Sommer 1912 angeblich im rechten Bein Krämpfe.

Fig. 8.

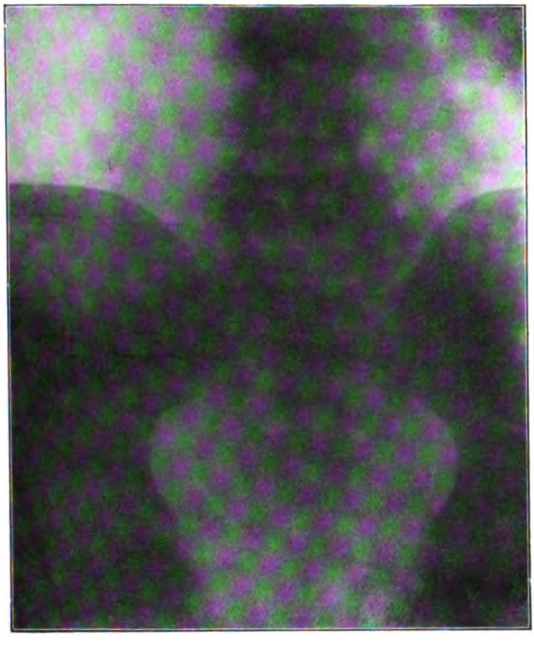

Befund. Kräftiges Mädchen. Klauenhohlfuß rechts mäßigen Grades. Linker Fuß normal. Keine äußerlich sichtbaren Zeichen von Wirbelspalte.

Neurologisch. Motorische Schwäche in den kleinen Fußmuskeln und im M. tibialis anticus, rechts viel stärker als links. Partielle Entartungsreaktion. Keine sicheren Sensibilitätsstörungen.

Radiologisch. Spina bifida occulta (Fig. 8).

Diagnose. Klauenhohlfuß rechts. Spina bifida occulta. Syringomyelie des unteren Teils des Rückenmarks.

Therapie. Redressement.

6. B. D., 6 Jahre (von Herrn Dr. Blank-Charlottenburg freundlichst überlassen).

Vorgeschichte. Mutter weist angeblich eine Verunstaltung der Füße

Digitized by Google

auf. Seit frühester Kindheit Bettnässen, das jetzt nur nachts vorkommt, während am Tage normale Funktion vorhanden ist. Seit Jahresfrist knickt das Kind mit den Füßen häufig um.

Befund. Gut entwickelter Knabe. Leichter Grad von Hohlfußbildung linkerseits. Keine äußerlich sichtbaren Zeichen von Wirbelspalte.

Neurologisch. Keinerlei Veränderungen nachweisbar.

Radiologisch. Spina bifida occulta (Fig. 9).

Fig. 9.

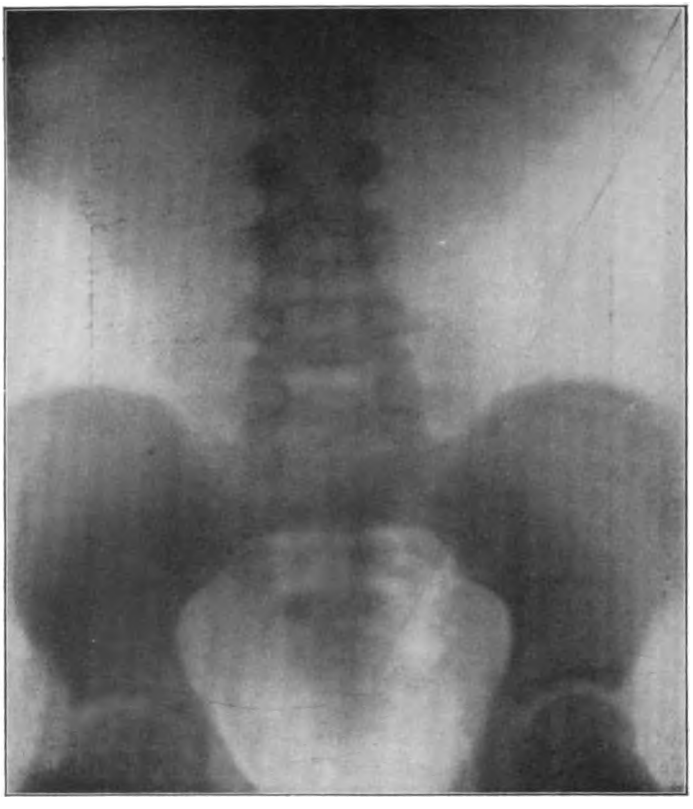

Diagnose. Hohlfuß linkerseits. Enuresis nocturna, Spina bifida occulta.

Therapie. Exspektativ.

7. K. G., 12 Jahre.

Vorgeschichte. Stammt aus angeblich nervöser Familie. Im Alter von 3 Jahren Gelenkrheumatismus. Nach Ablauf desselben angeblich beginnende Verunstaltung des linken Fußes. Allmähliche Verschlimmerung. Am rechten Fuß hat sich erst in letzter Zeit eine Deformierung eingestellt. Wegen des

Digitized by Google

linken Fußes hat im Jahre 1912 eine orthopädische Behandlung stattgefunden, die vergebens gewesen sein soll.

Befund. Linkerseits hochgradiger Klauenhohlfuß. Rechts beginnende Hohlfußstellung.

Neurologisch. Progressive neurotische Muskelatrophie. Bemerkenswert ist die Asymmetrie in der Ausbildung und in den trophischen Störungen, die links viel stärker sind und jahrelang vorausgegangen sind. Sensibilität intakt. Starke Herabsetzung der faradischen Erregbarkeit.

Fig. 10.

Radiologisch. Geringe Verschiebung der hinteren Wirbelbögen im Bereiche des I. Sakralwirbels. Es sind sechs Sakralwirbel vorhanden, von denen einer verkümmert erscheint (Fig. 10).

Diagnose. Klauenhohlfuß, Spina bifida occulta, progressive neurotische Muskelatrophie.

Therapie. Tenotomie und Redressement vorgeschlagen.

8. Helene Schn., 14 Jahre (aus der Privatklientel des Herrn Professor Joachimsthal).

Vorgeschichte. Stammt angeblich aus gesunder Familie. Einziges Kind gesunder Eltern. Ist mit doppelseitiger Hüftverrenkung zur Welt gekommen. Im Alter von 2 Jahren Einrenkung durch Prof. Leeser-Halle; ohne Erfolg. Im Alter von 4 Jahren zweiter Einrenkungsversuch durch Prof. Hoffa, beider-

Digitized by Google

seits in einer Zeit. Nach der Einrenkung sofort totale Lähmung beider Beine, die sehr langsam zurückging. Linker Fuß war besonders lange geschwächt, während der rechte rascher besser wurde. Allmählich Heilung unter Massage; es trat allmählich zunehmende Hohlfußbildung ein. Im Laufe der letzten Jahre zusehends Verschlechterung des Ganges durch weitere Zunahme der Hohlfußbildung; von den Eltern wird diese Erscheinung auf den Gang infolge der noch bestehenden Hüftverrenkung zurückgeführt.

Fig. 11.

Befund. Starker Klauenhohlfuß beiderseits, links stärker als rechts. Keinerlei sichtbare Zeichen von Spina bifida. Doppelseitige Hüftluxation.

Neurologisch. Rechts gesteigerter Patellarreflex, links fehlt er. Achillessehnenphänomene vorhanden. Kein Babinski, starke Atrophie der Wadenmuskeln. Sensibilität intakt.

Radiologisch. Luxatio coxae congenita duplex. Spina bifida occulta (Fig. 11).

Diagnose. Klauenhohlfuß beiderseits, angeborene doppelseitige Hüftverrenkung, Spina bifida occulta.

Therapie. Tenotomien und Redressements vorgeschlagen.

Digitized by Google

II. Friedreichsche Krankheit, Klauenhohlfuß und Spina bifida occulta.

9. Georg E., 8 Jahre.

Vorgeschichte. Gesund zur Welt gekommen; bis zum 6. Lebensjahr völlig gesund. Nach dem Einschulen Scharlach, Windpocken, Masern, typhöses Fieber. Nach Ablauf der Masern begannen merkwürdige Störungen am rechten Fuß beim Gehen aufzutreten. Allmählich bilden sich auch am linken Fuß Störungen heraus. Keine Blasenstörungen. Patient geht angeblich seit 1 Jahr etwas wacklig.

Fig. 12.

Befund. Klauenhohlfuß beiderseits, rechts wesentlich stärker als links. Keine sichtbaren Zeichen von Spina bifida occulta.

Neurologisch. Fehlen der Sehnenphänomene an Armen und Beinen, Andeutung von Bewegungsataxie in beiden Armen und im linken Bein. An beiden Beinen Pes excavatus und Hyperextension der großen Zehe mit Neigung zur Dorsalflexion. An den unteren Extremitäten bestehen weder motorische noch sensible Veränderungen.

Radiologisch. Spina bifida occulta (Fig. 12).

Diagnose. Klauenhohlfuß beiderseits, Friedreichsche Krankheit, Spina bifida occulta.

Therapie. Redressement vorgeschlagen.

Digitized by Google

III. Neurotische Muskelatrophie und Klauenhohlfuß.

10. Paul Sch., 9 Jahre.

Vorgeschichte. Vor 5 Jahren an Reißen in den Füßen erkrankt. Allmählich zunehmende Verunstaltung des linken Fußes, die in letzter Zeit auch linkerseits auftritt.

Befund. Klauenhohlfuß beiderseits, links schwächer als rechts. Pes equino-varus.

Neurologisch. Motilität relativ wenig geschädigt. Abduktion des linken Fußes mangelhaft. Sensibilität intakt. Reflexe regelrecht.

Röntgenaufnahme der Wirbelsäule aus äußeren Gründen nicht vorgenommen.

Diagnose. Progressive neurotische Muskelatrophie.

Therapie. Elektrotherapie.

11. Edmund H., 13 Jahre.

Vorgeschichte. Im Laufe der letzten 10 Jahre hat sich bei dem sonst gesunden Knaben eine Schwäche im rechten Fuß und eine Zehenverkrümmung eingestellt. Schmerzen sollen niemals bestanden haben.

Befund. Kräftiger Knabe. Ausgesprochener Klauenhohlfuß rechterseits. Geringe Klauenhohlfußbildung linkerseits.

Neurologisch. Parese aller Fußmuskeln des rechten Fußes mit Ausnahme vielleicht des M. tibialis anticus. Herabsetzung der elektrischen Erregbarkeit der betreffenden Muskeln. In den kleinen Fußmuskeln partielle Entartungsreaktion. Achillesphänomen fehlt rechts. Keine Sensibilitätsstörungen. Linkerseits elektrisch und funktionell alle Muskeln intakt.

Röntgenaufnahme der Wirbelsäule nicht vorgenommen.

Diagnose. Progressive neurotische Muskelatrophie (atypisch, weil einseitig).

Therapie. Redressement.

12. Jakob Fr., 29 Jahre (aus der Privatklientel von Herrn Professor Joachimsthal).

Vorgeschichte. Seit vielen Jahren besteht eine Verbildung beider Füße, die in der letzten Zeit zunimmt und beim Gehen Beschwerden verursacht. Angeblich hat der Vater des Patienten eine ähnliche Verunstaltung.

Befund. Ausgesprochener Klauenhohlfuß beiderseits. Keine sichtbaren Zeichen von Spina bifida occulta.

Neurologisch. Hohlfußbildung; Parese der Extensoren des Fußes und der Zehen sowie der Abduktoren des Fußes mit starker Herabsetzung der elektrischen Erregbarkeit ohne Entartungsreaktion; leichte Sensibilitätsstörungen an den Beinen. Knie- und Achillessehnenphänomene fehlen. Auch an den Händen bestehen durch Fett zum Teil maskierte Muskelatrophien, die auch an den Unterschenkeln nachweisbar sind, Schwäche und Herabsetzung der elektrischen Erregbarkeit in den kleinen Handmuskeln, besonders am Daumen. Es besteht konstantes Babinskisches Phänomen, besonders deutlich rechts. Geringer Grad von Ataxie.

Radiologisch. Keine nachweisbaren Veränderungen der Wirbelsäule.

Digitized by Google

Diagnose. Klauenhohlfuß, Kombination von Friedreichscher Krankheit und progressiver neuraler Muskelatrophie.

Therapie. Unblutiges Redressement vorgeschlagen.

13. Kurt E., 19 Jahre.

Vorgeschichte. Seit dem 14. Lebensjahr allmählich zunehmende Veränderung der Fußform, die auf schlechtes Schuhzeug zurückgeführt wird. In der Familie kein ähnliches Fußleiden, kein Nervenleiden. Zunehmende Schmerzen beim Gehen, besonders am Zehenballen; sie strahlen zeitweise in die Unterschenkelmuskulatur aus. Blase und Mastdarm intakt.

Befund. Ausgesprochener Klauenhohlfuß beiderseits. Keinerlei Erscheinungen von Spina bifida occulta.

Neurologisch. Keinerlei nachweisbare Veränderungen. Es handelt sich nach Ansicht des Herrn Prof. Cassirer um einen derjenigen Fälle, bei denen nur Knochenveränderungen vorliegen, die den bei der neuralen Muskelatrophie beobachteten anscheinend völlig gleichen.

Radiographie aus äußeren Gründen nicht vorgenommen.

Diagnose. Klauenhohlfuß.

Therapie. Redressement vorgeschlagen.

IV. Angeborene Läsion des Gehirns und Rückenmarks und Klauenhohlfuß.

14. Dora Fr., 13. Jahre.

Vorgeschichte. Erstes Kind gesunder Eltern. Vater am Herzschlag gestorben. Kind wog bei der Geburt 4 Pfund, war sonst der Zeit nach ausgetragen. Seit etwa 3 Jahren wird eine zunehmende Veränderung der Füße von der Mutter beobachtet. Kind ist geistig zurück und in der Schule in einer Nebenklasse.

Befund. Klauenhohlfuß beiderseits, links wesentlich stärker als rechts.

Neurologisch. Schädelmißbildung: Imbezillität, die wahrscheinlich auf eine Entwicklungshemmung des Gehirns zu beziehen ist. Es bestehen leichte Störungen der Motilität in den unteren Extremitäten im Sinne einer Läsion der Pyramidenbahnen (Oppenheimsches Zeichen vorhanden; Erhöhung der Sehnenphänomene, geringe Schwäche in den Mm. peronei).

Radiographie der Wirbelsäule aus äußeren Gründen nicht vorgenommen.

Diagnose. Schädelmißbildung, Entwicklungshemmung des Gehirns und Rückenmarks. Klauenhohlfuß beiderseits.

Therapie. Redressement.

V. Poliomyelitis und Klauenhohlfuß.

15. Elma B., 8 Jahre.

Vorgeschichte. Bis zum 2. Lebensjahre völlig gesund; dann fieberhafte Erkrankung, nach deren Ablauf eine Schwäche in den Beinen zurückblieb.

Befund. Am rechten Bein bestehen die Reste einer Poliomyelitis, be-

Digitized by Google

stehend in einem funktionellen und elektrischen Ausfall im M. triceps surae; dementsprechend fehlt das rechte Achillesphänomen. Am linken Unterschenkel besteht eine geringe funktionelle Parese in den Mm. peronei mit entsprechenden quantitativen elektrischen Störungen. An beiden Füßen besteht Klauenhohlfußbildung.

Radiologisch. Keine Spina bifida occulta.

Diagnose. Reste einer abgelaufenen Poliomyelitis.

Therapie. Osteotomie der Calcanei empfohlen.

VI. Hohlfüße ohne nachweisbare Ursache.

16. Elisabeth W., 13 Jahre.

Vorgeschichte. Angeblich gesund zur Welt gekommen. Im Alter von 5 Jahren allmählich Verunstaltung des linken Fußes. Patientin ermüdet leicht. Keine Blasenstörungen. Großvater des Kindes soll dieselbe Verunstaltung gehabt haben.

Befund. Linkseitiger Hohlfuß ohne weitere nachweisbare Veränderungen.

Neurologisch. Kein abnormer Befund.

Radiologisch. Keine Spina bifida occulta.

Therapie. Redressement.

17. Fräulein Luise G., 40 Jahre.

Vorgeschichte. Seit vielen Jahren Hohlfußbildung. Ein Bruder der Patientin soll dieselbe Verunstaltung aufweisen.

Befund. Doppelseitiger Hohlfuß ohne weitere nachweisbare Veränderungen.

Neurologisch. Kein abnormer Befund.

Radiologisch. Keine Spina bifida occulta.

Therapie. Passende Einlagen.

Nachtrag.

Seit der ersten Drucklegung vorstehender Arbeit hat unser Material an Hohlfüßen mit Spina bifida occulta weiter zugenommen. Ein Zweifel an der ätiologischen Bedeutung der Wirbeldehiszenz für die genannten Fußdeformitäten dürfte demnach kaum noch möglich sein. Immerhin darf nicht verschwiegen werden, daß ich noch zweimal bei Kindern eine verborgene Wirbelspalte fand, ohne daß an den unteren Gliedmaßen pathologische Veränderungen nachweisbar waren. Ob sich bei diesen Individuen späterhin, eventuell in der Adoleszenz, Störungen an den unteren Extremitäten bemerkbar machen werden, läßt sich natürlich nicht vorher bestimmen. Nach meinen bisherigen Erfahrungen (siehe auch nachstehende

Digitized by Google

Krankheitsgeschichte) ist dies keineswegs ausgeschlossen; und es wäre meines Erachtens verfrüht, an Hand derartiger Beobachtungen die Spina bifida occulta für einen bedeutungslosen oder zufälligen Nebenbefund zu erklären.

Wie ich an früherer Stelle (Berl. klin. Wochenschr., August 1913) ausgeführt habe, lehren uns unsere neueren Erfahrungen, daß wir die unter dem Namen der „Spina bifida occulta" bekannten Defektbildungen der Wirbelsäule bisher nicht in der genügenden Weise beachtet haben. Daß diese so völlig übergangen werden konnten oder unbeachtet geblieben sind, liegt meines Erachtens lediglich daran, weil man sich zur röntgenologischen Untersuchung der Wirbelsäule zum Zweck ihrer Feststellung nur dann entschließen zu müssen glaubte, wenn äußerlich nachweisbare Merkmale (Hypertrichosis usw.) den Verdacht auf eine Wirbeldehiszenz wachriefen. Wie mich meine Beobachtungen gelehrt haben, sind diese Merkmale ganz unsichere Begleiterscheinungen dieser angeborenen Veränderung. Auf sie können wir uns nicht verlassen; wohl aber können gewisse Störungen in der Funktion der Blase und auch gewisse, sich langsam entwickelnde und in ihrer Aetiologie bisher dunkle Stellungsanomalien der Füße und Zehen (zunehmende Aushöhlung der Fußsohlen, Krallen- oder Klauenstellung der Zehen mit oder ohne Deformitäten des Mittelfußes, leichte Adduktions- und Supinationsstellungen der Füße mit oder ohne nachweisbaren Ausfall der Muskelfunktion) in uns den Verdacht einer Störung im Bereiche der Lendenkreuzbeingrenze oder des Endteils der Wirbelsäule wachrufen. Wie berechtigt ein solcher Verdacht ist, lehrt folgende Beobachtung.

Fig. 13.

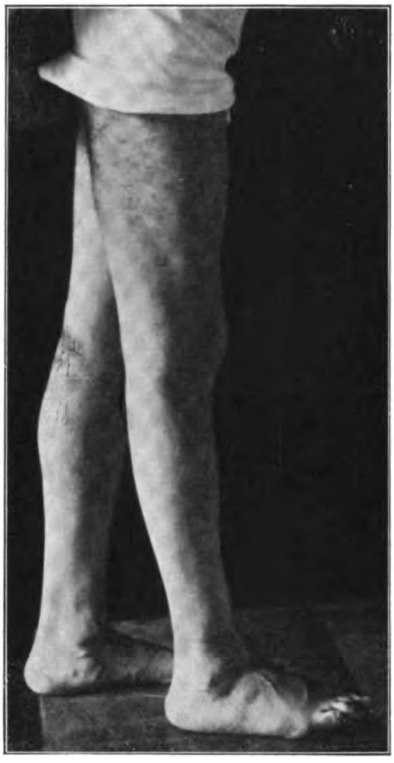

Digitized by Google

Jankel P., 23 Jahre alt, aus Rußland, Student der Medizin.

Vorgeschichte. Hereditär nicht belastet. Patient hat als Kind Scharlach durchgemacht, war im übrigen völlig gesund, bis er vor 2 Jahren (1911) an einem akuten Gelenkrheumatismus erkrankte. Schon vorher (im Alter von 18—20 Jahren) merkte er, daß der rechte Unterschenkel schwächer wurde. Besonders fiel ihm dies erst nach Ueberstehen des Rheumatismus auf. Er ist geneigt, die Schwäche des Beins auf den Gelenkrheumatismus zurückzuführen. Keinerlei Blasenstörungen.

Befund. Zehen des rechten Fußes im Sinne leichter Krallenstellung deformiert. Rechtseitige Wadenmuskulatur auffallend atrophisch (Fig. 13). Das rechte

Fig. 14.

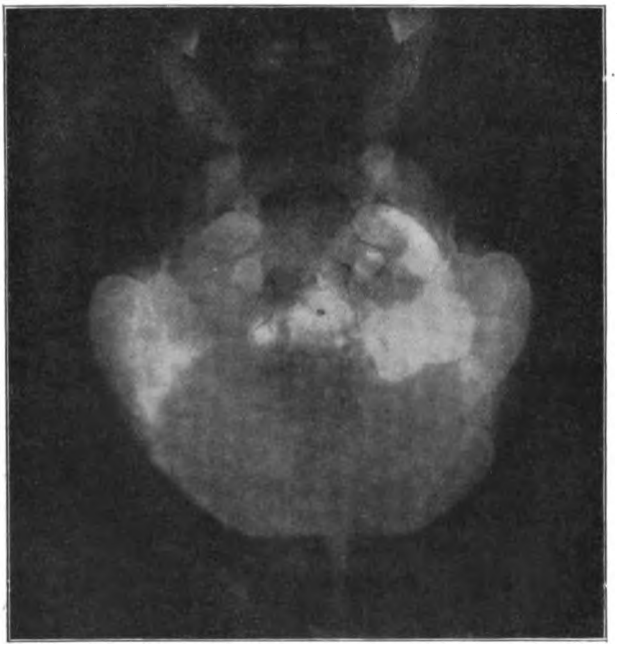

Achillessehnenphänomen fehlt. Elektrisch findet sich eine einfache Herabsetzung der Erregbarkeit ohne deutliche Zeichen von Entartungsreaktion. An der Außenseite des rechten Unterschenkels besteht eine geringe Verminderung der Thermosensibilität. Keine äußerlich sicht- oder fühlbaren Zeichen von Spina bifida.

Radiographie. Spina bifida occulta (Fig. 14).

In diesem Fall wurde die Wahrscheinlichkeitsdiagnose auf Spina bifida occulta lediglich auf Grund der typischen Anamnese und des lokalen Befundes am rechten Unterschenkel und Fuß gestellt. Sie wurde durch das Radiogramm bestätigt.

Digitized by Google

Literatur.

Bartels, a) Archiv f. Anthropologie 1881. b) Berl. klin. Wochenschr. 1884, S. 955. c) Deutsche Zeitschr. f. Chir. 1884.
v. Bergmann, Berl. klin. Wochenschr. 1884.
Bibergeil, a) Verein für innere Medizin und Kinderheilkunde zu Berlin, 13. Mai 1912. b) Münch. med. Wochenschr. 1912, Nr. 33. c) Berl. klin. Wochenschr. August 1913.
Bohnstedt, Virchows Archiv Bd. 140, S. 47.
Borst, Ergebnisse der allgemeinen Pathologie, Lubarsch-Ostertag, S. 452.
Brunner, a) Berl. klin. Wochenschr. 1884, S. 756. b) Virchows Archiv 1887, Bd. 107, S. 494.
Duchenne, Physiologie der Bewegungen 1885.
Ernst, Mißbildungen des Nervensystems: aus Schwalbe, Morphologie der Mißbildungen der Menschen und Tiere.
Fuchs, Wien. med. Wochenschr. 1909, Nr. 37.
Geiges, Bruns' Beiträge 1912, Bd. 78, Heft 1, S. 125.
Gudden, Archiv f. Psychiatrie Bd. 30, S. 86.
Iselin, Medizinische Gesellschaft, Basel, Sitzung vom 19. Dezember 1912.
Jones, British medical journal 1891.
Katzenstein, Archiv f. klin. Chir. Bd. 64.
Maass, Deutsche med. Wochenschr. 1897, Nr. 47.
Ernst Müller, Bruns' Beiträge 1913, Bd. 83.
Peritz, Deutsche med. Wochenschr. 1911, Nr. 27.
Pieri, Charité-Annalen, Jahrg. XXXV.
de Quervain, Gesellschaft der Aerzte, Basel, Dezember 1911.
v. Recklinghausen, Virchows Archiv 1886, Bd. 105.
Redlich, Wien. klin. Wochenschr. 1898, Nr. 17.
de Ruyter, Archiv f. klin. Chir. 1890, S. 72.
Schultheß, Verhandl. d. deutschen Gesellsch. f. orthop. Chir. 1912.
Sutton, The Lancet 1887, S. 4.

Digitized by Google

VIII.

Ueber Veränderungen in den Epiphysen bei Gelenktuberkulose.

Von

Dr. **Ernst Delorme,** Halle a. S.

Herr Haudek stellte auf dem vorjährigen Röntgenkongreß einige Bilder vor, bei denen er die pathologische Reizung des Knochenwachstums als röntgenologisches Symptom bei Fungus jugendlicher Individuen demonstrierte. Er fand an den erkrankten Gelenken mehr Knochenkerne entwickelt oder die Knochenkerne größer als auf der gesunden Seite. Es kam nun darauf an, Material zu sammeln, um festzustellen, ob diese Erscheinung an sich für Tuberkulose wirklich beweisend sei.

Das pathologische Längenwachstum der unteren Extremität bei Fungus des Kniegelenks ist ja schon lange bekannt; ich erinnere nur kurz an die Arbeit von Wartmann u. a. Röntgenologische Beweise für diese Wachstumsvermehrung sind aber bisher noch wenige gebracht worden; ich möchte mir daher erlauben, Ihnen hier einige einschlägige Fälle zu demonstrieren.

Im ersten Fall handelt es sich um einen $3^3/_4$jährigen Knaben mit klinisch einwandfrei festzustellender Tuberkulose des linken Kniegelenks, bei dem sich das erkrankte Bein um $^3/_4$ cm verlängert zeigte. Sie sehen die Epiphysen sowohl des Femur als auch der Tibia höher als auf der gesunden Seite, die der Tibia besonders in den Randpartien erhöht.

Noch deutlicher wird dieses Verhältnis bei den folgenden Bildern, bei denen die Tibiaepiphyse fast die Gestalt eines Rechtecks einnimmt.

Besonders auf dem dritten Bilde sehen Sie die ganze enorme Vergrößerung sämtlicher Epiphysen, auch der der Fibula sowohl in

Digitized by Google

longitudinaler als auch in transversaler Richtung. Wir haben gerade dies Kind über 4 Jahre hindurch zu beobachten Gelegenheit gehabt und dabei feststellen können, wie die Längendifferenz, die im Beginn der Behandlung ca. 2 cm zugunsten des erkrankten Beines betrug, allmählich bis auf 4 cm gestiegen ist. Diese enorme Wachstumsvermehrung ist um so auffallender, als der Knochen sonst deutlich Atrophie erkennen läßt.

An den hier an den Epiphysen vorgefundenen Veränderungen erkennt man, wie dies ja schon von Herrn Haudek und in der Diskussion von anderen betont ist, daß sich die Knochen in einem dem Alter des Kindes vorauseilenden Entwicklungsstadium befinden. Doch nicht allein vorgeschrittene Entwicklung finden wir, sondern auch eine charakteristische, sich stets wiederholende Veränderung der Gestalt der Tibiaepiphyse. Diese Rechteckform der Epiphyse wird normalerweise auch im späteren Wachstum nicht ausgebildet, so daß man beides zusammen, vorgeschrittene Entwicklung plus Formveränderung, als röntgenologisch beweisend für pathologischen Wachstumsreiz ansehen muß, ich sage absichtlich nicht beweisend für Fungus allein, denn wir werden gleich sehen, daß auch andere Ursachen, wenn auch selten, solch vermehrtes Wachstum hervorrufen können.

Das nächste Bild, herrührend von einem 8jährigen Knaben mit rechtseitiger Coxitis, zeigt, wie auch bei dieser Erkrankung die Epiphyse des Kopfes sowohl in Höhe wie Breite vergrößert ist. Im folgenden Bild haben wir neben der fungösen Gelenkentzündung, die zu den bekannten Veränderungen im Kniegelenk geführt hat, noch eine alte Fraktur des Femur vor uns und man könnte im Zweifel sein, ob nicht die gerade hier ganz kolossal ausgesprochenen Veränderungen zum Teil wenigstens auf die Fraktur zurückzuführen sind.

Daß tatsächlich auch eine Femurfraktur imstande ist, solchen wachstumsfördernden Reiz auf die Epiphysen von Femur und Tibia auszulösen, zeigt das folgende Bild, bei dem nach einem vor 2½ Jahren erlittenen Bruch das Bein um 1 cm länger war und bei dem wir die völlig gleichen Veränderungen in den Epiphysen wie bei den vorher gezeigten fungös erkrankten Gelenken sehen; das Kniegelenk war hier aber vollkommen gesund. Hier hat man auch den Eindruck, daß die Epiphyse mit der Diaphyse zu verschmelzen beginnt, was am anderen noch nicht der Fall ist.

Digitized by Google

Am letzten Bilde kann ich noch sehr schön zeigen, wie die Wachstumsvermehrung auch da noch bestehen kann, wo bereits destruktive Prozesse am Knochen einsetzen. Sie sehen an der Epiphyse des Femur und dem lateralen Teil des Tibiaepiphyse noch deutlich das gesteigerte Wachstum, während am medialen Teil der Tibia- und in der Mitte der Femurepiphyse bereits die Zerstörung begonnen hat.

Es war heute nur meine Absicht, Ihnen diese charakteristischen Bilder zu zeigen; alles weitere behalte ich späterer ausführlicher Bearbeitung vor.

Digitized by Google

IX.

Aus der Kgl. chirurgischen Klinik zu Kiel (Direktor: Prof. Dr. W. Anschütz).

Die Heilung größter Tibiadefekte durch Transplantation.

Von

Priv.-Doz. Dr. **M. Brandes**, Kiel.

Mit 7 Abbildungen.

Bei wirklich großen Defekten der Tibia — ich rede nicht von einfachen Pseudarthrosen — stehen uns verschiedene Wege der Heilung zur Verfügung, deren Kenntnis ich hier voraussetze; ich erwähne nur die plastischen Methoden, wie sie z. B. von Müller und Reichel zur Deckung mit Hilfe von Periostknochenlappen vorgeschlagen wurden, und die freien Knochentransplantationen, welche hier in verschiedener Weise ausgeführt werden können.

Ich möchte jedoch darauf hinweisen, daß bei größten Tibiadefekten, wie wir sie gewöhnlich nach osteomyelitischen Totalsequestrierungen erleben, auch diese Methoden versagen, und zwar die plastischen Verfahren deshalb, weil oft nicht genug Knochenmaterial in der Nachbarschaft zu erhalten ist, um einen großen Defekt noch zu überbrücken, die freien Transplantationen deshalb, weil hier hauptsächlich folgende drei Faktoren die Einheilung der freien Transplantate (seien sie nun fötaler, eigener oder fremder Herkunft) mißlingen lassen.

Erstens sind nämlich infolge der früheren, langdauernden osteomyelitischen Eiterung die Weichteile oft in weiter Ausdehnung narbig und schwielig verändert und geben deshalb ein für die Ernährung des freien Transplantates äußert ungünstiges Bett ab (darauf hat schon Baum auf einem früheren Chirurgenkongreß hingewiesen),

Digitized by Google

Fig. 1.

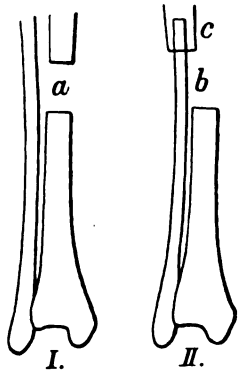

zum anderen verhindert die Fibula die definitive Einheilung des Transplantates, indem sie durch ihr nicht selten sogar gesteigertes Wachstum die oberen und unteren Verbindungsstellen mit dem Transplantate immer wieder lockert, und so die Verschmelzung der Knochenstücke miteinander vereitelt. Drittens sind die Knochenenden, in welche die Implantation bei älteren Defekten erfolgt, derart atrophisch und meistens auch fibrös verändert, daß auch von diesen aus keine feste Vereinigung mit den freien Transplantaten mehr erfolgt.

Nachdem wir wiederholt in der Anschützschen Klinik (Kiel) Mißerfolge bei freien Transplantationen in größte osteomyelitische Tibiadefekte erlebt hatten, haben wir die freien Tranplantationen für diese offenbar ungünstigen Fälle aufgegeben und bedienen uns jetzt eines einfacheren, rationelleren und sicheren Verfahrens.

Fig. 2.

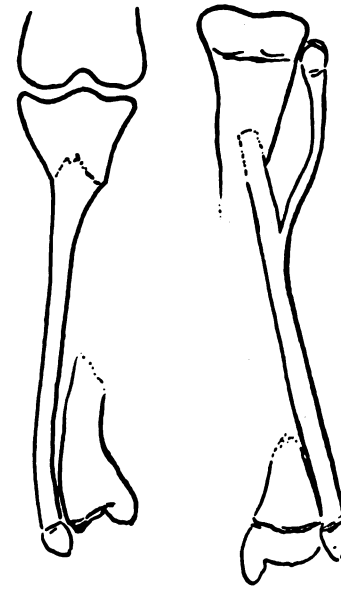

Wir versuchten anfangs in solchen Fällen mit dem schon 1884 gemachten Vorschlage Hahns auszukommen und verpflanzten das obere Ende der durchsägten gleichseitigen Fibula in die Markhöhle des oberen Endes der defekten Tibia. Das erste Bild zeigt Ihnen die Methode Hahns, welche er auch für große Defekte empfohlen hat, für welche er außerdem noch eine seitliche Anfrischung zwischen Fibula und Tibia vorschlug, ohne sie allerdings selbst ausgeführt zu haben.

Aber auch das Hahnsche Verfahren hat uns in dieser Form keine idealen Resultate gegeben, denn eine seitliche Anfrischung kann bei den größten Defekten nicht immer mehr erfolgreich ausgeführt werden, und andererseits ist die Belastung nach lediglich der oberen Implantation eine so ungünstige, wie Sie auf dem

Digitized by Google

zweiten Bilde sehen, daß wir uns entschlossen, unter Erhaltung des äußeren Knöchels auch unten die Implantation des Fibulaschaftes in den unteren Tibiarest auszuführen, also: In zwei Akten eine vollkommene Verpflanzung des Fibulaschaftes in den großen Tibiadefekt vorzunehmen. Sie sehen auf dem dritten und vierten Bilde, wie sich unser Verfahren gestaltet und wie es möglich ist, aus diesen beiden Knochen, welche bei bestehendem Defekt die Funktion des Beines nicht ermöglichten, eine gemeinsame neue Knochenform (Fig. 5) entstehen zu lassen, welche jetzt die Funktion und die Belastung des Beines in vollem Maße gestattet. Die Erhaltung des äußeren Knöchels ist notwendig, um die Malleolengabel für die Rolle des Talus zu erhalten. Die Abspaltung und Erhaltung des Fibulaköpfchens ist nicht absolut notwendig.

Fig. 3.

Fig. 4.

Fig. 5.

Die Vorzüge dieser erweiterten Hahnschen Methode sind leicht zu übersehen:

Wir benutzen zur Operation die stets vorhandene Fibula derselben Seite, welche meistens stark hypertrophisch und verdickt ist, und somit das beste Material zur Ueberbrückung des Defektes abgibt.

Durch diese Benutzung der gleichseitigen Fibula ist aber auch der eine Faktor, welcher die Einheilung der Implantate in der geschilderten Weise störte, beseitigt.

Wir können mit dieser Methode selbst die größten Defekte der Tibia überbrücken.

Wir erhalten sichere Erfolge, weil wir zweizeitig operieren, und somit die Ernährung des Transplantates selbst in diesem sonst so ungünstigen Boden absolut gewährleistet wird.

Digitized by Google

Die Defekte, welche wir mit dieser Methode erfolgreich überbrückten, haben bis zu 12 cm betragen.

Die folgenden Projektionen zeigen Ihnen Röntgenbilder aus den einzelnen Akten der Operation und von dem Heilungsresultate bei zwei Kindern (Fig. 6 und 7), welche jetzt vollkommen geheilt

Fig. 6.

Fig. 7.

sind, bei denen früher verschiedene plastische Verfahren und freie Transplantationen ergebnislos versucht waren. (Projektionen!) —

Dem guten formalen Endresultat unserer Fälle entspricht auch ein gutes funktionelles Resultat.

Die erste unserer zweizeitigen Fibulatransplantationen liegt jetzt über 2 Jahre zurück.

Digitized by Google

X.

Aus der Universitäts-Poliklinik für orthopädische Chirurgie zu Berlin (Direktor: Prof. Dr. G. Joachimsthal).

Transplantation bei Ulnadefekt.

Von

Dr. **Siegfried Peltesohn,** I. Assistent der Poliklinik.

Mit 4 Abbildungen.

Meine Herren! Gestatten Sie, daß ich Ihnen über ein Kind berichte, bei welchem ich die freie Transplantation eines Knochenstückes zur Ueberbrückung eines Defektes der Ulna ausgeführt habe.

Es handelt sich um ein im Jahre 1902 geborenes Mädchen E. F., das im Alter von 1½ Jahren erst an einem Hauttuberkulid und bald hinterher an multipler Knochen- und Drüsentuberkulose erkrankte. Bei ihm waren Halsdrüsenabszesse rechts eröffnet worden, ferner waren am rechten Fuß und an der Wirbelsäule tuberkulöse Knochenherde vorhanden gewesen. Inzwischen hatten sich am linken Unterarm, am linken Zeigefinger, am rechten Daumenmetakarpus tuberkulöse Herde gebildet, die teils spontan, teils nach operativen Eingriffen, stets aber verhältnismäßig rasch ausgeheilt waren.

Der operative Eingriff am linken Unterarm blieb nicht ohne störende Folgen. Ganz allmählich stellte sich eine Wachstumsstörung und stärker werdende Verbiegung des Unterarms ein. Wie Sie auf diesem Bilde (Fig. 1) erkennen, zeigt der Unterarm bei Pronation eine nach außen konkave, bei Supination nach außen konvexe Verbiegung. Gleichzeitig sieht man, daß das Radiusköpfchen stark oberhalb der Ellenbeuge prominiert. Die Beweglichkeit war bis auf eine Einschränkung der Supination bei rechtwinklig flektiertem Arm frei.

Die Knochendeformität wird deutlich durch das Röntgenbild entschleiert. Ich zeige zunächst ein Röntgenbild aus dem Jahre 1908.

Digitized by Google

Man sieht einen beträchtlichen Defekt an der Grenze des unteren und mittleren Drittels der Ulna. Die Enden der beiden Stümpfe haben sich geschlossen; das distale Stück läuft ganz spitz zu. Es ist nun zu einer Verbiegung des Radius mit der Konkavität nach der Ulna zu gekommen; auch die Ulna selbst ist in dem gleichen Sinne verbogen. Man erkennt ferner, daß das Radiusköpfchen seinen Platz verlassen hat und nach oben außen luxiert ist.

Fig. 1.

Wir hatten nun mehrere Jahre (2¼ Jahr) das Kind nicht gesehen, als es uns im Alter von 10 Jahren wieder von der Mutter gebracht wurde; das Kind war hingefallen und hatte sich eine starke Schwellung des linken Arms zugezogen. Die Untersuchung, die durch eine neue Röntgenaufnahme ergänzt wurde, ergab nun, daß es sich um eine Fraktur des Radius an der Grenze von unterem und mittlerem Drittel handelte, also gerade gegenüber dem Ulnadefekt (Fig. 2). Auf diesem Bilde erkennt man noch, daß in den seit der ersten Aufnahme verflossenen 2 Jahren sowohl Ulna wie Radius gewachsen sind, daß aber das Radiusköpfchen stärker nach oben luxiert ist.

Digitized by Google

Daß wie der Radius, so auch die Ulna absolut gewachsen sind, nimmt nicht wunder, da ja, wie Sie sehen, die Wachstumszonen intakt sind. Aber relativ ist der Radius stärker gewachsen.

Unsere Therapie gegenüber dem Radiusbruch gestaltete sich höchst einfach. Wir schienten den Arm im Gipsverband. Der Versuch, die zufällige Fraktur zur Geraderichtung der Unterarmachse zu

Fig. 2.

benutzen, scheiterte an dem Verhalten der Ulna. Es trat unter unserer Behandlung bei guter Stellung der Fragmente Konsolidation, allerdings langsam ein, so daß wir nach 6 Wochen den inzwischen abnehmbar gestalteten Verband fortlassen konnten und Massagen ausführten. Alles ging glatt; da trat 3 Wochen später, also 9 Wochen nach der ersten Fraktur, eine neue Infraktion an der früheren Bruchstelle auf. Es wurde zunächst wieder geschient, und es trat auch wieder eine gewisse Festigkeit auf. Bei der Unsicherheit der Heilung aber, sowie wegen der schon bestehenden und der noch zu er-

Digitized by Google

wartenden Zunahme der Deformität entschloß ich mich am 1. Mai vorigen Jahres zu einem operativen Eingriff. Derselbe bestand in folgenden Maßnahmen (Fig. 3): Freilegung der Ulna über dem Defekt. Die Knochenenden sind durch ein derbes, absolut undehnbares Narbengewebe miteinander verbunden. Höchst schwierig, schwieriger als man nach dem Röntgenbilde vermuten würde, war die Freilegung des oberen Ulnaendes. Darauf legte ich das obere Radiusende frei;

Fig. 3.

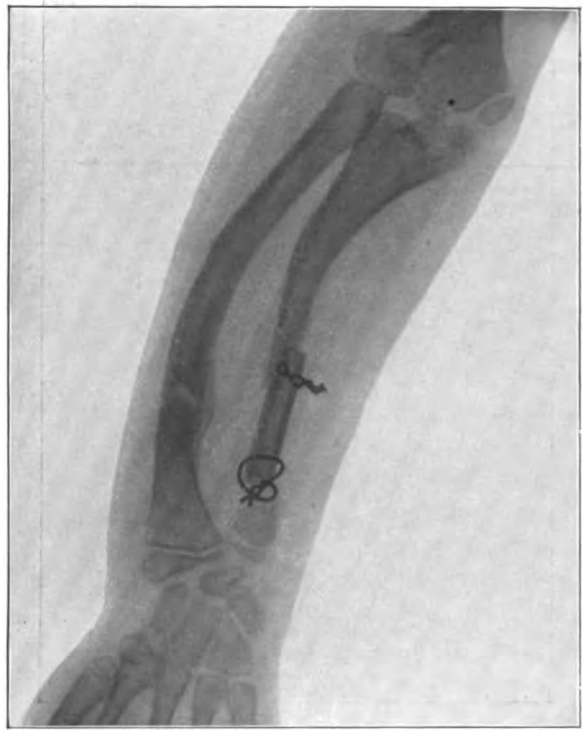

seine Reposition an die normale Stelle war nicht möglich. Es wurde reseziert. Die stark nach oben ausgedehnte Kapsel wird durch Katgutnähte verengert. Der Plan, das vom oberen Radiusende gewonnene Knochenstück in den Ulnadefekt einzupflanzen, war, da ersteres nur 1½, der Defekt aber ca. 4 cm groß war, nicht durchzuführen. Ich resezierte daher aus der linken Fibula ein 6 cm langes, später auf 4 cm verkürztes, periostumkleidetes Stück aus dem oberen Ende der distalen Fibulahälfte und versorgte diese Wunde nur durch

Digitized by Google

Faszien- und Hautnähte. Dieses Stück wurde nach Bohrung von entsprechenden Löchern in den Ulnadefekt eingepflanzt. Dieser Teil der Operation war äußerst mühselig, da sich der Bolzen stets seitlich verschob, was auch der bereits eingetretenen Muskelschrumpfung zuzuschreiben war. Silberdrähte fixierten ihn schließlich ziemlich gut. Danach Faszien- und Hautnähte; Gipsverband am Arm und Bein. Die Heilung erfolgte p. p. Der weitere Verlauf war reaktionslos. Hier sehen Sie das Kind nach der Heilung. Die Verbiegung der Unterarmknochen ist deutlich geringer als vor der Operation. Der Bolzen ist mit geringer Verschiebung eingeheilt, das Kind gebraucht seinen Arm jetzt tadellos. Das proximale Radiusende prominiert etwas in der Ellenbeuge und artikuliert gut mit dem Humerus. Die Radiusfraktur ist konsolidiert. Eine Konsolidation des Transplantats in der Ulna ist nach dem Röntgenbilde nicht eingetreten. Klinisch ist die Konsolidation vollkommen.

Meine Herren! Gestatten Sie, daß ich meiner Demonstration nur noch wenige Bemerkungen hinzufüge. Nicht der Umstand, daß hier die Tuberkulose der Ulna zu einem Defekt geführt hat, nicht daß es dadurch zu einem Radius curvus und zu einer Luxation des Radiusköpfchens gekommen ist, so daß eine Deformität entstanden ist, welche dem kongenitalen Ulnadefekt, und zwar dem Typus II (von Kümel) äußerlich durchaus ähnelt, auch nicht, daß wir versucht haben, den Defekt durch Autoplastik zu decken, veranlaßt mich zur Demonstration des Falles, wenngleich auch alle diese Momente durchaus erwähnenswert sind. Es ist vielmehr das Verhalten der Knochen nach der Transplantation, das unsere Aufmerksamkeit verdient.

Zunächst weise ich darauf hin, daß das distale Ulnafragment nach der Transplantation eine große Tendenz zum Wachstum zeigt. Ein Vergleich der beiden Röntgenbilder, 14 Tage und etwa 9 Monate nach der Operation, zeigt das deutlich. Ob es sich hier um die Einwirkung eines funktionellen oder eines trophischen Reizes auf die Knochenproduktion handelt, möchte ich dahingestellt sein lassen. Ich glaube eher an letzteres.

Weiterhin spricht das Verhalten des überpflanzten Knochens für die Richtigkeit der Axhausenschen Behauptung, daß das Transplantat am Leben bleibt, denn Sie sehen hier, daß das mitverpflanzte Periost gewuchert ist.

Bemerkenswerter ist das Verhalten der Fibula, der das Knochenstück entnommen worden ist.

Digitized by Google

Bier hat jüngst dargelegt, wie relativ schnell und vollständig sich unter gewissen Bedingungen der Knochen regeneriert und es zu einer Restitutio ad integrum kommt. Entfernt man einen Knochenspan aus der vorderen Tibiakante und sorgt man dafür, daß sich ein ordentlicher Bluterguß bilden kann, indem man die Haut nicht in den Defekt hineindrückt, so sieht man nach kurzer Zeit, wie der Defekt sich total schließt. Nach längerer Zeit ist kaum noch eine Formanomalie zu erkennen. Bier hat am Schluß der Mitteilung die Frage angeregt, ob auch durch die ganze Dicke des Knochens

Fig. 4.

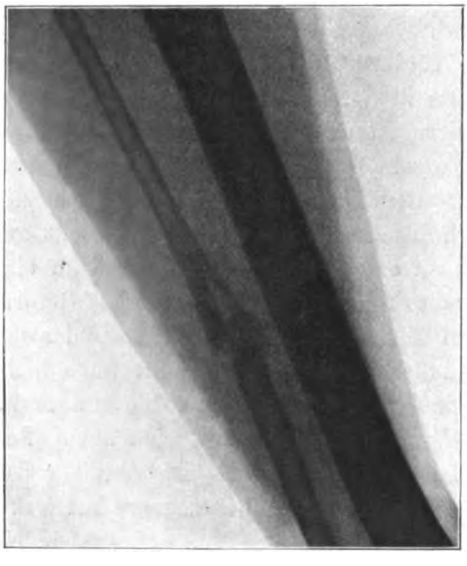

gehende Defekte wieder aufgefüllt werden, wenn man die Knochenstümpfe künstlich auseinanderhält und vermeidet, daß Weichteile sich dazwischen legen, und endlich wenn man für einen entsprechenden Bluterguß sorgt.

Meine Herren! Ich glaube, daß mein Fall zur Klärung der zuletzt angeschnittenen Frage beitragen kann. Das mögen Ihnen die Bilder des Unterschenkels der Patientin zeigen. Ich habe am 1. Mai vorigen Jahres die Fibula in ganzer Dicke in 6 cm Ausdehnung reseziert und zwar mitsamt einer totalen Periostmanschette. Leider habe ich direkt nach der Operation kein Bild von dem Unterschenkel aufnehmen lassen; doch sehen Sie auf dem ersten nach der

Digitized by Google

Operation aufgenommenen Bilde das Fibulastück mit Kortikalis und Markraum. Die Regeneration ist außerordentlich schön und schnell vor sich gegangen. Schon 1½ Monate nach der Operation (am 16. Juni) können Sie fast das ganze Stück, allerdings noch höchst kalkarm, wiedererkennen. Es ist auch annähernd die normale Form des Knochens schon vorhanden. Nur am distalen Ende fehlt ein Stück. An dieser Stelle hat sich nun später eine Art Callus gebildet, was man auf dem 5 weitere Monate später (21. November 1912) aufgenommenen Bilde (Fig. 4) erkennt. Dieser dürfte auf einer etwas stärkeren Malträtierung und einem Zurücklassen eines Stückes vom Periost an der spitzen Zacke beruhen. Die ursprünglich vorhandene Markhöhle hat sich übrigens teilweise geschlossen, wie Sie aus diesem Bilde ersehen.

Meine Herren! Dieser Befund an der Entnahmestelle scheint mir die von Bier angeregte Frage in dem Sinne zu beantworten, daß auch dann Defekte des Knochens wieder ausgefüllt werden, wenn sie durch die ganze Dicke des Knochens gehen und wenn die Knochenstümpfe in Diastase gehalten werden. Voraussetzung ist, daß man die Interposition von Weichteilen vermeidet und für einen entsprechenden Bluterguß sorgt. In dem hier gezeigten Fall sind die genannten Bedingungen erfüllt, und demgemäß ist die so vollkommene und schnelle Regeneration der Fibula herbeigeführt worden, obgleich das Periost vollkommen entfernt worden ist.

Man kann also, wenn man Knochenmaterial in Röhrenform gebraucht, unbedenklich ein großes Stück der Fibula entnehmen und wird, wofern man nur für eine Füllung des entstandenen Hohlraums mit Blut sorgt und verhindert, daß sich die Muskeln in den Defekt hineinpressen, schon nach kurzer Zeit eine Regeneration des Knochens erleben.

In der Diskussion zu Biers Vortrag hat Herr Max Cohn darauf hingewiesen, daß die Teile peripher von einer ossifizierenden Stelle, sei es, daß es sich um einen Defekt oder um einen Bruch handelt, eine Aufhellung der Knochen, einen lokalen Abbau von Kalksalzen, erkennen lassen, die zum Aufbau des neuen Knochens verwendet werden. Ich erlaube mir zum Schluß noch darauf hinzuweisen, daß an den hier gezeigten Bildern ein derartiger Vorgang nicht zu erkennen ist.

Digitized by Google

XI.

Aetiologische Formen der chronischen Gelenkentzündungen. Tuberkulöser Rheumatismus und seine Behandlung.

Von

Prof. Dr. **Antonin Poncet**, Lyon.

Si, cliniquement, les arthrites chroniques sont bien connues, dans leurs grandes lignes et dans leurs détails, il n'en est pas de même au point de vue pathogénique. Leurs différentes formes sont, si nombreuses, si variées, qu'il est malaisé d'en faire une classification étiologique rigoureuse.

Certes il y a des types très nets: il y a des arthrites manifestement d'origine traumatique; d'autres sont, de toute évidence, de nature infectieuse; d'autres relèvent d'une viciation humorale; d'autres, enfin, reconnaissent pour cause l'insuffisance ou la suppression d'une sécrétion interne (ovaires, thyroïde).

Mais, en dehors de ces différentes catégories, il existe encore un nombre considérable d'arthrites qui ne rentrent dans aucun cadre, qui n'ont aucune cause apparente et dont la nature est absolument inconnue.

Ce sont ces arthrites spontanées que j'ai beaucoup étudiées depuis 1897, et dont je crois être arrivé à fixer l'origine réelle.

En examinant très soigneusement leurs conditions d'apparition clinique, leur évolution, leur coexistence avec d'autres manifestations pathologiques, je me suis peu à peu convaincu que ces arthrites spontanées étaient presque toujours, pour ne pas dire toujours, la conséquence d'une infection générale atténuée, infection trop peu virulente pour avoir une traduction clinique évidente, suffisante

Digitized by Google

cependant, pour produire des désordres anatomiques durables et pour être décelée par les moyens de laboratoire.

Cette infection larvée peut être une des infections de l'enfance et de l'adolescence; ce peut être la blennorrhagie, la syphilis, mais le plus souvent, c'est l'infection tuberculeuse.

Il s'agit alors d'une infection tuberculeuse atténuée, trop peu virulente pour créer les lésions habituelles de la tuberculose, et se bornant, des lors, à produire des lésions d'inflammation banale; c'est ce que j'ai appelé la Tuberculose inflammatoire[1]).

Très souvent, cette tuberculose inflammatoire prend les allures d'un rhumatisme, aigu, subaigu ou chronique. C'est alors une arthrite par rhumatisme tuberculeux[2]).

Sous l'un ou l'autre de ces aspects, la tuberculose est, pour moi, à l'origine de la plupart des arthrites chroniques spontanées.

Cette proposition, que je formule nettement, a surpris et surprend encore, elle mérite d'être expliquée.

Il faut, en effet, s'entendre: ces arthrites sont d'origine tuberculeuse, et pourtant rien in situ n'indique cette nature: les examens macroscopiques et histologiques des tissus articulaires et périarticulaires n'y révèlent que des lésions banales d'inflammation; le liquide qui, exsude parfois dans l'articulation malade, ne tuberculise pas le cobaye; enfin les inoculations restent négatives.

Malgré cette faillite complète des caractères classiques de l'infection tuberculeuse, on doit considérer ces arthrites comme tuberculeuses pour les raisons suivantes qui sont, les unes, cliniques, les autres, expérimentales:

1. Les arthrites chroniques évoluent souvent en coïncidence ou en parallélisme avec des lésions franchement tuberculeuses (tuberculose du poumon, de la plèvre, tuberculose ganglionnaire, etc.).

Ces coïncidences sont parfois tellement saisissantes qu'elles créent d'emblée une conviction; à vrai dire ce sont elles qui m'ont révélé l'existence du rhumatisme tuberculeux. Je me permets de citer un fait qui fut le point de départ de mes recherches.

En 1896, je reçus, dans ma clinique, un enfant de 15 ans,

[1]) A. Poncet et P. Leriche, La Tuberculose inflammatoire. O. Doin, Édit., Paris 1912.

[2]) A. Poncet et R. Leriche, Le Rhumatisme tuberculeux. O. Doin, Édit., Paris 1909.

Digitized by Google

atteint de tuberculose pulmonaire, qui présentait une arthrite tuberculeuse suppurée de la hanche gauche. En plus de ces lésions, cet enfant portait des synovites multiples des gaines du poignet et des polyarthrites déformantes des doigts. Une pléiade de ganglions cervicaux affirmait encore l'imprégnation tuberculeuse de ce petit malade. Quelques jours après son admission, il fut atteint d'un rhumatisme articulaire aigu, occupant les articulations des genoux et des pieds. La fluxion rhumatismale retrocéda brusquement, quelques semaines plus tard, pour reparaître à quelque temps de là. Ces associations pathologiques de tuberculose et de rhumatisme aigu et chronique m'intriguèrent tout d'abord beaucoup. En y réfléchissant, il me parut logique de tout rapporter à une cause unique, à la tuberculose dont cet enfant présentait tant de manifestations, et je conclus à l'existence d'un rhumatisme tuberculeux.

Dès lors, je me mis à étudier tous les tuberculeux de ma clinique à ce point de vue spécial: très vite, je fus convaincu de la fréquence de manifestations rhumatismales chez eux: 30 à 40 fois pour 100, ils en avaient eu dans le passé, ou ils en présentaient encore. A côté de ces manifestations rhumatismales, je vis chez eux toutes sortes de lésions inflammatoires banales, siégeant dans tous les tissus, dans tous les organes: il me parut que la tuberculose devait en être la cause, sans qu'il y parut anatomiquement, et ce fut le point de départ de mes recherches sur la tuberculose inflammatoire.

Pour en revenir à ce qui nous occupe, l'observation clinique n'a, depuis quinze ans, montré si souvent des arthrites chroniques en coïncidence ou en balancement avec une détermination tuberculeuse franche (pleurésie, adénite, lupus, érythème noueux, etc., etc.) qu'en présence d'une arthrite chronique banale, quelle qu'en soit la forme (arthrite sèche, arthrite déformante, arthrite ankylosante), ma première pensée actuellement est de chercher la trace de l'infection tuberculeuse concomitante.

2. Ce n'est pas à dire qu'on la trouve toujours facilement; dans 70 pour 100 des cas environ, on ne trouve pas, par un examen clinique ordinaire, une tuberculose locale en activité. Mais, dans ces cas, si on cherche dans le passé, si on fait un examen clinique très soigneux, si surtout si on recourt aux procédés de diagnostic bactériologique, on trouve que, presque toujours l'arthrite chronique évolue sur un terrain tuberculeux.

Digitized by Google

Cette affirmation a soulevé bien des critiques; elle est, cependant, rigoureusement exacte; d'après mes recherches qui portent sur 200 cas environ, 25 à 30 fois pour 100, on peut retrouver cliniquement la marque d'une imprégnation tuberculeuse chez les porteurs d'arthrite chronique.

Si poussant l'enquête plus loin, on essaie de dépister la tuberculose larvée par les procédés habituels de laboratoire (séro-diagnostic d'Arloing et P. Courmont, réaction à la tuberculine, réaction de von Pirquet[1]) on la trouve 60 à 80 fois pour 100 chez des malades, cliniquement non tuberculeux.

Ceci a une importance considérable: les moyens expérimentaux de tuberculo-diagnostic indiquent, en effet, avant tout, l'existence d'une infection bacillaire en activité, localisée ou non.

Dès lors, on comprend que la nature tuberculeuse d'une arthrite chronique devient très probable, quand une réaction biologique positive révèle une septicémie tuberculeuse concomitante.

3. D'ailleurs parfois, la preuve de l'origine tuberculeuse d'une arthrite chronique, rhumatismale ou non, apparaît d'elle-même. Il n'est pas très rare, en effet, de voir, au bout d'un certain temps, des lésions franchement tuberculeuses (granulations, fongosités) se développer dans une articulation atteinte d'inflammation, en apparence banale. Bien des fois, j'ai vu, au bout de plusiers mois, de plusiers années, une arthrite déformante se transformer en tumeur blanche.

On peut dire que dans ces cas, il y a eu combinaison d'infections, métissages de microbes. Mais ce n'est qu'une vue de l'esprit: il est bien plus logique, bien plus simple, de supposer une aggravation lente des lésions, une augmentation progressive de la virulence locale du bacille de Koch.

Aussi, considérant la simplicité comme une des caractéristiques de la vérité, je pense que l'on doit tenir, pour tuberculeuse d'emblée, l'arthrite chronique qui devient arthrite fongueuse.

4. A côté de ces arguments cliniques, on peut apporter une série de preuves expérimentales à l'appui des idées que je soutiens. Tout d'abord, on peut citer des faits d'observation courante qui ont la valeur d'une expérience de laboratoire. Au début de l'application de la tuberculinothérapie de R. Koch, en 1892, j'ai vu, plusieurs

[1]) La recherche du bacille de Koch dans le sang a été effectuée, dans mon laboratoire, une trentaine de fois dans les cas cliniques les plus variés de tuberculose virulente sans donner jusqu'à présent des résultats.

Digitized by Google

fois, des arthralgies, des synovites aiguës, succéder à des injections de lymphe. Depuis j'en ai observé après des oculo-réactions, après l'emploi des corps immunisants de Spengler; j'ai vu, de même, chez des rhumatisants, une injection de tuberculine donner une réaction locale au niveau des articulations malades, se traduisant par de l'œdème, des douleurs, de l'hydarthrose.

Chez l'animal enfin, différents auteurs, depuis mes recherches, ont obtenu, par l'injection de bacilles en cultures homogènes, ou avec des bacilles morts, des arthrites chroniques avec épanchement (L. Dor), avec épaississement fibreux de la synoviale (Arloing), avec tendance à l'ankylose (Canessa).

Tout ceci étant, il semble que rien ne s'oppose plus à ce que l'on admette la nature habituellement tuberculeuse des arthrites chroniques. En réalité il reste encore l'objection anatomique: d'après elle, l'origine tuberculeuse du rhumatisme tuberculeux et des arthrites chroniques spontanées n'est pas possible, parce qu'anatomiquement on ne trouve pas au niveau des articulations malades les caractéristiques histologiques de la tuberculose. J'ai répondu, bien des fois, à cette objection, en m'efforcant de montrer combien le caractère spécifique des lésions tuberculeuses s'atténuait à mesure que la virulence du microbe diminuait. Dans le lupus, il faut parfois des milliers de coupes pour trouver des formations folliculaires caractéristiques; dans nombre d'autres tuberculides il en est ainsi. D'autre part, on sait que dans certains organes, le poumon par exemple, l'injection des bacilles tuberculeux ne donne d'habitude que des lésions scléreuses: cela montre que la spécificité n'est pas un caractère nécessaire de l'infection bacillaire dans un tissu: quand les microbes sont très atténués, ou quand le terrain est très résistant, l'infection ne réalise que des lésions, des inflammations, congestives ou scléreuses banales, c'est-à-dire des lésions de tuberculose inflammatoire.

Ainsi en est-il des arthrites chroniques qui évoluent chez des tuberculeux latents ou non.

Et c'est pour cela que j'ai cru pouvoir faire rentrer dans le cadre des maladies tuberculeuses toutes les arthrites spontanées que rien n'explique.

La tuberculose, étant la plus fréquente des maladies, étant presque toujours présente chez tout le monde, pouvant créer des lésions d'inflammation banale, devient la cause habituelle des lésions articulaires spontanées, quelqu'en soit le type clinique.

Digitized by Google

Quand l'arthrite a une allure rhumatismale, comme la polyarthrite déformante, comme certaines arthrites ankylosantes, je dis qu'il s'agit d'un rhumatisme tuberculeux, déformant, ou ankylosant.

Quand la maladie n'a aucun caractère rhumatismal, quand il s'agit, par exemple, d'une ostéoarthrite déformante juvénile, à évolution lente, ou bien d'une ankylose sans phénomènes infectieux marqués, je considère qu'il y a là une localisation articulaire de la tuberculose inflammatoire et je cherche à faire la preuve de l'infection bacillaire latente que je suspecte, a priori.

Il m'est arrivé parfois de ne pas y parvenir au moment même; mais, presque toujours, dans ces cas, j'ai vu la tuberculose se démasquer plus tard, et m'apporter, elle-même, la preuve que j'avais vainement cherchée.

C'est ainsi que j'ai observé, l'an dernier, une pleurésie tuberculeuse, survenue trois mois après la guérison d'une arthrite ankylosante rhumatismale du coude, dont rien n'avait indiqué la rechute en dehors du séro-diagnostic tuberculeux.

Aussi bien, je considère que, dans les cas en apparence négatifs, il faut toujours réserver l'avenir et, malgré tout, redouter une infection tuberculeuse.

Etant donné ce caractère révélateur des arthrites par tuberculose inflammatoire et du rhumatisme tuberculeux, on comprend que j'attache une importance considérable à la diffusion de ces idées, au point de vue de la lutte contre la tuberculose.

Dépistée à temps, la tuberculose inflammatoire permet de démasquer une infection tuberculeuse latente et de lutter précocement, donc favorablement contre elle.

Cette notion donne, de suite, l'aspect général du traitement qu'il haut d'opposer au rhumatisme tuberculeux et aux arthrites chroniques.

Ce traitement doit, avant toutes choses, comporter une hygiène générale qui est celle des tuberculeux: les rhumatisants tuberculeux doivent, vivre au grand air, à la campagne, dans les climats secs, à l'abri des brouillards et de l'humidité. Au point de vue alimentaire, il faut les considérer comme des tuberculeux, et non comme des arthritiques: ils doivent manger de tout à leur guise, le goût étant un instinct puissant de ce qui est nécessaire et utile: sauf indication particulière, les régimes spéciaux leur sont peu profitables, sinon nuisibles.

Digitized by Google

La médication générale des tuberculeux leur est toujours profitable: l'huile de foie de morue a souvent une merveilleuse efficacité dans la cure des tuberculoses inflammatoires; toutes les fois qu'elle est bien tolérée, je la donne à fortes doses et j'ai obtenu, par elle, des résultats surprenants. Les médications, arsenicales, phosphatées et iodées, doivent la remplacer quand elle est mal supportée, ou lui succéder quand elle a été prise pendant quelque temps; j'ai coutume de dire que les rhumatisants tuberculeux doivent y recourir, toute leur vie, suivant les circonstances, comme les syphilitiques doivent, de temps à autre, faire une cure iodurée.

Cette thérapeutique de l'état général, si nécessaire, deviendrait accessoire, si nous avions un traitement spécifique de la tuberculose inflammatoire.

Mais nous ne l'avons pas encore et le traitement général doit conserver la première place.

Toutefois, il est certain que les tuberculoses inflammatoires et les rhumatismes tuberculeux fournissent aux thérapeutiques spécifiques leurs plus brillants succès. Ces succès ne sont malheureusement pas constants, et les échecs sont inexplicables.

J'estime, cependant, que le traitement, dit spécifique, doit toujours être essayé. J'ai, à ce point de vue, retiré de très bons résultats des Immun-Körper de Spengler dans les rhumatismes, chroniques, douloureux, avec signes d'intoxication. (J. Hollos.)

En tout cas, cette médication doit être très prudente.

D'habitude, elle ne dispense pas d'une thérapeutique locale.

Celle-ci comprend des médications symptomatiques: bains de chaleur, bains thermo-électriques, etc. . . . sur lesquelles il est inutile d'insister. Je dirai seulement que la radiothérapie ne m'a pas donné grand résultat. La méthode de Bier, par contre, a nettement soulagé certains de mes malades, surtout ceux atteints d'arthrites chroniques, avec ankylose fibreuses et raideurs considérables.

Mais, dans ce cas-là, comme d'ailleurs dans toutes les localisations de la tuberculose, l'agent le plus efficace c'est l'héliothérapie. Depuis plus de vingt ans, je n'ai cessé d'attirer l'attention de mes élèves sur la merveilleuse efficacité de la cure solaire dans les tuberculoses locales, les plus diverses, de toute variété.

En 1899, dans la thèse inaugurale de Millioz[1]), en 1901,

[1]) Millioz, De l'héliothérapie locale comme traitement des tuberculoses articulaires (bain de soleil prolongé). Thèse de doctorat. Lyon 1899.

Digitized by Google

dans celle d'Orticoni[1]) j'ai indiqué les résultats de nos expériences sur ce point. Depuis j'ai constamment préconisé l'héliothérapie dans le traitement des arthrites par tuberculose inflammatoire et dans le rhumatisme tuberculeux.

Dans le midi de la France, sur le littoral méditérranéen, tous les médecins emploient couramment la cure solaire, et beaucoup on fait connaître déjà le bénéfice surprenant qu'ils en avaient obtenu.

Pour mon compte, toutes les fois que je le peux, j'envoie mes malades à la montagne ou à la mer. Mais je sais, par expérience, que l'héliothérapie peut se faire partout et la majorité de mes malades se sont insolés à Lyon même où la brume est fréquente. Ce n'est pas le lieu d'indiquer le détail d'application de cette méthode. Ce que je vous dirai seulement ici, c'est que par l'exposition au soleil, on voit se résorber des exsudats articulaires chroniques, etc., se mobiliser des raideurs que l'on croyait définitivement fixées.

Le soleil est un véritable agent de révulsion et de sédation: il n'y a que très peu de malades à n'en pas retirer profit et bénéfice.

Malgré cela, la chirurgie est parfois obligée d'intervenir dans les arthrites chroniques: elle a à redresser des attitudes vicieuses et à supprimer des articulations douloureuses, déformées ou vicieusement ankylosées.

D'une manière générale, les malades atteints de tuberculose inflammatoire ont une plasticité particulière des tissus qui fait que, chez eux, les interventions donnent des résultats excellents. Ce sont eux qui, notamment, fournissent les plus brillants succès de résections articulaires. Malgré cela, j'estime qu'il faut être sobre d'opérations dans ces cas, parce que les lésions peuvent guérir spontanément et surtout au soleil: je n'interviens plus que pour faire redresser des positions vicieuses ou pour rendre de la mobilité à une articulation, quand il y a ankylose en position vicieuse ou ankyloses multiples: dans ces cas, les résections avec mobilisation précoce donnent des résultats brillants et durables. Je craignais autrefois de voir les processus récidiver in situ; des observations déjà anciennes me permettent de dire qu'il n'en est rien.

Aussi bien y a-t-il peut-être lieu d'étendre encore le champ d'action de la chirurgie dans de telles lésions articulaires, aujourd'hui

[1]) Orticoni, De l'héliothérapie: applications médicales et chirurgicales. Thèse de doctorat. Lyon 1901

Digitized by Google

où la mobilisation opératoire des ankyloses et la greffe articulaire deviennent de vivantes réalités.

Das deutsche Resümee lautet:

Die ätiologischen Formen der chronischen Gelenkentzündungen sind sehr zahlreich.

Die einen finden ihre offenbare Ursache in einer traumatischen Verletzung, einer geschwächten Infektion (Blennorrhagie, Lues usw.), einer Diathese, oder in einer Störung der inneren Sekretion (Eierstock, Schilddrüse usw.).

Andere erscheinen ohne Ursache, weswegen man sie „spontane Arthritiden" nennt. Meinem Erachten nach hängen sie mit einer besonderen Form der Tuberkulose zusammen, deren Virus hier zu schwach ist, um spezifische Läsionen zu erzeugen, und die ich „entzündliche Tuberkulose" benannt habe, weil die Gewebe keinen spezifischen, sondern gewöhnlichen, charakterlosen Entzündungsprozeß zeigen.

So haben wir z. B. den „tuberkulösen Rheumatismus", wenn die Entzündung eine rheumatische Form annimmt.

Wir finden den Beweis für die tuberkulöse Aetiologie der Arthritiden in folgenden klinischen und experimentalen Faktoren:

1. Die chronischen Gelenkentzündungen entwickeln sich oft gleichzeitig und parallel neben anderen augenscheinlich tuberkulösen Erscheinungen (Lungen-, Brustfell- und Lymphdrüsentuberkulose). In einigen Fällen wechseln sogar die Gelenkerscheinungen fast periodisch mit tuberkulösen Manifestationen ab. Diese Klasse bildet ungefähr 30 Proz.

2. Die chronischen Arthritiden treten mit Vorliebe auf tuberkulösem Gebiet auf. Da wo auch die Klinik nicht imstande ist, ein verdächtiges Symptom zu finden, entdeckt doch das Laboratorium (Serodiagnose, Tuberkulinreaktion, Reaktion von Pirquet usw.) in 80 Proz. der Fälle die latente Tuberkulose. Dies ist von großer Bedeutung. Da diese Methoden weit eher eine Infektion durch Kochsche Bazillen als eine anatomische Läsion beweisen, so versteht man, daß die tuberkulöse Natur einer chronischen Arthritis höchst wahrscheinlich ist, wenn die positive Reaktion eine gleichzeitige tuberkulöse Infektion (septicémie tuberculeuse) nachweist.

Digitized by Google

3. Nach Tuberkulininjektionen in irgendeinem Punkt sieht man bisweilen lokale Gelenkreaktionen auftreten, die dem tuberkulösen Rheumatismus ganz ähnlich sind. Bei anderen Kranken, die an chronischer Arthritis leiden, beobachtet man, daß gerade das kranke Glied auf eine Tuberkulininjektion reagiert.

4. Man sieht manchmal chronische Arthritiden in wirkliche Gelenktuberkulosen ausarten.

5. Beim Tier haben verschiedene Autoren durch Tuberkulineinspritzungen chronische Gelenkentzündungen mit Neigung zur Versteifung hervorgerufen.

Aus allen diesen Tatsachen müssen wir schließen, daß die meisten chronischen Arthritiden tuberkulösen Ursprungs sind, selbst wenn das anatomische Kriterium fehlt. Es handelt sich um entzündliche Tuberkulose, deren häufigste Erscheinung der tuberkulöse Rheumatismus ist.

Die Behandlung der chronischen Gelenkentzündungen muß besonders auf diese Aetiologie Rücksicht nehmen.

Die Kranken müssen in gute klimatische Verhältnisse gebracht, reichlich ernährt werden usw. Man muß bei ihnen eine spezifische Therapie anwenden (Spenglersche Immunkörper, die verschiedenen Tuberkuline usw.).

Für die lokale Behandlung kann man Immobilisation, passive Hyperhämie von Bier, Wärme- und Lichtbäder oder Revulsion benutzen; die Radiotherapie hat in der Regel keine günstige Wirkung.

Die beste Behandlung ist jedenfalls die Heliotherapie, mit der ich seit über 15 Jahren ausgezeichnete Erfolge erzielt habe, sowohl bei tuberkulösem Rheumatismus wie in den anderen Erscheinungen der Entzündungstuberkulose.

Nur in den schmerzhaften, rebellischen Formen, in den fehlerhaften Gelenkversteifungen soll man sich zur Resektion entschließen, die in solchen Fällen die günstigsten Resultate ergibt.

Digitized by Google

XII.

Aus dem Gisela-Kinderspital in München.

Die chronische Arthritis im Kindesalter.

Von

Professor Dr. **J. Ibrahim**, München.

Meine Herren! Unsere Kenntnisse über die chronische Arthritis im Kindesalter stehen noch ganz unter dem Zeichen der Kasuistik. Das ist begreiflich; denn es handelt sich um ein ziemlich seltenes Leiden, und nur wenige Aerzte dürften in der Lage sein, gleich unserem verehrten Herrn Vorsitzenden, auf Dutzende von eigenen Beobachtungen zurückblicken zu können. Meine persönlichen Erfahrungen beschränken sich auf 6 Fälle. Als mir die ehrenvolle Aufgabe zuteil wurde, Ihnen ein kurzes Referat über die Frage zu erstatten, glaubte ich, der Sache am besten durch eine Verarbeitung der gesamten vorliegenden Kasuistik dienen zu können. Dabei stellte sich heraus, daß noch viel mehr Einzelfälle publiziert sind, als ich vermutet hatte. Ich habe bis heute 273 Beobachtungen sammeln können, die großenteils in schwer zugänglichen Zeitschriften mitgeteilt sind. Bei der Kürze der mir zur Verfügung stehenden Zeit mußte die Durcharbeitung dieses Materials notwendigerweise etwas unvollständig bleiben und ich muß deswegen um Ihre Nachsicht bitten, wenn der eine oder andere Punkt in meinen Erörterungen zu kurz kommt.

Ich habe geglaubt, mich auf die chronische Polyarthritis, die multiple Gelenkerkrankung, beschränken zu sollen. Die Arthritis deformans in dem Sinne, wie dieser Ausdruck in der chirurgischen Literatur gegenwärtig gebraucht wird, kann um so eher aus meinen Betrachtungen ausscheiden, als erst vor wenigen

Digitized by Google

Jahren von Perthes [1] diese Frage eine gründliche Bearbeitung und Bereicherung erfahren hat. Auch die syphilitischen Gelenkerkrankungen, die bei Kindern nicht selten sind, aber oligartikulär zu sein pflegen, sowie die hämophilen Gelenkerkrankungen blieben unberücksichtigt. Von letzteren sind zwar einige Beobachtungen bei Kindern bekannt geworden, aber bei der großen Seltenheit ihres Vorkommens bieten sie wohl hauptsächlich differential-diagnostisches Interesse. Von der ankylosierenden Wirbelsäulenerkrankung, der Spondylose rhizomélique, habe ich nur zwei typische Fälle auffinden können, die dem Kindesalter angehören.

Ich werde mich also im wessntlichen auf die Krankheitsgruppen beschränken können, die in der deutschen Literatur in der Regel mit dem Namen chronischer Gelenkrheumatismus zusammengefaßt werden. Die Mitteilungen über dieses Leiden im Kindesalter stammen aus aller Herren Ländern. Frankreich mit 75 Fällen steht an der Spitze, dann folgt Deutschland mit 50, England mit 45, Nordamerika mit 31, Oesterreich mit 28 Fällen; auch in der Schweiz, Italien, Spanien, Belgien, Dänemark, Skandinavien, Rußland, Rumänien und Südamerika ist das Leiden studiert worden. Es scheint also so ziemlich überall vorzukommen. Daß aber klimatische Einflüsse bei seiner Entstehung eine gewisse Rolle spielen, dürfte wohl u. a. aus der Häufung des Beobachtungsmaterials an einzelnen Orten, z. B. in Graz, erschlossen werden.

Die Bevorzugung des weiblichen Geschlechts kommt auch bei den kindlichen Fällen sehr deutlich zum Ausdruck. Unter 245 Fällen waren 154 (= 62,9 %), also beinahe zwei Drittel Mädchen. Es ist aber zu beachten, daß diese überwiegende Disposition des weiblichen Geschlechts sich nur in der zweiten Kindheit deutlich ausgesprochen zeigt. Von den Kindern unter 6 Jahren sind fast ebensoviel Knaben wie Mädchen (41,4 % Knaben), während bei den Kindern jenseits des 6. Lebensjahres die Mädchen (mit 68,5 %) weit überwiegen.

Von besonderem Interesse ist das Alter der befallenen Kinder. Da die chronischen Gelenkerkrankungen im allgemeinen eine Erkrankung des späteren Lebensalters sind und bei Kindern nur ausnahmsweise vorkommen, wäre a priori zu erwarten, daß sie am ehesten noch in der zweiten Kindheit gegen die Pubertätszeit hin zur Beobachtung kämen. Meine Herren! Genau das

Digitized by Google

Gegenteil ist der Fall. Unter 260 Fällen, bei denen der Beginn des Leidens mitgeteilt ist, ist das Alter von 10—15 Jahren nur mit 15,7 % vertreten. Mehr als die Hälfte der Kinder (50,7 %) war noch nicht 6 Jahre alt, ja ein ganz erheblicher Teil der Beobachtungen entfällt sogar auf die ersten 3 Lebensjahre (22,0 %). Wenn man die einzelnen Lebensjahre gesondert betrachtet, so ist das 3. Lebensjahr mit 36 Fällen am stärksten belastet. Ich werde auf diese interessanten Tatsachen später noch zurückkommen.

Die hereditären Verhältnisse sind von den meisten Autoren besonders berücksichtigt, da es sich ja um ein Leiden handelt, bei dem eine spezielle Veranlagung, eine dyskrasische Grundlage von jeher vermutet wird. 154 Fälle enthalten Angaben über die Familienverhältnisse der Kinder. Rheumatische Beschwerden irgend welcher Art bei näheren oder entfernteren Aszendenten sind bei 46 = 29,9 % angegeben. (Um akuten Gelenkrheumatismus hat es sich dabei in 15 Fällen [9,7 %] gehandelt.) Rechnen wir dazu noch einige Fälle von Asthma, Gicht, Migräne und Fettsucht, so kommen wir im ganzen auf 57 Kinder, d. h. mehr als ein Drittel (37 %), in deren Familie krankhafte Diathesen irgendwelche Rolle gespielt haben. Dieses Moment dürfte also wohl nicht ganz irrelevant sein. Eine direkte Vererbung des chronischen Gelenkleidens scheint bisher nicht vorgekommen zu sein. Nur Heberdensche Knoten bei der Mutter wurden 1mal beobachtet. Häufiger hatten Vater oder Mutter an akutem Gelenkrheumatismus gelitten. 3mal waren Geschwister von chronischem Gelenkrheumatismus befallen. In einem Fall handelte es sich um eine ältere Schwester, in den anderen Fällen gleichfalls um Kinder.

Die Tuberkulosehäufigkeit in der Aszendenz beläuft sich nur auf 16,2 %, wie mir scheint, eine ziemlich niedrige Zahl (dazu kommen noch einige Fälle von tuberkulösen Erkrankungen bei Geschwistern der Patienten).

Von besonders aktuellem Interesse wäre es gewesen, in Erfahrung zu bringen, ob die Kinder selbst Erscheinungen darboten, die uns gegenwärtig als Kennzeichen kindlicher Diathesen gelten, also Symptome der exsudativen Diathese oder des sog. Neuro-Arthritismus. Ich habe mich bemüht, die Krankengeschichten daraufhin zu studieren, habe aber bald eingesehen, daß dies Beginnen aussichtslos sein mußte. Dazu sind die Lebensgeschichten der betreffenden Kinder meist viel zu kursorisch mitgeteilt und höchstens

Digitized by Google

einige manifeste Symptome der Skrofulose, Ekzeme, Ophthalmien u. dgl. sind gelegentlich rubriziert (in 18 Fällen = 11,7 %). In die tatsächlichen Verhältnisse kann man dadurch keinen Einblick gewinnen. Ich habe z. B. augenblicklich ein $2^1/_2$jähriges Mädchen mit chronischer Polyarthritis in Beobachtung, das die schönste Landkartenzunge hat. Aber wenn man darauf nicht speziell untersucht und nur die landläufige Anamnese berücksichtigt, wird man die exsudative Diathese bei diesem Kind keineswegs vermuten. In dieser Frage, die gewiß Beachtung verdient, wird man nicht auf statistischem Wege, sondern nur durch spezielles Studium einzelner Fälle weiterkommen können. — Was die Frage der natürlichen oder künstlichen Ernährung betrifft, so zeigt sich, daß sehr viele auch von den frühzeitig erkrankten Kindern lange Zeit gestillt worden waren, so daß dieser Punkt ganz ausscheiden dürfte.

Wenden wir uns nun der Klinik der chronischen Polyarthritis des Kindesalters zu. Um nicht Ihnen längst Bekanntes wiederholen zu müssen, möchte ich hierzu nur bemerken, daß sowohl die sog. sekundär chronischen Rheumatismen, wie die primär chronischen progressiven Formen bei Kindern vorkommen. Erstere bieten vom Krankheitsbilde der Erwachsenen keine nennenswerten Abweichungen. Wir sehen Fälle, bei denen ein typischer, meist schwerer und protrahiert verlaufender akuter Gelenkrheumatismus abheilt, aber Versteifungen in einzelnen Gelenken hinterläßt, die dann vielfach in bekannter Weise zu Kontraktur und Deformierung der Gelenke führen. Diese Zustände scheinen speziell auch nach sog. Pseudorheumatismen, besonders nach Scharlacharthritis bei Kindern vorzukommen. Ich habe nicht weniger als 9 Beobachtungen zusammenstellen können, in denen chronische Gelenkstörungen von einem Scharlachrheumatismus ihren Ausgang nahmen. Darunter befinden sich auch Kiefergelenksankylosen, die eine besonders lästige Erkrankungsform darstellen. Ein Lieblingssitz für diese dauernden Versteifungen scheint nach Mitteilungen französischer Autoren die Halswirbelsäule zu sein, die sich überhaupt an allen chronischen Polyarthritiden des Kindesalters häufig beteiligt. Es kann auf diese Weise zu einem fixierten hochgradigen Tortikollis kommen und in besonders ungünstigen Fällen, wie sie beispielsweise v. Jaksch [2], Marfan [3], Finley [4] mitgeteilt haben, kann durch eine Beteiligung der Meningen oder des Rückenmarkes sogar eine Lähmung der Extremitäten hinzutreten.

Digitized by Google

Meine Herren! Diese chronischen Zustände, die nach Abklingen einer einmaligen rheumatischen Attacke hinterbleiben, pflegt man auch als chronischen Gelenkrheumatismus zu bezeichnen. Ich möchte vorschlagen, sie lieber Residualversteifungen zu benennen und den Namen chronischer Gelenkrheumatismus für die progredienten Formen zu reservieren, bei denen neue Attacken oder Schübe auftreten und neue chronische Schädigungen setzen, oder bei denen eine chronisch progrediente Erkrankung sich aus dem ersten akuten Stadium entwickelt. Die Residualversteifungen sind mehr dem Lähmungszustand der Muskeln nach einer akuten Poliomyelitis vergleichbar, den wir ja auch nicht als chronische Poliomyelitis auffassen.

Diesen chronischen Gelenkerkrankungen, die aus einem akuten Gelenkrheumatismus hervorgehen, stehen nun die primär chronischen Formen gegenüber, die in successiver Reihenfolge im Verlauf von Monaten, Jahren und Jahrzehnten allmählich die Mehrzahl der Körpergelenke meist in recht symmetrischer Weise befallen. Im Gegensatz zu zahlreichen Angaben der Literatur möchte ich betonen, daß diese primär chronisch auftretenden Formen keineswegs seltener sind, als die erstgenannte Gruppe. Gegenüber der Verlaufsform bei Erwachsenen zeigen sie eine wesentlich beschleunigte Progredienz. Das zentripetale Fortschreiten von den kleinen Finger- und Zehengelenken auf die großen Gelenke kommt zwar vielfach auch vor, ist aber keineswegs die Regel. Knie- und Knöchelgelenk sind vielmehr in der Mehrzahl der Fälle die ersten Lokalisationen des Krankheitsprozesses. Bei längerem Bestehen des Leidens sind die kleinen Fingergelenke allerdings fast stets beteiligt, während die Zehen mitunter länger verschont blieben. Die Halswirbelsäule ist sehr häufig befallen und die eigenartige nach vorn geneigte fixierte Kopfhaltung mit dem dadurch veranlaßten intensiven Augenaufschlag gibt den kleinen Duldern ein ganz charakteristisches Gepräge. Die Muskelatrophie an den Extremitäten pflegt bei den Kindern sehr hochgradig zu sein und die bekannten spindelförmigen oder kugeligen Gelenkanschwellungen zwischen den mageren Gliedmaßen können geradezu groteske Krankheitsbilder zustande bringen.

Wenn man nun, wie ich es beabsichtigte, daran geht, die kasuistisch mitgeteilten Einzelfälle in die beiden anscheinend wohlabgegrenzten Kategorien des sekundär chronischen Gelenkrheumatismus einerseits und der primär chronischen Polyarthritis anderseits

Digitized by Google

einzuordnen, um über die Häufigkeit gewisser Komplikationen, vielleicht auch das Wesen beider Erkrankungen Aufschlüsse zu erhalten, so stellen sich bald die größten Schwierigkeiten ein. Zwar fehlt es nicht an Fällen, die sich ohne weiteres etikettieren lassen, aber bei einer recht großen Zahl steigen Zweifel auf. Man kann sie mit gleichem Recht zur einen wie zur anderen Gruppe oder auch zu keiner von beiden rechnen. Andere Autoren, die ähnliche Einreihungsversuche unternahmen, haben sich in der Weise geholfen, daß sie alle febrilen Fälle, namentlich wenn Herzkomplikationen vorhanden waren, zum sekundären chronischen Gelenkrheumatismus rechnen und fieberlosen oder wenig stürmischen Verlauf als Hauptkriterium für die Zugehörigkeit zur primär chronischen Arthritis aufstellen. Ein solches Vorgehen ist wohl um so weniger berechtigt, als auch bei Erwachsenen die primär chronische Arthritis keineswegs immer fieberlos verläuft. Wenn wir die Frage prüfen wollen, wieweit Fieberattacken, Herzkomplikationen usw. zum Bilde der primär chronischen Arthritis des Kindesalters gehören, kommen wir auf diese Weise natürlich überhaupt nicht weiter. Ich bin nun beim Studium der Krankengeschichten zur Ueberzeugung gekommen, daß im Kindesalter primär chronische progrediente Gelenkerkrankungen in großer Zahl vorkommen, die mit Fieber und mit schubweisen Attacken einhergehen, und die doch mit dem echten akuten Gelenkrheumatismus gar keinen Zusammenhang haben. Die anglo-amerikanische Literatur bezeichnet diese Fälle in der Regel mit dem Namen „Rheumatoid arthritis“ und ich möchte vorschlagen, wenn wir sie nicht ohne weiteres mit den fieberlosen Fällen vereinigen wollen, sie vorerst als eine Sondergruppe anzusehen und mit dem Namen chronisch infektiöse Polyarthritis zu benennen, sie aber auf jeden Fall von den sekundär chronischen Formen abzutrennen.

Ich möchte Ihnen kurz auseinandersetzen, welche Gründe meines Erachtens gegen die Zugehörigkeit dieser Erkrankungsformen zum akuten Gelenkrheumatismus sprechen. Das klinische Bild der akuten rheumatischen Polyarthritis ist bekanntlich gekennzeichnet durch die wandernden Gelenkerscheinungen. Schmerzen, Schwellung, Rötung befallen sprungweise bald dies, bald jenes Gelenk; sie können wohl das eine oder andere dauernd okkupieren, aber ein gewisser Wechsel in den anderen Gelenken gehört zum typischen Krankheitsbild; es dauert auch nicht Wochen oder Monate,

Digitized by Google

bis ein neues Gelenk an die Reihe kommt, sondern innerhalb weniger Tage wandern die Symptome von Gelenk zu Gelenk. Bei Kindern ist die Krankheit dadurch ausgezeichnet, daß die Gelenkerscheinungen, vielfach auch das Fieber sehr flüchtiger Art sind, dagegen Komplikationen seitens des Herzens besonders zahlreich in Erscheinung treten, auch bei abortiven Formen. Man schätzt die Zahl der Erkrankungen des Endokards auf 60—80 %, des Perikards auf 10 bis 20 % der Fälle. Eine recht häufige Nachkrankheit ist ferner die Chorea minor. Was das Alter betrifft, in dem der akute Rheumatismus in Erscheinung tritt, so gilt er in den ersten 3—4 Lebensjahren als große Rarität und wird erst vom 5. Jahr an häufiger. Die wenigen Fälle, die aus den ersten Lebensjahren bekannt wurden, zeigten fast alle endokardiale Komplikationen.

Wenn wir nun aus der Kasuistik der chronischen Arthritiden des Kindesalters die Fälle aussondern, die sich aus einer akuten Erkrankung, oder einem akuten Stadium entwickelt haben, das auch bei etwas kritischerer Betrachtung als akuter Gelenkrheumatismus imponiert, so kommen wir auf eine verhältnismäßig geringe Zahl. Ich habe nur 30 Fälle zusammenstellen können, und auch hier bleiben bei einzelnen Zweifel übrig. Es ist nun recht interessant und scheint mir die Berechtigung meiner Betrachtungen zu bestätigen, daß bei diesen 30 Fällen eine statistische Analyse ziemlich gut mit den sonstigen Verhältnissen des akuten Gelenkrheumatismus der Kinder übereinstimmt. Von diesen 30 Fällen sind 14 = 46,4 % Knaben, nur 16 = 53,4 % Mädchen; von dem starken Ueberwiegen des weiblichen Geschlechts, das die restierenden chronischen Arthritiden auszeichnet, ist in dieser Gruppe demnach nichts zu bemerken. Nur 2 Fälle (= 6,7 %) beginnen zwischen dem 2. und 4. Lebensjahr, und nur 7 (= 23,3 %) vor Ablauf des 6. Jahres. Ueber drei Viertel gehören demnach der zweiten Kindheit an. Endokarditis finden wir bei 14 Fällen (= 46,6 %), d. h. bei fast der Hälfte dieser Kinder, das Perikard ist mit 13,3 % beteiligt. Chorea minor ist allerdings merkwürdigerweise weder bei diesen noch bei irgendwelchen Fällen von chronischer Polyarthritis der Kinder bisher beschrieben worden.

Vergleichen wir nun mit diesen Zahlen die Verhältnisse, die sich bei Betrachtung der fieberhaft verlaufenen oder mit akuten Schüben einhergehenden Fälle ergeben, die ich nach ihrer ganzen Verlaufsart zu den primär chronischen Erkrankungen rechnen

Digitized by Google

möchte. Dieser Verlauf ist gekennzeichnet durch ein progredientes, und oft von vornherein symmetrisches Befallenwerden einzelner Gelenke, ohne daß einmal ergriffene Gelenke wieder ausheilen. So gewinnt die Krankheit schubweise immer neues Terrain. Die frisch befallenen Gelenke können Rötung und Erguß zeigen, sind meist durch beträchtliche Weichteilschwellung gekennzeichnet. Gelegentliche Exazerbationen an bereits in ruhigere Stadien getretenen Gelenke kommen vor. Schmerzen sind mitunter sehr beträchtlich, in anderen Fällen treten sie ganz in den Hintergrund. Das Fieber kann dabei periodisch auftreten oder in längeren Zeitabschnitten ganz fehlen; es gibt aber auch Fälle, die Monate und vielleicht jahrelang subfebrile Temperaturen aufweisen. Ich habe 57 derartige Beobachtungen zusammenstellen können. Von diesen betreffen 73,6 %, also fast drei Viertel der Beobachtungen Kinder unter 6 Jahren, mehr als die Hälfte (55,5 %) sogar Kinder unter 4 Jahren. Das ist, wie ich glaube, ein sehr bemerkenswerter Gegensatz zu den Fällen von sekundär chronischem Gelenkrheumatismus, in denen nicht ganz ein Viertel der Fälle in den ersten 6 Lebensjahren einsetzte. Ebenso auffallend ist der Unterschied in der Häufigkeit der Komplikationen von seiten des Endokards. 46,6 % bei den echt rheumatischen Fällen, 10,5 % bei den anderen. Perikarditis dagegen ist auch bei letzteren häufiger beobachtet. Wir finden Herzbeutelverwachsung bei 10,5 % der Fälle, und da es sich meist um Sektionsdiagnosen handelt, ist anzunehmen, daß diese Komplikation noch wesentlich häufiger vorkommt.

Mit der chronisch infektiösen Polyarthritis identisch oder ein Teil von ihr ist jene Gruppe von chronischen Arthritiden des Kindesalters, die Still [5] im Jahre 1897 auf Grund von 12 eigenen Beobachtungen gesondert beschrieben hat, und deren Hauptmerkmal neben den genannten klinischen Kennzeichen im Vorhandensein einer Milzvergrößerung und im Nachweis von multiplen bohnen- bis haselnußgroßen Drüsenschwellungen gegeben ist. Diese Drüsen sind hart, verschieblich, schmerzlos und sind am stärksten geschwellt im Gebiet der erkrankten Gelenke. Am häufigsten sind die Cubital-, Brachial-, Axillar-, Inguinal- und Nackendrüsen betroffen. Von dieser Varietät der chronischen infektiösen Polyarthritis, die in der Regel als Stillsche Krankheit bezeichnet wird, sind in England und Amerika eine ganze Reihe von Beobachtungen in den letzten Jahren mitgeteilt worden; in Frankreich hat man davon kaum Notiz

Digitized by Google

genommen, in Deutschland sind erst 2 oder 3 Fälle beobachtet worden (v. Starck [6], Koeppe [7]). Der eine war durch ein monatelang dauerndes hochfebriles Vorstadium ausgezeichnet, mit völlig irreführenden Symptomen, die sogar zu einer Probelaparotomie Veranlassung gaben. Still sieht in der Milz- und besonders der Drüsenschwellung einen wesentlichen Bestandteil des Krankheitsbildes. Spätere Beobachtungen weisen darauf hin, daß dieser Symptomenkomplex nach Monaten oder Jahren rückgängig werden kann, auch vielleicht nicht stets von vornherein vorhanden ist, also möglicherweise nur eine Phase im Verlauf der ganzen Erkrankung darstellt. Daß in Deutschland bisher nur so wenige Fälle beobachtet worden sind, mag vielleicht daran liegen, daß auf diese Verhältnisse noch nicht genügend geachtet wird.

Ich hätte noch einige Komplikationen oder Nebenbefunde der chronischen Polyarthritis des Kindesalters zu erwähnen. Exophthalmus, erstmalig von Diamantberger [8] beschrieben, ist häufiger gesehen worden und auch von Still erwähnt. Die gleichfalls von Diamantberger beschriebene Wachstumsstörung des Unterkiefers, die ein eigenartiges Zurücktreten des Kinns bewirkt, ist mehrfach beobachtet worden. In einigen Fällen, aber durchaus nicht etwa generell, zeigte sich ein Zurückbleiben des Körperwachstums oder speziell des Extremitätenwachstums (Hoppe-Seyler [9], Dock [10], Algyogyi [11]). Hypertrophie der großen Zehe sahen Diamantberger [8], Johannessen [12] u. a. Die sexuellen Funktionen scheinen in den Fällen, die über das Kindesalter hinaus verfolgt wurden, weder bei Männern noch bei Frauen eine ernstere Beeinträchtigung erfahren zu haben. — An der Haut wurden in einzelnen Fällen eigenartige Erscheinungen wahrgenommen. Oedeme, bronzefarbige Pigmentierungen, sklerodermieartige Veränderungen, Erythromelie, auch morbilliforme Exantheme und Erythema multiforme. Noduli rheumatici, subkutane Knötchen, fanden sich bei 8 Kindern zu irgendeiner Zeit ihrer Erkrankung; die Fälle gehörten z. T. in die Gruppe des sekundär chronischen Gelenkrheumatismus, z. T. waren sie postskarlatinös, primär chronisch oder der Stillschen Krankheit zugehörig. Sie verteilen sich demnach auf alle Kategorien. Das Zusammentreffen mit Psoriasis wird nur in einem Fall beschrieben (Nicholls [13]). Störungen der Nägel und der Zähne treten im Kindesalter ganz zurück. — Nephritis scheint eine nicht

Digitized by Google

häufige, aber sehr ernste Komplikation zu sein. Nicht weniger als 5 von den 16 Todesfällen gehen auf Nierenerkrankung und Urämie zurück.

Meine Herren! Ueber die Röntgen- und Sektionsbefunde glaube ich in Ihrem Kreise hinweggehen zu dürfen. Diese Dinge haben in dem Werk von Hoffa und Wollenberg [14] eine eingehende Darstellung gefunden und es ist dem nichts hinzuzufügen, was speziell für das Kindesalter Geltung hätte.

Dagegen möchte ich über die Pathogenese noch einige wenige Worte sagen. Es ist klar, daß all unsere klinischen Einteilungsversuche nur provisorische sein werden, bis eine ätiologische Einteilung mit Sicherheit möglich sein wird. Sowohl die Erforschung des Stoffwechsels, die bisher nur sehr wenig Berücksichtigung fand, wie die bakteriologische Forschung dürften wohl hier noch ein zukunftsreiches Feld vor sich haben. Speziell der von Spitzy [15] so erfolgreich beschrittene Weg, die Erreger nicht im Gelenkinhalt, sondern im Kapselgewebe zu suchen, scheint mir zu weiteren Untersuchungen einzuladen. Ob zwar klinisch ähnlichen Krankheitsgruppen auch gleiche Erreger zugrunde liegen werden, läßt sich nicht voraussehen. Wir wissen, daß Poncet die gleiche Aetiologie für die verschiedenartigsten Formen der Gelenkerkrankungen in Anspruch nimmt. Ich kann es mir nicht versagen, auf die Poncetsche Theorie im Zusammenhang mit der chronischen Arthritis des Kindesalters kurz einzugehen. Mir scheint, daß gerade dieses Alter dazu berufen ist, eine Kritik dieser Theorie zu ermöglichen. Denn bei Erwachsenen, namentlich älteren Leuten, ist die Zahl der latenten tuberkulösen Herde bekanntlich so groß, daß man aus dem Nachweis eines solchen Herdes allein keine weitgehenden Schlüsse wird ziehen können; anders im Kindesalter, wo man in den ersten Lebensjahren, in denen die chronische Polyarthritis einsetzt, in der Regel noch tuberkulosefreie Körper voraussetzen darf. Meines Erachtens verdient der Poncetsche Gedanke, der in ein Dunkel von unbekannten Zusammenhängen hereinleuchtet, die größte Beachtung und Nachprüfung, um so mehr als ja an einzelnen Beweisen für seine Lehre ein Zweifel kaum möglich ist. Es fragt sich nur, ob die tuberkulöse Aetiologie in einem großen oder kleinen Teil der Fälle zur Erklärung der chronischen Polyarthritis herangezogen werden kann. Einige positive Befunde, die als ziemlich einwandfrei gelten können, liegen vor, so der Fall von

Digitized by Google

Frölich [16], bei dem eine Tuberkulininjektion nicht nur eine Allgemeinreaktion, sondern auch eine Lokalreaktion in den kontrakturierten Gelenken bewirkte, der Fall von Edsall [17], eine Stillsche Krankheit, bei der die gleiche Beobachtung gemacht wurde, ferner ein eigenartiger Fall von Barbier [18], bei dem sich im Verlauf der ersten rheumatischen Attacke eine Endokarditis entwickelt hatte; post mortem, nach Jahren, ließ sich die tuberkulöse Natur der Endokarditis feststellen. Anderseits liegen mehrere Sektionsbefunde von Kindern vor, in denen keine Spur von Tuberkulose nachgewiesen werden konnte. Ich nenne z. B. einen Fall von Johannessen [12], von Spitzy [15], von Cattaneo [19], von Köppe [7]. Hieraus geht schon hervor, daß die Tuberkulose höchstens für einen Teil der kindlichen Fälle verantwortlich gemacht werden kann. Man möchte meinen, daß die Tuberkulinreaktionen berufen wären, leicht und sicher zu entscheiden, in wie vielen Fällen keine Tuberkulose im Spiele ist. Diese Reaktionen fallen, wie einige Mitteilungen aus der jüngsten Zeit beweisen, jedenfalls nicht immer positiv aus. In den letzten 2 Fällen meiner Beobachtung erhielt ich gleichfalls negative Reaktionen. Wir sind gewohnt und berechtigt, aus diesen negativen Reaktionen sichere Schlüsse zu machen. Immerhin möchte ich darauf aufmerksam machen, daß hier einige vorerst nicht geklärte Mitteilungen in der Literatur vorliegen, die vielleicht Beachtung verdienen. Triboulet, Ribadeau-Dumas und Boyé [20] erhielten eine negative Kutan- und Intrakutanreaktion, obwohl sie mit dem Gelenkinhalt des Kindes Meerschweinchen tuberkulös infizieren konnten. Die Reaktionen waren von Pirquet selbst angestellt worden. Auch im Falle Barbier [18] war die Intrakutanreaktion ½ Jahr vor dem Tod negativ ausgefallen und aus der Heubnerschen Klinik hat Kobylinska [21] Notizen über einen Fall veröffentlicht, aus denen hervorgeht, daß die Kutanreaktion zunächst 2mal negativ ausfiel und erst nach einigen Wochen positiv wurde. Ob also hier vielleicht besondere Verhältnisse obwalten, die wir noch nicht durchblicken, wird erst weitere Erfahrung lehren können.

Meine Herren! Die Prognose der chronischen Arthritiden des Kindesalters ist keine generell schlechte; wenn auch viele Einzelfälle beinahe unbeeinflußbar schienen, sind doch auch eine Reihe von beträchtlichen Besserungen oder sogar Heilungen berichtet worden, und zwar aus jeder der besprochenen Gruppen; also auch

Digitized by Google

einzelne Fälle, über deren Zugehörigkeit zu den primär chronischen Formen kein Zweifel möglich ist. Allerdings läßt sich im Einzelfall das Schicksal des Kindes kaum voraussagen. Denn was bei dem einen wirksam war, scheint bei dem anderen völlig zu versagen, das gilt sowohl vom Jodkali wie vom Ichthyol, vom konstanten elektrischen Strom wie von der Schilddrüsendarreichung, vom Fibrolysin wie von der Zitronenkur und der Sonnenbestrahlung und anderen physikalischen Heilmethoden, und auch die Radiumtherapie scheint, nach einigen spärlichen Mitteilungen zu schließen, hier keinen prinzipiellen Wandel bewirkt zu haben. Und so können wir es nur als ein Glück für die Kranken bezeichnen, daß die orthopädische Chirurgie sich ihrer angenommen hat, um mit zarter Hand und scharfem Messer einem Teil dieser Unglücklichen wieder zu einem menschenwürdigeren Dasein zu verhelfen.

Literatur.

1. Deutsche Zeitschr. f. Chir. 1910. Bd. 107, S. 111.
2. Prager med. Wochenschr. 1900, Bd. 25, S. 37.
3. Grancher-Comby, Traité des malad. de l'enfance. 1897, Bd. 1, S. 533.
4. Montreal med. Journ. 1896, Bd. 25.
5. Medico-chirurg. Transactions 1897, Bd. 80, S. 47.
6. M. Stock, In.-Diss. Kiel 1904.
7. Jahrb. f. Kinderheilk. 1912, Bd. 76, S. 707.
8. Du Rhumatisme noueux chez les enfants. Paris 1891 bei Lecrosnier et Babé.
9. Deutsches Archiv f. klin. Med. 1903, Bd. 75, S. 320.
10. Amer. Journ. of the Med. Sciences 1912, Bd. 144, S. 469.
11. Wiener med. Wochenschr. 1909, Bd. 59, S. 938.
12. Zeitschr. f. klin. Med. 1900, Bd. 39, Heft 3.
13. Montreal med. Journ. 1896, Bd. 25, Nr. 2.
14. Arthritis deformans und sog. chronischer Gelenkrheumatismus. Stuttgart 1908 bei F. Enke.
15. Zeitschr. f. orthop. Chir. 1903, Bd. 11.
16. Zeitschr. f. orthop. Chir. 1904, Bd. 13, S. 286.
17. Arch. of Ped. 1904, Bd. 21, S. 175.
18. Bull. de la soc. de pédiatrie de Paris 1910, Bd. 12, S. 101.
19. La Pediatria 1911, Bd. 19, S. 81.
20. Bull. de la soc. de pédiatrie de Paris 1908, Bd. 9, S. 285.
21. In.-Diss. Berlin 1912, S. 18 ff.

Digitized by Google

XIII.

Die orthopädische Behandlung der chronischen Arthritiden, mit besonderer Berücksichtigung der Statik.

Von

Dr. **Georg Preiser**, Hamburg.

Mit 35 Abbildungen.

Die Fassung meines Themas, die orthopädische Behandlung der chronischen Arthritiden, mit besonderer Berücksichtigung der Statik, enthebt mich der Schwierigkeiten, auf die Aetiologie der chronischen Gelenkentzündung genauer eingehen zu müssen, nicht ganz. Die Beschäftigung mit den statischen Problemen bei den chronischen Gelenkleiden durch 10 Jahre hindurch hat mir gezeigt, daß eine anormale Statik der befallenen Extremitäten nicht bloß von größtem Einfluß auf den Verlauf der chronischen Gelenkentzündungen ist, sondern daß es sogar chronische Gelenkleiden gibt, die ihre Entstehung einer anormalen Statik verdanken, Krankheitsbilder, die mit Gelenkbeschwerden allgemeiner Natur, wie Schmerzen, Steifigkeitsgefühl oder mit Neuralgieen zunächst ohne Gelenkbeteiligung beginnen können und deren Endbild nach mehr oder weniger langem Verlauf ein chronisch-deformierender Gelenkprozeß ist.

Es ist nicht zu viel behauptet, wenn ich auf Grund der in unserem Institut an über 4000 Fällen von Gelenkerkrankungen gesammelten Erfahrungen sage: Wohl die Hälfte der alljährlich die Badeorte mit der Diagnose „chronisches Gelenkleiden", „chronischer Rheumatismus" und „Gicht" aufsuchenden Patienten leidet an statischen Arthritiden und ist durch eine richtige physikalische bzw. orthopädische Therapie von ihrem Leiden zu befreien, resp. einer Besserung zuzuführen, wie sie die bisherige interne und Bäder-

Digitized by Google

behandlung nur unvollkommen oder gar nicht erzielen konnte, eben weil die statische Natur des Leidens nicht erkannt wurde.

Bevor ich jedoch auf diese Fragen näher eingehe, gestatten Sie mir, auf die allgemeine orthopädische Therapie der chronischen Arthritiden und zwar der polyartikulären progressiven Formen mit wenigen Worten einzugehen, über die ich um so weniger zu reden brauche, als sie Ihnen allen als Fachorthopäden von jeher geläufig ist und sie sich mit der orthopädischen Behandlung der Deformitäten und Kontrakturen deckt. Ich möchte daher nur einige wenige Punkte herausgreifen, wie sie sich auf Grund meiner eigenen Erfahrung darstellen.

Die häufigste bei den chronischen progressiv-destruierenden Gelenkleiden zu beobachtende Deformität ist der im Verlauf des Leidens besonders bei Bettruhe eintretende Spitzfuß, während bei umhergehenden Patienten die Varus- oder Valgusstellung des Fußes ohne Spitzfuß überwiegt. Bei diesen Deformitäten tritt neben den physikalischen Heilfaktoren die Apparatbehandlung mit redressierenden Gummizügen in ihre Rechte und nur bei schwereren Fällen werden wir zu operativen Maßnahmen greifen müssen. Immerhin empfiehlt es sich, wenn die Apparattherapie nicht bald zum Ziele führt oder wegen Schmerzen nicht durchgeführt werden kann, mit dem Redressement forcé und mit der Achillotomie nicht zu lange zu warten, da besonders der Spitzfuß, ebenso wie eine bestehende Hüft- oder Kniekontraktur den Kranken am Gehen hindert und es eine Kardinalforderung bei allen chronischen und subakuten Gelenkleiden mit Beteiligung der Unterextremität, auch bei den progressiven Formen ist, den Patienten nach dem Abklingen der akuten oder fieberhaften Anfälle möglichst schnell aus dem Bett heraus und zum Gehen zu bringen, um einer weiteren Versteifung vorzubeugen. Aus demselben Grunde müssen auch die Klump- und Plattfüße, sowie die Knie- und Hüftkontrakturen frühzeitig durch Redressement und Tenotomie in Angriff genommen werden.

Bestehende Ergüsse bieten hier im allgemeinen keine Kontraindikation, da sie sich bei der doch nebenher gehenden Behandlung mit Massage, Medikomechanik, heißen Bädern und Umschlägen durch das Gehen meistens nicht verschlimmern. Schwindet bei solchen Fällen die Neigung der Kontrakturbildung nicht, so wird man am besten gleich nach dem Redressement und der Abnahme des Gipsverbandes wieder

Digitized by Google

zur Hessingschen Schienenhülsenbehandlung zurückkehren müssen, die auch durch die gleichzeitige Entlastung von gutem Einfluß auf die Arthritiden ist. Auch an der Oberextremität ist ihrer Anwendbarkeit mit redressierenden Gummizügen zur Beseitigung oder Verhütung von Kontrakturen ein weites Feld geöffnet.

Blutige Eingriffe an Gelenken sollen erst dann vorgenommen werden, wenn es zur völligen Ankylosierung der befallenen Gelenke in fehlerhaften Stellungen gekommen ist. Denn während bei den noch beweglichen arthritischen Gelenken außer der Kontrakturbildung meist die Schmerzen den Grund zum orthopädischen Eingreifen bilden, verschwinden die Schmerzen bei knöchern ankylosierten Gelenken meist vollständig, so daß dann der Orthopäde nur in dem Fall in Anspruch genommen wird, wenn die Stellung des Gelenkes stark funktionshindernd wirkt. Es kommen dann vor allem nur Keil- oder lineare Osteotomien in Frage, Operationen, welche auf eine Wiederherstellung der Gelenkfunktionen von vornherein verzichten und nur eine bessere, die Funktion der ganzen Extremität im Auge behaltende Stellung der Ankylose bezwecken. Die Mobilisierung der versteiften Gelenke durch Implantation von Fett-, Fascien- und Muskellappen, Operationen, die uns auf dem vorletzten Kongreß von Payr hier vorgeführt wurden, kommen meist nur bei der Versteifung von Knie und Ellbogen durch gonorrhoische resp. monartikuläre Prozesse in Frage, nicht aber bei den meist polyartikulären Formen der progressiv-chronischen Arthritis.

Eine andere Frage ist die der Resektion. Wenn auch von vielen Chirurgen und Orthopäden über einzelne günstige Resultate der Resektion, ja von besserer praktischer Brauchbarkeit der Gelenke nachher berichtet worden ist, so sind doch genug Fälle bekannt geworden, wo die Schmerzen nach der Resektion nicht geschwunden, sondern in vermehrtem Maße aufgetreten sind und wo nach anfänglichen Besserungen die schlechten Dauerresultate nicht zur Wiederholung der Operation an anderen Gelenken desselben Patienten ermutigten. Das gilt auch für die Resektion bei der reinen, meist monartikulären Arthritis deformans, auf die ich nachher näher zu sprechen komme.

Hier habe ich Fälle gesehen, wo die Beschwerden nach der Resektion die gleichen blieben wie vorher, während in der Literatur Fälle erwähnt werden, wo sich z. B. an der Hüfte nicht nur am Femurende, sondern auch an der Pfanne bald wieder neue defor-

Digitized by Google

mierende Prozesse einstellten. Auch an anderen Gelenken, z. B. am Knie, ist beobachtet worden, daß nach der Resektion bei Arthritis deformans die erstrebte knöcherne Ankylosierung ausblieb; ob dieser Fehlschlag vielleicht mit einer unvollkommenen Exstirpation der Kapsel, d. h. der gewucherten Synovialis, des Zieglerschen Lipoma arborescens, auf dessen völlige Beseitigung alle Autoren Gewicht legen, zusammenhängt, ob hier also ein technischer Fehler vorlag oder ob an sich die monartikuläre Arthritis deformans in dieser Beziehung Schwierigkeiten macht, etwa infolge sekundärer Knochenveränderungen, läßt sich nach den bisher vorliegenden Ergebnissen noch nicht entscheiden. Diese Frage dürfte jedoch Interesse genug bieten, um einmal näher studiert zu werden.

Nach dieser kurzen Besprechung der allgemeinen orthopädischen Maßnahmen und Eingriffe bei den chronischen Arthritiden, die Ihnen kaum etwas Neues geboten haben dürfte, gestatten Sie mir nunmehr auf die statischen Störungen und die aus ihnen entstehende reine Arthritis deformans einzugehen, auf Krankheitsbilder, die sich häufig zu den primären progressiven destruierenden Arthritiden und dem chronischen Rheumatismus hinzugesellen, sie verschlimmern oder aber nach deren Abklingen ablösen können, so daß sie, wie auch Wollenberg und Hoffa schon betonten, schließlich zuweilen ganz im Vordergrunde stehen.

Aber auch die primäre statische Gelenkstörung allein kann sich — nicht richtig behandelt — zu einem schweren chronischen Gelenkleiden entwickeln. Ich muß deshalb zunächst auf die allgemeine Statik der Extremitäten bzw. der einzelnen Gelenke eingehen, zumal wir dabei auch die gerade für den Orthopäden wichtigen und oft unter dem Bilde der Neuralgien einhergehenden Vorstadien der statischen chronischen Arthritiden kennen lernen werden. Denn diese allgemeinen Gelenkbeschwerden als statische Störungen zu erkennen, heißt auch, sie der richtigen Therapie zuführen zu können.

Nach Albert bildet die Unterextremität — Fuß, Unterschenkel, Oberschenkel und Becken — eine statische Einheit. Sie ist vergleichbar mit einer aus vier Teilen zusammengesetzten Säule, welche eine Last, den Rumpf stützt. Sinkt das Fundament dieser Säule ein, stellt sich das unterste Segment, der Fuß, schräg, wie bei Knick- und Plattfuß, so muß sich diese Störung auf die anderen Segmente übertragen: Die Statik der gesamten Unterextremität wird dadurch gestört.

Digitized by Google

Die gleiche Wirkung hat eine Störung an irgendeinem anderen Segment der Einheit: Durch ein Genu valgum wird nicht nur die Richtung des Ober- und Unterschenkels zur Körperlängsachse verändert und dadurch der Oberschenkelkopf in der Hüftpfanne in anormalem Kontakt mit der Pfanne im Sinne der Steilstellung gedreht, sondern auch noch im Fußgelenk erfolgt eine kompensatorische Lageverschiebung: Eine Störung oder Unterbrechung der statischen Einheit macht sich also nicht nur lokal, sondern meist in allen Gelenken der statischen Einheit bemerkbar.

Aber nicht nur seitliche Abbiegungen zur Längsachse oder Verkürzungen können die statische Einheit stören, sondern jede Drehung um eine der drei durch einen Punkt gelegten stereometrischen Achsen vermag das, auch der Faktor der Rotation, der häufig mit den anderen Faktoren kombiniert ist. Bei allen diesen Störungen findet sich an den Gelenken der betreffenden Extremität ein gemeinsames Merkmal, eine pathologische Gelenkflächeninkongruenz, welche das betreffende Gelenk zur Arthritis deformans disponiert.

Infolge der statischen Störung kommen nämlich die sich sonst gegenüberliegenden Gelenkteile der Körperoberfläche außer Kontakt und aus kongruenten Gelenken werden inkongruente. Ein etwas grobes, aber sonst zutreffendes Beispiel: Infolge eines Schenkelhalsbruches sei eine Verschiebung des Kopffragmentes und damit der Kopfknorpelfläche gegen die Pfannenknorpelfläche erfolgt; so wird dadurch das physiologischerweise kongruente Hüftgelenk inkongruent und ein Teil der überknorpelten Gelenkfläche des Schenkelkopfes wird dadurch dauernd außer Artikulation mit der zugehörigen Pfanne gesetzt. Bleibt ein solcher Zustand längere Zeit an einem Gelenk bestehen, so werden nicht nur durch die Verdrehung und Verzerrung der Gelenkkapsel und -bänder die Gelenkweichteile in ihrer Wirkung gehemmt und leichter Insulten zugänglich, nein, auch die Knorpeloberfläche wird von jetzt ab verschieden belastet, einige Partien mehr, andere weniger als früher oder gar nicht mehr. Durch diese Veränderungen muß schließlich eine solche Gelenkinkongruenz für das Gelenk selbst von verhängnisvoller Bedeutung werden. Der Knorpel fasert auf, wird nekrotisch, degeneriert und die Synovialis geht mehr oder weniger jene unförmigen Verbildungen ein, die wir unter dem Namen des Lipoma arborescens kennen, mit einem Wort: Es stellen sich am befallenen Gelenk die charakte-

Digitized by Google

ristischen Symptome einer Arthritis deformans ein, die jedoch erst das Endglied der statischen Erkrankung darstellt. Mit der Erforschung der speziellen histologischen Vorgänge haben sich Walkhoff und Axhausen in den letzten Jahren beschäftigt. Walkhoff konnte auf Grund seiner mikroskopischen Studien die statische Aetiologie der Arthritis deformans voll bestätigen, während Axhausen annimmt, daß die Arthritis deformans durch eine Knorpelnekrose eingeleitet wird und daß die Statik dann nur für die weitere Gestaltung des Gelenkprozesses maßgebend sei. Der von Axhausen bei seinen Tierexperimenten beobachtete Vorgang der Knorpelnekrose ist aber etwas, was zum Bilde der Arthritis deformans durchaus nicht gehört: Knorpeldegeneration, die wir bei der Arthritis deformans finden, ist ganz etwas anderes wie Knorpelnekrose. Auch die Knorpelnekrose müßte, falls sie eine Arthritis deformans wirklich einleite, etwas Sekundäres sein. Wir müssen daher vorläufig den Einfluß einer Knorpelnekrose, die eine Arthritis deformans einleiten soll, in der ihr von Axhausen gegebenen Bedeutung ablehnen. Wollenberg hat die letzte Ursache der Arthritis deformans in einer Ernährungsstörung durch lokale Arteriosklerose gesehen. Die Nachprüfung seiner Experimente von meiner und anderer Seite hat jedoch niemals experimentell derartige Bilder erzeugen können, so daß wohl definitiv die Wollenbergsche Theorie heute widerlegt ist. Wenn Wollenberg behauptet hat, die gestörte Statik könne nicht die Ursache der Arthritis deformans sein, weil es statische Störungen gebe ohne sekundäre Arthritis deformans, so muß ich das auf Grund meiner Erfahrung absolut bestreiten. Wenn auch eine statische Störung durch kompensatorische Verschiebungen an anderen Gelenken der Einheit ausgeglichen werden können, so hat das doch seine Grenzen, und bei länger bestehenden statischen Störungen haben wir auch stets schon bestehende Störungen bzw. Arthritis deformans an anderen Gelenken der Einheit nachweisen können. Man muß nur lange genug warten, dann tritt auch die Arthritis deformans ein.

Lange voraus gehen schon die klinischen Beschwerden der gestörten Statik, die Symptome der statischen Gelenkerkrankung.

Denn drei Stadien der statischen Erkrankung muß man unterscheiden.

Erstes Stadium: Eine Störung der statischen Einheit, eine Gelenkflächeninkongruenz, bedingt z. B. durch Fraktur, Plattfuß,

Digitized by Google

X-, O-Beine, Verschiebung der Hüftpfanne usw. macht lokale Beschwerden.

Zweites Stadium: Diese Störung macht sich in anderen Gelenken der statischen Einheit geltend, führt auch dort zu Gelenkinkongruenz, zu Verdrehungen und Dehnungen der Kapsel, Verschiebungen der Gelenkflächen gegeneinander usw. und löst dadurch dort Schmerzen aus.

Drittes Stadium: Es kommt zum Endstadium der statischen Erkrankung, zur Arthritis deformans.

Im einzelnen ist es oft sehr interessant, die Wege zu verfolgen, auf denen es zur statischen Störung und zum Endziel, der chronischen statischen Gelenkentzündung kommt. So habe ich mehrfach folgendes Beispiel beobachtet:

Es bestand eine einseitige, angeborene Hüftverrenkung. Das Becken sinkt auf der luxierten Seite tiefer, unter gleichzeitiger Vermehrung der Beckenneigung. Dadurch tritt am gesunden Bein eine dauernde Adduktionsstellung des Oberschenkels ein; es entsteht eine Gelenkflächeninkongruenz und schließlich eine Arthritis deformans der Hüften am nichtluxierten Bein.

Oder es besteht eine hochgradige Verkürzung eines Beines infolge einer schlecht geheilten Unterschenkelfraktur. Die Hüfte des gebrochenen verkürzten Beines wird beim Stehen in Abduktion, die des gesunden in Adduktion übergeführt. Endresultat: Arthritis deformans der Hüfte des verkürzten oder auch des nicht gebrochenen Beines.

Bekannt ist ja auch die Arthritis deformans, die sich an der Hüfte alter Klumpfußpatienten einstellt. Durch die Innenrotation des ganzen Beines beim Klumpfuß wird die ganze hintere Knopfknorpelfläche des Femurs außer Artikulation mit der Pfanne gesetzt; der Knorpel fasert dann ex inactivitate auf und leitet damit eine Arthritis deformans ein (Rotationseinfluß). Auch doppelseitige Knie-Arthritis deformans beim Klumpfuß habe ich mehrfach gesehen.

Ein sehr schönes Beispiel zeige ich Ihnen hier: Durch eine schlecht geheilte Fraktur ist es zu einer Valgusknickung des Unterschenkels mit konsekutiver Arthritis deformans genus gekommen.

Die statische Erkrankung kann aber auch sekundär nach infektiösen Arthritiden eintreten: So sehen wir nach abgeheilter Tuberkulose, Gonorrhöe, Osteomyelitis, besonders wenn durch Substanzverluste oder frühere eiterige Einschmelzung von

Digitized by Google

Knorpel- und Knochenteilen die Statik und Mechanik des Gelenkes gestört ist, eine anatomische Gelenkflächeninkongruenz mit sekundärer Arthritis deformans. So zeigt z. B. die Hüfte von Patienten, die in ihrer Jugend eine tuberkulöse Coxitis überstanden haben, oft eine für den destruierten Kopf viel zu weite Pfanne (Fig. 1); bei diesen Patienten stellen sich dann oft im späteren Alter, zuweilen schon in der Adoleszenz, Hüftbeschwerden ein, die fälschlich für ein Rezidiv gehalten werden können, wenn sie sich nicht durch den später zu besprechenden Typus der klinischen Beschwerden, durch das Fehlen

Fig. 1.



der Knochenatrophie, der Beweglichkeitsbeschränkung und durch Verminderung der Beschwerden, der Krepitation usw. auf Massage, mediko-mechanische Behandlung usw. als unzweifelhafte Arthritis deformans ausweisen würden. Oft schließt sich z. B. bei gonorrhoischen Arthritiden die infolge der Substanzverluste und der Schädigung der Gelenkstatik sekundär einsetzende Arthritis deformans aber auch zeitlich direkt an die primäre Entzündung an, so daß diese sofort in die Arthritis deformans übergeht, wobei die Veränderungen an Knorpel und Kapsel auch in pathologisch-anatomischer Beziehung die Entscheidung erschweren können, wann und wo die primäre Entzündung aufhört und die sekundäre Arthritis deformans

Digitized by Google

anfängt, ob Narbenbildung oder bindegewebige Degeneration vorliegt oder ob die Knorpelauffaserung an den einzelnen Stellen noch Entzündung oder schon Arthritis deformans ist.

Fig. 2.

Läßt sich später die primäre Erkrankung nicht mehr anamnestisch genau feststellen, so kann oft die Entscheidung dieser Gelenkkrankheiten von primären progressiven destruierenden Prozessen sehr schwer werden.

Fig. 3.

Es hat sich nun gezeigt, daß für den Eintritt einer statischen Störung die Form des Beckens oft von größtem Einfluß ist, da sie zugleich die Statik der ganzen Unterextremität beeinflußt. Betrachten

Digitized by Google

wir uns ein normales Becken von vorn (Fig. 2), so sehen wir, daß die schön geschweiften Beckenschaufeln nach vorn und innen zur Spina anterior superior umbiegen, die Distantia spinarum ant. somit viel kleiner ist als die Distantia cristarum maxima. Die Seitenansicht (Fig. 3) zeigt die Pfannen schräg am Becken ungefähr im verlängerten ersten und zweiten schrägen Durchmesser stehend und wenn man sich die Wirbelsäule und die Beinachse hinzudenkt, so stehen beide im Profil ca. 8—10 cm voneinander von vorn nach hinten ab. Dieses sog. Normalbecken ist aber beim Kulturmenschen nach unseren Untersuchungen an vielen Hunderten höchstens in 20 Proz. noch vorhanden. Viel häufiger ist das „Stehbecken", auf

Fig. 4.

das ich aber erst eingehen will, nachdem ich das am besten gekannte pathologische Becken, das rachitische Becken, etwas näher beschrieben habe.

Das rachitische Becken (Fig. 4) zeigt uns bei der Betrachtung von vorn zunächst, daß die Spinae den äußersten Teil der Cristae bilden, ein Symptom, das als typisch rachitisches von der Beckenmessung her ebenso bekannt ist, wie die verkürzte Conjugata. Der quere Beckendurchmesser ist gegenüber anderen Beckentypen zwar absolut am kleinsten, relativ jedoch durchaus nicht in dem Maße, wie die Conjugata, so daß man allein schon durch den Vergleich der Maße der Conjugata und des Querdurchmessers zu der Ansicht kommen muß, daß die Veränderungen am rachitischen Becken

Digitized by Google

hauptsächlich durch einen Druck von vorn gegen die Wirbelsäule hervorgerufen werden. Das beweist nun vor allem die Pfannenstellung.

Die Pfanne steht nämlich am rachitischen Becken nicht wie normal, ungefähr im verlängerten ersten und zweiten Durchmesser in einer schrägen Stellung, sondern mehr frontal, d. h. sie hat durch die Erweichung des Knochens auf dem Höhepunkte der Rachitis infolge des Schenkeldruckes von unten und des Rumpfgewichtes, das vom Rücken her durch die Wirbelsäule entgegendrückte, ihre Lage medialwärts und frontalwärts verändert, zugleich sich aber der Wirbelsäule mehr genähert und zwar so hochgradig, daß bei der Betrachtung im Seitenbilde (Fig. 5) Wirbelsäule und Beinachse beinahe eine Gerade bilden.

Fig. 5.

Durch die anormale Pfannenstellung ist aber die Artikulation der Beine erheblich verändert. Bringt man das Femur in Artikulation mit einer solchen Pfanne (Fig. 6), so sind die Kniekondylen fast um 90 Grad innenrotiert. Ein Gang in dieser Stellung ist nicht möglich, d. h. der Rachitiker muß, um den Fuß sagittal aufsetzen zu können, schon eine Außenrotation von 90 Grad in der Hüfte herstellen. Jetzt (Fig. 7) artikuliert aber nur noch die hintere Kopfrundung mit der Pfanne, der obere und vordere Kopfteil ist außer Artikulation. Um also dem Rumpf auf den Schenkelköpfen genügend Halt zu gewähren, ist das rachitische Individuum weiterhin gezwungen, das Becken ganz vornüber zu neigen. Erst dann artikuliert auch der obere und zum Teil sogar noch der vordere Kopfteil mit der Pfanne, daher also die starke Beckenneigung der Rachitiker mit der konsekutiven Lumballordose.

Digitized by Google

Das rachitische Becken wird so stark vornübergeneigt, um den Hüftpfannen auf den Schenkeln Halt zu geben, daß die Wirbelsäule zwar möglichst lordotisch nachgibt, daß es aber durch den Zwang

Fig. 6.

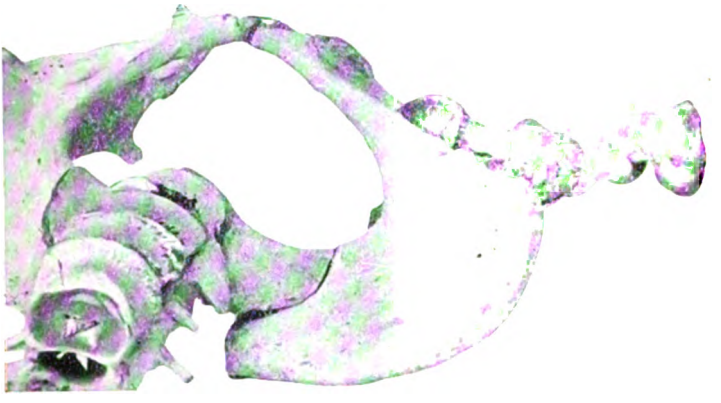

zur aufrechten Haltung allmählich zu einer Lockerung der Sakroiliakalbänder und zu einer Verschiebung der Facies auricularis der Kreuz- und Darmbeine gegeneinander kommt. Auf die dadurch entstehenden Krankheitsbilder komme ich nachher zu sprechen.

Fig. 7.

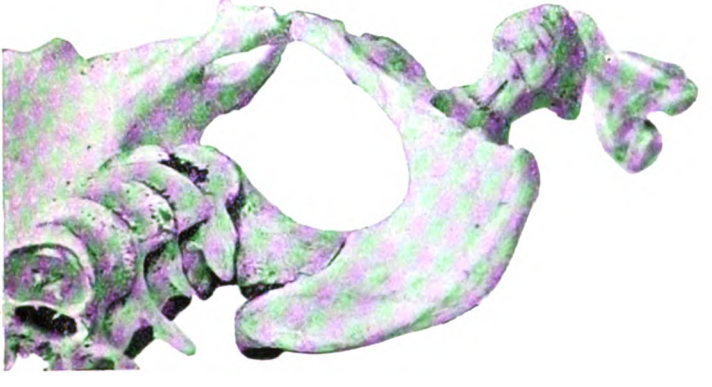

Aber auch auf das ganze Bein, aufs Knie und den Fuß wirkt noch die rachitische Beinstellung deletär ein. Im Röntgenbilde sieht man an der Hüfte einen mehr oder weniger hohen Grad von Coxa vara (Fig. 8) mit gleichzeitiger Retrotorsion des oberen Femurendes und

Digitized by Google

Fig. 8.

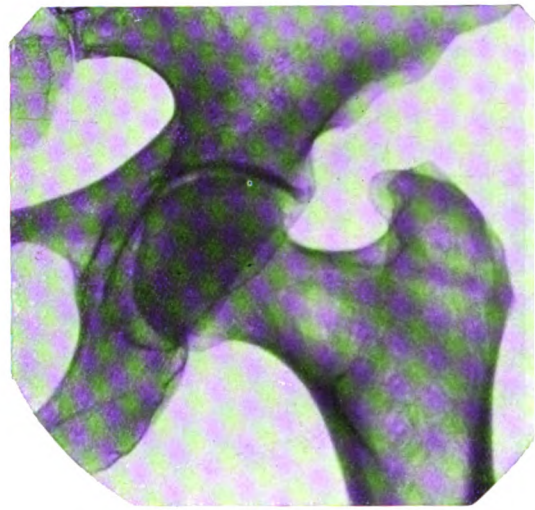

am Knie meist eine Inkongruenz am inneren Gelenkspalt (Fig. 9), d. h. der innere Tibiakondylus ragt frei unter dem Femur hervor.

Fig. 9.

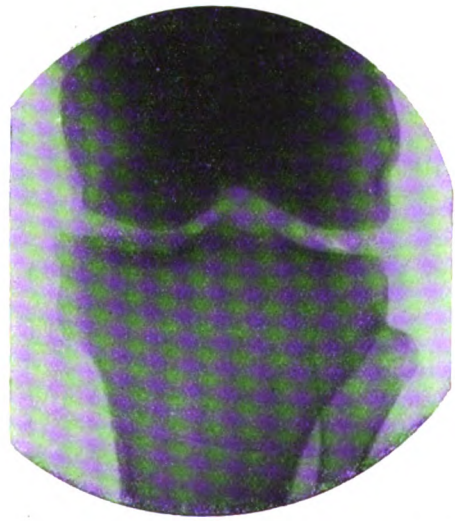

Diese Inkongruenz entsteht dadurch, daß sich der Unterschenkel gegen den Oberschenkel im Sinne einer Innenrotation verschiebt, um an sich einen Teil der Zwangsinnenrotation des Beines auszugleichen.

Digitized by Google

Fig. 10.

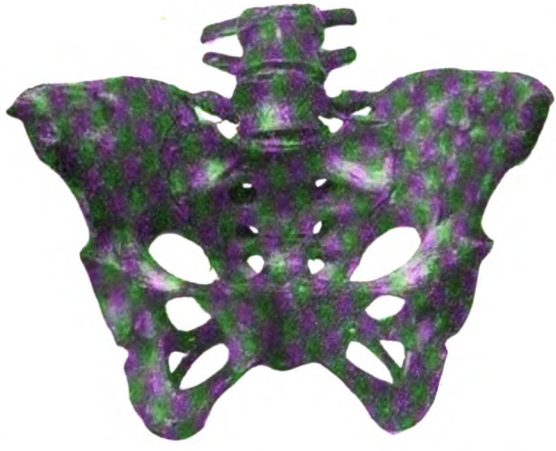

Weit häufiger jedoch als das rachitische Becken, weit häufiger sogar als das zuerst beschriebene sog. normale Becken, ist ein anderes Becken, das bisher noch recht wenig bekannt und erforscht ist, das „Becken der aufrechten Haltung“ oder das „Stehbecken“, wie ich es nennen möchte.

Fig. 11.

Sehen wir uns ein solches Becken von vorn an (Fig. 10), so bemerken wir, daß die Beckenschaufeln noch viel schöner und ausgiebiger geschweift sind, als beim normalen Becken: Die Spinae nähern sich noch mehr und die Cristae entfernen sich noch mehr voneinander.

Im Seitenbilde (Fig. 11) aber sehen wir etwas sehr Merkwürdiges: Die Pfanne steht weit hinter der Roser-Nélatonschen Linie und zwar sagittal, also fast rechtwinklig zur rachitischen. Zugleich ist sie aber derartig weit nach hinten gerückt, daß wieder Wirbelsäule und Beinachse in einer Linie, also in der mathematisch besten Lage zueinander stehen.

Digitized by Google

Seine Entstehung verdankt es offenbar den vermehrten Anforderungen, welche das heutige Kultur- und Erwerbsleben schon vor abgeschlossenem Wachstum durch vieles Gehen, Stehen und Tragen während der Lehrzeit oder durch vieles Sporttreiben in der Adoleszenz an das wachsende Becken stellt. Infolge der eigenartigen Pfannenstellung findet sich schon bei den Besitzern des Stehbeckens stets ein Trochanterhochstand über der Roser-Nélatonschen Linie, ohne daß sich eine Coxa vara oder eine Schenkelhalsverbiegung

Fig. 12.

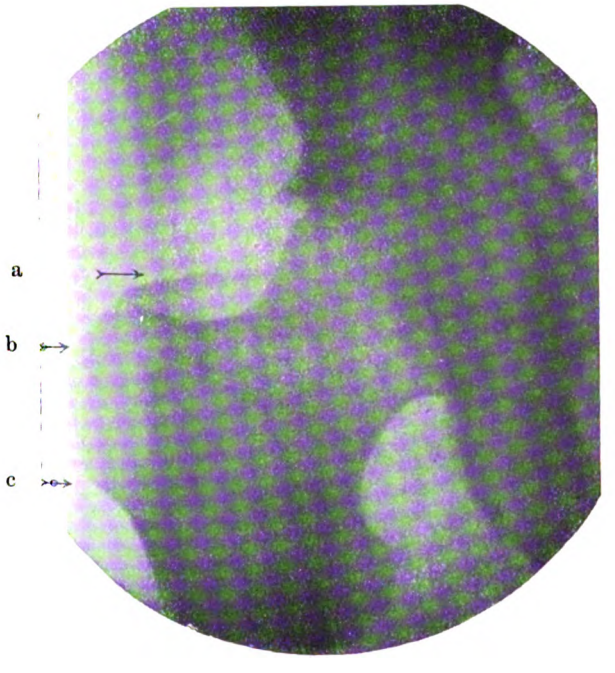

im Röntgenbilde findet. Meist ist im Gegenteil der Schenkelhals etwas steiler gestellt, immer aber ist das obere Femurende im Vergleich zur frontalen Knieachse antetorquiert, wie man im Röntgenbilde aus der vollen Sichtbarkeit des Trochanter minor sieht (Fig. 12). Das Bein muß jedoch, um Schlüsse aus der Röntgenaufnahme ziehen zu können, bei der Aufnahme in „Mittelstellung“ liegen (Fuß in der Sagittalen, Kniescheibe nach oben).

Gebirgsbewohner scheinen das Stehbecken weniger aufzuweisen, wie meine Nachforschungen an einer großen Anzahl Becken in Tirol

Digitized by Google

ergaben, vielleicht weil beim Bergsteigen die Verteilung des Körpergewichtes auf die Beine eine andere ist.

In den Maßen verhält sich dieses Becken gerade entgegengesetzt wie das rachitische, wie aus der Tabelle hervorgeht:

Typus	Pfannenstellung		wie 100 zu:		Distantia spin. a (außen)	Distantia spin. b (Mitte)	Distantia crist. c max.	Differenz		Coniug.	Diameter transv.	Diameter obliqua I	Diameter obliqua II	Distant. spin. isch.
	r.	l.	r.	l.				a-c	b-c					
„Normal“	—	—	—	—	26	—	28,5	2,5	—	10,5	11	13-13,5	12—	12,5	10-10,5
A	+	+	84	84	26,3	25,1	26,8	0,5	1,7	**7,5**	13,4	11,9	11,9	**10,8**
B	0	0	84	84	25,5	24,3	27,4	1,9	3,1	**9,7**	13,7	12,6	12,3	**9,9**
C	—	—	87	86	24,6	23,1	27,4	2,8	4,3	**10,5**	13,5	12,5	12,4	**9,4**

Wir haben also hier ein Becken vor uns, das durch den Schenkeldruck gewissermaßen seitlich zusammengepreßt ist, während es das rachitische von vorn nach hinten war. Früher hielt ich dieses Becken für pathologisch; ich bin aber davon abgekommen, nachdem mir weit über 1000 Untersuchungen an Lebenden gezeigt hatten, daß über 60 Proz. aller Untersuchten und wohl aller höheren Rassen dieses Becken besitzen, soweit an sie erhöhte Steh- und Gehanforderungen gestellt werden, was besonders auf Stadtbewohner zutrifft.

Das Stehbecken ist aber ein Becken, das sehr empfindlich auf statische Störungen in den Unterextremitäten reagiert, wie wir nachher sehen werden. Die bei solchen Störungen auftretenden klinischen Beschwerden sind fast die gleichen wie beim rachitischen Becken, bloß daß sie anatomisch gerade das Gegenteil darstellen zu den rachitischen und gerade entgegengesetzt zustande kommen:

Denn durch die laterale Pfannenstellung wird hier das Bein in eine Außenrotationsstellung gestellt, die Beckenneigung ist etwas geringer, das Becken steiler und aufgerichteter, das Femur sucht sich zwar der Außenrotation durch Antetorsion seines oberen Endes möglichst anzupassen, wie man aus der vollen Sichtbarkeit des Trochanter minor entnehmen kann.

Aber noch am Knie (Fig. 13) und am Fuß wird die anormale Zwangsaußenrotation bemerkbar und nachweisbar: Im Röntgenbilde wird die Inkongruenz der Gelenkflächen, die Verschiebung des Unterschenkels (jetzt im Sinne einer Außenrotation) gegen den Ober-

Digitized by Google

schenkel dadurch sichtbar, daß entgegengesetzt zum rachitischen Typus der laterale Tibiakondylus frei unter dem Femur hervorragt.

Der Fuß aber wird durch eine derartige Außenrotation zum Knick- und Plattfuß disponiert, leicht in Valgität umgelegt (Fig. 14) und so allmählich zum Plattfuß, indem sich der anfänglich nur im Vorderfuß abduzierte Fuß allmählich völlig umlegt. Ist aber das eingetreten, so verändern sich sofort die statischen Verhältnisse des ganzen Beines inklusive Becken, wie wir an Hunderten von Fällen sahen.

Wir haben also beim rachitischen Becken: Vermehrte Beckenneigung, Innenrotation der ganzen Extremität, ventrale Pfannenstellung, Coxa vara, Retrotorsion des oberen Femurendes, Crus varum, Inkongruenz

Fig. 13.

am inneren Kniegelenksspalt, kompensatorischen Pes valgus und nun beim Stehbecken das gerade Gegenteil: Verminderte Beckenneigung, laterale Pfannenstellung, Außenrotation der Unterextremität, Coxa valga, Antetorsion des oberen Femurendes, Inkongruenz am lateralen Knie, Genu valgum, Pes valgo-planus.

Auch bei den orthopädischen Krankheitsbildern der Coxa vara und Coxa valga finden sich die hier beschriebenen typischen Pfannen- und Beckencharakteristika. Man muß daher fordern, daß in Zukunft bei der Erforschung dieser beiden Krankheiten nicht bloß auf die Beckenform im allgemeinen, sondern vor allem auf die Pfannenstellung, ob ventral oder lateral-sagittal, geachtet wird, wie das in den letzten Arbeiten von Lackmann und mir aus

Digitized by Google

unserem Institut bereits geschehen ist. (Lackmann, Die Coxa valga adolescentium, Zeitschr. f. orthop. Chir. 1912, Bd. 28.)

Wenn auch nicht bei jedem Fall sich sämtliche Symptome zusammenfinden, Andeutungen von ihnen sind bei statischen Beschwerden stets vorhanden und in hochgradigen Fällen treten sie ganz deutlich zutage.

Das rachitische Becken wie das Stehbecken findet sich beim Manne ebenso wie bei der Frau und zwar gleich häufig. Be-

Fig. 14.

schwerden entstehen aber immer erst bei Ueberbeanspruchungen resp. bei Eintritt von statischen Störungen in der Einheit, wenn Bänder und Gelenkverbindungen über ihre Kraft überlastet und überdehnt werden. Beim Mann sind meist die Arbeit, vor allem vieles Gehen, Stehen und Tragen, bei der Frau die das labile Gleichgewicht der Frau störenden Zustände der Menstruation, der Schwangerschaft und des Klimakteriums vor allem die Auslösungsmomente. Auch ein unter solchen Voraussetzungen z. B. ent-

Digitized by Google

stehender Plattfuß oder zuweilen ein schwächendes Krankenlager, auch vermehrte Arbeit, zunehmende Korpulenz usw. kann die ersten Beschwerden auslösen.

Diese Beschwerden lassen sich zunächst ganz allgemein bezeichnen als statische Beschwerden und brauchen durchaus nicht immer am Becken zuerst aufzutreten, sondern am Fuße, am Knie, in der Hüfte oder in der Articulatio sacroiliaca, also an einem beliebigen Gelenk der statischen Einheit, an dem es zu Verschiebungen der Gelenkflächen kommt. Tritt irgendwo bei dieser beschriebenen Disposition infolge des rachitischen Beckens oder des Stehbeckens in der statischen Einheit eine Störung ein, etwa am Fuß, so können die ersten Beschwerden in Form rheumatischer Schmerzen oder als Hexenschuß z. B. am Becken auftreten. So habe ich zahlreiche Patienten gesehen, die infolge eingetretenen Knick- oder Plattfußes, ohne je Fußbeschwerden gefühlt zu haben, lumbagoartige Beschwerden bekamen. Besonders Frauen in der Gravidität haben oft derartige statische Lumbagobeschwerden, was ja bei der vermehrten Beckenneigung infolge des verlagerten Schwerpunktes leicht verständlich ist. Aber auch im Klimakterium habe ich zahlreiche derartige Fälle gesehen. Hier spricht anscheinend die Erschlaffung des bis dahin elastischen Bandapparates und der Muskulatur im Klimakterium mit, oft unterstützt durch eine zunehmende Adipositas. Unter diesen waren einige Fälle, die wegen der hochgradigen Kreuz- und Hüftschmerzen jahrelang vergeblich gynäkologisch und sogar auf Osteomalacie behandelt worden waren. Auf die Korrektur durch Plattfußeinlagen erfolgte in einigen dieser Fälle sofortige Heilung, in anderen mußte noch das erkrankte Gelenk lokal mit Massage, Heißluft und Pendelübungen in Rückenpendelmaschinen behandelt werden.

Ferner sah ich oft, wie durch das Tragen zu hoher Absätze, besonders bei Damen, die Füsse in Valgität umgelegt wurden; dadurch wurde die Statik gestört; die Patienten bekamen teils Fußbeschwerden, was ja leicht erklärlich ist, teils Knie-, teils aber Ischias- oder Lumbagobeschwerden.

Besonders bei Ischiasbeschwerden soll man stets auf statische Störungen achten, vor allem bei schwer arbeitenden Männern, denn es gibt Ischiasfälle, die alle klassischen Symptome der entzündlichen Ischias aufweisen und doch rein statischer Natur sind, also ihre Ursache in einem übersehenen Platt- oder Knickfuß haben und sehr schnell auf dessen Korrektur mit richtigen Stiefeln und Einlagen verschwinden.

Digitized by Google

Eine andere bei Männern häufiger als bei Frauen zu beobachtende Neuralgie ist die Meralgia paraesthetica, d. h. Parästhesien, Taubheits- oder Kribbelgefühle im Verlaufe des Nervus femoralis cutaneus externus, also auf der Außenseite des Oberschenkels; auch diese ist oft mit der Sicherheit eines Experimentes durch die Korrektur vorhandener statischer Störungen zu beseitigen. Die Ursache sowohl dieser Ischias-, wie der Lumbago- und der Cruralisbeschwerden ist eine durch die Plattfüße bedingte Veränderung der Beckenneigung (bei typischem Stehbecken), die wiederum eine Ueberdehnung der befallenen Nerven und an der Articulatio sacroiliaca eine Verschiebung der Facies auricularis zur Folge hat.

Außerordentlich wichtig sind nun diese Krankheitserscheinungen als Frühsymptome der Arthritis deformans coxae, in deren Anamnese sie sich häufig konstatieren lassen. Wie schon erwähnt, ist die Arthritis deformans das Endstadium der hier besprochenen statischen Erkrankungen; gleichgültig in welchem Gelenk der statischen Einheit sich die Arthritis deformans schließlich ausbildet, sie weist immer die für die Diagnose wichtige Trias der klinischen Beschwerden auf: 1. Schweres Ansetzen nach der Ruhe, 2. wenn „in Gang" besser und 3. erneutes Auftreten der Beschwerden bei zu langer Belastung.

Hinzu treten außer den allgemeinen statischen Beschwerden an den betreffenden von der Arthritis deformans befallenen Gelenken nur noch die Krepitation als Ausdruck des Knorpelschwundes, das Lipoma arborescens als Ausdruck der Synovialiswucherung und die Beweglichkeitsbeschränkungen als Ausdruck der Kapsel- und Bänderschrumpfung und der Osteophytenbildung. Ich möchte daher vorschlagen, die Arthritis deformans simplex zur Unterscheidung von den polyartikulären progressiven Formen, Arthritis deformans „statica" zu nennen.

Die häufigste statische Erkrankung und ihr Endglied, die statische Arthritis deformans, ist die nach Knick- und Plattfuß am Fuß selbst eintretende Gelenkentzündung, die sich nicht bloß im Malleolargelenk, sondern auch in den kleinen Fußgelenken abspielt. Wird sie schon sehr häufig trotz oder gerade wegen der fast regelmäßigen Doppelseitigkeit, die sie ja mit der primären progressiven destruierenden Polyarthritis teilt, mit den sog. rheumatischen Erkrankungen verwechselt, so ist das noch mehr mit der an Häufigkeit an zweiter Stelle folgenden statischen Kniearthritis der Fall, die wohl das

Digitized by Google

Hauptkontingent der die Badeorte aufsuchenden Patienten darstellt. Fast ausnahmslos wird diese statische Kniearthritis mit chronischem Rheumatismus und vor allem mit Gicht verwechselt. Erst die Untersuchung der bei ihr häufig gar keine Schmerzen aufweisenden Füße kann die wahre Ursache in Knick- und Plattfüßen, aber immer nur bei vorhandener Disposition infolge des rachitischen oder des Stehbeckens oder bei sonstigen statischen Störungen aufdecken.

Eine sehr charakteristische Form dieser Erkrankung ist der meist doppelseitige rezidivierende Hydrops des Knies, den wir

Fig. 15.

trotz jahrelangen Bestehens häufig sehr schnell nach Korrektur der Knick- und Plattfüße schwinden sahen. Weit häufiger ist jedoch die trockene Form der Knieentzündung: Jene Kniee mit den dicken subpatellaren Lipomen, der Krepitation bei Bewegungen und den meist unerträglichen Schmerzen bei längerem Gehen und in der Nacht.

In weitem Abstande in der Häufigkeit folgt nun die Arthritis deformans coxae, deren erste subjektive Beschwerden die besprochenen Ischias-, Cruralis- und Lumbagobeschwerden sein können

Digitized by Google

bei noch völlig negativem Röntgenbild. Das ist ja auch nicht weiter verwunderlich, wenn es sich zunächst nur um das Lipoma arborescens

Fig. 16.

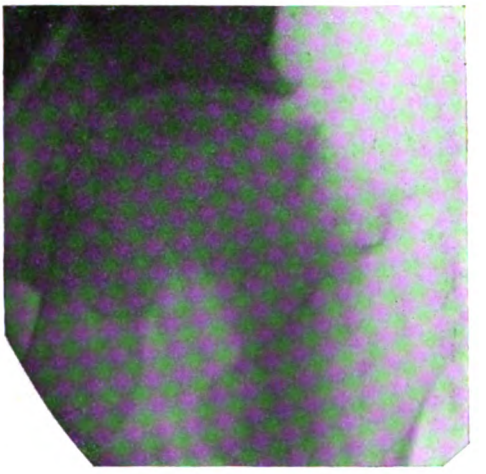

(Fig. 15) handelt, also um Veränderungen, die sich zunächst auf die Kapsel und den Knorpel beschränken. Erst später tritt dann

Fig. 17.

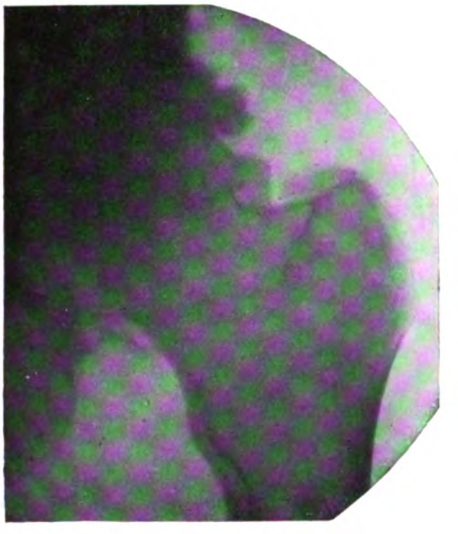

die Osteophytenbildung hinzu (Fig. 16 und 17). An der Hüfte läßt sich oft bei der Arthritis deformans sehr schön das auch für

Digitized by Google

Fig. 18.

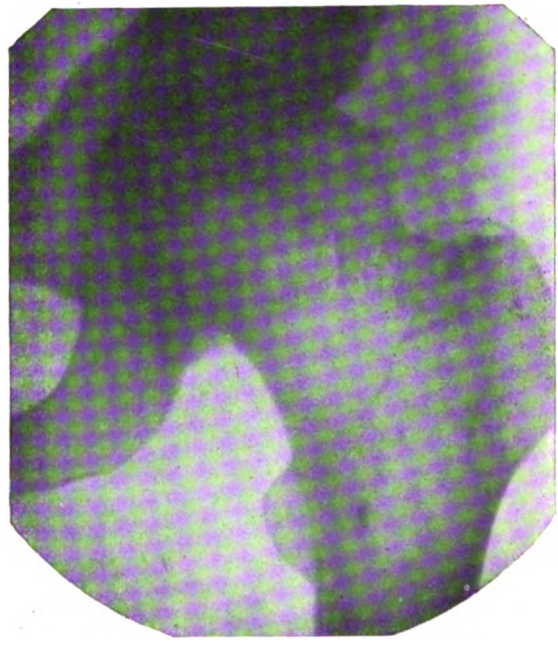

jedes andere Gelenk geltende Gesetz bestätigt finden, daß die Osteophytenbildung versucht, die Inkongruenz wieder auszugleichen (Fig. 18 und 19). Die Therapie hat zur Hauptaufgabe, zunächst die vorhandenen statischen Störungen, soweit wie möglich, auszugleichen. An sonstigen Heilmitteln treten zunächst die Massage, Bäderbehandlung, Heißluft und Pendeln in ihre Rechte. In sehr schmerzhaften Fällen ist die Anwendung des Hessingapparates anzuraten. Bei hochgradiger Flexions-, Adduktionskontraktur, wie man sie gar nicht selten findet, habe ich mehrfach mit gutem Erfolg das Redressement forcé vorgenommen und die

Fig. 19.

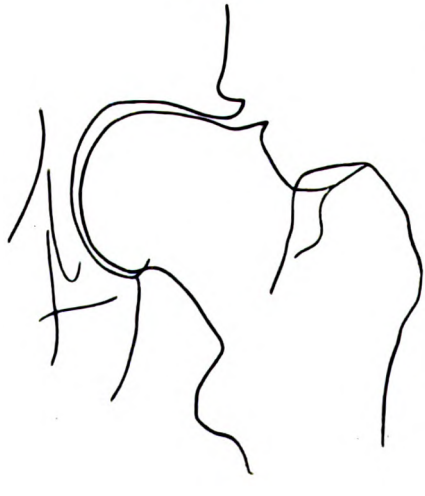

Digitized by Google

Patienten auf ca. 3 Wochen in Abduktion eingegipst und dann ausgiebig nachbehandelt. Mir selbst ist dabei bisher nichts passiert; Karch jedoch verlor 2 Fälle an Fettembolie. Diese Gefahr liegt aber meines Erachtens bloß dann vor, wenn die Hüfte schon sehr unbeweglich war und wenig zum Gehen benützt wurde, vor allem bei den durch Osteophytenbildung völlig verhakten Fällen. In solchen Fällen empfiehlt sich dann zur Stellungsverbesserung mehr die subtrochantere Osteotomie, die ich dabei mit Erfolg vorgenommen habe.

Am Kniegelenk, bei dem außer der beschriebenen Inkongruenz im Röntgenbilde (Fig. 20 und 21) die Randosteophytenbildung

Fig. 20.

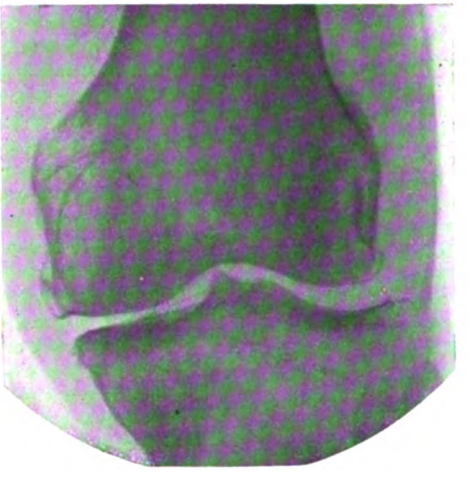

schon sehr frühzeitig nachweisbar wird, sind ebenfalls zunächst vorhandene statische Störungen, besonders Knickfüße oder Plattfüße zu korrigieren. Von Heilmitteln kommen auch am Knie zunächst Massage, Wärme und aktive und passive Bewegung in Frage. Bei richtiger Korrektur der statischen Störungen schwinden die manchmal recht hochgradigen Lipome im Laufe der nächsten 3—4 Jahre von selbst. Von einer Exstirpation der Lipome, der Hoffaschen Operation, muß ich nach meinen Erfahrungen dringend abraten. Wir erleben hier häufig nachher kolossale Kapselschrumpfungen, die die Beweglichkeit des Knies erheblich einschränken. Auch der Eingriff selbst scheint auf den inneren Gelenkzustand einen starken Reiz auszuüben und die Schmerzen sehr zu verstärken. Den entlastenden

Digitized by Google

Hessingapparat möchte ich für jene meist sehr schmerzhaften Fälle reserviert wissen, bei denen es zu einer Abschleifung der früher runden Kondylenflächen gekommen ist (Fig. 22).

Die Behandlung der Arthritis deformans des Fußes (Fig. 23) deckt sich im großen und ganzen mit der des Plattfußes: 3mal täglich ½stündige heiße Bäder, Umschläge in der Nacht, Pendeln und Massage, vor allem richtige Korrektur durch Plattfußeinlagen

Fig. 21.



und Stiefel mit erhöhtem Innenrand. In schweren Fällen muß auch hier das Redressement forcé oder eventuell die Keilosteotomie vorgenommen werden.

Von besonderem Interesse wegen der Häufigkeit der Verwechslung und auch Kombination mit Gicht ist die statische Erkrankung, resp. die Arthritis deformans des Großzehenmittelfußgelenkes. Hier ist die Arthritis deformans ganz außerordentlich häufig als Folge schlechten und zu spitzen Schuhwerks. Sie wird fälschlich fast stets für Gicht gehalten; die Ursache ist jedoch meistens etwas

Digitized by Google

ganz Mechanisches: Durch das Tragen zu spitzer Stiefel (Fig. 24) wird zunächst die große Zehe in Valgität gedrängt, es treten bald

Fig. 22.



als Zeichen einer Arthritis deformans Osteophyten in Form einer Knochenleiste an der lateralen Seite des ersten Metatarsusköpfchens (Fig. 25) auf, die im Röntgenbilde wie ein Sporn aussehen, bis in

Fig. 23.



hochgradigen Fällen sogar der Gelenkspalt (Fig. 26) zerstört wird. Die Einklemmung von Synovialzotten beim Gehen oder auch bei Bewegungen in der Nacht im Bett kann momentane Hemmung und

Digitized by Google

Sperrung des Gelenkes herbeiführen mit unerträglichen Schmerzen: Das Gelenk schwillt an, wird heiß und wie der Patient und häufig auch der Arzt glaubt, der Gichtanfall ist da. Aber nur in sehr seltenen Fällen konnte durch die chemischen Untersuchungen ein gleichzeitiges Vorhandensein von harnsaurer Diathese und Arthritis

Fig. 24.

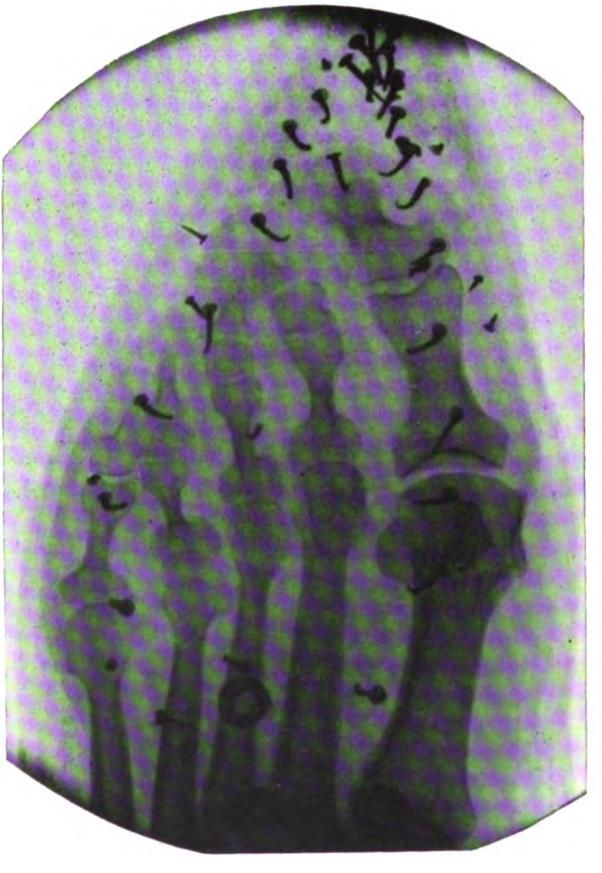

deformans nachgewiesen werden; in der überwiegenden Mehrzahl der Fälle war Gicht direkt auszuschließen. Das geht auch aus dem Erfolg der Therapie bei den meisten Fällen hervor, indem sich durch richtige Stiefel und durch die Entlastung des Großzehengelenks, durch Einlagen dauernd die Anfälle beseitigen lassen. Selbst bei nachgewiesener Gicht muß diese Korrektur der statischen

Digitized by Google

Anomalien die Grundbedingung der Behandlung bilden wegen der bekannten Vorliebe der Gicht, sich in bereits geschädigten Gelenken

Fig. 25.

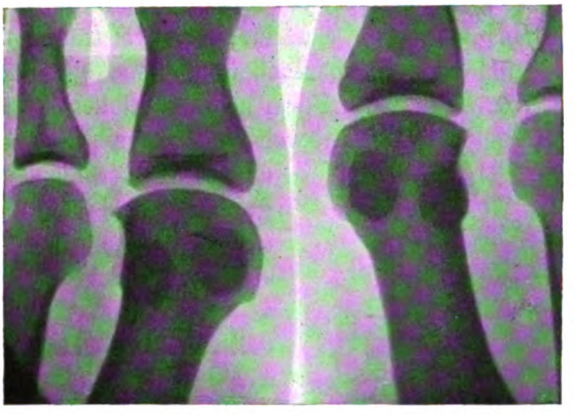

anzusiedeln. Bei hochgradiger Valgität haben wir die Weidsche Operation mit ausgezeichnetem Erfolge (Fig. 27) vorgenommen:

Fig. 26.

Abmeißelung der Exostose, Keilosteotomie des ersten Metatarsus und Transplantation der Flexor- und Extensor-hallucis-Sehnen an die mediale Seite der Grundphalanx.

Digitized by Google

Es erübrigt sich noch, auf die Behandlung der Arthritis deformans sacroiliaca resp. der chronischen Lumbagobeschwerden auf statischer Basis mit wenigen Worten hinzuweisen: Die Grundbedingung ist auch hier wieder die möglichste Korrektur von statischen Störungen, in vielen Fällen, wie oben erwähnt, von Plattfüßen oder hochgradigen Knickfüßen. Die Lokalbehandlung hat sich auf Massage, Pendeln und Wärme in jeder Form zu beschränken. Im Röntgenbilde (Fig. 28) gelingt der Nachweis von Osteophyten an der Synchondrosis sacroiliaca nur bei fortgeschrittenen Fällen. Einen schönen Fall zeige ich Ihnen hier an einem rachitischen Becken.

Fig. 27.

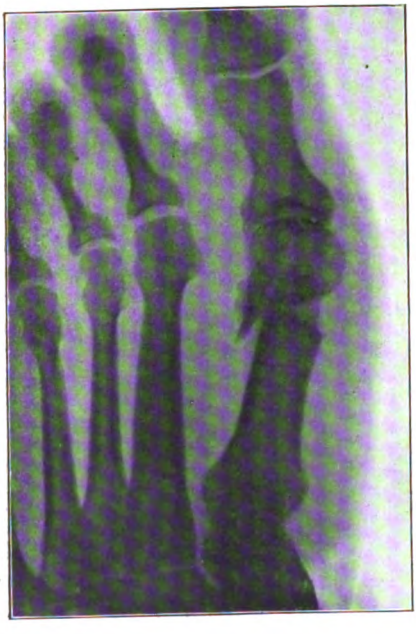

Das für die Unterextremität geltende Albertsche Gesetz der statischen Einheit gilt mutatis mutandis auch für die Oberextremität. Bei der Oberextremität kommt jedoch unter den drei für den Gelenkzusammenhalt in Betracht kommenden Faktoren nicht der Schwere, bzw. der Belastung und nicht dem Luftdruck, sondern dem Muskelzug die Hauptaufgabe der Gestaltung und des Gelenkzusammenhalts zu. Vor allem ist es die Rachitis, welche in der Jugend bereits die Stellung der einzelnen Gelenkkomponenten schädlich beeinflußt, da auf ihrem Höhepunkt zu der bekannten spasmophilen Muskelkontraktilität noch die Weichheit der Knochen hinzukommt und so die Ursache abgibt für einen späteren Cubitus varus und auch für die Gestalt des oberen Humerusendes (Humerus varus) maßgebend ist. Vieles Kriechen rachitischer Kinder begünstigt diese Deformitäten.

Daß aber auch an der Oberextremität in der Adoleszenz, ähnlich wie beim Stehbecken, durch vermehrte Arbeitsanforderungen, besonders durch Heben und übermäßiges Turnen noch eine Beeinflussung der Knochenformung und der Stellung der einzelnen Gelenkkomponenten stattfindet, das ist uns aus zahlreichen klinischen

Digitized by Google

Beobachtungen an Arthritis deformans humeri und cubiti bei Arbeitern und Turnern erwiesen worden. Anscheinend entsteht der sehr häufige Cubitus valgus und der mit ihm meist vergesellschaftete überstreckbare Ellbogen, soweit er nicht bereits durch die Rachitis bedingt ist, auch durch Ueberbeanspruchung während des Knochenwachstums, besonders gern bei Turnern und Armarbeitern.

Jede Aenderung des Seitenwinkels des Ellbogens und seiner Ueberstreckbarkeit verteilt aber sofort die Wirkung des Muskelzuges im ganzen Arm in anormaler Weise, da ja ein Teil der Muskeln vom Schultergürtel über Schulter und Ellbogengelenk hinüber zum Vorderarm ziehen, so daß nicht bloß für das Ellbogen-

Fig. 28.

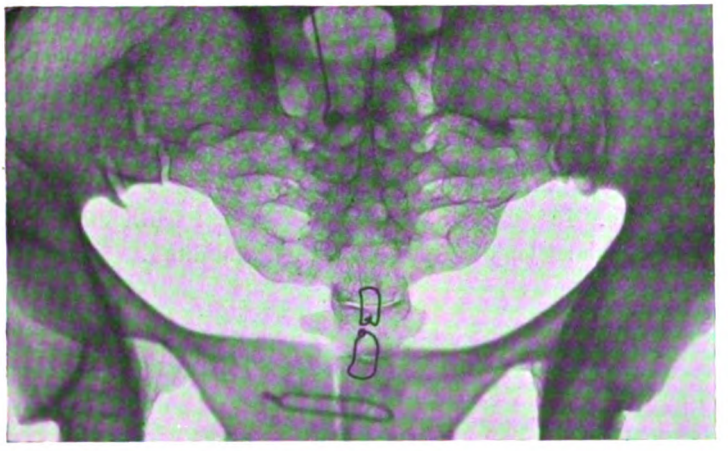

gelenk, sondern auch für das Schultergelenk anormale statische Verhältnisse resultieren.

Röntgenologisch sichtbare Veränderungen am Schultergelenk bei chronischer Arthritis humeri sind selten und nur in schweren langdauernden Fällen nachweisbar. Erklärlich wird das dadurch, daß am Schultergelenk eine physiologische Gelenkflächeninkongruenz existiert, da immer nur ein Viertel bis ein Drittel der überknorpelten Kopffläche mit der Pfanne artikuliert und ferner dadurch, daß sich bei den weitaus meisten Fällen die pathologisch-anatomischen Veränderungen auf Knorpeldegeneration und Lipombildung an der Bicepssehne im Sulcus intertubercularis, also auf röntgenologisch nicht sichtbare Veränderungen beschränken.

Digitized by Google

Erst später folgt im Röntgenbilde auch eine nachweisbare Osteophytenbildung, besonders am Sulcus intertubercularis, am unteren

Fig. 29.

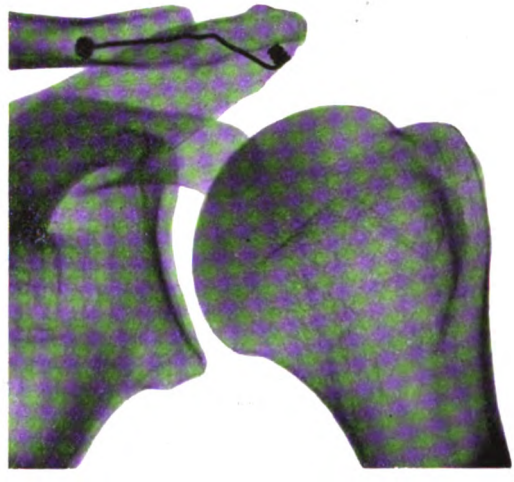

Kopfpol, an den Pfannenrändern und schließlich auch am distalen Akromionende. In seltenen Fällen beteiligt sich schließlich auch das Acromioclaviculargelenk an der Osteophytenbildung.

Fig. 30.



Um aber röntgenologisch das Schultergelenk zur Darstellung zu bringen, ist es nötig, die Lagerung des Patienten so vorzu-

Digitized by Google

nehmen, daß das Schulterblatt parallel zur Platte liegt und der Arm außenrotiert ist. Erst dann (Fig. 29) nämlich stehen normalerweise unterer Kopf- und Pfannenrand gegenüber, während bei Innenrotation des Armes der untere Kopfrand (Fig. 30) ungefähr die Mitte der Pfanne trifft. Dieses Verhalten sehen wir nun auch bei Arthritiden als Folge einer Innenrotation des Armes und der Muskelkontraktur und schließlich infolge Höhersteigens des Kopfes (durch Knorpelschwund) (Fig. 31). Die Therapie ist an der Schulter eine durchaus unblutige und besteht in Massage, Pendeln und Wärmeanwendung.

Fig. 31.

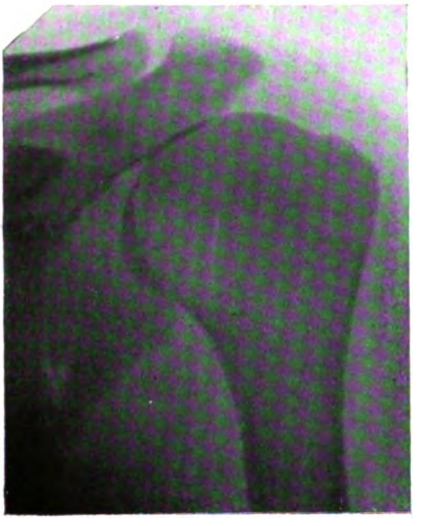

Fig. 32.

Ein noch dankbareres Objekt für die orthopädische Behandlung bildet die Arthritis deformans des Ellbogens. Beim normalen gestreckten Ellbogen geht in der volar-dorsalen Röntgenaufnahme die Seitenlinie des lateralen Humeruskondylus, wenn man sie über den Gelenkspalt hinüber verfolgt, genau in die seitliche Begrenzungslinie des Radiusköpfchens über. Beim statisch gestörten Ellbogen jedoch ragt, genau wie die laterale Tibiakontur bei Plattfuß, der laterale Rand des Capitulum radii frei unter dem Humerus (Fig. 32) hervor. Dieses Symptom findet sich stets bei der statischen Ellbogenerkrankung, besonders bei Tennisspielern, Näherinnen, Anstreichern, Arbeitern, Schlossern und Schmieden, also bei Be-

Digitized by Google

Fig. 33.



schäftigungsarten bzw. Bewegungen, wo eine Beugung gleichzeitig mit einer Supination des Vorderarmes stattfindet. Dabei wird nämlich auf die Humeroradialkapsel, die sich bei der beschriebenen Inkongruenz anscheinend in einer anormalen Spannung bzw. Drehung befindet, durch die gleichzeitige Anspannung des M. brachialis internus und des M. supinator brevis, die beide zu der erwähnten Kapselpartie Fasern abgeben, eine Zerrung und bei längerer Fortsetzung der betreffenden Arbeit ein Reiz ausgeübt, der schließlich eine Kapselerkrankung auslöst und zur endlichen Arthritis deformans führt. Bald zeigt sich dann auch die Osteophytenbildung am Radiusköpfchen und am Humerus- und Ulnakondylen. Auch am Ellbogen

Fig. 34.

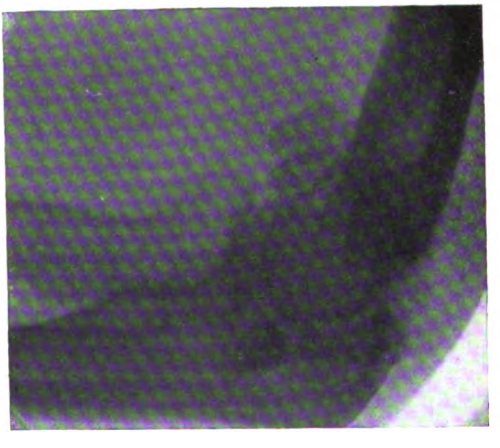

läßt sich durchaus bei fortgeschrittenen Fällen im Röntgenbilde (Fig. 33) das für die Osteophytenbildung geltende Gesetz bestätigt finden, daß sie die Inkongruenz auszugleichen versucht.

Digitized by Google

Während aber bei anderen Gelenken bei Arthritis deformans die Bildung von freien Gelenkkörpern durchaus selten ist, hat das Ellbogengelenk eine Vorliebe dafür. Häufig finden wir drei, vier und mehr freie Körper (Fig. 34), die merkwürdigerweise aus der Synovialis entstehen und nicht etwa vom Knorpel oder Knochen abbrechen. Es kommt nun sehr häufig vor, daß sich diese Gelenkkörper einklemmen. Der Patient kommt dann mit völlig gesperrtem, sehr schmerzhaftem Gelenk zu uns. Es gelingt jedoch durch vorsichtiges Pendelnlassen, durch Massage und heiße Bäder und Um-

Fig. 35.

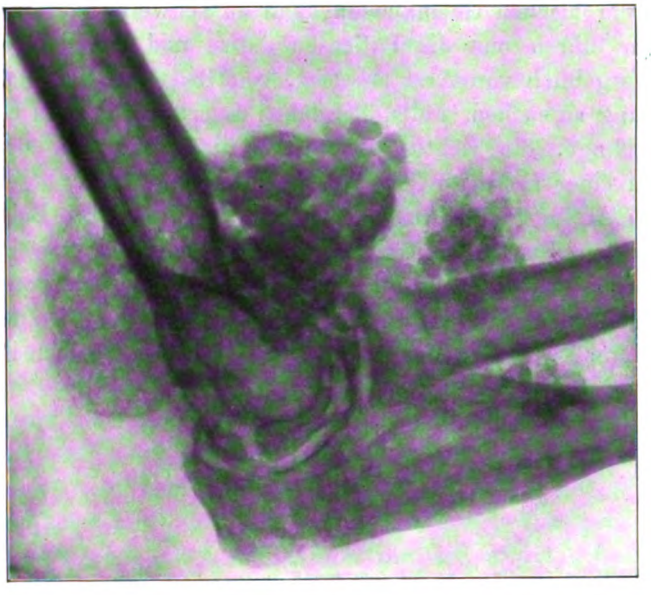

schläge des Nachts stets nach 1—3 Tagen die Einklemmung zu beseitigen. Die Exstirpation der freien Körper nützt gewöhnlich nur auf sehr kurze Zeit, da sich bald wieder neue bilden, so daß die Exstirpation nur da nötig ist, wo die Massenhaftigkeit der freien Körper, wie in diesem Falle hier (Fig. 35), den Ellbogen völlig unbeweglich macht. Meist genügt die Pendelbehandlung, welche sie abschleift, völlig.

Am Handgelenk tritt die Arthritis deformans — abgesehen von den posttraumatischen Formen und den bei der progressiven Polyarthritis — selten auf. Entsprechend dem komplizierten Bau des

Digitized by Google

Handgelenkes findet sich eine Osteophytenbildung bald im Gelenk zwischen distalem Radius und Ulna, bald am Processus styloideus radii, bald auch nur an einzelnen Carpalia, sehr häufig auch am Multangulum majus. Die Behandlung ist hier eine durchaus unblutige und beschränkt sich auf Pendeln, Massage, heiße Bäder und Umschläge.

In meinem Vortrage habe ich Ihnen in kurzen Umrissen einen Ueberblick über die Behandlung der chronischen, speziell der statischen Arthritiden zu geben versucht, deren rechtzeitige Erkennung in der Praxis ganz außerordentlich wichtig ist. Die Verkennung des Leidens und die Verwechslung mit Rheumatismus, Gicht und anderen chronischen Gelenkleiden kann zu schweren therapeutischen Irrtümern führen und die Patienten Jahre und Jahrzehnte veranlassen, vergeblich von Arzt zu Arzt, von Bad zu Bad zu wandern, um Heilung su suchen, Fälle, bei denen es schließlich dem Kundigen sofort gelingt, die richtige Diagnose zu stellen und damit die Patienten einer richtigen Therapie zuzuführen.

Die Aufgabe der Orthopäden ist es nun, sich die Behandlung der statischen Erkrankungen mit ihrem großen Heer von Patienten zu sichern, nicht bloß, weil sich bei dem Zuwachs von jungen Orthopäden hier ein lukratives Arbeitsfeld eröffnet, sondern weil kein anderer Zweig der Medizin imstande ist, diesen armen Patienten zu helfen.

Digitized by Google

XIV.

Zur Aetiologie und Therapie der Arthritis deformans.

Von

Sanitätsrat Dr. **A. Schanz** in Dresden.

Meine Herren! Wenn ich bitte, mich mit einigen Worten an der heutigen Diskussion beteiligen zu dürfen, so möchte ich anschließen an meinen Vortrag, den ich bei unserem 9. Kongreß gehalten habe, und welchen ich bezeichnet hatte „Ueber physiologische Krankheitsbilder in der Orthopädie".

Dieser Vortrag hatte das Ziel, Ihnen zu zeigen, daß wir zum Verständnis für mancherlei Krankheitserscheinungen nicht Genügendes aus dem Studium der pathologischen Anatomie gewinnen, daß wir aber über viele Sachen zur Klarheit kommen, wenn wir neben die pathologische Anatomie die pathologische Physiologie stellen. Ich hatte damals zunächst versucht, das physiologische Krankheitsbild der statischen Insuffizienz herauszuarbeiten. Ich war ausgegangen von der Insufficientia pedis. Das ist ja heute ein Krankheitsbegriff, der nicht mehr mir allein gehört, sondern der sich ganz allgemein eingeführt hat. Ich hatte dann weiter gezeigt, wie wir an der Wirbelsäule ein analoges Krankheitsbild in der Insufficientia vertebrae haben. Ich hatte weiter dieses Insuffizienzbild an der Hüfte und am Knie skizziert. Anschließend an die Skizzierung der Insufficientia genu hatte ich dann versucht, am Knie noch ein zweites physiologisches Krankheitsbild herauszuarbeiten: Das Bild der Verbrauchskrankheit. Ich hatte da folgendes gesagt:

„Die Insuffizienz, meine Herren, entsteht, wenn durch irgend eine Störung das Gleichgewicht zwischen Leistungsfähigkeit und

Digitized by Google

Arbeitsinanspruchnahme aufgehoben wird. Es gehört also zu ihrer Erzeugung eine abnorme Einwirkung. Die Verbrauchskrankheit dagegen entsteht, ohne daß eine abnorme Tätigkeit eine Rolle spielt. Jedes Messer wird unter normalem Gebrauch stumpf, jede Hose sitzt sich bei normalem Gebrauch durch und jede Maschine wird bei normalem Gebrauch klapprig und schließlich gebrauchsunfähig. Genau so müssen die Organe des menschlichen Körpers durch normalen Gebrauch abgenutzt werden und müssen in einen Zustand des Verbrauchs, der Gebrauchsunfähigkeit kommen. Die Erscheinungen, welche dabei auftreten, müssen an den verschiedenen Stellen des Körpers verschieden sein. Sie werden sich dadurch charakterisieren, daß sie schließlich mehr weniger bei allen Individuen auftreten, wenn dieselben nur das nötige Alter erreichen, und wenn dieselben nur im Laufe ihres Lebens das betreffende Organ in einer seiner Leistungsfähigkeit entsprechenden Höhe benutzt haben."

Ich sagte dann weiter: „Haben wir nun am Knie Krankheitsbilder, die als solche Verbrauchskrankheiten gedeutet werden können? Nun, meine Herren, am Knie haben wir eine Kette pathologisch-anatomischer Veränderungen, welche mit der Gonitis crepitans beginnen, und welche über die Gonitis villosa hinübergehen bis zu der ausgesprochenen Arthritis deformans, und wir sind nicht imstande, in diese Reihe hinein einen scharfen Strich zu machen, durch den wir die Gonitis crepitans von der Gonitis villosa, und diese von der Arthritis deformans genu trennen können. Diese Krankheitskette sind die Verbrauchskrankheiten des Kniegelenkes."

Damit, meine Herren, habe ich meine Anschauungen über die Entstehung der Arthritis deformans dargelegt, und ich möchte heute nur hinzufügen, daß das, was ich damals für das Knie ausgesprochen habe, meiner Ueberzeugung nach für alle Arthritis deformans gelten muß. Ich schaue also die Arthritis deformans als die spezifische Verbrauchskrankheit der Gelenke an. Wo eine Arthritis deformans auftritt, da ist sie nichts anderes als das Zeichen, daß das Gelenk abgebraucht ist, abgebraucht wie das ausgelaufene Lager in einer Maschine.

Gestatten Sie mir, meine Herren, kurz durchzuprüfen, wie sich das uns heute bekannte Material der Arthritis deformans unter diesem Gesichtspunkt erklärt.

Digitized by Google

Lassen Sie mich mit etwas Negativem beginnen. Alle unsere Forschungen, so ausgiebig und so ausführlich, wie sie sich mit der Arthritis deformans beschäftigt haben, sind nicht imstande gewesen, irgendeine Schädigung klar und deutlich aufzuweisen, welche als spezifische Ursache der Arthritis deformans anzusehen ist. Nun, meine Herren, wenn die Arthritis deformans nichts anderes ist, als eben das Resultat normalen Verbrauches eines Gelenkes, dann gibt es eben keine spezifische Ursache in dem gewöhnlichen Sinne der spezifischen Ursachen von Erkrankungen. Daß wir eine solche Ursache nicht gefunden haben, kann uns nicht mehr Wunder nehmen.

Wunder nehmen kann es uns auch nicht, wenn wir die Arthritis deformans auftreten sehen unter Umständen, welche einen vorzeitigen Verbrauch eines Gelenkes erklären, also unter Umständen, welche abnorm hohe Ansprüche an irgendein Gelenk stellen. Es ist verständlich, daß wir bei Menschen, die sehr viel stehen, sehr viel auf den Beinen sein müssen, im Knie, in der Hüfte, im Fußgelenk Zeichen von Arthritis deformans entstehen sehen. Ebensowenig aber wird es uns auch wundern, wenn wir Gelenke der Arthritis deformans verfallen sehen, bei denen die Leistungsfähigkeit durch irgendeine Störung herabgesetzt worden ist. Nehmen Sie, meine Herren, den Fall, daß ein Gelenk durch eine chronische rheumatische Entzündung schwer geschädigt worden ist, und daß dieses Gelenk nun in Gebrauch genommen wurde. Ist es ein Wunder, wenn es vorzeitig verbraucht wird, wenn es die normalen Zeichen des Verbrauchs vor der Zeit gewinnt, wenn sich zu den Veränderungen, welche der chronische Gelenkrheumatismus gemacht hat, die Veränderungen hinzufügen, welche für die Arthritis deformans charakteristisch sind?

Dasselbe gilt, wenn die Schädigung etwa durch ein Nervenleiden bedingt wird. Die Arthritis tabica zeigt alle Erscheinungen einer echten Arthritis deformans. Sie unterscheidet sich von derselben nur dadurch, daß eben diese Arthritis bei einem Tabiker auftritt, daß sie zu einer Zeit zustande kommt, in der wir sonst eine Arthritis deformans nicht zu sehen gewöhnt sind, und daß sie Grade erreicht, welche die Arthritis deformans sonst nicht zu erlangen pflegt. Hier die Erklärung:

Die Tabes macht trophoneurotische Störungen. Sie schädigt die Festigkeit des Gelenkes. Der eigentümlich stampfende Gang

Digitized by Google

des Tabikers stellt dazu noch abnorm hohe Inanspruchnahme. Beide Faktoren zusammen bedingen den vorzeitigen Verbrauch der Gelenkkraft und bringen die Verbrauchskrankheit des Gelenkes zustande, sie bringen die Arthritis deformans in das Krankheitsbild der Tabes hinein.

Auch mit dem, was Preiser über die Arthritis deformans gelehrt hat, verträgt sich meine Anschauung recht gut. Was uns Preiser vorgestellt hat, das sind wohl seltener die Ursachen der Arthritis deformans, als vielmehr die ersten Erscheinungen, die man von der Krankheit auf dem Röntgenbild zu sehen bekommt. In einem Teil der Fälle geht aber zweifellos eine Inkongruenz der Gelenkflächen der Erkrankung voraus. Das sind z. B. die Fälle, wo durch ein Trauma eine Verstellung des Gelenkes geschaffen worden ist, und wo dann in kürzerer oder längerer Zeit eine echte Arthritis deformans sich einstellt.

Nun, meine Herren, diese Fälle erklären sich unter meiner Annahme über die Aetiologie der Arthritis deformans sehr gut. Nehmen Sie eine Maschine und stecken Sie in dieser ein Rad schief auf die Welle. Dieses Rad wird sich vor der Zeit ausgeleiert haben, die Welle wird vor der Zeit Abschleifungsspuren zeigen, der ganze Mechanismus wird vor der Zeit verbraucht sein. Dasselbe ist natürlich auch an einem Gelenk in unserem Körper der Fall.

Nehmen Sie ein Genu valgum mit seinen falschen Belastungsrichtungen und lassen Sie den Kranken auf diesem lange genug laufen, so bekommen Sie auch eine echte Arthritis deformans, und zwar zu einer Zeit, wo dieses Gelenk bei normaler Stellung, bei normaler Belastungsrichtung noch lange tätig sein würde. Das ist bei meiner Anschauung über die Aetiologie der Arthritis deformans ebenso erklärlich, wie wenn irgendeine andere Deformität in einem Gelenk zu einer deformierenden Entzündung führt.

Nun, meine Herren, ein paar Worte über den pathologisch-anatomischen Befund. Es ist charakteristisch für die echte Arthritis deformans dreierlei. Wir sehen erstens die bekannten Abschliffe: Schliffe, welche den ganzen Knorpel durchdringen und tief in die Knochenmassen hineingehen können. Daneben sehen wir echte entzündliche Erscheinungen und Anbau von allerlei zum Aufbau von Gelenken benutzten Materialien.

Von diesen Erscheinungen lassen sich jene Abschliffe sehr leicht als Verbrauchserscheinungen erklären. Sieht man sich

Digitized by Google

solche Abschliffe an, und hält man sich daneben das ausgelaufene Lager aus irgendeiner Maschine, so sind die beiden Bilder einander so gleich, daß es gar keinen Zweifel über die gleiche Entstehung der Veränderungen hier und da geben kann.

Ohne Schwierigkeit erklären sich auch die entzündlichen Erscheinungen. Wo der Körper Schaden erleidet, da treten solche auf. Jede Gelenkverletzung, jede innere Gelenkverwundung führt zu entzündlichen Reaktionen. Selbstverständlich müssen solche auch entstehen, wenn der Gebrauch — der Verbrauch — die Gelenkfläche abreibt und abschleift.

Etwas schwieriger wird die Erklärung der Wucherungserscheinungen. Und doch ist auch ihr Auftreten so leicht verständlich. Sie sind nichts anderes als die Selbstheilungsbestrebungen, mit denen der lebende Organismus dem zugrundegehenden Gelenk zu helfen sucht. Der Organismus will sich wehren gegen den vorzeitigen Verlust eines Organes, und wie er sich bei anderen Erkrankungen in entsprechender Weise durch Bildung von Gegengiften u. dgl. wehrt, so wehrt er sich hier dadurch, daß er Gelenkkonstituentien neu schafft, daß er Knochenmassen apponiert, die Gelenkflächen verbreitert, die Gelenkkapsel und die Gelenkbänder verdickt und ähnliches.

Daß diese hypertrophischen Produkte nicht immer ganz ihrem Zweck entsprechen, ist ja nicht zu bestreiten. Vollkommenes leistet eben der Körper in allen diesen Fällen nicht. Aber daß die Tendenz verfolgt wird, den Schaden zurückzuhalten, den Schaden auszugleichen, das kann doch eigentlich, wenn man diese ganzen Erscheinungen in genügender Distanz ansieht, nicht verkannt werden. Man muß nur nicht immer gleich mit dem Mikroskop anrücken. Viele Dinge lassen sich besser mit bloßem Auge oder gar mit dem Fernrohr sehen.

Nun, meine Herren, die Lehren für die Therapie, welche sich aus meinen Anschauungen über die Aetiologie der Arthritis deformans ergeben.

Ein verbrauchter Maschinenteil, der ist erledigt. Man kann ihn nicht anders verwenden, als daß man ihn aus der Maschine herausnimmt und ihn durch einen neuen ersetzt. Im lebenden Körper ist diese Art der Therapie meistens unmöglich, und zweitens sind wir im lebenden Organismus doch besser gestellt. Der lebende Organismus ist imstande, den Verbrauchserscheinungen Reaktions-

Digitized by Google

kräfte gegenüberzusetzen, welche das Ziel haben, das ausgeleierte Gelenk wieder gebrauchsfähig zu machen und es vor weiterer Abnutzung zu schützen. Es wird bei der Behandlung der Arthritis deformans darauf ankommen, den konsumierenden Gebrauch zu sistieren und die Selbstheilungstendenzen des lebenden Organismus anzuregen, ihnen die Bahn frei zu machen und sie, soweit wir können, in ihrer Bahn zu lenken und zu leiten.

Die echte Arthritis deformans ist ganz ausgesprochen eine Erkrankung der Gelenke der unteren Extremität. Das Moment, welches diese Gelenke konsumiert, ist die Belastung. Die Entlastung ist deshalb die erste therapeutische Forderung.

So, meine Herren, kommt man zur theoretischen Begründung der praktisch ja längst bekannten günstigen Wirkung der Entlastungsapparate.

Aus dem, was ich oben gesagt habe über die Bedeutung falscher Gelenkstellung für die Aetiologie der Arthritis deformans, ergibt sich natürlich auch die Indikation der Korrektur dieser Deformitäten, wenn sie zur Entwicklung der Arthritis deformans führen.

Die außerordentliche Seltenheit der echten Arthritis deformans an den Gelenken der oberen Extremitäten hat mir bis heute noch nicht so viel Material geliefert, daß ich mir ein sicheres Urteil über die Wirkung der Fixation dieser Gelenke erlauben könnte. Ich nehme aber an, daß eine Beschränkung der Bewegungen dieser Gelenke einen günstigen Einfluß erzielt. Wenigstens scheinen mir die Fälle, welche ich bisher in Behandlung gehabt habe, dafür zu sprechen.

Als zweites therapeutisches Mittel für die Arthritis deformans wird, wenn diese Arthritis eine Verbrauchskrankheit ist, die Anregung der Stoffwechselvorgänge in dem Gebiet des Gelenkes in Betracht kommen. Nun, meine Herren, daß die Praxis uns die Bestätigung für die günstige Wirkung solcher Maßnahmen bietet, brauche ich Ihnen hier nicht zu sagen. Wir wissen ja, daß man durch Prießnitzumschläge, Massage, Elektrisation und ähnliches sehr günstige Erfolge bei den Anfangsstadien, besonders der Arthritis deformans genu, bei der sogenannten Gonitis crepitans und Gonitis villosa erzielt. Eines freilich müssen wir bei allen diesen Fällen beachten. Man muß das Gelenk selbst nicht reizen. Das

Digitized by Google

ist ja gerade, wenn es sich um eine Verbrauchskrankheit des Gelenkes handelt, sehr einleuchtend. Das Gelenk, das unter Arthritis deformans erkrankt ist, ist ein übermüdetes, ausgebrauchtes Organ. Auf dieses dürfen wir natürlich nicht Reize setzen, welche zunächst auch wieder eine Leistung dieses Organes verlangen. So ist es erklärlich, daß wir z. B. mit der Gymnastik bei der Arthritis deformans keine guten Resultate erzielen. Ebenso, daß man mit einer direkten Massage- oder Heißluftbehandlung des Gelenkes immer, oder ich will wenigstens sagen, fast immer deutliche Verschlimmerungen des ganzen Zustandes bekommt. Das Gelenk ist eben so müde und matt, daß es den Reiz, den wir bei diesen Maßnahmen auf das Gelenk setzen, nicht mehr verträgt, daß es nicht die nötige Reaktionsreserve in sich besitzt, um in günstiger Weise den Reiz zu verarbeiten.

Ich will auf weitere Details nicht eingehen. Es kommt mir nicht darauf an, eine abgeschlossene Bearbeitung des Kapitels Arthritis deformans zu geben. Ich will nur in die Diskussion, welche so lange ohne ersichtlichen Erfolg geführt wird, diesen Gedanken gegeben haben. Er wird den meisten von uns zunächst recht fremdartig vorkommen. Das war es aber auch, als ich seinerzeit das Krankheitsbild der Insufficientia pedis schuf. Es hat einen Weg gemacht. Ich hoffe, daß die Arthritis deformans als Verbrauchskrankheit der Gelenke ihn auch finden wird.

Digitized by Google

XV.

Zur Differentialdiagnose der chronischen Gelenkerkrankungen.

Von

Privatdozent Dr. **G. A. Wollenberg.**

Meine Herren! Die Entdeckung der Röntgenstrahlen hat die Hoffnung hervorgerufen, daß es mit ihrer Hilfe gelingen werde, Licht in das bisherige Dunkel der chronischen Gelenkerkrankungen zu bringen. Und in der Tat, diese Hoffnung ist zum Teile in Erfüllung gegangen; es ist bei einer ganzen Zahl von Gelenkerkrankungen — ich erwähne nur die Untersuchungen von Ludloff, Barjon, Köhler, Grashey, Jacobsohn, Hoffa, Wollenberg und vielen Anderen — gelungen, genauere röntgologische Anhaltspunkte für die Diagnose zu gewinnen. Es bleibt aber auf diesem Gebiete noch sehr viel zu tun übrig, und die weitverbreitete Meinung, man könne schon heute allein durch die Röntgenuntersuchung stets eine zuverlässige Differentialdiagnose stellen, ist ein verhängnisvoller Irrtum. Je mehr verschiedene Röntgenplatten von chronischen Gelenkerkrankungen man durchsieht, desto häufiger begegnet man bei völlig differenter Aetiologie wieder ähnlichen Röntgenbefunden, fließenden Uebergängen von einem Krankheitsbilde zum anderen. Von diesem Gesichtspunkte ausgehend, möchte ich Ihnen heute eine Reihe von Bildern aus verschiedenen Kapiteln der chronischen Arthritis demonstrieren, die ich aus einer großen Zahl von Röntgogrammen herausgesucht habe. Dieselben stammen teils aus unserem eigenen Materiale, teils sind sie mir von zahlreichen Kollegen zur Untersuchung in dankenswerter Weise überlassen worden. Dieselben werden noch Gegenstand einer eingehenden Arbeit sein.

Digitized by Google

Man hat mehrfach versucht, das Symptom der Knochenatrophie zum Einteilungsprinzip der chronischen Gelenkkrankheiten zu machen (Schuchardt, Jacobsohn u. a.).

In der Tat zeichnen sich manche Gelenkkrankheiten dadurch aus, daß sie relativ früh eine starke allgemeine Knochenatrophie hervorrufen, wie z. B. die chronische progressive Polyarthritis, andere dadurch, daß bei ihnen selbst in späten Stadien diese Knochenatrophie vermißt wird, wie z. B. die meisten Formen der Arthritis deformans. Aber schon bei der Erwähnung des letzten Beispieles stoßen wir auf Schwierigkeiten, insofern die neuropathischen Arthritiden, deren histologische Einzelheiten, ebenso wie deren Röntgenbefunde sich bekanntlich völlig mit denen der Arthritis deformans decken können, die wir daher zweckmäßig als Untergruppe der letzteren auffassen, gewöhnlich zu den atrophierenden Gelenkaffektionen gezählt werden; aber mit Unrecht, denn sowohl bei der Arthropathia tabidorum wie bei der Arthropathia syringomyelitica kann man geradezu einen hypertrophischen von einem atrophischen Typus unterscheiden.

Auch die Arthritis urica wird von einzelnen, meiner Ansicht nach nicht sehr zweckmäßig, unter die atrophierenden Gelenkerkrankungen gerechnet; denn während bei ihr die lokalisierte, herdförmige Atrophie das Charakteristische darstellt, kann eine allgemeine Knochenatrophie höheren Grades völlig ausbleiben.

Besonders groß sind die Widersprüche bei der gonorrhoischen Arthritis: Während die einen in der Atrophie geradezu das Charakteristische sehen, halten die anderen bei der Arthritis gonorrhoica der großen Gelenke gerade das Fehlen stärkerer Knochenatrophie für einen differentialdiagnostischen Anhaltspunkt. Ich glaube, daß manche Widersprüche sich lösen, wenn man bedenkt, daß ganz verschiedene Stadien der betreffenden Krankheiten untersucht waren, daß Gebrauch oder Nichtgebrauch der erkrankten Glieder eventuell eine große Rolle spielen kann, ein Umstand, den besonders Ludloff erwähnt. Vor allen Dingen aber dürfte die örtliche Ausbreitung der krankhaften Prozesse für das Vorhandensein oder Fehlen stärkerer Knochenatrophie entscheidend sein.

Nun zu meinen Demonstrationen: Ich möchte zunächst einige histologische Bilder zeigen. Dieselben stellen Schnitte durch die Synovialis dar, und zwar zunächst von einem beginnenden Falle von nicht auf entzündlicher Basis beruhender Arthritis deformans. Sie sehen

Digitized by Google

nur einfache Vermehrung der Zotten bei einer sonst dem Normalen entsprechenden Beschaffenheit. Dieser Zustand kann auch bei vorgeschrittenen Fällen der gleiche bleiben, er kann dann aber auch degenerative Prozesse erkennen lassen. Ein gleiches Bild bietet die Synovialis bei nicht vorgeschrittener Gicht dar: Einfache Zottenvermehrung mit geringer Gefäß- und Bindegewebsneubildung. Ganz andere Verhältnisse dagegen zeigen die progressiven Polyarthritiden, von denen ich Ihnen einen beginnenden und einen vorgeschrittenen Fall der primär chronischen Form und einen vorgeschrittenen Fall der nach akutem Beginne chronisch gewordenen und progredierenden Form im histologischen Präparate demonstriere. Beide Formen zeigen im anatomischen Charakter keine qualitativen Unterschiede, beide sind charakterisiert durch eigenartige, in neu gebildeten Zotten und auch sonst im subintimalen Gewebe gelegene mächtige Lymphozytenanhäufungen, denen besonders im Frühstadium mehr oder weniger starke Beimengungen polynukleärer Leukozyten nicht fehlen. Sie sehen aus diesen Demonstrationen, daß Gicht und Arthritis deformans sich anatomisch scharf von den chronischen progressiven Polyarthritiden sondern.

Dasselbe gilt für den Röntgenbefund: Eine sichere Abgrenzung der primär chronischen und der sekundär chronischen Form der progressiven Polyarthritis ist röntgologisch ebensowenig wie anatomisch möglich, wie Ihnen die folgenden beiden Handaufnahmen beweisen. Bei beiden finden Sie hochgradige allgemeine Knochenatrophie, Reduktion der Gelenkspalten, besonders im Bereiche der Carpalknochen, die scheinbar in eine diffuse Knochenmasse umgewandelt werden, ferner Deviationen und Kontrakturen der Metacarpalien und Phalangen, Verschiebungen und Verschmelzungen der das Handgelenk konstituierenden Knochen. Besonders häufig findet man, wie auch in einem unserer Bilder, eine Gestaltsveränderung, bestehend in Verbiegung und Abplattung des Proc. styloideus ulnae, auf die zuerst Köhler die Aufmerksamkeit gelenkt hat. Die chronischen, progressiven Polyarthritiden zeitigen, wenn sie das Kindesalter befallen, sehr häufig eine epiphysäre Atrophie der Gelenke, d. h. die Epiphysen zeigen die stärksten, die Diaphysen geringere Grade der allgemeinen Knochenatrophie. Diese epiphysäre Atrophie, von der ich Ihnen ein Beispiel demonstriere, ist nun keineswegs ein Charakteristikum der chronischen progressiven Polyarthritis, wir finden die epiphysäre Knochenatrophie vielmehr

Digitized by Google

auch bei anderen entzündlichen Gelenkprozessen, wie ein Bild von Gonitis tuberculosa des Kindesalters Ihnen beweist. Auch bei der Arthritis gonorrhoica werden wir ähnliche Bilder wiederfinden.

Von der echten uratischen Gicht zeige ich Ihnen zunächst sehr vorgeschrittene Stadien, bei denen sogar die Röntgendiagnose überhaupt keinem Zweifel begegnen kann. Scharf umschriebene Tophi, die bekanntlich keinen Schatten im Röntgenbilde geben, substituieren die Substanz der Knochen, und zwar nicht nur der Epiphysen, sondern teilweise auch der Diaphysen, hier die Ränder bevorzugend. Daneben finden sich Kontrakturen und Deviationen, sowie ankylotische Verschmelzungen der Gelenke. Die Tophi zeigen zuweilen durch Zurückbleiben einzelner Knochenspangen einen wabenartigen Bau, ähnlich den Bildern, die wir von den Enchondromen her kennen, wie ja überhaupt vorgeschrittene Gichtfälle im Röntgenbilde mit Knochentumoren manches gemeinsam haben. Die allgemeine Knochenatrophie nimmt bei der Gicht selten die enormen Dimensionen und die hohen Grade an, wie bei der progressiven Polyarthritis, ja sie kann öfters sogar auffallend gering bleiben. Die häufigen Verdichtungen der Knochen- und Weichteilschatten im Bereiche der erkrankten Gelenke rühren von der enormen Verdickung der periartikulären Gewebe her. Die erst bei der progressiven Polyarthritis beschriebene eisenbahnpufferähnliche Abplattung und die Verbiegung des Process. styloideus ulnae findet sich bei der Gicht ebenfalls. Auch bei ihr kommen ferner, wie bei ersterer Krankheit, gelegentlich geringe sekundäre Gelenkdeformationen vor, wie sie uns als für die Arthritis deformans charakteristisch bekannt sind. Beide Prozesse erklären sich durch die begleitende, wenn auch oft geringe, allgemeine Knochenatrophie. An den Zehen und Metatarsen sind die Veränderungen der Gicht analog denen der Hand, jedoch ist zu erwähnen, daß am ersten Metatarsophalangealgelenke die Gicht ähnliche Bilder erzeugen kann, wie die Arthritis deformans dieses Gelenkes, die ja besonders von Preiser beschrieben worden ist. Es kommen hier bei der Gicht sogar erhebliche spornartige Wucherungen vor, wie Ihnen ein Fall unserer Beobachtung zeigen mag. In einem Falle klinisch sichergestellter echter Gicht, dessen Röntgenbild ich Herrn Prof. Krause in Bonn verdanke, findet sich neben einer geringen lokalisierten Knochenatrophie des medialen Teiles des Capitulum Metatarsi I sogar nichts weiter als

Digitized by Google

diese laterale spornförmige Ausziehung. Die frühen Stadien der Gicht zeitigen an den kleinen Gelenken, wenn überhaupt ein posisiver Röntgenbefund vorliegt, oft nur geringe Ausnagungen der seitlichen Epiphysenpartien. Die von Köhler als Frühanzeichen der Gicht beschriebenen zackigen Protuberanzen an Metacarpal-, Carpal-, Metatarsal- und Tarsalknochen habe ich an meinem Materiale in der Mehrzahl der Fälle, selbst in den vorgeschrittensten Stadien, nicht gefunden. Nur ein Fall wies sie, allerdings mit der größten Deutlichkeit, am Metatarsus I und Cuneiforme I auf. An den großen Gelenken habe ich ebensowenig, wie andere Autoren, ein für Gicht charakteristisches Röntgensymptom auffinden können, auch wenn das Gelenk sicher gichtisch erkrankt war. Das Röntgenbild eines gichtischen Ellbogens möge dies demonstrieren.

Was die Arthritis gonorrhoica betrifft, so zeigen Ihnen drei Projektionsbilder die Erkrankung von Handgelenken und Fingern. Bei ausgedehnter Erkrankung finden sie sehr hochgradige akute Knochenatrophie, die vor allen Dingen an den Epiphysen zu enormen Aufhellungen des Knochenschattens führt, an unseren Bildern aber nicht so hohe Grade zeigt, wie die chronische Atrophie bei der progressiven Polyarthritis.

Im Bereiche der Fußwurzelknochen vermag die gonorrhoische Gelenkerkrankung durch ziemlich begrenzte Destruktion der Spongiosa gelegentlich ähnliche Befunde darzubieten, wie gewisse Stadien der luetischen Erkrankung. Ja, es können sich bei fehlender Anamnese zweifellos differentialdiagnostische Schwierigkeiten ergeben. Auch am Kniegelenke können Gonorrhöe und Lues unter Umständen ähnliche Bilder liefern; allein bei der Gonorrhöe sehen die Gelenkflächen meist wie ausgenagt aus (Ludloff), während die Lues mehr zu Arthritis deformans-ähnlichen Bildern führt. Daß letztere aber auch bei der Gonorrhöe vorkommen, beweisen Ihnen Röntgenbilder von gonorrhoischer Knie-, Hüft- und Ellbogengelenkentzündung. Bei letzterer ist besonders eine extraartikuläre (periostale) Knochenneubildung ausgesprochen. Was die wichtige Frage der Knochenatrophie bei gonorrhoischer Erkrankung der großen Gelenke betrifft, so kann ich, wie meine Bilder Ihnen beweisen, nur sagen, daß sie in vorgeschrittenen Fällen stets sichtbar war, allerdings manchmal mehr lokalen, herdförmigen, manchmal aber auch allgemeinen Charakter darbot. Letzteres zeigt Ihnen besonders deutlich ein Fall von gonorrhoischer Hüftenentzündung, bei dem das Bein fleißig

Digitized by Google

zum Gehen benutzt wurde, allerdings aber nur sehr geringe aktive und passive Beweglichkeit im Hüftgelenk zuließ.

Meine Herren! Meine Demonstrationen und Ausführungen haben Ihnen gezeigt, das die von mir herausgegriffenen chronischen Arthritiden ihr Wesen sehr häufig einwandsfrei im Röntgenbilde offenbaren, daß aber genügend Schwierigkeiten, besonders in den initialen Stadien, sich der Röntgendiagnose entgegenstellen können, um uns darzutun, daß wir in keinem Falle die übrigen klinischen Untersuchungsmethoden und die exakte Anamnese vernachlässigen dürfen, um im konkreten Falle zu einem zuverlässigen Urteil zu kommen.

Digitized by Google

XVI.

Zur Therapie der Arthritis deformans.

Von

Privatdozent Dr. **G. A. Wollenberg**, Berlin.

Meine Herren! Bei der Coxitis deformans verwende ich seit langer Zeit die Uebungstherapie, besonders die Uebung der Innenrotation. Mein Prinzip ist das gleiche, welches Lange hat, nämlich die „Bewegung ohne Belastung". Seit den Publikationen Preisers versäume ich niemals, den Stellungsabweichungen im Bereiche des Fußes durch Einlagen entgegenzuarbeiten. Ein begleitendes Genu valgum ist bei Erwachsenen bekanntlich ohne eingreifendere Maßnahmen weit schwerer zu beeinflussen. Bezüglich der von Hoffa empfohlenen Behandlung mit Schienenhülsenapparaten erwähne ich, daß ich in Frühfällen mit guter Beweglichkeit ganz von dieser Methode zurückgekommen bin; in vorgeschrittenen Fällen aber leistet sie zweifellos Vorzügliches, sofern man gut entlastet und dabei das Gelenk fleißig bewegen läßt, daneben auch die Atrophie der Muskeln durch Massage bekämpft. Die Lorenzsche Inversion wage ich nach den Erfahrungen von Karch nicht anzuwenden, sobald die Gelenkbewegungen stark beeinträchtigt sind.

Was die operative Behandlung betrifft, so kann die Resektion des Hüftgelenkes bei Pseudoankylose in schlechter Stellung unbedingt empfohlen werden. Diese Operation ergibt nach Ablauf einer gewissenhaften Nachbehandlung zunächst ein bewegliches Gelenk mit guter Funktion. Allerdings verschlechtert sich die letztere bei fehlender Uebungstherapie meist allmählich, da sich ein Rezidiv der Arthritis deformans einstellt. Wir können jedoch die Gestalt des gewissermaßen in Bildung begriffenen neuen Gelenkes in für die Funktion günstige Bahnen lenken und in diesen erhalten, wenn wir tägliche Uebungen und die eingangs erwähnte mechanische

Digitized by Google

Behandlung durchführen, da wir nach der Resektion gleichsam wieder einen initialen Fall von Arthritis deformans vor uns haben.

Bei der Arthritis deformans des Kniegelenkes ist die operative Eröffnung ohne weiteres angezeigt, sobald freie Körper häufige Einklemmungserscheinungen herbeiführen. Dabei begnügt man sich nicht mit der einfachen Entfernung dieser Körper, sondern man führt zweckmäßig eine unvollständige Arthrektomie aus, indem man die gewucherten Synovialzotten entfernt, knöcherne Protuberanzen, besonders die Randwucherungen, abmeißelt und die erweichten und flottierenden Knorpelmassen abkratzt. Es ist eigenartig, daß solche unvollständigen Operationen meist eine ganz erhebliche Besserung des Gelenkleidens zur Folge haben, die in Herabsetzung oder gar Beseitigung der Schmerzen und in Herstellung einer ganz guten Funktion besteht. Diese Besserung hält oft sehr lange Zeit an. Aehnliche Erfahrungen haben auch andere Operateure gemacht.

Zum Schlusse will ich noch hervorheben, daß ich in jedem Falle von Arthritis deformans in regelmäßigen Intervallen Jod innerlich nehmen lasse und möglichst lange Zeit hindurch Heißluftbäder verwende.

Mit den geschilderten Maßnahmen gelingt es fast stets, die Beschwerden zu vermindern und den Fortschritt des Leidens zu verlangsamen.

Digitized by Google

XVII.

Ueber die Beziehungen der Arthritis deformans juvenilis zum eingerenkten kongenital luxierten Hüftgelenk.

Von

Dr. **Peter Bade,** Hannover.

In den letzten Jahren sind von verschiedenen Seiten, ich erwähne nur Redard, Horvath, Fröhlich, Joachimsthal, Pürckhauer und Bibergeil, Mitteilungen gemacht worden, welche die Ansicht äußerten, daß das kongenital verrenkt gewesene Hüftgelenk, das vollständig gut reponiert war und das längere Zeit auch als vollständig gut retendiert anzusehen war, im Laufe der Jahre in manchen Fällen Veränderungen eingeht, die von dem normalen Gelenke mehr oder weniger stark abweichen, so daß z. B. Bibergeil der Ansicht ist, daß diese veränderten Hüftgelenke gewissen Fällen von Arthritis deformans sehr ähnlich sehen. Mit Rücksicht auf diese Mitteilungen habe ich mein Material untersucht, um die Frage nach Möglichkeit klären zu helfen, 1. wieweit die Veränderungen im Hüftgelenk nach vollständig gut gelungenen Repositionen denen des arthritischen Hüftgelenkes ähnlich sind oder ihnen nahekommen, 2. auch, wieweit diese Veränderungen mit dem klinischen Bilde der Arthritis deformans coxae übereinstimmen. Ich schicke voraus, daß nicht in Frage kommen diejenigen Fälle von Repositionen, bei denen keine konzentrische Heilung eingetreten ist, sondern daß ich nur berücksichtigen will diejenigen Fälle, bei denen eine konzentrische Heilung erzielt ist. Es fallen also auch fort die Transpositionen des Kopfes nach vorne, weil meiner Ansicht nach sowohl in exzentrisch geheilten Fällen wie in den sogenannten transponierten Fällen kein inniger Kontakt zwischen dem Kopfknorpel und dem Pfannenknorpel zustande kommt,

Digitized by Google

weil ferner bei diesen Fällen immer eine geringe Verschiebung des Kopfes durch die Belastung erfolgen muß und deshalb sowohl der Kopf wie auch die Pfanne Veränderungen eingehen müssen, welche den arthritischen Veränderungen an sich sehr ähnlich sein können. Ich erwähne das, weil Bibergeil offenbar diese scharfe Trennung von konzentrischen Heilungen und Transpositionen nicht macht. Er erwähnt nämlich in seiner außerordentlich lehrreichen Arbeit: „Weitere Mitteilungen über Osteoarthritis deformans coxae juvenilis, zugleich ein Beitrag zu den Spätfolgen nach unblutig reponierter Hüftluxation," einen Fall, der der Arthritis deformans sehr ähnlich sah, bei dem aber eine Transposition des Kopfes nach vorne vorhanden war. Diese Fälle müssen ausscheiden. Wenn ich nun mein Material überblicke, so kommen 70 Gelenke in Betracht, nämlich 14 doppelseitige und 42 einseitige Fälle, die absolut konzentrisch zur Heilung gebracht waren, die aber im Laufe der Jahre mehr oder minder starke Veränderungen aufwiesen. Ohne daß eine exzentrische Pfannenbildung im Laufe der Zeit sich herausgebildet hatte, ohne daß eine Transposition des Kopfes nach vorne sich vollzogen hatte, hatten sich doch, bei völligem Kontakt des Kopfes mit der Pfanne, verschiedene Veränderungen abgespielt. Diese Veränderungen lassen sich in 5 Gruppen einteilen.

1. In sehr vielen Fällen sind deutliche Einschmelzungserscheinungen am Kopfe, besonders im oberen und mittleren Teile, seltener im lateralen Teile, sichtbar. Diese Veränderungen treten zum Teil schon während der Verbandsperiode auf. Man sieht die Knochensubstanz des Kopfes an einigen Stellen dunkler werden, man sieht, daß diese einzelnen Stellen entweder miteinander in Verbindung treten oder isoliert bleiben. Diese für die Röntgenstrahlen durchlässigeren Partien liegen entweder im Inneren des Kopfes und lassen die Oberfläche vollständig unberührt, oder aber sie liegen an der Peripherie des Kopfes und bilden dort kleine Einziehungen. Diese Veränderungen bleiben entweder stationär während der ganzen Verbandszeit, sie verschwinden auch in den ersten Jahren nach der Reposition noch nicht; in manchen Fällen jedoch sieht man 4—6 Jahre später, daß die Knochenstruktur des Kopfes wieder genau so geworden ist wie an der anderen Seite, daß nur die Form des Kopfes in ganz geringem Maße von der normalen Kopfform abweicht, indem entweder der Kopf an der medialen Seite etwas flacher erscheint, oder indem an der Oberfläche des Kopfes eine kleine Einsenkung sich befindet, oder daß die Einsenkung mehr lateralwärts

Digitized by Google

geblieben ist. Diese Fälle haben meiner Ansicht nach mit Arthritis gar nichts zu tun. Auch in klinischer Beziehung finden wir nicht die geringsten Angaben von seiten der Kinder oder der Eltern, daß irgendwie über Schmerzen oder auch nur über leichtere Ermüdbarkeit geklagt wird. Ich fasse die zu dieser Gruppe gehörigen Fälle auf als reine Osteoporose, wie sie vielleicht nur durch die Fixation des Gipsverbandes, analog etwa der Sudeckschen Knochenatrophie eintreten kann. In denjenigen Fällen, wo kleinere Einziehungen an der Oberfläche des Kopfes zurückbleiben, ist vielleicht auch die Langesche Annahme berechtigt, daß die entsprechenden Veränderungen am Pfannendache zu diesen Veränderungen an der Kopfoberfläche führen.

2. In einer sehr kleinen Anzahl von Fällen löst sich der Kopf während und nach der Behandlung in zwei oder drei Teile auf. Einen solchen Fall habe ich schon im Jahre 1907 in meinem Buche über die angeborene Hüftverrenkung beschrieben; später sind ähnliche Fälle von Joachimsthal, Bibergeil, Horvath u. a. gemeldet worden. In diesen Fällen sehen wir vor der Behandlung einen vollständig gut ausgebildeten knöchernen Kopfkern. Einige Monate nach der Reposition finden wir, daß an der Oberfläche des Kopfes eine Resorption eintritt. Diese Resorption schreitet durch den ganzen Kopf fort und teilt ihn in zwei Hälften. Monate später, etwa ein halbes Jahr, sehen wir, daß zwischen diesen zwei Kopfkernen oberhalb der Kopfepiphyse ein neuer Kern auftritt, so daß wir jetzt 3 Kerne haben; die Kerne selbst sind unregelmäßig und zeigen innerhalb ihrer Substanz osteoporotische Stellen. In diesem Stadium sieht der ganze Kopf plattgedrückt aus und macht den Eindruck einer Kopftuberkulose. Ein Jahr später hat sich der untere Kopfkern stärker entwickelt, er hat gewissermaßen die beiden seitlichen Kerne verdrängt, so daß von diesen nur noch kleine Reste vorhanden sind, und wieder einige Zeit später sieht man von den 3 Kernen nur noch einen größeren, zwar etwas plattgedrückten, aber doch einheitlichen Knochenkern, so daß der Kopf jetzt der Norm verhältnismäßig wieder nahe kommt. Für diese verschiedenen Kopfkerne hat man zur Erklärung ein Trauma während der Reposition herangezogen (Bibergeil). Ich glaube, daß diese Ansicht für die von mir skizzierte Gruppe nicht zutrifft, weil ich beobachtet habe, daß diese Bildungen gerade bei den leicht reponierbaren Fällen aufgetreten sind. Es ist ganz ausgeschlossen, daß durch die leichte Reposition, die durch Zug in der Richtung der Schenkelachse und einfachen Druck

Digitized by Google

gegen den Trochanter erzielt wurde, der weiche, elastische Kopfknorpel zerstört werden und späterhin deshalb zu verschiedenen Kopfkernen führen konnte. Es handelt sich meiner Ansicht nach in diesen seltenen Fällen vielleicht um osteomalacische oder rachitische Prozesse, die zu einer anormalen Auflösung der Kopfsubstanz führen. Vielleicht werden diese Prozesse begünstigt durch die lange dauernde Fixation und durch die in abnormer Stellung stattfindende Belastung. Die Hauptursache scheinen mir jedenfalls Rachitis und Osteomalacie zu sein. Dagegen glaube ich nicht, daß die Arthritis deformans coxae hierbei mitwirkt, weil wir wiederum gar keine Schmerzen und Beschwerden beim Gehen geäußert bekommen. Diese seltenen Fälle der abnormen Ossifikation oder der Ossifikationsstörung gehen vollständig wieder zurück, so daß wir nach Jahren dem Kopfe auf dem Röntgenbilde nicht mehr ansehen, daß er solche Veränderungen durchgemacht hat.

3. In einer dritten Reihe von Fällen, die auch sehr selten ist, die aber immerhin häufiger als die zweite Gruppe ist, sehen wir vor der Behandlung überhaupt keinen knöchernen Kopf; bei einseitigen Fällen, wo an der gesunden Seite schon ein wohlausgebildeter Kopf auf dem Röntgenbilde zu erkennen ist, wie bei doppelseitigen Fällen, wo das Kind sich in einem Alter befindet, in dem der knöcherne Kopfkern schon ganz deutlich hätte vorhanden sein müssen. Nach einiger Zeit, meistens schon während der Behandlung, nach 3 bis 6 Monaten, sehen wir einen kleinen, linsenförmigen Kopfkern auftreten. Dieser bleibt einige Zeit bestehen, wird auch manchmal etwas größer und verschwindet dann wieder, so daß gar kein knöcherner Kopf mehr vorhanden ist. Der knorpelige Kopf ist in diesen Fällen bei guten Aufnahmen verhältnismäßig deutlich zu sehen, und man kann im knorpeligen Kopf zarte Schatten von Kalkablagerungen erkennen, die zu verschiedenen Zeiten an verschiedenen Stellen auftreten. So beobachtete ich einmal, daß die Knochensubstanz sich in der Nähe des oberen Pfannendaches zeigte, während sie 9 Monate später an dieser Stelle verschwunden war und leichte Kalkschatten mehr an der Außenseite des knorpeligen Kopfes vorhanden waren; während die Epiphyse zu einer Zeit, als der kleine Kopfkern noch sichtbar war, normal verlief, war die Epiphyse einige Monate später ganz unregelmäßig zackig und höckerig geworden, und wieder ein Jahr später waren auch die leichten Kalkschatten an der äußeren Seite des Kopfes verschwunden, es war überhaupt kein knöcherner Kopf mehr vorhanden, der knorpelige Kopf war

Digitized by Google

verhältnismäßig flach geworden, und in ihn ragten hinein die unregelmäßigen Wucherungen der Kopfepiphyse. Die Schenkelhalsspitze hatte sich stark nach abwärts gesenkt, so daß das ganze obere Femurende einen äußerst deformierten Eindruck machte. Trotzdem ist in diesen seltenen Fällen eine funktionelle Störung überhaupt nicht vorhanden. Auch die äußere Untersuchung läßt nicht erkennen, wie schwer die Veränderungen am Kopfe sind. Auch diese Fälle haben meiner Ansicht nach gar keine Beziehung zur Arthritis deformans juvenilis, weil die klinischen Symptome der Bewegungsstörung und der Schmerzempfindung völlig fehlen. Auch diese Fälle sind nicht in Beziehung zu setzen zu Traumen während der Reposition, weil die Reposition dieser Fälle in ganz frühem Alter erfolgte, 7 Monate bis 17 Monate, und weil die Reposition immer eine sehr leichte war. Auch diese Fälle müssen aufgefaßt werden als Ossifikationsanomalien, die durch einen krankhaften Prozeß in der Epiphysenlinie ausgelöst werden. Hierfür spricht die durchaus unregelmäßige Wucherung der Epiphysenlinie, die zu Höckerbildungen, Einziehungen in mehr oder minder starkem Maße führt.

4. Eine vierte Gruppe, die vielleicht ähnlich so häufig ist wie die dritte, tritt bei Kindern in etwas vorgeschrittenem Alter auf. Die Kinder sind 5—9 Jahre alt. In diesen Fällen ist der Kopf vor der Reposition gut vorhanden. Der Kopf steht nach Ablauf der Behandlung tadellos in der Pfanne und nun erfolgt 1, 2, 3 und mehr Jahre nach der Einrenkung eine randförmige Einschmelzung des Kopfes. Der Kopf wird von der Peripherie aus resorbiert, ohne daß im Kopfinnern oder an der Epiphysenlinie osteoporotische Erscheinungen auftreten. Und zwar tritt die Resorption schon im ersten Jahre nach der Reposition auf. Im zweiten Jahre hat die Resorption schon sehr hochgradige Formen angenommen; sie führt schließlich zu einer vollständigen Zerstörung des Kopfes, so daß der Halsstumpf in der Pfanne steht. In diesen Fällen, die einer Arthritis anatomisch außerordentlich ähnlich sehen, haben wir es meiner Ansicht nach mit Anpassungsvorgängen des Kopfes an die deform gebildete Pfanne zu tun. Wir sehen nämlich, daß das obere Pfannendach starke Osteophytenbildungen zeigt, daß diese Osteophyten allmählich schwächer werden, verschwinden, im gleichen Maße wie der Kopf selbst resorbiert wird. Es ist also in diesen Fällen nicht so, daß die Verbildung der Pfanne den Kopf umändert, wie Lange es meint, sondern Kopf und Pfanne bilden sich gleichmäßig um. Der Kopf wird

Digitized by Google

abgeschliffen, platter gedrückt, resorbiert, und die Osteophyten des oberen Pfannendaches werden durch Druck atrophisch gemacht. Diese Gruppe dürfte wohl am ehesten zur Arthritis deformans juvenilis prädisponieren, weil die anatomischen Vorbedingungen, Inkongruenz von Kopf und Pfanne, vorhanden sind, die ja nach Preiser die Ursache für Arthritis sein sollen. Ich muß jedoch bemerken, daß kein einziger meiner Fälle klinische Symptome einer Arthritis deformans aufwies.

5. In einigen Fällen tritt ein zentraler Kopfschwund ein, d. h. es treten im Innern des Kopfes osteoporotische Zonen auf, die nicht wie in der ersten Gruppe wieder verschwinden, sondern die immer stärker werden und schließlich den ganzen Kopf zum Schwund bringen, so daß das Röntgenbild den Eindruck erweckt, als wenn der Schenkelschaft und der Hals lose neben der Pfanne stehen. Auch in diesen Fällen handelt es sich gerade so wie bei der vorigen Gruppe um Kinder, die schon in etwas späteren Jahren zur Behandlung kamen, oder aber um Fälle, die zwar erst 3—5 Jahre alt waren, aber schon anderweitig in Behandlung gewesen waren. Bei einem dieser Fälle habe ich mich des Eindrucks nicht erwehren können, als wenn durch die vorausgegangene Behandlung bei den Repositionsmanövern eine Infraktion des Schenkelhalses stattgefunden hat. Die Resorption erfolgt in der Regel erst 1—2 Jahre nach der Reposition. Zunächst wird der mediale Teil des ganzen Kopfes aufgelöst, 2 Jahre später sieht man von ihm nichts mehr, man sieht dann, daß auch im lateralen Teile die Einschmelzung weitere Fortschritte gemacht hat, und wiederum einige Zeit später ist auch von ihm nichts mehr übrig geblieben. Auch in diesen Fällen finden wir, daß gar keine subjektiven Beschwerden vorhanden sind. Die Kinder gehen andauernd ohne Schmerz und ohne über Ermüdung zu klagen. Das einzige, wodurch sie an das früher durchgemachte Leiden erinnert werden, ist, daß sie nach stärkerem Springen in den Turnstunden etwas über Ermüdung klagen. Ob namentlich in den Fällen, wo man vom Kopf auf dem Röntgenbild überhaupt nichts mehr sieht, doch noch ein deutlicher knorpeliger Kopf vorhanden ist, ist mit Rücksicht auf die gute Funktion wohl sicher anzunehmen. Manchmal kommt es bei diesen Fällen, wenn der Kopf nahezu völlig resorbiert gewesen ist, wieder zu einer guten Entwicklung des ganzen Kopfes.

Digitized by Google

XVIII.

Aus der chirurgischen Universitätsklinik Zürich (Direktor: Prof. Dr. F. Sauerbruch).

Die zentrale oder intrapelvine Pfannenwanderung der Hüfte auf coxitisch-arthropathischer Grundlage.

Von

Privatdozent Dr. **K. Henschen,** Oberarzt der Klinik.

Mit 15 Abbildungen.

Unter dem Andruck des wie eine Art Modellierscheit wirkenden Schenkelkopfes bildet sich an den Pfannen kranker Hüftgelenke eine rinnen- oder muldenförmige Erweiterung aus, welche, als Pfannenwanderung oder intraazetabuläre Luxation bekannt, bei allen mit Deformierung oder Zerstörung des Gelenkes ablaufenden Hüftgelenkleiden vorkommt. Sie geht bestimmte gesetzmäßige Richtungen. Diese werden ihr vorgezeichnet durch die von dem Kranken eingehaltene Gliedstellung, durch die strukturellen Widerstandsverhältnisse und den Erkrankungsgrad der Kontaktstelle der Pfanne, welche bei der jeweiligen Stellung des erkrankten Beines den größten Andruck auszuhalten hat, durch die Form, Stoßkraft und strukturelle Festigkeit des nicht oder weniger miterkrankten Gelenkkopfes, durch die Größe des den Schenkelkopf einpressenden Muskel- und Narbenzuges, endlich durch den Winkelgrad des Halsschaftwinkels. Die Hüftpfanne „wandert" dabei, unter Austiefung der Randhänge ihres dem Preßandruck des strukturell festeren Gelenkkopfes nachgebenden Segmentes, exzentrisch an der Außenseite des Beckens an eine neue der Originalpfanne benachbart liegende Stelle, wohin ihr gleichzeitig der Gelenkkopf mitfolgt: extrapelvine oder exzentrische Pfannenwanderung. Da die

Digitized by Google

typische Gliedstellung der sich selbst überlassenen Coxitis die Adduktionsflexionskontraktur ist, entweichen Pfanne und Kopf gewöhnlich nach hinten oben auf die Außenfläche des Hüftbeines (iliakale Pfannenwanderung); als seltenere Abarten solcher Exzenterpfannen sind noch bekannt Pfannenwanderung nach der Incisura ischiadica, nach vorne gegen und auf das Foramen obturatorium, am häufigsten noch eine solche direkt nach oben.

Als „zentrale Pfannenwanderung" oder als zentrale intraazetabuläre Luxation habe ich vor 4 Jahren auf Grund anatomischer Beckentrockenpräparate eine eigenartige Deformierung der Hüftpfanne beschrieben, welche sich kennzeichnet durch die ein- oder doppelseitige Vorbauchung des Pfannenbodens in die Beckenhöhle in Uhrschalen-, Kuppel- oder Halbkugelform, welche in hochgradigen Fällen bis nahe zur Führungslinie des Beckens heranreicht und unter bestimmten mechanischen und pathologisch-anatomischen Bedingungen gleich der exzentrischen Pfannenwanderung auf dem Boden coxitisch-arthropathischer Prozesse sich entwickelt. Wie bei dieser rückt der Gelenkkopf in die Wanderpfanne nach und versinkt beckeneinwärts bis an seine Trochanterpartie in die gegen die Beckenhöhle vorgetriebene Pfannengrube, woraus eine eigenartige und seltene Form von Deformationsankylose hervorgeht. Sie stellt die intrapelvine Gegenform der exzentrischen Pfannenwanderung vor im gleichen Sinne, wie wir die traumatische und die pathologische zentrale Luxation des Schenkelkopfes den exzentrischen Luxationsformen gegenüberstellen.

Ihre Entstehungsgeschichte ist, da bis heute erst wenige auch klinisch durchuntersuchte Beobachtungen vorliegen, noch im Gegenstreit widersprechender Anschauungen.

W. Otto[1]) hatte im Jahre 1824 ein „einem erwachsenen Frauenzimmer angehöriges" sonst normal gestaltetes Becken beschrieben, an welchem die Köpfe beider Schenkelbeine so tief in die Pfannen eingelenkt waren, daß sie deren Böden weit in die Beckenhöhle hineingedrängt hatten. Die Pfannenkuppel der beiden unvollkommen ankylosierten Gelenke ragte rechts „gleich einer halben Orange" etwa 4 cm, links nur etwa 2 cm in die Beckenhöhle vor. Otto schrieb diese seltsame Mißformung der Pfanne einer „anomalen Gicht" (Arthritis deformans im heutigen Sinne), Gurlt[2]), der das Ottosche

[1]) W. Otto, Seltene Beobachtungen zur Anatomie, Physiologie und Pathologie gehörig. Bd. II, Berlin 1824, S. 19—20.

[2]) Berlin 1854 (5 Tafeln, 1 Tabelle).

Digitized by Google

Becken in seinem Tafelwerk „Ueber einige durch Erkrankung der Gelenkverbindungen verursachte Mißstaltungen des menschlichen Beckens" bildlich wiedergab, einer „chronischen Entzündung" zu.

Eppinger[1]), der 80 Jahre später ohne Kenntnis des Ottoschen Beckens ein weibliches und drei männliche skelettierte Mazerationsbecken mit gleicher oder ähnlicher Pfannenveränderung eingehend beschrieb, suchte ihr Wesen in einer Wachstumsstörung der Pfanne: Das abnorm lang knorplig und weich gebliebene Knorpelfeld der Pfannensynchondrose werde durch den stärker ausgewachsenen Schenkelkopf beckeneinwärts vorgeschoben und durch nach-

Fig. 1.

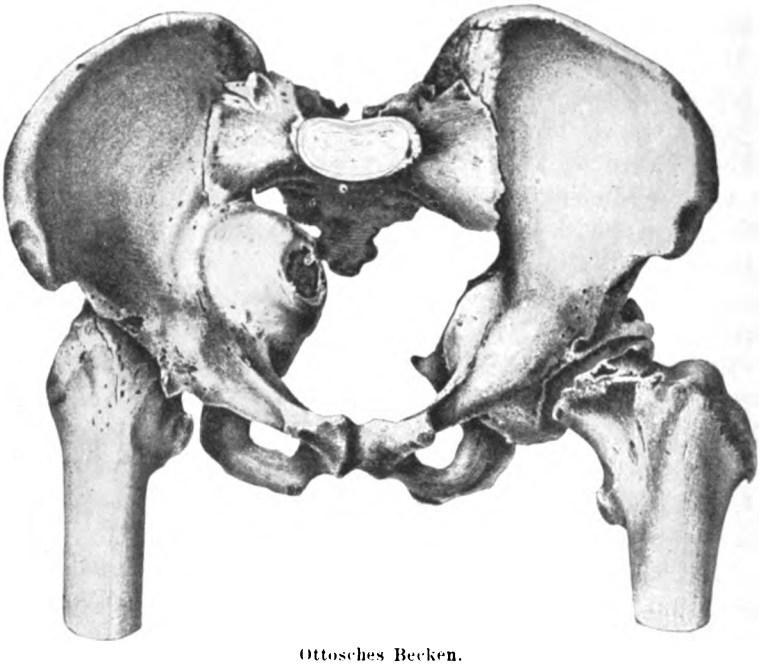

Ottosches Becken.

folgende Verknöcherungen in dieser Protrusion fixiert. Aus dieser Vorstellung heraus spricht Eppinger von einem „Coxarthrolisthesisbecken".

Kuliga[2]) machte in einer 1905 erschienenen Arbeit „Ueber Chrobaksche Becken" auf Grund einer zum erstenmal auch nach der klinischen Seite ergänzten Beobachtung bei einer 41jährigen Frau für die gleiche in seinem Fall doppelseitige Veränderung die Osteoarthritis deformans verantwortlich.

Bei einer nur rechtseitig innerhalb wenigen Wochen auf dem Boden

[1]) Eppinger, Pelvis Chrobak (Coxarthrolisthesisbecken). Beitr. z. Geburtsh. und Gynäk. Festschrift f. Chrobak. Wien 1913. Bd. II, S. 176.

[2]) Kuliga, Ueber Chrobaksche Becken. Beitr. z. path. Anat. VII. Suppl. 1905. S. 661.

Digitized by Google

einer akuten Coxitis entstehenden Pfanneneinbuckelung einer 40jährigen Frau konnte Schlagenhaufer[1]) den gonorrhoischen Ursprung des Gelenkleidens bakteriologisch sicherstellen: An Stelle des knöchernen Pfannenbodens fand sich eine aus gonorrhoischem Granulationsgewebe, dem Beckeninnenperiost und schwielig verwandelter Muskulatur bestehende Verschlußmembran, die durch den in das Gelenk versunkenen Femurkopf kuppelartig beckeneinwärts vorgebaucht war. Schlagenhaufer schließt, daß sowohl ein- wie beidseitige Pfannenbodenprotrusion durch spontane Ausheilung einer Hüftgelenksentzündung entständen, „die wahrscheinlich immer gonorrhoischer Natur sein dürfte, zumal einerseits der blenorrhagische Prozeß die nötigen Destruktionen im Gelenk erzeugen kann, anderseits aber gerade dieser Gelenkprozeß auch die notwendigen Heilungschancen biete".

Ich selbst[2]) kam in meiner früheren eingehenden Monographie über „Die intrapelvine Vorwölbung und die zentrale Wanderung der Hüftpfanne" auf Grund umfangreicher klinisch-literarischer Erhebungen und der Untersuchung zweier ähnlicher Becken zu weniger eng gebundenen Schlüssen:

1. Eine wenig erhebliche uhrschalenartige dünnblasige Prominenz des Pfannenbodens kommt vor als anatomische Variation bei sonst normalen und normal belasteten knochengesunden Becken, als Involutionserscheinung bei einer in hohe Grade gehenden senilen konzentrischen Anostose (Involutionsgelenke), ferner als Nebenbefund bei abnorm statisch beanspruchten Becken. Diese klinisch kaum interessierenden Anomalien des Pfannenbodens haben mit der Ottoschen Pfannenprotrusion nur ein äußerliches Moment gemein. Ich hatte sie als nicht coxitische intrapelvine Pfannenvorwölbung bezeichnet und, was ich gegenüber einem irrigen Zitat Kienböcks betone, genetisch wie pathologisch-anatomisch von der Ottoschen Pfannenprotrusion scharf geschieden. Diese nicht coxitische blasige Erhebung ist auf das eigentliche Pfannenfeld begrenzt, immer doppelseitig, annähernd symmetrisch und läßt Spuren eines über das Gelenk gegangenen destruktiven oder deformierenden Prozesses stets vermissen.

2. Die kuppelförmige Pfannenprotrusion im Sinne des Ottoschen Beckentypus, von mir als zentrale Pfannenwanderung erklärt und aufgefaßt, entsteht als erworbene plastische Umformung einer ursprünglich normal gebildeten Pfanne aus coxarthritischen oder neuropathischen destruktiven Prozessen.

Kurz danach (1911) hat Schertlin[3]) einen durch ausgezeichnete Radiogramme belegten Fall von „doppelseitiger zentraler Pfannenwanderung" mitgeteilt. Seine 40jährige, seit 16 Jahren an Anfällen von „Gliederweh" namentlich der Hüften erkrankte Patientin bot außer der doppelseitigen Ottoschen Deformationsankylose der Hüften eine Deformierung fast aller Gelenke, auf letztere streng beschränkt, Auftreibung der Finger-, Rand-

[1]) Schlagenhaufer. Virchows Archiv. Bd. 194, 1908, S. 182.

[2]) Henschen, Die intrapelvine Vorwölbung und die zentrale Wanderung der Hüftpfanne. Beitr. z. klin. Chir. Bd. 65, S. 641.

[3]) Schertlin, Ueber einen Fall von intrapelviner Vorwölbung und zentraler Wanderung der Hüftpfanne. Beitr. z. klin. Chir. Bd. 71, S. 406.

Digitized by Google

wucherungen der Kniegelenke. Schertlin nimmt eine zentrale Pfannenausschleifung infolge juveniler Osteoarthritis deformans an: „Die doppelseitige zentrale Pfannenwanderung verdankt ihre Entstehung wohl immer einer deformierenden Coxitis im weiteren Sinne, also entweder einer neuropathischen (tabischen) Hüfterkrankung oder einer wohl immer juvenilen Arthritis deformans; die einseitige zentrale Pfannenwanderung kann sowohl eine destruierende als auch eine deformierende Arthritis zur Ursache haben."

Im Schlußband ihres Werkes über die „pathologischen Beckenformen" haben Breus und Kolisco[1]) unter Mitverwertung dreier eigener Beckenpräparate dem „coxitischen Becken mit Pfannenprotrusion" eine eingehende Darstellung gewidmet: „Durch den coxitischen Prozeß wird der Pfannenboden derart verändert, daß Kopf und Hals des Femur denselben in das Becken halbkugelig vordrängen und dabei mehr oder weniger vollkommen in die Pfanne versinken. Die Pfanne ragt dann gleich einem voluminösen Tumor in den Beckenraum und vermag denselben in hohem Maße zu reduzieren; der Oberschenkelkopf und -hals ist vollkommen erhalten oder auch nur wenig verkürzt und tief in die Pfanne versunken von ihr umschlossen." Diese beiden Autoren anerkennen als einzige bisher bewiesene Aetiologie dieser Pfannendeformität nur die zerstörende gonorrhoische Coxitis und lehnen meine erweiterte Auffassung namentlich bezüglich des tuberkulösen und des tabischen Ursprunges ab.

Kienböck[2]) (1912) verdanken wir zwei weitere Beobachtungen, die eine wahrscheinlich tabischer, die zweite sicher gonorrhoischer Natur: „Diese eigentümliche Deformität kommt nicht ausschließlich bei einer Krankheit, sondern bei verschiedenen Prozessen im Hüftgelenk, namentlich bei gonorrhoischer Arthritis und bei Tabes vor; sie wird wohl am besten auf Läsion trophischer Nerven im peripheren Anteile oder im Rückenmark zurückgeführt. Bei gonorrhoischer Arthritis ist der Beginn in Form einer akut entzündlichen Gelenkserkrankung mit Fieber, heftigen Schmerzen und Bettruhe von mehreren Wochen oder Monaten vorhanden, bei Tabes entsteht das Leiden schleichend. Durch die Kombination von schweren trophischen Störungen der Gewebe, tiefer Analgesie und rücksichtslosem Gebrauch des Beines kommen bei Tabes besonders hochgradige Deformitäten zustande. Erst wenn nach langer Dauer des Prozesses, oft erst nach Ablauf eines Latenzstadiums, durch die zunehmende Deformität oder durch Spontanfrakturen stärkere Funktionsstörungen entstehen, oder wenn sich sekundär eine Entzündung des Gelenkes, z. B. Empyem, einstellt, sieht sich der Tabiker veranlaßt, ärztliche Hilfe aufzusuchen. Gonorrhoische Arthritis führt ebenfalls nur selten zur Pfannenprotrusion; andere Gelenkentzündungen gehen noch viel seltener mit Pfannenvorwölbung einher, die Deformität ist somit als eine Rarität zu bezeichnen."

---

[1]) Breus und Kolisco, Die patholog. Beckenformen. Bd. III, 2. Teil. Leipzig-Wien 1912, S. 539.

[2]) Kienböck, Ueber die mit Protrusion des Pfannenbodens einhergehenden Erkrankungen des Hüftgelenkes usw. Fortschritte a. d. Geb. d. Röntgenstr. XVIII, S. 280.

Digitized by Google

Chiari[1]) konnte der letztjährigen Versammlung der Deutschen pathologischen Gesellschaft ein „Becken mit intrapelviner Pfannenprotrusion bei einer Tabica" vorlegen, wo die tabische Arthropathie der beiderseitig vorhandenen Pfanneneinwölbung klinisch wie durch die Autopsie beglaubigt ist.

Breus[2]) hat Chiaris Mitteilung zum Vorwurf einer vor wenigen Wochen erschienenen kritischen Studie „zur Aetiologie und Genese der Ottoschen Protrusion des Pfannenbodens" genommen, worin er seinen früheren Standpunkt nochmals begründet, jede andere Aetiologie als die gelenkgonorrhoische als unbewiesen negiert, das Chiarische Becken aus einer primär gonorrhoischen und erst sekundär hinzugekommenen tabischen Arthropathie erklärt und eine in Kaufmanns „Lehrbuch der speziellen pathologischen Anatomie" als tabische Pfannenprotrusion bezeichnete Beobachtung als vernachlässigte Pfannenfraktur umdeutet.

Die strittige Frage nach der enger oder weiter zu fassenden Entstehungsmöglichkeit dieser merkwürdigen anscheinend doch nicht allzu seltenen Deformität kann nur auf klinischem Boden ausgetragen werden. Eine neue eigene Beobachtung bot mir darum den Anlaß, sie vor Ihrem Kreise nochmals aufzugreifen.

Krankengeschichte. Frau F. W., 41 Jahre alt, seit 11 Jahren verheiratet, immer etwas „bleichsüchtig", wandte sich vor Jahresfrist wegen „Ischias" an die chirurgische Poliklinik. Sie ist weder hereditär belastet noch je ernstlich leidend gewesen. 1. Geburt am 23. III. 1901: Beckenbefund laut Gebärgeschichte (Frauenklinik Zürich) normal, Totgeburt im 8. Monat eines stark mazerierten, nicht ausgetragenen hydrozephalischen Kindes aus II. Schädellage. 2. Geburt 19. VI. 1902 nach normal verlaufener, in den letzten 8 Wochen durch Rückenschmerzen (Schwangerschaftslumbago) etwas beschwerlich gewordener Schwangerschaft: Laut Geburtsgeschichte (Frauenklinik Zürich) durchaus normaler Beckenbefund, I. Schädellage, Hinterscheitelbeineinstellung, Nabelschnurvorfall, Wehenschwäche, darum Metreuryse, innere Wendung und Extraktion eines reifen, leicht asphyktischen Kindes. Fieberloses und beschwerdefreies Wochenbett.

Etwa 4 Wochen nach dieser zweiten und letzten Geburt traten erst im rechten Fuß und Unterschenkel öfters sich wiederholende „Krämpfe" auf, welchen sich wenige Wochen später reißende Schmerzen im rechten Knie und weiterhin lanzinierende von der rechten Hüfte aus abwärts strahlende Schmerzempfindungen beigesellten. Doch vermochte sie, ohne zu hinken, wiewohl mit einigen Schmerzen, die sich durch längeres Gehen und Stehen steigerten, ihren Hausgeschäften nachzugehen. Die „Knieschmerzen" blieben all die Jahre hindurch ungefähr gleich stark, während sich die Schmerzen in Hüfthöhe und eine allmählich eintretende „eigentümliche Steifigkeit" des Hüftgelenkes erst während der letzten 2 Jahre bemerkbar machten. Diese schmerzhafte

[1]) Chiari, Pelikolog. Mitteilungen. Verhandl. d. Deutschen pathol. Ges. XV, 1912, S. 329.

[2]) Wiener klin. Wochenschrift 1913, Nr. 5.

Digitized by Google

Gelenksteifigkeit, welche die Kranke indessen nie ins Bett zwang, nie von Fieber, auffälliger lokaler Schwellung oder etappenweisen akuten Schüben begleitet war, ließ sie vor 2 Jahren die hiesige Universitätspoliklinik für physikalische Heilmethoden aufsuchen, wo sie unter Annahme einer „Ischias" einer Badekur unterworfen wurde, die indes die subjektiven Beschwerden nur weiter steigerte. Der gewöhnlich mit Schmerzen im Kreuz vergesellschaftete rechtsseitige Hüftschmerz, vormittags am quälendsten, läßt allmählich nach längerem

Fig. 2. Fig. 3.

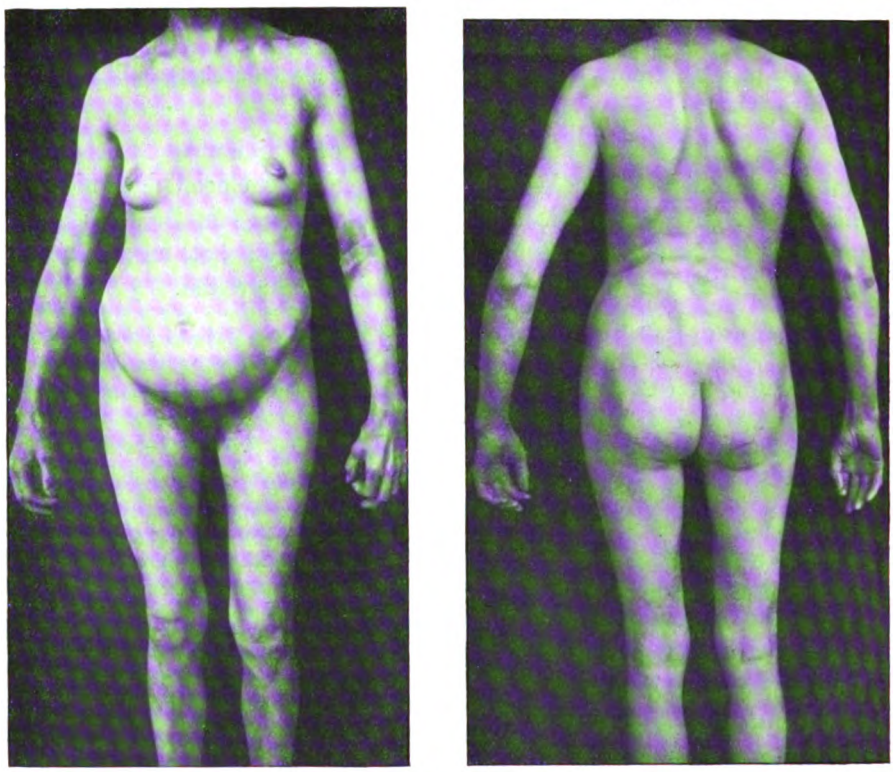

Eigene Beobachtung.

„Angehen" nach. Die Schwerbeweglichkeit des rechten Hüftgelenkes behindert die Kranke stark bei ihrer Toilette, namentlich beim An- und Ausziehen der Strümpfe, wobei sie entweder fremder Hilfe bedarf oder den Strumpf von rückwärts her über den nach hinten gestreckten Fuß ziehen muß; gleicher Weise benötigt sie fremder Beihilfe zum Anziehen des rechten Schuhes. Nach längerem Stehen und Gehen treten in letzter Zeit auch in der linken Hüfte ähnliche, wenn auch leichtere Beschwerden auf, welche die Patientin auf die stärkere Belastungsbeanspruchung des linken Beines zurückführt.

Die blasse, hochgewachsene, aber vorzeitig gealtert aussehende 41jährige

Digitized by Google

Frau bietet außer einer kleinen parenchymatös kolloiden Struma mit einem größeren Mittelknoten, einem deutlich ausgesprochenen Angulus sternalis Ludovici und einem starken Vorspringen des 2. und 3. Rippenknorpelpaares nichts Auffälliges. Weder an den Lungen noch am Außenkörper finden sich klinische Zeichen einer frischen oder ausgeheilten Tuberkulose, ebensowenig sind, wie mir Herr Prof. v. Monakow bestätigte, Symptome eines organischen Nervenleidens festzustellen. Keine klinischen Zeichen einer früheren luetischen Infektion.

Fig. 4.

Profilansicht von der kranken Seite.

Fig. 5.

Profilansicht von der gesunden Seite.

Eigene Beobachtung.

Ueber dem rechten Leistenband ist in der Tiefe des kleinen Beckens eine nicht druckempfindliche, knochenharte, dem Becken angehörige Vorwölbung durchtastbar. Der Gang der Patientin ist eigenartig wackelnd, nicht eigentlich hinkend, die rechte Lende und Hüfte knicken dabei ein, indem beim Vorschwingen des linken Beines die Oberkörperlast ruckweise nach rechts geworfen, das rechte Bein dabei im Knie leicht gebeugt wird. Kein Trendelenburg. Das Niederknien geschieht mühsam unter Anstützen beider Hände, wobei erst vorsichtig und langsam das rechte Knie gebeugt und auf den Boden gesenkt, erst danach auch das anderseitige Knie nachgebeugt wird. An der aufrecht

Digitized by Google

stehenden Patientin fällt ein starker Unterschied in der Umrißzeichnung der Hüften auf: Links normale Hüftwölbung, rechts starke Abflachung der Trochanterwölbung, an deren Stelle sich unterhalb der Spina il. ant. sup. eine tiefe Grube findet. Der Trochanter steht dem Becken stark angenähert, scheint nach hinten verlegt, das rechte Bein dementsprechend forciert außengedreht; Becken stark nach vorn geneigt, rechtseitig 2 cm gesenkt, Körperlast fast ausschließlich auf das linke Bein verlegt, Wirbelsäule der asymmetrischen Gewichtverteilung entsprechend leicht skoliotisch abgebogen. Verkürzung des rechten Beines zu Lasten des Oberschenkels um 1,5 cm. Atrophie der Muskulatur der rechten Gesäßgegend und des ganzen rechten Beines (Umfangsdifferenz am Unterschenkel 1 cm, am Oberschenkel, 15 cm über der Kniescheibe, 2—2½ cm). Auf flacher Unterlage liegt die Kranke stark kreuzhohl infolge einer rechtseitigen Flexionskontraktur der Hüfte im Betrage von ca. 120—130°; gleichzeitige Abduktionsstellung und Außenrotation. Linkes Hüftgelenk: Flexion bis 80°, Ab- und Adduktion kaum behindert, Drehbewegungen deutlich eingeschränkt, alle Bewegungen jedoch schmerzfrei, beim Uebergang von Flexion zu Extension starkes Knacken, die Trochanterspitze überhöht in geringem Maße die Roser-Nélatonsche Linie. Rechtes Hüftgelenk: Ab- und Adduktion, ebenso Drehbewegungen gänzlich aufgehoben, Flexion bis 65°, darüber hinaus stark schmerzhaft, Trochanterspitze ca. 2½ cm über der Roser-Nélatonschen Linie, Stoß gegen den Trochanter und gegen die Ferse gelenkwärts nicht empfindlich. Schmerzausstrahlungen im sensiblen Endgebiet des N. femoralis und N. obturatorius.

Sämtliche übrigen Gelenke des Körpers zeigen keine funktionellen oder klinisch nachweisbaren Veränderungen.

Gynäkologische Untersuchung (Dozent Dr. Meyer-Wirz): „Aus der Urethra läßt sich etwas dünnes schleimig-eitriges Sekret ausdrücken. Mündung der Bartholinischen Drüsen etwas gerötet, in der Vagina reichlich eitriges Sekret. Portio vaginalis ein wulstiger Zapfen, von dem durch das hintere Scheidengewölbe ein sehniger Strang abgeht (Geburtstrauma), Muttermund seitlich quer gespalten, ohne Erosionen. Uterus schwach anteflektiert, etwas vergrößert, hart, wenig flexibel (chronische Metritis). Adnexe, Peri- und Parametrien frei. Die Untersuchung des Sekretes der Harnröhre und der Cervix auf Gonokokken hatte kein positives Resultat, trotzdem läßt das Urethralsekret und die Rötung der Bartholinischen Drüsenmündungen mit größter Wahrscheinlichkeit auf gonorrhoische Infektion schließen.

Beckenmaße:	Spinae	30 cm
	Cristae	33 cm
	Tronchanterendistanz	33 cm
	Conjugat. ext.	21 cm

Conjugat. diag. groß, Promontorium kaum zu erreichen.

Es handelt sich demnach um ein größeres Becken ohne rachitische Veränderungen."

Die rechte Pfannengegend springt als halbkugeliger knochenharter Tumor vor, dessen Ränder sich nach unten und vorne verhältnismäßig scharf umgrenzen lassen. Die Vorwölbung ist im ganzen etwas druckempfindlich, aller-

Digitized by Google

orts glatt und knöchern, ohne lochförmigen Defekt, die überlagernde Muskulatur druckatrophisch verdünnt. Auch in der linken Pfannengegend ist, wenn auch nur undeutlich, eine flach schalenartige Vorwölbung durchzufühlen. Die Mastdarmuntersuchung ergibt ein gleiches, vielleicht etwas deutlicher abzugrenzendes Tastbild.

Eine im hygienischen Institut vorgenommene Komplement-Bindungsreaktion auf Gonorrhöe war negativ.

Röntgenbefund: Die Ganzaufnahme des Beckens (Fig. 6) zeigt ein weites, normal gebautes, etwas schattenarmes Becken mit offenen Ileosacralfugen. Die rechte Hüftpfanne ragt halbkugelig in die Beckenhöhle medial und nach oben vor und überdeckt dabei nach vorne und unten das angrenzende Viertel

Fig. 6.

des Foramen obturatum. Die Dicke dieser Knochenkuppel beträgt ca. 2 mm, nimmt nach oben und hinten bis auf einen halben Zentimeter zu, beckenseitig und gegen das eirunde Loch sitzen ihr kleine warzige Knochenerhebungen auf. In diese tiefe quallenartig geformte Kuppel ist der rechte Schenkelkopf nebst dem weitaus größten Teil des Halses nachgesunken, so daß der große Trochanter den durch einen kleinfingerbreiten Randwulst überhöhten obern Pfannenrand berührt und durch einen Glattschliff des Knochens gegen ihn zu artikulieren scheint. Der Kopf ist im ganzen in seinen normalen Umrissen erkennbar, erscheint jedoch plumper und unförmlicher, seine Umrisse laufen den verhältnismäßig glatten Innenkonturen der Pfannenkuppel ziemlich parallel, von seinem obern Außenrand gehen weit lateral bis nahe zum Pfanneneingang reichende überhangende Randwucherungen ab. Aehnliche Knochenwucherungen

Digitized by Google

Fig. 7.

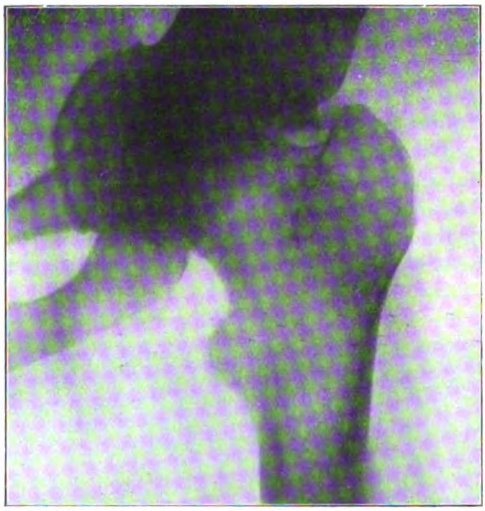

Blendenaufnahme der rechten Hüfte.

zeigen sich am obern Rande des Femurhalses da, wo diese Knochenzone sich gegen den Pfannenrand anstemmt und an ihn artikuliert. Das rechte Femur

Fig. 8.

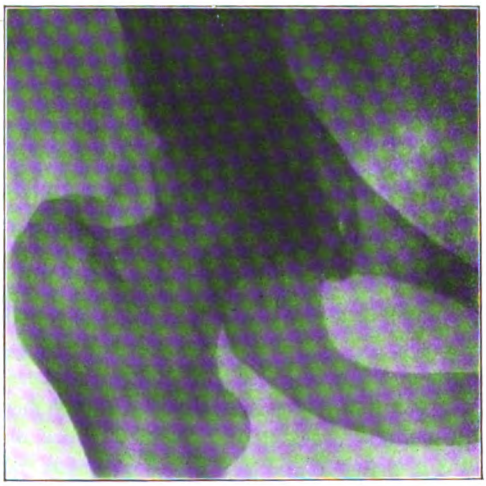

Blendenaufnahme der linken Hüfte.

ist schattenärmer als sein Partner, im Kopfabschnitt sind undeutlich osteoporotische Höhlenbildungen erkennbar. Die Höhe der Kuppel beträgt im Röntgenbild 2,4 cm, die Gesamthöhe der Pfanne 6 cm. Der Schenkelhals ist

Digitized by Google

etwas verkürzt, breit gedrungen, die Pfanne rings herum durch Randanbau überhöht, die Knorpelbezüge der Pfanne wie des Kopfes scheinen verschwunden. Die linke Pfanne, die einen auffällig dünnschaligen Boden besitzt, beginnt gleichfalls flachschalig zu prominieren, wobei auch hier bereits eine schmale Randwucherung am obern Pfannenrand, eine beginnende Verkleinerung des eirunden Loches, Randosteophyten des noch nicht eingesenkt stehenden Schenkelkopfes erkennbar sind.

Röntgenaufnahmen der übrigen Hauptgelenke ergeben nur Randwucherungen an Femur und Tibia des rechten Kniegelenks.

Anatomie der Deformität.

Unsere Kenntnisse über das pathologisch-anatomische Bild dieser Deformität sind auf eine nicht große, aber genau durchuntersuchte Zahl anatomischer Präparate gegründet, welche als zufällige Sektionsbefunde oder aus einer Ausmusterung pathologischer Sammlungen sich ergaben. Die wenigen Röntgenuntersuchungen, die heute erst vorliegen, haben dieses Bild auch am Lebenden bestätigt.

Anatomisch erscheint sie als flachschalige bis halbkugelige Vorwölbung des Pfannenbodens in die Höhle des Beckens, wobei der in sie versenkte Schenkelkopf oft mitsamt dem Halsabschnitt tief in die Knochenhöhle eingeschlossen und durch halskrausenartige Ueberhöhung des Pfanneneinganges zwangsschlüssig verhakt wird. Nur im flachschaligen Anfangsstadium deckt sich der Pfannenbuckel mit dem eigentlichen Pfannenboden, in höheren Graden rückt die Kuppelwölbung nach oben in und über das Niveau der Beckenrandlinie. Die Pfanne wandert dabei zwar anfangs gerade einwärts in die Höhle des kleinen Beckens, jedoch nicht in der zentralen Verlängerung der ideellen Gelenktiefachse, vielmehr wendet sie sich schon von Beginn gegen das Foramen obturatorium, dessen knöcherne Umrandung im hinteren oberen Teilsegment konvex vorgewölbt, dessen Lichtung dadurch knöchern eingeengt und verkleinert wird. Die zentrale Pfannenvertiefung kann sich dabei mit einer exzentrischen Pfannenwanderung gerade in der Richtung auf das eirunde Loch verknüpfen: So waren in einem Präparat des Musée Dupuytren an der 7 cm tiefen, 1½ cm beckeneinwärts ragenden, den Schenkelkopf bergenden Pfannenhöhle die Wegetappen der Pfannenwanderung gut festzustellen; es bestanden drei zu einander konzentrische Höhlen: eine erste durch die alte Gelenkhöhle gebildete, mehr nach innen eine zweite in der alten gelegene, endlich eine dritte, welche

Digitized by Google

mit den beiden vorhergehenden einen rechten Winkel bildete; der Schenkelkopf besaß zwei dazu kongruente Rollen, deren eine mit der Vereinigung der alten mit der neugebildeten Gelenkhöhle, deren andere mit der neuen Höhle allein artikulierte. Ein fast genau gleiches Präparat, von Chiari und Breus m. E. mit Unrecht als veraltete Luxatio obturatoria gedeutet, hat Bischoff[1]) aus der Lexerschen

Fig. 9.

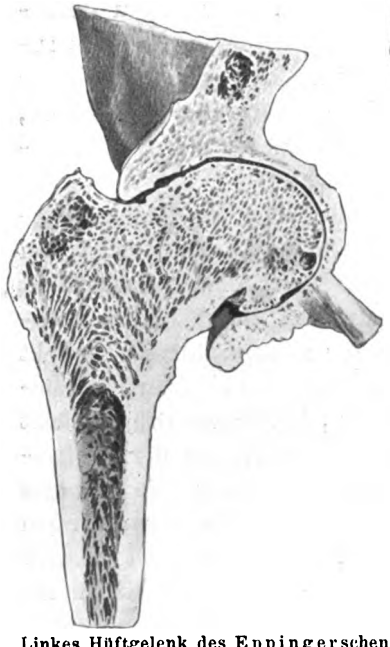

Linkes Hüftgelenk des Eppingerschen Beckens D.

Fig. 10.

Sägeschnitt der Pfannenprotrusion des Breus-Koliskoschen Beckens Nr. 400.

Klinik beschrieben. Eine ähnliche dreiteilige jedoch dem Darm- und Schambein zugewandte Wanderpfanne von Kleeblattform bildet Lannelongue als Nachfolge einer tuberkulösen Coxitis ab; auch hier besaß der Schenkelkopf eine dazu passende dreigeteilte Artikulationsfläche.

[1]) K. Bischoff, Ein Beitrag zur Kenntnis der Otto-Chrobakschen Beckendeformität. Diss. Königsberg 1911.

Digitized by Google

Der Pfannenbuckel stellt entweder nur eine Kugelkalotte oder in höheren Graden fast die eine Hälfte einer Hohlkugel dar, tritt meist scharf begrenzt aus der Beckenwand heraus, reicht nach hinten bis nahe zum Hüftausschnitt und zur Ileosakralfuge, aufwärts in und über die Randlinie, abwärts über den Körper des Sitzbeines. Seine Tiefe beträgt bis zu 4 cm, sein Basisdurchmesser bis 7,4 cm (Breus und Kolisco). Die Kuppelwand war in der überwiegenden Zahl der Fälle solid knöchern, nur wenige Millimeter dick, zuweilen papierdünn, durchscheinend und mit dem Finger einzuknittern oder im Gegenteil besonders dick, elfenbeinartig hart oder morsch und spongiös, wobei die inner- und außenseitige Corticalis des Randgebietes direkt in gleiche Schichten des Pfannenbuckels weiterging. Bei akut entstandener Vorwölbung setzt sich dem ausgelochten Boden der Gelenkhöhle eine nur membranöse, aus schwieligem Periost-, Granulations- und Narbengewebe bestehende bis 5 mm dicke Weichteilkuppel auf, welche an den Defekträndern fest verankert ist; in ihrem periostalen Anteil treten schon früh als Ansätze einer beginnenden Wiederverknöcherung der eingetriebenen Periostkuppel mosaikartige Kalk- und Knochenplättchen auf (Schlagenhaufer). Bestehen bei knöcherner Kuppelbildung in letzterer cariöse rundliche oder unregelmäßige Lücken, so sind auch diese mit einer ähnlichen narbigen Verschlußmembran ausgefüllt. Beckeneinwärts deckt den Pfannengibbus schwartiges, in den schwielig entarteten M. obturat. int. sich fortsetzendes Narbengewebe, in welches eingebettet der abgeplattete und verdünnte N. obturatorius sich quer über die Pfannenvorbauchung hinüberspannt. Feste Narbenzüge heften zuweilen auch den Bauchfellüberzug der seitlichen Beckenwand fest auf seine Unterlage. Mitten durch dieses Narbenlager und gleichfalls quer über die Knochenkuppel kreuzt der zusammengedrückte oder verzerrte Harnleiter, der in Kuligas Fall über dieser narbig umschlossenen Teilstrecke spindelig erweitert war. Die Beckenseite der Knochenblase ist am Präparat wie im Röntgenbild meist glatt, zuweilen in ihrer oberen Hälfte abgeplattet oder nahe ihrer Basis treppenartig abgestuft. Im Randgebiet gegen das eirunde Loch bestehen meist warzige oder stalaktitenähnliche Knochenauswüchse.

Der Eingangsrand der Pfanne wird lippenartig, anfangs vorwiegend im oberen Halbring, später ringsum unter teilweiser oder gänzlicher Mitverknöcherung des Pfanneneinschnittes durch Knochen-

Digitized by Google

anbau erhöht und gleichzeitig verengt. Diese Randwucherungen legen um den Schenkelhals einen engen ununterbrochenen knöchernen Ring, so daß der Schenkelkopf auch im Trockenpräparat nicht mehr herausgehoben werden kann. Die überwiegende Knochenwucherung dicht hinter dem eirunden Loch verlegt „die Pfannenmündung" hoch über das Foramen ovale, wodurch erstere eine veränderte, mehr nach außen gewendete Richtung gewinnt, welche Adduktionsbehinderung des Femurs zur Folge hat (Breus und Kolisco).

Der Knorpelbelag der Pfanne, anfangs noch vorhanden, jedoch verdünnt, durchscheinend, von mattem, atlasartigem Glanze, vom Innenrand her angenagt und zerklüftet, fehlt späterhin vollständig; die Innenwand der anatomisch dann nicht mehr differenzierten Pfannenhöhle wird dann rauh porös oder erhält eine elfenbeinartige Politur.

Schenkelkopf und -hals liegen im Endstadium der Deformität so tief in die Knochenhöhle eingegraben, daß der Innenrand des großen Trochanters den oberen Pfannenrand nahe berührt, der kleine bis nahezu zum unteren Rande des Pfanneneinganges heraufrückt, beide sich an den Kontaktstellen kleine Artikulationsschliffe auspolieren. Der Gelenkkopf, in seiner Längsachse meist zu einem bloß kappenartigen Aufsatz des Halses verkürzt, deformiert sich, sofern ein Teil der Bewegungsbahn noch offen war, meist parallel der Pfanne. Hyperplastische Randwucherungen, welche, den Hals wächtenartig überhängend, zuweilen bis nahe zum Pfanneneingang durch einen Akt selbstregulatorischer Anpassung sich anbilden, vergrößern seine Gleitfläche lateral und halten damit einen Kontakt mit dem größten Teile auch der ausgetieften Pfanne aufrecht. Seine dünne, stellenweise aufgefaserte und atlasglänzende Knorpelkappe erhält sich ganz, geht bei akut und stürmisch ablaufendem Grundleiden (gonorrhoische Coxitis, Tbc.) gänzlich oder bis auf schmale Randbänder, in älteren Fällen oft nur inselweise verloren. Wo er schwindet, wird er durch verdichtete emailleartig abgeglättete Knochensubstanz ersetzt.

Nur an einem der Breusschen Präparate war es zu einer vollkommen knöchernen Ankylose zwischen Kopf und Pfanne gekommen: Auf dem Sägeschnitt zeigte sich die Gelenkhöhle ganz verschwunden, der in seiner vollen Länge dicht umschlossene Schenkelhals in seiner Struktur mit jener des Darmbeins so innig verschmolzen, „daß die Knochenbälkchen des einen in jene des

Digitized by Google

anderen übergingen und in ihrer Architektur die gegen das Ileosakralgelenk gerichtete Stützmechanik zum Ausdruck gelangte". Meist war der Gelenkspalt und damit ein begrenztes Maß von Beweglichkeit sowohl am anatomischen Präparat wie in den Röntgenbildern (Schertlin, Henschen) erhalten. Das Binnenband des Gelenkes geht meist und früh zugrunde, Kuliga fand es beiderseits, Chiari bei einer doppelseitigen tabischen Wanderpfanne auf der leichter erkrankten Seite unversehrt. Kuliga sah an der die Fossa acetabuli auskleidenden Synovialmembran und an der Kapselsynovialis Neigung zur Falten- und Zottenbildung, gleiches Chiari in einem Falle tabischer Genese. Als Gelenkinhalt fand letzterer klare leicht fadenziehende Flüssigkeit, Schlagenhaufer bei akut gonorrhoischer Protrusion dicken, roten, mit abgetrümmerten Knochenbröckeln untermischten Eiter, welcher Gonokokken in Reinkultur enthielt.

Kuliga beschreibt auf der Schnittfläche des Femurkopfes subchondral gelegene, mit weichen bindegewebigen Massen ausgefüllte grobwabige Hohlräume neben sklerotisch verdichteten Knochenzügen. Diese „grob porosierte" (Eppinger) Beschaffenheit der Knochensubstanz des Kopfes (vergl. Fig. 9) erinnert an die von Ziegler bei der Arthritis deformans gesehenen und beschriebenen subchondralen „Zystenbildungen", welche durch Gewebsverflüssigung und schleimige Auflösung der Grundsubstanz entstehen.

Mehrfach bestand ausgesprochene Coxa vara, so in dem bei Breus und Kolisco abgebildeten Pragerpräparat, bei dem Eppingerschen Becken D, andeutungsweise auch in den Radiogrammen Schertlins erkennbar. Daß an dem flektiert-adduziert-außenrotiert oder flektiert-abduziert in die Pfanne gesteckten Femur bei längerem Bestande des Leidens und erhaltener Gehfähigkeit die tektonische Innenstruktur dieses Knochens sich unter dem Einfluß der geänderten Statik umbaut, ist verständlich. So verstärkt sich namentlich der Adamsche Bogen durch sklerotische Verdickungen, während die Trochanterspongiosa dafür stärker einschmilzt. Am Präparat Kuligas „zeigen die Züge der Knochenbälkchen nicht mehr den beim normalen Oberschenkelkopf bekannten gleichsam architektonischen Aufbau, sondern laufen wirr durcheinander; die Strukturverhältnisse des Gesamtbeckens entsprechen im Röntgenbilde dem Befund an den Oberschenkelköpfen: Die Maschen der Knochenbälkchen sind ziemlich weit, der Knochenschatten ziemlich schwach, der

Digitized by Google

mittlere bis zur Durchscheinbarkeit verdünnte Teil der einen Darmbeinschaufel läßt fast keinen Schatten und gar keine Strukturreinzelheiten erkennen". Auch in den Röntgenbildern meiner Kranken ist eine Strukturverarmung und schwache Schattengebung, namentlich der Trochanterbezirke sowie des Sitz- und Schambeines, auffällig.

Spielt sich die Pfannenwanderung auf tabischem Boden ab, so wird der Knorpel früh abgeschliffen, der glatte oder siebartig porös durchbrochene oder auch stellenweise defekte Pfannengibbus ist dabei so verdünnt, daß er sich mit dem Finger eindrücken und knittern läßt, die Gelenkkapsel erweitert und verdickt. Der bei der nicht neuropathischen Deformität pilz-, walzen-, zylinder- oder kegelförmige, von der Pfannenhöhle meist dicht umschlossene Gelenkkopf wird hier bei dem rücksichtslosen Gebrauch des Beines rasch wie abgefeilt, so daß der Knochen nackt zutage tritt oder von einem weißen Bindegewebepannus überdeckt wird. Bei weiterem Schwunde schlottert der sich immer weiter abschleifende Gelenkkopf nach Art der überbeweglichen tabischen Wackelgelenke haltlos in der weiten und tiefen Pfannenhöhle. Bei einem von Féré beschriebenen Präparat fand sich der tief in die Gelenkhöhle vergrabene Kopf am Halse abgebrochen und füllte, knöchern eingewachsen, den Pfannengrund als tuffsteinartige Masse. Ein von Hale White geschildertes, an beiden Pfannenböden eingewölbtes tabisches Becken war ungewöhnlich dünn und leicht (218 g). Der Pfannenausschnitt war sowohl am Chiarischen wie am Whiteschen Präparat offen und unverknöchert, ersteres trug außerdem in dem schwielig verdickten Innenperiost des rechten Darmbeintellers einen weichen Osteophyten, ferner einen von der gleichen Stelle unter dem oberen Darmbeindorn 3 cm nach außen vorspringenden Knochenfortsatz.

Die Deformität ist fast immer örtlich rein begrenzt auf die Pfannenzone. Eine Ausnahme bildet das von mir als Tübinger Becken II beschriebene Trockenbecken: Hier war der allseitig knöcherne Pfannengibbus dem hinteren Beckenquadranten zugewandert, Pfanneneingang und -boden stark nach vorn geschwenkt, die hintere und untere Knochenrahme des eirunden Loches nach innen oben und hinten mitgewandert, wie eingedrückt, wodurch der linke, etwas nach außen umgelegte Sitzknorren etwas höher, weiter nach hinten und gleichzeitig der Medianlinie zugenähert zu stehen kam. Breus und Kolisco deuteten diese Beckendeformität als aus Verheilung einer Pfannenfraktur hervorgegangen. Indes ist

Digitized by Google

diese Umdeutung meines Befundes eine kaum begründete und der engeren Begrenzung unserer Deformität auf das Ottosche Paradigma seitens dieser beiden Autoren entsprungen. Sowohl bei dem zentralen Depressionsbruch wie bei den exzentrischen Pfannenbodenbrüchen, wie ich sie früher beschrieb, findet man als Kennzeichen des traumatischen Ursprungs des Pfannengibbus weit in die Nachbarschaft strahlende Callusleisten, welche bei dem von mir geschilderten Becken vollständig fehlten. Dagegen wissen wir durch Sudeck[1]), daß eine akut entzündliche Knochenatrophie und -erweichung

Fig. 11.

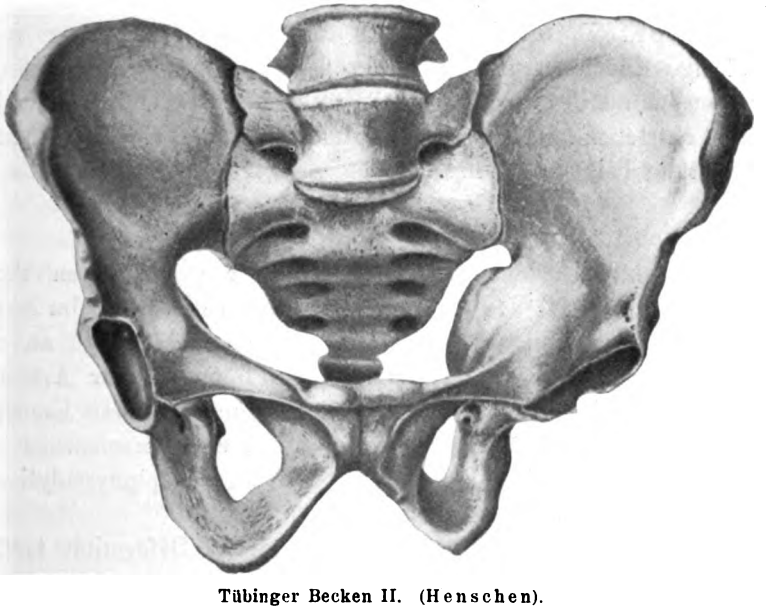

Tübinger Becken II. (Henschen).

nicht nur in dem direkt ergriffenen Knochen, sondern auch in benachbarten, von dem erkrankten Knochen funktionell abhängigen Knochenteilen auftreten kann. Bekannt ist als solche statische Nebendeformierung bei der tuberkulösen Coxitis die Varusverbiegung des entzündlich erweichten Schenkelhalses, die statische Ausbiegung des Oberschenkels bei primärer Caries des Kniegelenkes. Diese entzündliche, den Knochen weich und statisch nachgiebig machende Atrophie ist weit hochgradiger als die stärkste Inaktivitäts- und

[1]) Sudeck, Ueber die akute entzündliche Knochenatrophie. Arch. f. klin. Chir. Bd. 62, S. 147.

Digitized by Google

Altersatrophie; Sudeck sah sie besonders hochgradig gerade in der Nähe gelenkgonorrhoischer Prozesse. Die Achsenrichtung der Pfannenprotrusion wird durch die Stellung des Femurs, genauer durch die Lage der Belastungsachse geleitet. Der Preßdruck eines stark einwärts gedrehten und abduziert gestellten Femurs kann sehr wohl den ganzen entzündlich erweichten Pfannenrahmen dem hinteren Beckenquadranten zugetrieben haben.

Das Becken selbst wird, von diesem Ausnahmefall abgesehen, nur durch eine Querverengerung der Beckenhöhle, besonders der Beckenmitte mitbetroffen, deren Quermesser am Ottoschen Becken bis auf 6 cm reduziert war.

Als heterotope zentrale Pfannenwanderung wäre die blasige Knocheneintreibung zu bezeichnen, welche am Ort der Luxationspfanne der angeborenen Hüftluxation an der Darmbeinschaufel entstehen kann, für welche gleichfalls Otto eine interessante Beobachtung beigebracht hat.

Aetiologie und Pathogenese.

Die zentrale Pfannenwanderung in der geschilderten Form kommt nur am Hüftgelenk des Erwachsenen vor. Beim Kinde kann durch entzündliche Aufkittung der Knorpeldreifuge an der Beckeninnenseite eine Gibbusbildung der Pfanne in der Art und Weise sich ausbilden, daß die drei die Pfanne bildenden Knochen für immer gegeneinander verschoben bleiben, wobei namentlich das Sitzbein stark nach innen gedrängt sein kann (epiphyseolytische Pfannenwanderung).

Unter 13 Trägern der voll ausgebildeten Deformität treffen wir 4 Männer und 9 Frauen. Ihr Sitz war 6mal das rechte, 2mal das linke, 5mal beide Hüftgelenke. Die Mehrzahl der Deformierten stand im 4. und 5. Lebensdezennium, je 2 im 6. und 8., bei welchen die Anfänge der Deformität jedoch sicherlich lange Jahre zurückreichten.

Ueber die Genese der kuppelförmigen knöchernen Protrusion des Pfannenbodens, deren Art und Verlauf gelangte Breus zu folgender Vorstellung:

„1. Nahezu ausschließliche Lokalisierung einer destruktiven Coxitis im Acetabulum und zwar auf dessen knöchernen Boden, der bald zerstört wird, so daß das Gelenk gegen die Beckenhöhle nur noch durch die Weichteile (entzündetes Periost) abgeschlossen bleibt.

Digitized by Google

2. Fast völliges Verschontwerden von Caput und Collum, zum mindesten in der Längsachse.

3. Tiefes Eindringen (Versinken) des Femurkopfes in der bodenlosen Pfanne, daher Vorwölbung des schwieligen Periostes gegen die Beckenhöhle.

4. Nach einem raschen Ablaufe der Coxitis erfolgt vom protrudierten Perioste her glatte Verheilung des Defekts im Acetabulum unter Neubildung eines knöchernen Pfannenbodens, der nunmehr wegen des tief in das Gelenk eingesunkenen Femurkopfes dauernd als kuppelförmige Protrusion der inneren Beckenwand figuriert.

Man kann demnach drei aufeinanderfolgende Stadien unterscheiden: das initiale der Exesion des runden Knochendefekts im Pfannenboden, das Zwischenstadium der membranösen Kuppelwölbung und das terminale der Verknöcherung dieser Kuppel, mit welchem die Heilung der Coxitis abschließt und die definitive Knochenprotrusion gegen die Beckenhöhle bleibend hergestellt ist.

Nach gänzlich fertiger Ausbildung der knöchernen Protrusion des Pfannenbodens pflegen mit der Zeit im Gelenke auch noch verschiedene andere Veränderungen in wechselndem Maße vor sich zu gehen, wie z. B. Hyperostosierung, Sklerosierung oder Abschleifung einzelner Anteile. Auch partielle oder totale Synostosierung kann erfolgen.

Sie können zu manschettenartigen Knochenansätzen rings um den Schenkelhals, zur knöchernen Erhöhung des Pfannenrandes besonders gegen das Foramen ovale hin führen, können eine Verengerung der Pfannenmündung, Verkleinerung und Verschluß der Incisura acetabuli, Verdickung des Pfannenbodens und elfenbeinartige Glättung (Polierung) der Gelenkfläche oder Verkleinerung und Verkürzung des Schenkelkopfes bewirken. Durch derartige spätere sekundäre Vorgänge wird das typische Bild der Ottoschen Pfanne erst vollendet ausgeprägt und auch nunanziert."

Breus beruft sich für diesen so genau formulierten Entwicklungsgang der Deformität auf die Schlagenhaufersche Beobachtung und auf das mehrfache Vorkommen membranös verschlossener Lücken auf der Kuppe des knöchernen Pfannenbuckels. Er hat indes nur da auch die klinische Wahrscheinlichkeit für sich, wo der coxitische Prozeß seiner besonderen Natur gemäß den Pfannengrund rasch lochförmig ausfrißt und der relativ verschont gebliebene Schenkelkopf die entzündlich verdickte Periosttapete beckeneinwärts

Digitized by Google

vordrängt. Die bakterielle Gelenkinfektion, die Defektbildung wie das Einwandern des Schenkelkopfes spielen sich dabei klinisch unter so schweren akuten Erscheinungen, unter heftigen Schmerzen und in zeitlich so raschem Gange ab — bei Schlagenhaufers Patientin in der kurzen Spanne mehrerer Wochen —, daß der Kranke während der Protrusionsphase, wenn er nicht der Schwere der Infektion erliegt, für längere Wochen und Monate ans Bett gefesselt wird und vom Krankenlager mit einem verkürzten hüftversteiften Bein aufersteht. Bei meiner Patientin stellte sich das Leiden, allmählich zunehmend und ohne je zum Aufgeben der täglichen Beschäftigung oder zu Bettruhe zu nötigen, in dem langen Zeitraum von etwa 10 Jahren, bei der Tabica Chiaris innerhalb von $^3/_4$ Jahren, bei Schertlins und Kuligas Patientin in gleichfalls langjähriger Frist ein. Das sind gewichtige klinische Gründe, welche gegen eine Verallgemeinerung der Schlagenhaufer-Breusschen Annahme sprechen; auch die dickbodigen Pfannenbuckel, welche Eppinger, Breus und Kolisco abbilden, sind kaum durch ein akut entstandenes membranöses Zwischenstadium hindurch gegangen, sondern das Ergebnis einer ganz allmählichen gletschermühleähnlichen Tiefschleifung der Pfannenhöhle bei gleichzeitig und parallel gehendem schalenförmigem Knochenanbau vom inneren Beckenperiost.

Es sind darum zwei im Tempo wie in ihrem anatomischen Ablauf verschiedene Formen zentraler Pfannenwanderung auseinanderzuhalten:

1. Eine akut destruktive Form, im Sinne von Breus und Schlagenhaufer, welche mit weiter Lochbildung des Pfannenbodens, Vorwölbung der Periostmembran durch den eindringenden Schenkelkopf und erst nachträglicher Verknöcherung der Periostschwiele einhergeht: Akute Pfannenprotrusion.

2. Eine langfristige aus Knochenabbau in der Pfannenhöhle, Knochenanbau an der Beckeninnenseite hervorgehende chronische Form: zentrale Pfannenwanderung im engeren Sinne.

Die anatomischen Eigenschaften des am Pfannenfeld in besonderer Weise festgehefteten Beckeninnenperiostes lassen beidemal die gleiche oder ähnliche knöcherne Kuppelbildung entstehen und erklären zur Genüge das scharfe Begrenztbleiben der Buckelbildung. Ich habe sie in meiner früheren Arbeit genau dargestellt:

Digitized by Google

Das Periost des retroacetabulären Knochenfeldes liegt im Umfang der Pfanne nur locker dem Knochen auf, so daß es von entzündlichen Ausschwitzungen leicht uhrdeckelartig abgehoben wird. In den Randzonen dieses Feldes wird es verstärkt durch von der Eminentia iliopectinea entspringende sehnig-fibröse, fächerartig ausstrahlende Bündel, dann durch weitere starke Faserzüge an der Innenseite des Sitzbeins bis zur Spina ischii; ganz besonders fest haftet das Periost an der Beckenrandlinie, wo es durch einen sehr kräftigen Zug sehniger, nach vorne in das Coopersche Band sich fortsetzender Faserzüge bandartig verstärkt ist.

Jedes entzündlich destruierende oder auf vorbereitetem Boden deformierende Hüftgelenkleiden kann wohl — diesen aprioristischen Schluß erlaubt uns die Klinik dieser Gelenkaffektionen — wie eine exzentrische, so auch eine zentrale Pfannenwanderung entstehen lassen, sofern vorwiegend nur der Pfannenboden erkrankt, das Femur nicht oder nur wenig mitbeteiligt, in seiner Längsachse nicht verkürzt ist, sein Kopf längere Zeit zentriert zur Pfanne eingestellt steht und durch die Natur des Grundleidens ausreichende lokale wie allgemeine Heilbedingungen gewährleistet sind. Der Unterschied in der ätiologischen Auffassung zwischen Breus und Kolisco und mir ist vielleicht nur ein scheinbarer. Kam es mir doch vor allem darauf an, den klinischen und anatomischen Begriff der intrapelvinen Pfannenwanderung in die Klinik der Hüftleiden einzuführen, von der die Ottosche Deformität nur die Endphase und die augenfälligste Unterform darstellt.

Pathologisch-anatomisch wie klinisch sicher gestellt ist das Vorkommen einer zentralen Pfannenwanderung heute für die gonorrhoische und tuberkulöse Hüftentzündung, für die tabische Arthropathie der Hüfte und den hier so seltenen Echinococcus, wahrscheinlich für die sekundäre postinfektiöse (und posttraumatische?) Osteoarthritis deformans des Hüftgelenks.

Bakteriologisch außer Zweifel steht die gonorrhoische Aetiologie auch nur in Schlagenhaufers Fall.

Bei der Hüfttuberkulose kommt eine cariöse Vertiefung und Buckelbildung des Pfannengrundes durch einen der lochförmigen Zerstörung vorbeugenden Knochenersatz von der inneren Periosttapete vielfach vor (Gangolphe, Lannelongue, Dhourdin, Volkmann). Auch größere zuweilen kreisrunde Lochbildungen mit Periostprotrusion sind hier beobachtet, was Breus und Kolisco zu Unrecht anzweifeln: „Bezüglich der von uns dezidiert negierten Frage nach der gelegentlichen Beteiligung tuberkulöser Coxitiden an dem Vor-

Digitized by Google

kommen Ottoscher Pfannen müssen wir jedoch als besonders beachtenswert noch ausdrücklich auf eine seltene Art von mehrfach berichteten Befunden hinweisen, welche der Tuberkulose zugeschrieben werden, und die gegen unsere Ansicht sprechen könnten, wenn sie sich in der Tat als Tuberkuloseeffekte bestätigen sollten: Regelmäßig kreisrunde Auslochungen des ganzen Pfannenbodens. Solche Befunde stimmen auffallend überein mit dem von Schlagenhaufer bei gonorrhoischer Coxitis einwandfrei erhobenen. Sie gelten aber für Produkte tuberkulöser Entzündungen der Coxa. Daß sie jemals nicht bloß glattweg grob anatomisch als Gelenktuberkulose diagnostiziert worden, sondern auch histologisch und bakteriologisch als solche verifiziert worden wären, ist uns nicht bekannt. Solange aber dies nicht geschehen, müssen sie bezweifelt werden und fehlt ihnen die Beweiskraft. Sie könnten ebenso gut gonorrhoischer und vielleicht auch noch anderer Aetiologie sein." Gegenüber diesen Zweifeln bilde ich beistehendes, der Sammlung des Züricher pathologischen Instituts entstammendes Präparat von groß-ovaler Durchlochung des Pfannenbodens ab, bei der Tuberkulose pathologisch-anatomisch sichergestellt ist, ferner aus Lannelongues Werk über die Hüfttuberkulose eine kreisrunde Defektbildung: Das Präparat gehörte einem 13jährigen schwer phthisischen Mädchen; die Autopsie hatte ergeben: periartikuläre kalte Abszesse, ausgedehnten Fungus der Kapsel, Caries des schnabelähnlich umgeformten

Fig. 12.

Großer ovaler Lochdefekt des Pfannenbodens bei Coxitis tuberculosa.
(Präparat des pathol. Instituts d. Universität Zürich.)

Digitized by Google

Kopfes, breite, den ganzen Pfannenboden einnehmende, von verdünnten fungös durchsetzten Knochenrändern umgebene Pfannenperforation, Eintreibung des noch einzelne Sequesterblättchen enthaltenden Weichteilgrundes gegen die Beckenhöhle. Wenn wir von diesen Befunden absehen, welche immerhin die Möglichkeit einer „protrudierenden tuberkulösen Coxitis" auch über das von Breus ja geforderte membranöse Zwischenstadium offen lassen, so können wir doch die tuberkulöse Aetiologie schon aus anderen Gründen nicht völlig wegradieren. Die Träger der Eppingerschen Becken A, B

Fig. 13.

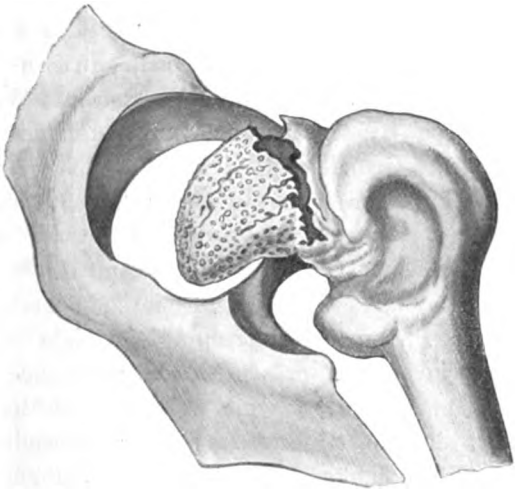

Kreisrunder cariöser Pfannenbodendefekt. (Nach Lannelongue.)

und D, Männer von 34, 35 und 45 Jahren, zeigten sämtlich eine ungewöhnliche Häufung tuberkulöser, zum Teil sehr ausgedehnter und mehrfacher Affektionen, Tuberkulose der Lungen, des Brustfells, des Hodens und der Wirbelsäule, Miliartuberkulose, chronische Knotentuberkulose der bronchialen, retroperitonealen und Leberhilusdrüsen. Auch die 45jährige Trägerin des Breusschen Beckens Nr. 399 war einer Lungentuberkulose erlegen. Das schließt bloßen Zufall aus. Wir wissen, daß es sehr milde ablaufende, maskierte, durch Herdabkapselung einer Spontanheilung auch ohne jegliche Behandlung zugängliche Hüfttuberkulosen gibt, Olliers „Tuberculeuses éteintes", Mauclaires „Variété indolente",

Digitized by Google

Poncets „Arthrite sèche tuberculeuse monoarticulaire rhumatoïde". Es ist ferner erwiesen, daß dabei — oft erst lange Jahre nach dem Abheilen des infektiösen Primäraffektes — eine sekundäre, von Preiser aus abgeänderter Statik und Gelenkflächeninkongruenz abgeleitete Osteoarthritis deformans nachkommt, weil „infolge einer Schwäche der physiologischen Funktion des betreffenden Gelenkes die Knochenmasse der Last und dem Zuge nachgibt, die Knorpel sich abnützen und nachgeben" (Köhler). Die Randwucherungen am Pfanneneingang, die wächtenartig überhängenden Randwülste in der Verlängerung des Gelenkkopfes, die subchondralen Höhlen- und Zystenbildungen, der langfristige, über lange Jahre sich dehnende Verlauf der chronischen Pfannenwanderung sprechen für die Mitbeteiligung einer solchen deformierenden postinfektiösen Osteoarthritis. Gewiß kommen zentrale Wanderpfannen hohen und mittleren Grades bei dem gewöhnlichen Malum coxae senile kaum vor, aus Gründen, die ich früher schon eingehend zusammengestellt, wohl aber kann auf einem Boden, der durch Verletzung, erloschene oder nur inaktive und latente Entzündungsprozesse oder durch eine neurotrophische zentrale Störung bereits vorbereitet ist, eine akzessorische deformierende Arthritis am weiteren Ausbau der Pfannendeformierung im Spiele sein. Ob wir dabei von einer juvenilen, präsenilen oder prämaturen Arthritis deformans sprechen wollen, scheint mir nebensächlich angesichts der Feststellung, daß die Anfänge auch der deformierenden Spätarthritis schon weit in jüngere Jahre hinabreichen können.

Gleich der Tuberkulose kann die typhöse Gelenkentzündung (Wollenberg), der primär chronische progressive Gelenkrheumatismus, den in Schertlins Fall Anamnese wie gleichzeitige Veränderungen an Fingern und Kniegelenken wahrscheinlich machen, kann namentlich die gonorrhoische Gelenkentzündung gleichsam der Katalysator einer späteren Arthritis deformans sein. Garrod, Charcot, Lorrain und namentlich Amaral haben eine auf einem Tripperrheumatoid entstehende progressive deformierende Gelenkentzündung sich entwickeln sehen, und auch König spricht von einem Uebergehen einer Gelenkgonorrhöe in Arthritis deformans. Die Krankheitsbilder der Fälle Kuliga, Kienböck II und meiner Patientin enthalten als gemeinsamen klinischen Zug, daß jüngere, zum Teil nach-

Digitized by Google

weisbar gonorrhoisch infizierte Frauen während der Schwangerschaft (Kienböck) oder erst im Anschluß an die Entbindung unter Gelenkbeschwerden stürmischer oder leichterer Art in einem oder mehreren Gelenken zur gleichen Zeit erkrankten, die durchaus in die klinischen Züge des sog. „Schwangerschaftsrheumatoids" und der „puerperalen Arthritis" passen, welche nach König wohl immer der Nachklang einer akuten oder chronischen, manifesten oder latenten gonorrhoischen Infektion ist. Ich glaube, daß diese schon in meiner früheren Arbeit von mir vertretene Anschauung den Entwicklungsgang mancher chronischer Fälle unserer Deformität zwanglos erklärt und die scheinbaren Unterschiede der ätiologischen Auffassung zwischen Breus und mir überbrückt. Sie dürfte auch gelten für einen kürzlich von Wolfsohn und Brandenstein beschriebenen Fall von Osteoarthritis coxae juvenilis duplex eines 34jährigen Mannes, wo im Röntgenbild der rechten Hüfte deutlich eine beginnende zentrale Pfannenaustiefung erkennbar ist.

Die zentrale Wanderpfanne kommt, wie ich erstmals feststellte, auch der tabischen Arthropathie der Hüfte zu. Auch diese Aetiologie wird von Breus und Kolisco abgelehnt, weil sie ja nur eine Entstehung der Deformität aus Pfannenbodendefekt und membranösem Zwischenstadium anerkennen, oder aus einer Verknüpfung primär gonorrhoischer und sekundär tabetischer Deformation erklärt. Chiari konnte nun in der letztjährigen Versammlung der deutschen pathologischen Gesellschaft das Becken einer 52jährigen Tabica demonstrieren mit doppelseitiger intrapelviner Pfannenprotrusion, dessen Beweiskraft für die von mir vertretene erweiterte Aetiologie auch Schlagenhaufer in der Diskussion anerkannte. Breus hat, obschon auch er am Chiarischen Becken beiderseits unzweifelige Ottosche Protrusionspfannen und ebenso zweifellose Zeichen der tabischen Arthropathie bestätigt, den ausschließlich tabischen Ursprung gleichfalls bestritten: „Wegen des erst nachträglichen Zutretens anderer Tabessymptome, der starken Erweiterung der Pfannenmündung, der erheblichen seitlichen Ausweitung auch der mittleren tiefen Pfannenteile, wegen des Vorhandenseins divertikelartiger Pfannenbuchten, der Verkürzung und Deformierung des rechten Schenkelkopfes, wegen der Scharfkantigkeit und ungleichmäßigen Erhöhung des Pfannenrandes."

Das Chiarische Becken, dessen Abbildungen ich beifüge, entstammt einer 52jährigen Patientin, welche im März 1909 mit Steifigkeit im rechten

Digitized by Google

Bein und Krachen beim Aufsetzen desselben erkrankte, vom September 1909, ohne bettlägerig zu werden, kaum mehr aufrecht und nur noch mühsam humpelnd, aber ohne Schmerzen gehen konnte. November 1909 fand sich über der rechten Leiste eine harte, dem nach innen vorspringenden Acetabulum entsprechende Masse, ein mit weithin hörbarem Geräusch verknüpftes starkes Schlottern des rechten Hüftgelenkes, im Röntgenbild eine weit beckeneinwärts vertiefte und sehr ausgebreitete Pfanne. Vom Dezember 1909 bis März 1910 entwickelte sich dann das volle klinische Bild einer rasch fortschreitenden schweren Tabes.

Präparat: In dem weiten geräumigen Becken sprang der rechte Pfannenbuckel um 1 cm, der linke um 0,8 cm bei einem lichten innern Pfannen-

Fig. 14.

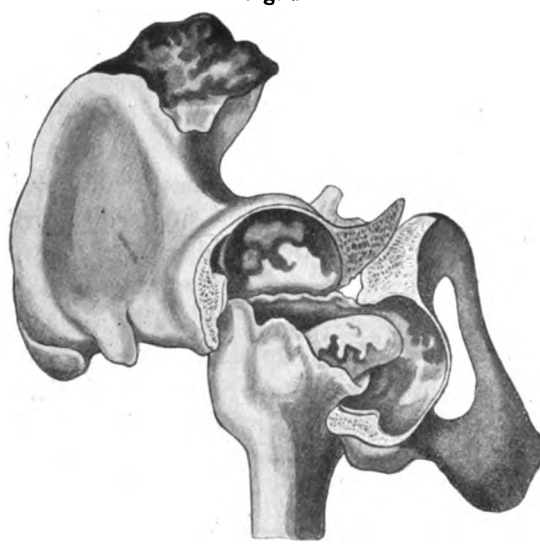

Zentrale Pfannenwanderung bei tabischer Arthropathie, rechtes hochgradig erkranktes Hüftgelenk. (Nach Chiari.)

abstand von immer noch 11 cm in die Höhle des kleinen Beckens vor. der linkseitige durchwegs hart, der rechtseitige, papierdünn und mit dem Finger eindrückbar, hielt sich beiderseits unter der Randlinie. Der knorpellose, bis auf einen stumpfen Kegel abgeschliffene rechte Schenkelkopf füllte das weite und tiefe Acetabulum bei weitem nicht aus, von dessen Knorpelbelag nur eine kleine in Auffaserung begriffene Insel übrig geblieben war. Der Kuppelteil der Pfanne war spongiosafrei, ihre Inzisur nicht knöchern verschlossen, ihr Binnenband zugrunde gegangen. Das linke Hüftgelenk zeigte bei geringerer Kuppelbildung und unversehrtem Binnenband den Gelenkkopf kaum verändert.

Bei dem klinisch so klaren Bilde, der Schmerzlosigkeit des Gelenkprozesses, welchem eine rasch fortschreitende Tabes auf dem Fuße folgte, ist der Zusammenhang zwischen der Deformität der

Digitized by Google

beiden Hüftgelenke und der Tabes dorsalis ein zweifelloser. Jede andere Erklärung ist eine künstliche, auf den Einzelfall des Ottoschen Beckens dogmatisch zugeschnittene Konstruktion. Ich betone, daß das wesentliche und für den Kliniker bedeutsamste Merkmal der uns interessierenden Deformität die Vorwölbung des Pfannengrundes gegen die Beckenhöhle, das Nachsinken und Verhaktwerden des Schenkelkopfes ist, daß selbstverständlich jede ätiologisch selbständige Coxitisform diese Pfannenwanderung im Sinne ihrer anatomischen Wesenheit ändert und nuanciert. Das Ottosche Paradigma stellt dabei nur die entzündlich coxitische Unterart dieser Hüftdeformität dar.

Fig. 15.

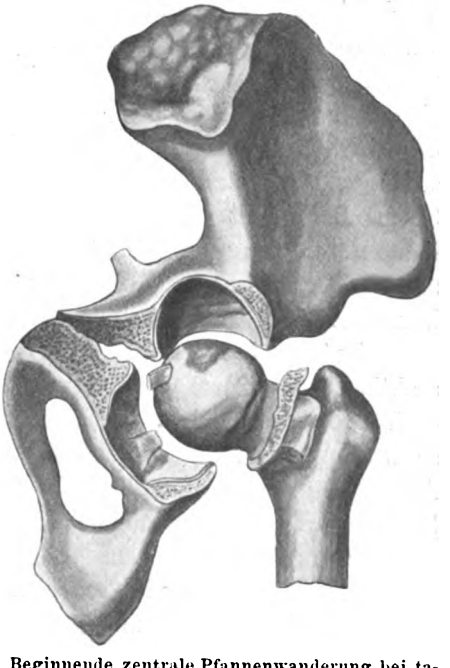

Beginnende zentrale Pfannenwanderung bei tabischer Arthropathie, linkes Hüftgelenk. (Nach Chiari.)

Die beiderseitige Arthropathie, welche nach Charcot, Oppenheim, Schaffer u. a. gerne im präataktischen Stadium der Krankheit erscheint, welche Mott in 10 Proz. seiner Fälle als einleitende Erscheinung fand, war so gut ein tabisches Frühsymptom, wie die von der Patientin geklagten lancinierenden Schmerzen. Schwarz fand unter 40 tabischen Arthropathien der Hüfte 14mal Doppelseitigkeit und stellt weiter fest, daß dieses Gelenk gleich oft im präataktischen wie im ataktischen Stadium erkrankt, daß — wie bei Chiaris Fall — die Affektion langsam, schleichend und rheumatismusähnlich beginnen und nur durch erschwerte Gehfähigkeit merkbar werden kann. Ballett-Barbé und Trömmer sahen die Arthropathie gleichfalls als einziges die Tabes einleitendes und allen anderen Erscheinungen lange vorauseilendes Frühsymptom. Die Deformierung des Femurkopfes tritt, wie dies das linke Hüftpräparat Chiaris einwandfrei beweist, erst hinzu, wenn die Pfanne bereits eingetrieben und tief geschliffen ist.

Digitized by Google

Klinische Erscheinungen.

Das klinische Bild der Deformität ist heute schärfer umzeichnet, so wechselnd es in Vorgeschichte und teilweise auch dem Endausgang naturgemäß angesichts ihrer verschiedenen ätiologischen Unterlagen sein muß.

Bei der akuten (anscheinend meist gonorrhoischen) Protrusion des nur mehr rein membranösen Pfannengrundes entsteht auch bei den bettlägerigen Kranken, also ohne statische Belastung, wohl durch die krampfhafte, den Schenkelkopf fest in die Pfanne pressende Kontraktion der Muskeln, später durch den Zug der schwieligen Narbenmassen, sehr rasch in der Frist von wenigen Wochen eine über der Leiste tastbare sehr druckempfindliche harte Resistenz, der sich eine Abflachung der Trochanterwölbung, fehlerhafte Hüftstellung, Kontraktur und Verkürzung des Beines zugesellt. Die Schmerzhaftigkeit dieser Beckenresistenz, die gleichzeitige entzündliche Fernreizung des benachbarten Bauchfells kann klinisch entzündete Drüsenpakete (Schlagenhaufer) oder einen anscheinend intraabdominell entsprungenen Entzündungsprozeß vortäuschen.

Auf tabischer Unterlage erscheint mit oder ohne präataktische Prodrome (lancinierende ischiasartige Schmerzen) unter Steifwerden der Beine, mühsamem aber schmerzlosem Gang, Erschwerung des Aufrechtstehens und -gehens, aber zunächst ohne Aufhebung der Gehmöglichkeit gleichfalls über der Leiste eine knochenharte dem Beckenknochen fest aufsitzende Masse. Die aktiv kraftlos und beschränkt ausgeführten Bewegungen sind passiv nicht eingeengt. Bei Chiaris, von Cahn genau beobachteter Kranken schlotterte das obere Femurende mächtig und haltlos in der weiten tiefen Pfannenhöhle, wobei rasche ruckweise Bewegungen ein auf Distanz hörbares klapperndes Geräusch auslösten. Der im Laufe von wenigen Monaten entstandenen Vortreibung des Pfannenbodens folgte durch nachträgliche und dann rasch fortschreitende Abschliffdeformierung des Kopfes eine in kürzester Zeit bis auf 6 cm steigende Verkürzung, wobei jedoch der verdünnte und zugespitzte Schenkelhalsstumpf die Gelenkhöhle nicht verließ. Erst 8 Monate nach den ersten Gelenkerscheinungen folgten in rascher Reihe schwerste typische Tabessymptome, heftige Magen-, Darm-, Larynxkrisen, Pupillenstarre, Verschwinden der Reflexe, Halbgürtelhyperästhesie und Ataxie. Fast 1 Jahr nach dem ersten Hüftsymptom erschien im rechten Kniegelenk eine mächtige tabische Hydarthrose.

Digitized by Google

Typischer im Ablauf der Symptome wie im klinischen Schlußbild ist die langfristige Form der allmählichen intrapelvinen Pfannenwanderung. Langsam, im Zeitraum fast eines Jahrzehnts entwickelt sich aus einem Schwangerschaftsrheumatoid, einer puerperalen Arthritis, einer primären chronischen Polyarthritis eine zunehmende Hüftversteifung der einen oder beider Seiten. Im Anfang stehen Klagen über meist ohne bestimmte Veranlassung auftretende Schmerzen in allen Gelenken der „gestörten statischen Einheit", welche, von meiner Patientin als Krämpfe in Fuß und Knie empfunden, erst später auf die Hüfte selbst verlegt wurden. Bei fortschreitender Pfannendeformierung lokalisieren sich die Schmerzen genauer und dauernd, nach meiner Beobachtung ausschließlich im Gebiet des Schenkelnerven, Ebsteins „Ischias antica" oder „Neuralgia cruralis" entsprechend, und des Verstopfungsnerven. Ersterer zweigt unmittelbar nach seinem Durchtritt unter der Leiste aus seinem medialen Hautast Aeste an die Kapsel ab, letzterer geht mit Fasern seines hinteren Astes an die vordere und mediale Kapselwand sowie den Pfannengrund. Neben einer terminalen Neuralgie durch die Erkrankung der Kapsel und des Gelenkgrundes löst der Druck seitens des Pfannenbuckels, der den N. obturatorius beckeneinwärts und nach oben abdrängt, und der Druck schwieliger Narbenmassen noch eine Art Leitungsneuralgie dieses Nerven aus. Diese Schmerzausstrahlungen wurden in meinem Falle von anderer Seite als gewöhnliche Ischias gedeutet.

Neben den Schmerzen lenken die allmählich zunehmenden funktionellen Störungen die Aufmerksamkeit der Patienten der kranken Hüfte zu. Das Gehen wird erschwert, bei stärkerer Verkürzung auch hinkend, steif nach der Ruhe, besser, wenn das Gelenk wieder eingeschliffen ist und aufs neue verschlimmert durch längeres Gehen und Stehen. Schertlins doppelseitig Deformierte konnte nur noch in kleinen Schritten, die Fußsohlen dem Boden nachschleifend und den Körper leicht nach vorne gebeugt, gehen. Meine vorwiegend rechtsseitig Deformierte zeigte einen wackeligen, in Lende und Hüfte einknickenden Gang. Besonders schwere Gehstörungen schildert uns Kuliga bei seiner doppelseitig deformierten Kranken: Unterbrochen durch erhebliche längere Remissionen wurde das Gehen namentlich während den Schwangerschaften zusehends schwerer, der Gang watschelnd, die Röcke wurden zu lang („sie

Digitized by Google

wuchs in sich hinein"); schließlich konnte sie nur noch einwärts, mit einwärts gedrehten Beinen, stark nach vorne geneigt und mit leicht gebeugten Knieen gehen. In den letzten 3 Jahren war das Gehen kaum noch möglich, sie lag in halb sitzender Stellung im Bett, konnte nicht mehr flach auf dem Rücken liegen, sondern nur noch sitzende und Seitenlage mit angezogenem Knie längere Zeit ertragen. Bei Ottos so hochgradigem Deformationsfall waren die Gelenke so beschränkt, daß, wenn die Frau stand, der Leib mit dem Oberschenkel einen rechten Winkel bildete und wohl fast nur noch quadrupedenähnliche Fortbewegung möglich war: „Da der große Rollhügel an dem rauhen Pfannenrand sich reibt, der Schenkelhals selbst etwas kantig ist und der kleine Rollhügel beim Rückwärtsbeugen des Schenkels an den Sitzhöcker aufstößt, konnte das Schenkelbein nur ein wenig vor- und einwärts, nicht aber aus- und rückwärts gedreht werden."

Doppelseitig Erkrankten wird das Kreuzen der Beine unmöglich, das Bücken auch bei nur einseitiger Deformität außerordentlich erschwert und nur mit Abbiegung der Lendenwirbelsäule ausführbar, so daß Gegenstände nur bei gleichzeitiger starker Beugung der Kniee vom Boden aufgenommen werden können, beim Sitzen eine bestimmte Zwangslage angenommen werden muß. Schertlins und meine Kranke fühlten sich namentlich beim Ankleiden stark behindert, konnten den Strumpf nur von rückwärts über den nach hinten ausgestreckten Fuß, die Schuhe überhaupt nicht ohne Beihilfe anziehen. Etwa ähnlich dem „kontrakten Plattfuß" treten auch hier anfallsweise akutere und schmerzhafte Steigerungen der Beschwerden von oft längerer Dauer auf, namentlich während der Schwangerschaften (Schertlin, Kuliga).

Das objektive Bild wechselt in den Einzelzügen. Die Kranke Schertlins war von auffällig kleiner Statur, nur 143 cm lang, Kuligas Patientin von mittlerer Körperlänge, meine von ausgesprochen lang aufgeschossenem Körperbau. Die Verkürzung betrug in Schlagenhaufers akutem Protrusionsfall 5, in einem ähnlichen Kienböcks 3, in den übrigen 2—6 cm. Die reelle, bei Abmessung dem Oberschenkel zufallende Verkürzung ist bedingt:

1. Durch die Höherstellung des Pfanneneingangs und der Pfannenhöhle, durch das der Randlinie zuzielende Aufwärtswandern des Gesamtgelenkes.

Digitized by Google

2. Durch eine die Deformierung der Pfanne häufig begleitende primäre oder sekundäre (statische oder osteoarthritische) Coxa vara.

3. Durch die Deformierung und allmähliche Längenreduktion des Schenkelkopfes. Die funktionelle Verkürzung summiert sich aus der reellen und der scheinbaren, welche durch Beckenhebung, d. h. durch die bei unserer Deformität so häufige Adduktionsstellung bedingt ist.

Aeußerlich fällt auf der Deformationsseite die Atrophie der Außenmuskeln des Beckens und des ganzen Beines, eine je nach dem Winkelbetrag der Flexionskontraktur wechselnde, je nach gleichzeitiger Ad- oder Abduktionsstellung mit Beckenhebung oder -senkung verknüpfte Beckenneigung, im Konturbild vor allem die diese Deformität charakterisierende Abflachung der Trochanterwölbung auf. Letztere geht dem Grade der Pfannentiefe bzw. der Einsenkung des Schenkelkopfes parallel. Das Hochrücken des Trochanters bis gegen die Spina il. ant. inf. und seine Annäherung an die Mittellinie ist ausmeßbar durch Bestimmung der Streckenmaße Trochanterspitze—Spina il. ant. sup., Trochanterspitze—Nabel, Trochanteraußenrand—Symphyse (Markierung der Meßpunkte auf einer untergelegten Papierebene) oder Trochanterspitze—Schnittpunkt einer Vertikalen, welche die Verbindungslinie der Darmbeinspinae mit einer durch die Trochanterspitze gelegten Horizontalen verbindet. Gleichzeitig rückt der Trochanter minor bis nahe zum Sitzbeinkörper hinauf. Bei doppelseitiger Deformität verringert sich die Distanzia intertrochanterica bis auf oder unter das Maß der Distanzia spinarum.

Die wechselnde Achsenrichtung der Wanderpfanne, die Variationen ihrer Tiefe und der Stellung ihrer Eingangsebene zur Sagittal- und Horizontalebene, eine allfällige primäre oder symptomatische Coxa vara, die wechselnde Art der Verhakung des Schenkelkopfes bedingen, wie ich schon früher festgestellt, mannigfache Variationen eines gewissen Grundtypus von Stellungs- und Bewegungsanomalien des Beines. Als erstere finde ich angegeben Flexion-Adduktion (Eppinger A, B, D, Kienböck), Flexion-Adduktion mit Außenrotation (Breus), Flexion-Abduktion und Außenrotation (Henschen), Einwärtsrotation (mit Flexion?, Schlagenhaufer). Die Rotationsstellung des Beines hängt von der Variation der Pfannenstellung bzw. der Lage der Pfanneneingangsebene ab. Schertlin stellt normale Rotationsstellung fest, an dem Eppingerschen Becken B und bei meiner Kranken liegt

Digitized by Google

der Trochanter an dem außen rotierten Bein weit nach hinten zurückgedreht[1]), weshalb bei dem Eppingerschen Präparat die vordere Collumfläche ungedeckt geblieben, während die ganze Hinterfläche des Schenkelhalses in die Pfanne eingelenkt war. Bei der Trägerin des Tübingerbeckens II, wo die Pfanne dem hinteren Beckenquadranten zugewandert war, muß infolge der starken Frontaleinschwenkung der Pfanne das wahrscheinlich hart bis zu seinen Rollhügeln in die Pfanne eingegrabene Femur mit nach vorne geschwenkt, stark innen rotiert und wohl auch abduziert gestanden haben.

Wo nicht schon ohnedies eine knöcherne Ankylosierung eingetreten ist wie in einem der Breusschen Becken oder ein tabisches Grundleiden durch sekundären Schwund des Schenkelkopfes dem Gelenk wieder die Bewegungsfreiheit zurückgibt, muß die Verhakung des Kopfes die Bewegungsfreiheit ganz oder wenigstens segmentär einschränken. Das rechte Hüftgelenk der Schertlinschen Patientin war trotz radiographisch offenem Gelenkspalt total ankylotisch (Deformationsankylose), das linke hatte noch ein geringes Maß von Abduktionsmöglichkeit. Während die Beugung auf lange hinaus selbst bei vorgeschrittener Deformität auf eine Teilstrecke frei bleibt (Flexionsmöglichkeit bis zum rechten Winkel, Breus; bis 65°, Henschen), werden die Abduktion und Rotation früh und stark beschränkt und bald völlig aufgehoben. Die Endbahnen der aktiven und passiven Bewegungsmöglichkeit decken sich dabei nahezu.

Der Gibbus einer intrapelvinen Wanderpfanne ist von außen über dem Leistenband, schärfer und genauer vom Mastdarm oder der Scheide her der Abtastung zugänglich. Vor einer Täuschung gegenüber entzündlich schwartiger Induration des Beckenbindegewebes, gegenüber einer traumatischen Pfannenprotrusion, halbkugelig sich vorwölbenden Retroazetabularabszessen, einer pathologischen zentralen Luxation, entzündlichen Pseudoosteomen, Exostosenbildungen und Beckentumoren werden der Nachweis der Trochanterabflachung und vor allem das Röntgenbild sichern.

Die Bedeutung dieser interessanten Deformität für den Geburts-

[1]) Nach Preiser bestehen schon in der Breite der Norm erhebliche Schwankungen der Pfannenstellung von frontaler bis zu mehr sagittaler Richtung: zu ersteren gehört ein retrovertierter Schenkelhals mit Coxa-vara-Neigung, zu der lateral-dorsalen Pfannenstellung ein antetorquiertes oberes Femurende mit Steilstellung des Schenkelhalses.

Digitized by Google

helfer habe ich in meiner früheren Arbeit eingehend beleuchtet. Die doppelseitige den Quermesser der Beckenhöhle bis auf 6 cm reduzierende Vorbauchung der Pfannen verlegt bei reifem lebendem Kind den Geburtskanal als unpassierbare Barrikade.

Therapie.

Der orthopädischen und chirurgischen Therapie winkt hier eine noch ungelöste, anscheinend auch wenig dankbare Aufgabe. Meiner Patientin haben Heißluftbehandlung und Massage eine außerordentliche Milderung ihrer subjektiven Beschwerden gebracht. Bei schweren Femoralis- und Obturatoriusneuralgien käme eine dauernde Blockierung dieser Nerven mit Hilfe von Alkoholinjektionen oder eine epidurale Sakralinjektion mit Novocain nach Chatelin und Sicard in Frage. Das Endschicksal der fertigen Deformität ist der dauernde funktionelle Ruin des Gelenkes. Das traurige Krüppelelend der doppelseitig Deformierten habe ich oben geschildert. Operativ könnte aus einer teilweisen Sprengung der knöchernen Ringfessel durch Resektion der Pfanneneingangsränder oder aus einer schrägen oder treppenförmigen Osteotomie der Halsbasis eine funktionelle Besserung zu erhoffen sein. Nicht unzweckmäßig erschiene mir ferner der Plan einer operativen Schaffung eines künstlichen Neugelenkes, in der Weise, daß die Halsbasis des Femur mit scharfen Hohlmeißeln stumpf-konisch aus der intertrochanteren Knochenzone herausgemeißelt, durch Zwischenschaltung eines Fascien- oder Muskellappens eine Pseudarthrose geschaffen würde, welche durch Extensions- und Uebungsbehandlung sich als Ersatzgelenk der vertieften und versteiften Hüfte herausbilden ließe. Bei dem traurigen Endgeschick dieser Krüppel enthält ein operatives Vorgehen keine Verlust-, sicher aber etwelche Gewinnchancen.

Anmerkung. Die Figuren 6—8 sind versehentlich nach der falschen Plattenseite hin reproduziert und ist daher das linksseitige Hüftgelenk als das rechte, erkrankte Hüftgelenk zu betrachten.

Digitized by Google

XIX.

Ueber die unblutig operative Behandlung der Pseudarthrosis colli femoris.

Von

Prof. Dr. **Adolf Lorenz,** Wien.

Im Wiener Universitätsambulatorium für orthopädische Chirurgie haben wir reichliche Gelegenheit, uns in der Behandlung schlecht geheilter Schenkelhalsfrakturen zu üben.

Es ist daher nicht verwunderlich, wenn auch die Frage der Behandlung der Pseudarthrose des Schenkelhalses oft an uns herantritt — öfter als es unseren Arbeitskräften und vor allem unseren unzulänglichen Arbeitsmitteln angemessen erscheinen mag.

Wir standen also vor der Notwendigkeit, zu dieser Frage entschiedene Stellung zu nehmen.

Die vorliegenden Behandlungsvorschläge sind sozusagen ausschließlich operativer Natur.

Von den relativ harmlosen, dafür aber auch ziemlich unwirksamen Nagelungen und Verschraubungen der losen Bruchenden abgesehen, beherrscht die radikale, an den Diaphysen übliche operative Therapie auch in der Behandlung der Schenkelhalspseudarthrose das Feld.

Allerdings sind die Indikationen zu solchem radikalen Vorgehen fast ebenso selten, wie die Chirurgen, die solche Indikationen auf breitere Basis zu stellen suchen.

Sicher ist, daß die Operation der Schenkelhalspseudarthrose sich selbst bei sonst sehr operationslustigen Chirurgen keiner sonderlichen Beliebtheit erfreut. Lassen wir diese operativen Maßnahmen eine kurze Revue passieren.

Digitized by Google

Die von Langenbeck zuerst vorgeschlagene Vernagelung oder Verschraubung der Bruchenden wurde vielfach nachgeahmt und mannigfach modifiziert (Trendelenburg, Royal Whitman, Augustus Wilson, Friemann Gillette, Delbet u. a.); die Methode gipfelt zur Stunde in dem Vorschlage Tomaszewskis, nicht nur durch Trochanter und Schenkelkopf Elfenbeinnägel zu treiben, sondern auch oberhalb des Trochanters durch in das Os ilei eingetriebene Nägel einen Palisadenwall zu errichten.

Große Verbreitung scheint die Methode nicht gefunden zu haben, trotzdem sie harmlos ist und für einige Zeit eine vermehrte Fixation der Bruchstücke sichern mag. Wäre die Methode hier wirksam, so hätte man dieselbe zweifellos auch zur Behandlung der Diaphysenpseudarthrosen in breiterem Maße herangezogen, als es der Fall ist.

Die radikalen und auch bei Diaphysenpseudarthrosen erfolgreichen operativen Methoden der Auffrischung und Koaptation mit oder ohne Naht (F. König u. a.) erregen vielfach gerechtfertigte Bedenken, denn die Eröffnung des Hüftgelenkes erhöht die Gefährlichkeit des Eingriffes um ein Bedeutendes.

Bei älteren Patienten, um welche es sich ja vielfach handelt, ist ein solches radikales Verfahren von vornherein ausgeschlossen.

Bei jüngeren Patienten wirft sich die Frage auf, ob ein ungefährliches Verfahren nicht gleich gute und schließlich noch bessere Resultate zeitigen könnte.

Man darf nämlich niemals vergessen, daß ein Hüftgelenk, an dessen Gelenkkörpern eingreifende operative Maßnahmen vorgenommen wurden, dessen Kapsel narbig verändert ist, auch nach anfänglich günstigem Verlaufe in späterer Folge zu Kontrakturstellungen neigt, welche das angestrebte Resultat schwer kompromittieren können.

Als Beispiel einer modernen radikalen osteoplastischen Operationsmethode der Schenkelhalspseudarthrose sei der Vorschlag Codivillas angeführt: Vom Darmbeinkamm ein Knochenstück abzuspalten, dessen Ernährung durch einen langen, dem Tensor fasciae latae entnommenen Lappen gesichert ist, und dasselbe auf den Femurhals zu pfropfen, während die vorher aufgefrischten Fragmente zur Sicherung ihrer Vereinigung gleichzeitig vernagelt werden; außerdem die Frakturlinie durch zwei der Darmbeingrube entnommene Perioststreifen ringförmig zu decken.

Digitized by Google

Es ist mir nicht bekannt, ob diese Methode Nachfolge gefunden hat. Im Falle des Gelingens müßte dieselbe wohl imstande sein, die Pseudarthrose zur Heilung zu bringen, immer vorausgesetzt, daß die spätere Gelenkskontraktur das vorläufige Resultat nicht wieder in Frage stellt.

Soviel es scheint, hat man bisher einfacheren und weniger gefährlichen, wenn auch nicht weniger eingreifenden Verfahren den Vorzug gegeben.

Die von Borchard empfohlene und, wie es scheint, nur vorübergehend geübte Resectio subtrochanterica femoris, also die Exstirpation des ganzen koxalen Femurendes, dürfte wohl allseitig abgelehnt werden. Es ist in der Tat nicht einzusehen, welchen Vorteil es bieten sollte, die Pseudarthrosis colli femoris durch ein ileotrochanteres Schlottergelenk zu ersetzen; träte aber ein solches nicht ein, so wäre die nachträgliche Entstehung einer Hüftkontraktur nur um so gewisser, was übrigens in diesem Falle sogar als der günstigere Ausgang betrachtet werden müßte.

Bei Beurteilung solcher Methoden muß man sich von vornherein vollkommen klar darüber sein, daß jede Resektion einen Zustand anbahnt, welcher ein Analogon der Hüftverrenkung ist. Diesem durch eine Resektionstherapie geschaffenen Luxationszustand gegenüber, der immer zu Adduktions-Flexions-Kontrakturen führt, ist ein Hüftgelenk, dessen Festigkeit und Tragfähigkeit durch eine Schenkelhalspseudarthrose vermindert ist, immer noch vorzuziehen.

Was hier gesagt wurde, bezieht sich nicht nur auf die Resektion des koxalen Femurendes, sondern auch auf die, wenn ich recht unterrichtet bin, zuerst von Hoffa ausgeführte und jüngst von Borchard u. a. wieder neuerdings empfohlene Exstirpation des proximalen Bruchstückes, also des losen Schenkelkopfes.

Eine solche Exstirpation würde den Bestand des Hüftgelenkes nicht in Frage stellen, wenn es sich um eine Epiphyseolysis capitis handelte, wenn also das proximale Bruchstück sehr klein wäre und durch dessen dauernden Wegfall die Länge des Schenkelhalses resp. die mediale Ausladung des koxalen Femurendes keine wesentliche Beeinträchtigung erführe.

Im Falle der Epiphyseolysis capitis ist jedoch der intraartikuläre Eingriff aus anderen Gründen verpönt, wenigstens in den Augen der Orthopäden, welche auf vollkommen ungefährlichem Wege weit bessere Resultate zu erreichen vermögen, als dies bei einer

Digitized by Google

verstümmelnden und noch dazu nicht ungefährlichen Operation möglich sein kann.

Mich faßt ein gelinder Schauer und ich möchte mein Haupt verhüllen, wenn ich das Resektionsverfahren bei der Epiphyseolysis capitis noch immer ausgeübt — ja verteidigt sehe.

Aber wir haben hier nicht über die Epiphyseolysis capitis zu sprechen, obwohl dieselbe im Grunde nichts anderes als eine möglichst medial gelegene Schenkelhalspseudarthrose ist.

Für unsere Besprechung kommen nur jene Fälle von Pseudarthrose in Betracht, welche vor allem einem medialen resp. subkapitalen Schenkelhalsbruche ihren Ursprung verdanken.

Die Exstirpation des abgebrochenen Schenkelkopfes läßt in solchem Falle von dem Schenkelhalse einen Stumpf von so geringer medialer Ausladung übrig, daß man schlechterdings nicht darauf rechnen kann, denselben in der Pfanne zurückhalten zu können.

Viel wahrscheinlicher ist es, daß die Pseudarthrose, welche dem Hüftgelenk eine wenn auch verminderte, so doch noch ziemlich ansehnliche Stützkraft übrig läßt, durch das Resektionsverfahren in den Luxationszustand überführt wird, wodurch der Patient unter gewissen Umständen aus dem Regen in die Traufe gekommen ist.

Die operative Behandlung der Schenkelhalspseudarthrose ist bei älteren Patienten von vornherein ausgeschlossen, bei jungen Patienten ist dieselbe zum mindesten überflüssig.

Die auf operativem Wege überhaupt erreichbaren und erreichten Resultate können mit jenen der unblutigen, mechanischen Behandlung nicht entfernt konkurrieren.

Die bisherigen Erfolge der operativen Therapie der Schenkelhalspseudarthrose selbst des jugendlichen Alters kommen nach Borchard, ihrem eifrigen Verfechter, über den Wert einzelner Versuche nicht hinaus.

Wir halten unentwegt an dem Standpunkte fest, daß es nicht erlaubt ist, das Leben eines Menschen wegen eines relativ harmlosen Gebrechens zu gefährden.

Deshalb halten wir nur die mechanische unblutige Behandlung auch bei jugendlichen Patienten für die einzig zulässige und brauchen uns wegen ihrer Ungefährlichkeit keine Beschränkungen gegenüber älteren und selbst alten Patienten aufzuerlegen.

Es entsteht die Frage, in welcher Weise wir jungen und

Digitized by Google

alten Patienten mit unserer mechanischen unblutigen Behandlung nützlich sein können.

Zweifellos kann es nicht immer gelingen, der Forderung einer radikalen Therapie, die Bruchfragmente zur soliden knöchernen Vereinigung zu bringen, zu genügen, namentlich wenn es sich um ältere Patienten mit lange Zeit bestehender Pseudarthrose handelt.

Die Frage, weshalb gerade der Schenkelhalsbruch so oft pseudarthrotisch ausheilt, ist zur Stunde noch keineswegs vollkommen geklärt: Wir wissen nur, daß die Pseudarthrose um so eher entsteht, je medialer gegen den Kopfpol die Frakturlinie situiert ist.

Periphere, intertrochantere Schenkelhalsbrüche heilen fast regelmäßig knöchern aus.

Wohl in erster Linie deshalb, weil die gehörige Apposition der Fragmente in diesem letzteren Falle auf keine Schwierigkeiten stößt.

Bei medialen Brüchen wachsen diese Schwierigkeiten ins Ungemessene und ich stehe nicht an, in der mangelhaften Apposition solcher medialer Frakturen ein mindestens ebenso schwerwiegendes Gefahrmoment der pseudarthrotischen Heilung zu erblicken, als in der mangelhaften Ernährung des proximalen Bruchendes.

Dieser letztere, zweifellos bestehende ungünstige Umstand wäre erst dann ausschließlich schuldtragend, wenn die Pseudarthrose auch bei exakter oder vielmehr trotz exakter Apposition der Fragmente jedesmal einträte.

Mit der exakten Apposition eines medialen Schenkelhalsbruches hat es seine eigene Bewandtnis.

Die übliche Extensionsbehandlung, wenn dieselbe nicht nach der strengen, von Bardenheuer vorgeschriebenen Methode durchgeführt wird, läßt sicher mehr als genug zu wünschen übrig.

Dazu kommt aber noch ein anderer wichtiger Umstand.

Man beurteilt nämlich vielfach den Schenkelhalsbruch bezüglich seiner Heilungsdauer nach gewöhnlichen Diaphysenbrüchen und überantwortet den Callus schon nach 6—8 Wochen der Belastung mit dem Körpergewicht.

Man vergißt dabei völlig, daß die Diaphyse bei der Belastung auf ihre absolute, der Schenkelhals aber auf seine relative Festigkeit in Anspruch genommen wird.

Der einfache Querbruch einer Diaphyse benötigt zur möglichst baldigen Wiederaufnahme der Tragefunktion durchaus keine feste

Digitized by Google

kallöse Verschmelzung der Bruchenden, sondern nur eine verläßliche mechanische Fixierung derselben.

Wir zögern keinen Augenblick, unsere Patienten mit künstlichen queren Diaphysentrennungen (Osteotomien), den Gehakt ohne Entlastung schon am Ende der ersten Woche nach der Operation, ja selbst noch früher aufnehmen zu lassen und haben davon noch niemals einen schlechten Einfluß auf die Heilung des Knochenbruches wahrnehmen können. Ja wir meinen, daß der Funktionsreiz eher als ein die knöcherne Heilung förderndes Moment aufzufassen ist. Selbstverständlich verbietet sich ein solches Vorgehen bei akzidentellen schiefen oder künstlichen schiefen Kontinuitätstrennungen der Knochen.

Wir glauben, diese Tatsachen ganz besonders hervorheben zu müssen gegenüber der Lehre Bardenheuers, daß der Druck der Bruchenden der Knochen gegeneinander nicht nur ein Ausbleiben der Callusbildung, sondern sogar Atrophie der Bruchenden zur Folge habe.

Wir haben nicht nur einfache quere Diaphysenbrüche, sondern eine Reihe von Schenkelhalsbrüchen, trotz frühzeitigster, aber die erreichte Koaptation nicht gefährdender funktioneller Belastung (in extremer Abduktionsstellung des Femurs), knöchern ausheilen sehen.

In extremer Abduktionshaltung bei gleichzeitiger voller Streckung und möglichster Innenrotation des Beines wird der Schenkelhals nicht mehr auf seine relative Festigkeit in Anspruch genommen, so daß die Belastung nicht mehr störend auf die Koaptation wirken kann.

Wird der Schenkelhals ohne solche Vorsichtsmaßregeln vorzeitig belastet, so wird derselbe im noch nachgiebigen Callus im Sinne der Coxa vara verbogen. Die Trennungsflächen weichen auseinander und man braucht sich dann nicht zu verwundern, wenn ein ursprünglich anscheinend fest verheilter Schenkelhalsbruch sich nach vielen Monaten als pseudarthrotische Coxa vara entpuppt.

Die relative Festigkeit des geheilten Schenkelhalsbruches, also seine Beanspruchung auf Biegung sollte vor dem Jahrestag des Unfalles nicht voll auf die Probe gestellt werden.

Sind diese Vermutungen richtig, beruht die Pseudarthrosenbildung beim Schenkelhalsbruche tatsächlich in einem großen Teil

Digitized by Google

der Fälle auf mangelhafter Koaptierung der Fragmente, so erscheinen die Versuche, die Schenkelhalspseudarthrose, wenn sie nicht allzu alten Datums ist, unter Vermeidung solcher Fehler neuerdings der Behandlung zu unterziehen, durchaus nicht so hoffnungslos, als es im allgemeinen geglaubt wird.

Wäre aber durch Bildung ausgedehnter Bindegewebsschwarten an den Bruchstellen eine solche Hoffnung auch utopisch geworden, so ist damit immer noch nicht gesagt, daß wir außerstande sind, wenigstens die Funktionstüchtigkeit des krankseitigen Beines zu verbessern und die auf Gewebszerrung beruhenden Belastungsschmerzen des Kranken zu beheben, auch ohne denselben zum lebenslänglichen Sklaven einer Entlastungsmaschine machen zu müssen.

Die mangelhafte Funktion des krankseitigen Beines ist nicht nur durch die unzureichende Tragkraft des Schenkelhalses und durch die Atrophie vornehmlich der pelvitrochanteren Muskeln bedingt, sondern hat einen nicht minder wichtigen Grund in der bei jeder Schenkelhalspseudarthrose vorhandenen Kontrakturstellung des krankseitigen Beines.

Diese pathologische Stellung des krankseitigen Beines entspricht der typischen Kontraktur des funktionsdefekten Hüftgelenkes und ist vor allem durch Adduktion und Außenrollung bei verschiedengradiger Beugungstendenz charakterisiert. Damit in Verbindung steht ein gewisser Grad von scheinbarer (Adduktions-) und reeller (Dislokations-) Verkürzung.

Die verschiedenen Komponenten dieser typischen Kontrakturstellungen sind vom funktionellen Standpunkte aus sehr verschiedenwertig.

Die Außenrollung ist in funktioneller Beziehung ziemlich irrelevant, ebenso die reelle Verkürzung.

Hingegen ist die Flexion, vor allem aber die Adduktion einer der Hauptgründe der absoluten funktionellen Unzulänglichkeit des pseudarthrotischen Schenkelhalses.

Dies wird sofort klar, wenn man erwägt, daß Adduktion und Flexion des Hüftgelenkes mit Hochziehung und seitlicher Neigungsvermehrung der betreffenden Beckenhälfte einhergeht. Dadurch wird die Seitenfläche des Darmbeins nicht nur vornüber geneigt, sondern auch nach der Seite steil gestellt.

Digitized by Google

Es ist klar, daß unter solchen statischen Verhältnissen die Last des Beckens vornehmlich durch Dehnung der Weichteile und nicht durch direkte Vermittlung der Knochen von dem Beine getragen wird.

Sehen wir doch unter solchen Umständen auch bei der veralteten, durch die Kontraktur des funktionsdefekten Hüftgelenkes komplizierten Hüftverrenkung Funktionsschmerzen eintreten, welche im wesentlichen Zerrungsschmerzen sind.

Ganz dieselben Zerrungsschmerzen bis zur Aufhebung der Funktionsmöglichkeit sehen wir auch bei der Schenkelhalspseudarthrose auftreten. In der Tat ist die Pseudarthrose ein luxationsähnlicher Zustand. Es braucht nicht zu überraschen, wenn die Kapsel und die pseudarthrotischen Verbindungen der Bruchstücke des Schenkelhalses auch bei normaler Stellung der krankseitigen Extremität die funktionelle Beanspruchung mit Zerrungsschmerzen beantworten.

Um so mehr wird dies der Fall sein müssen, wenn sich an dem funktionsdefekten Hüftgelenk aus zwingenden statischen Gründen heraus die Adduktionsflexionskontraktur ausgebildet hat.

Wenn wir oben gesagt haben, daß die Außenrollung vom funktionellen Standpunkte aus irrelevant ist, so müssen wir, um Mißverständnissen vorzubeugen, gleich hier vorwegnehmen, daß in der Koaptationsfrage der Bruchstücke die Außenrollung resp. ihre Ueberkorrektur neben der Beseitigung der reellen Verkürzung an erster Stelle steht.

Die typische Kontraktur des funktionsdefekten Hüftgelenkes, welche wir bei der Schenkelhalspseudarthrose niemals vermissen, bietet der unblutigen mechanischen Therapie eine mächtige Handhabe zur Verbesserung des Loses der Kranken und lohnt unsere Mühe in reichstem Maße selbst in dem Falle veralteter Pseudarthrosen, bei denen eine knöcherne Vereinigung nicht erreicht werden konnte.

Von dieser Seite ist die Frage der Behandlung der Schenkelhalspseudarthrose noch nicht eingehend genug betrachtet worden.

Ganz merkwürdig mutet die Auffassung des Kontrakturenmomentes von chirurgischer Seite unser orthopädisch geschultes Denken an.

Borchard (Deutsche Zeitschr. f. Chir. Bd. 100) schildert z. B. gelegentlich die schlechte Stellung des Beines als eine so hoch-

Digitized by Google

gradige, daß auch eine blutige Operation einem solchen Falle gegenüber als aussichtslos zu betrachten sei.

Orthopäden würden in einem solchen Falle sagen: Je schlechter die Funktion und je schlechter die Stellung, ein relativ desto besseres Resultat erwarten wir von unserer unblutigen Behandlung.

Daß die Kontrakturstellung des Beines als funktionshinderndes Moment von chirurgischer Seite mit falschem Maßstabe gemessen zu werden pflegt, geht auch aus einer anderen gelegentlichen Aeußerung Borchards hervor.

Der Autor verwirft bei winkelig geheilter Schenkelhalsfraktur die Korrektur der Stellung durch extraartikuläre, also subtrochantere Osteotomie, weil hierdurch die Winkelstellung der Schenkelhalsfragmente nicht korrigiert, sondern nur kompensiert wurde, und empfiehlt zur Erreichung dieses Zieles die ungleich eingreifendere intraartikuläre Keilosteotomie am Schenkelhalse.

Wenn wir Orthopäden auch im allgemeinen dem theoretischen Grundsatz huldigen, die Verkrümmungen im Deformitätswinkel und nicht entfernt davon anzugreifen, dieselben also zu korrigieren und nicht bloß zu kompensieren, so werfen Utilitätsgründe diesen theoretischen Grundsatz in der Praxis oft genug über den Haufen. Wir korrigieren z. B. in einiger Entfernung von dem Scheitel des Deformitätswinkels, weil wir, wie im obigen Falle, dadurch eine erfahrungsgemäß durchaus nicht ungefährliche Operation durch einen vollkommen harmlosen, weil extraartikulären Eingriff ersetzen können.

Unser orthopädisches Räsonnement sagt uns aber außerdem, daß die Deformität des winkelig, aber fest geheilten Schenkelhalsbruches überhaupt nicht „an und für sich“ die Ursache der Funktionsbehinderung ist, sondern daß die hierdurch bedingte Stellungsveränderung des Femur hierfür zu gleichem Maße verantwortlich gemacht werden muß.

Es genügt also, wenn wir diese irgendwie und zwar auf dem ungefährlichsten und einfachsten Wege beseitigen.

Wenn wir das Problem der Behandlung der Pseudarthrose des Schenkelhalses also vom streng orthopädischen Standpunkte betrachten, so stellt uns dasselbe erstens die nur in einem Teil der Fälle erfüllbare Aufgabe der knöchernen Vereinigung der pseudarthrotisch verbundenen Bruchstücke, zweitens aber: die in jedem Falle ausnahmslos lösbare Aufgabe, die typische Kontrakturstellung des funktionsdefekten Hüftgelenkes zu überkorrigieren, also

Digitized by Google

in ihr Gegenteil zu überführen oder, wie wir sagen, die Gelenkstellung zu invertieren.

Auf welche Weise können wir der ersten Aufgabe in günstigen Fällen nach Möglichkeit — der zweiten Aufgabe unter allen Umständen gerecht werden?

Wollen wir die zur knöchernen Verschmelzung der Fragmente unumgänglich notwendigen Vorbedingungen schaffen, so ist es geboten, die pseudarthrotische Vereinigung rücksichtslos zu zerreißen, also ganz in derselben Weise vorzugehen, wie bei einer noch nicht allzu veralteten winkeligen, aber festen Verheilung der Bruchenden.

Es ist natürlich schwer, diesbezüglich zwischen den Fällen eine scharfe Grenze zu ziehen. Tatsache ist, daß es uns oft gelungen ist, Winkelheilungen des Schenkelhalses, welche bei der Untersuchung den Eindruck knöcherner Vereinigung der Fragmente machten, selbst nach 3, 5 und 6 Monaten mit nicht allzu großer Mühe zur Lösung zu bringen. Wir sind der Anschauung, daß solche anscheinend fest verheilte Brüche, welche Monate nach dem Unfalle noch der Reinfraktion zugänglich bleiben, den Pseudarthrosen beizuzählen sind, denn das Endresultat dürfte nach Jahr und Tag doch schließlich die Pseudarthrose sein.

Das Röntgenbild ist in diagnostischer Beziehung nur mit großer Vorsicht zu deuten.

Viel größeres Gewicht legen wir auf die klinische Untersuchung und auf die Funktion.

Fixiert man mit einer Hand die betreffende Beckenhälfte, resp. das Darmbein, während die andere Hand die Femurkondylen fest umspannt und kurze kräftige Stöße in der Richtung nach oben ausführt, so gewinnt man aus dem Charakter des empfundenen absolut starren oder des etwas elastischen Widerstandes einen Anhaltspunkt zur Beurteilung der Frage, ob fibröse oder knöcherne Vereinigung der Fragmente vorliegt. Fühlt man bei solcher Untersuchung eine leichte Krepitation und wird beim Hinaufstoßen des Femur ein leichtes seitliches Vortreten des Trochanters sichtbar, so ist die Diagnose auf Pseudarthrose sichergestellt. Die außerordentlich leichte Rollbarkeit des Femur (wie auf Kugellagern) um die eigene Längsachse ist als Symptom zur Genüge bekannt.

Die Beobachtung der Funktion des Hüftgelenkes an dem entkleideten Patienten ergibt bei Pseudarthrose ein ganz leichtes federndes Einsinken der betreffenden Beckenhälfte, wie es für die

Digitized by Google

Luxation und luxationsverwandte Zustände charakteristisch ist. In zweifelhaften Fällen wird man in der Regel nicht irren, eher eine Pseudarthrose als eine knochenfeste Vereinigung der Fragmente anzunehmen.

Zur Zerreißung der Pseudarthrose bedarf es natürlich einer oberflächlichen Narkose.

Man beginnt damit, das Femur in maximaler Adduktion kräftig nach oben außen zu stoßen und erreicht damit gewöhnlich ohne große Mühe die Lösung der Bruchenden. Hierauf folgt die Ausarbeitung maximaler Abduktion auf dem Wege des modellierenden Redressements, zweckmäßig unter gleichzeitiger subkutaner Myorrhexis adductorum. Beseitigung der gewöhnlich nur geringfügigen Flexion und Freimachung der Rotation namentlich im Sinne der Innenrollung beschließt das Manöver der Lösung.

Es folgt die Exasperation der Fragmente, welche recht rücksichtslos geschehen muß. Man merkt dabei, wie das anfänglich glatte Reiben der Fragmente gegeneinander immer rauher und kreischender wird.

Bei diesem Manöver stützt der Operateur das Knie des Patienten fest gegen seine eigene Achselgrube und vollführt mit dem Femurende nach allen Seiten schürfende Auf- und Abbewegungen, während ein Assistent einen möglichst starken Druck gegen den Trochanter ausübt und aufrecht erhält. Man setzt die Manipulation bis zur Ermüdung fort und ruht nicht eher, bis die Knochenoberflächen vollständig hart und krachend gegeneinander reiben.

Die weitere Behandlung ist genau dieselbe, wie wir es in unserem Artikel: Ueber die ambulatorische Extensionsbehandlung des Schenkelhalsbruches in extremer Abduktion und leichter Einwärtsrollung (Zeitschr. für orthopäd. Chir. Bd. XXV) eingehend beschrieben haben.

Die Mobilisierung der Pseudarthrose schließt natürlich die gründliche Beseitigung der vorhandenen Verkürzung durch scharfe Dehnung aller von den verkürzten Weichteilen gebotenen Hindernisse in sich. Die rhythmischen, ausschließlich auf manuellem Wege vorgenommenen Extensionsmanöver werden so lange fortgesetzt, bis die Trochanterspitze selbst einem leichten Zuge bis in die Nélatonlinie folgt.

Der fixierende Verband wird unter fortdauernder Extension in extremer Abduktion und möglichster Einwärtsrollung des Beines

Digitized by Google

in einem beliebigen Streckapparate angelegt und reicht von den Darmbeinkämmen bis zu den Knöcheln. Eine Sandale mit beweglichem Knöchelgelenk vervollständigt denselben nach unten. Selbstverständlich wird der Patient nicht früher aus der Extension genommen, bis der Verband vollkommen erstarrt ist. Eine Marke an der Haut entsprechend dem oberen und unteren Rande des Verbandes würde eine Verschiebung der Teile in demselben sofort erkennen lassen. Wir haben es bisher nicht notwendig gehabt, aus solchem Grunde den Verband zu erneuern.

Gerade bei der Pseudarthrosenbehandlung legen wir keinen allzugroßen Wert auf vollständige Entlastung der Extremität. Bei der durch den Verband in Permanenz erhaltenen starken Abduktion wird die Trochanterspitze derart fest gegen das herabgesenkte Darmbein angepreßt, daß auch eine teilweise Entlastung genügt.

Unter solchen Umständen genießt der Patient den Vorteil, nicht nur nicht durch viele Wochen hindurch an das Extensionsbett gefesselt zu sein, sondern braucht nicht einmal Zimmerarrest zu halten; er lernt es vielmehr bald mit Hilfe zweier Stöcke, sich frei zu bewegen, wenn das gesundseitige Bein durch eine Sohlenunterlage entsprechend verlängert wurde.

Der Gehverband bleibt mindestens 3—4 Monate unangetastet liegen und wird dann durch eine abnehmbare Hülse mit regulierbarer Entlastungsvorrichtung ersetzt, so daß die Massage und gymnastische Behandlung nunmehr beginnen kann. Gleichzeitig wird natürlich die extreme Abduktionsstellung bis zu einem Grade vermindert, welchen der Patient durch Hebung der gesundseitigen Beckenhälfte bequem zu verarbeiten vermag. Unter solchen statisch wesentlich veränderten Bedingungen tritt die volle Entlastung wieder in ihr Recht und es ist ein Gebot der Vorsicht, dieselbe — um ein bequemes Maß zu haben — bis zum Jahrestag der Exasperation beizubehalten resp. ganz allmählich zu verringern.

Bleibt in ungünstigen Fällen von veralteter und auf dem Röntgenbild stark diaphan sich präsentierender Pseudarthrose der angestrebte Erfolg knöcherner Vereinigung der Bruchstücke aus, so ist dem Patienten trotzdem und auf alle Fälle ein wesentlicher Vorteil aus der Inversion der typischen Kontraktur erwachsen, denn durch volle Strecklage und habituelle Abduktion des defekten Gelenkes wird die Verkürzung beseitigt und die Funktionsbedingungen desselben werden verbessert. Infolge der Flachlegung

Digitized by Google

resp. Herabsenkung der Darmbeinschaufel nach der Seite wird den Gewebszerrungen Einhalt getan und eine direkte Uebertragung der Last von Knochen auf Knochen ermöglicht.

Obwohl wir in der poliklinischen und privaten Praxis schon über 30 Fälle von Schenkelhalspseudarthrosen verschiedenen Alters in der beschriebenen Art und Weise behandelt haben, sind wir doch noch nicht imstande, ein nach jeder Richtung abschließendes Urteil vorzulegen, da die Beobachtungszeiten noch zu kurz sind.

Immerhin sind wir in der Lage, einige vollkommen abgeschlossene Fälle vorzuführen, welche wohl geeignet sind, den Wert der Methode zu illustrieren.

Zu ganz besonderer Bedeutung hat sich in dieser Beziehung ein Fall entwickelt, dessen Anfangsgeschichte in unserer oben zitierten Abhandlung enthalten ist. Dieselbe lautet in Schlagworten: 35jähriger Mann, dem Richterstande angehörig, stürzt auf dem Eise, kann nicht mehr auf, wird durch Wochen an Kontusion des Hüftgelenkes mit Umschlägen behandelt, die allmählich stärker auftretende pathologische Stellung führt endlich zur richtigen Diagnose.

Patient steht auf dem gesunden Fuße und auf Krücken, die Zehen des kranken Fußes erreichen eben den Boden. Durch die Freundlichkeit Prof. Hocheneggs, in dessen chirurgische Klinik der Patient zur Aufnahme gelangt war, wird die Behandlung in unsere Hände gelegt. Fast 3 Monate nach dem Unfall gelingt die Reinfraktion ohne besondere Mühe. In Anbetracht der Mangelhaftigkeit der Apposition (hochgradige Verkürzung und sonstige typische Kontraktur) sowie der unschwierigen Reinfraktion läßt sich der Fall ebensogut der Pseudarthrose als der deformen, winkeligen Ausheilung zuweisen. Gehverband in Abduktion, Streckung, Einwärtsrollung durch fast 4 Monate. Patient ist bald in der Lage, sein Bureau wieder aufzusuchen, da er sich mit Leichtigkeit zu bewegen erlernt. Dann einfacher Entlastungsapparat. Die Verkürzung ist bis auf 15 mm ausgeglichen, das Röntgenbild zeigt sehr gute Reposition, der Schenkelhals ist vollkommen opak, etwas verdickt und verkürzt, die Funktion noch gestört, aber zur Zeit der Publikation schon von bester Prognose. Der Fall ist heute bald 4 Jahre alt, kann also reichlich als abgeschlossen gelten. Der Patient hat mich mittlerweile besucht und ich konnte die absolute Restitutio ad integrum konstatieren; speziell die Beweglichkeit des Hüftgelenkes zeigt nicht die mindeste Einschränkung; ebenso ist der Patient im-

Digitized by Google

stande, auf dem Frakturbein zu hüpfen. Im vorletzten Sommer erhielt ich von ihm eine Ansichtskarte: Von der Spitze des Hochschwab (2300 m) sendet Ihnen ergebenste Empfehlungen Ihr dankschuldiger Dr. X.

Alle jene Bergfahrer, welche die Aufstiege zum Hochschwab kennen, werden in der anstandslosen Ueberwindung derselben den Beweis tadellosester Heilung der veralteten, mit Pseudarthrose drohenden Schenkelhalsfraktur erblicken.

Ein nicht minder lehrreicher Fall ist der folgende: Ein 40jähriges Fräulein erleidet durch Sturz auf der Straße einen medialen Schenkelhalsbruch, welcher anfänglich verkannt und erst nach Eintritt einer auffallenden typischen Kontrakturstellung mit völlig unzulänglicher Extension behandelt wird. 3½ Monate nach dem Unfalle erscheint sie zur Behandlung mit starker Flexionsadduktion und Außenrollung des Schenkels; der Gang ist mühsam und schmerzhaft auf den äußersten Zehenspitzen des kranken Fußes. Unschwierige Reinfraktion und kräftige Exasperation der Fragmente. Patientin wird mit einem Gehverband in stärkster Abduktion (Tenotomia adductorum), leichter Ueberstreckung und Innenrotation des Beines in die Heimat entlassen und erscheint 4 Monate später mit sehr guter Gehfähigkeit zur Abnahme des Verbandes. Die Hüfte ist in der Beweglichkeit ziemlich stark eingeschränkt, das Gelenk erweist sich gegen starkes Hinaufstoßen des Femurs vollkommen starr und fest. Verkürzung nicht nachweisbar. Unter Beibehaltung einer noch ziemlich starken habituellen Abduktion wird die Hüfte unter volle funktionelle Belastung gestellt. 2½ Jahre nach der Reinfraktion resp. Exasperation ist die Funktion der Extremität eine vollkommen normale geworden. Patientin hinkt nicht im geringsten, ist vollkommen leistungsfähig, keine Verkürzung; leichte habituelle Abduktion besteht noch immer, ohne irgendwie zu stören. Das Röntgenbild zeigt einen ziemlich normalen opaken Schenkelhals. Zu tadeln ist an dem Enderfolg die starke Beweglichkeitsbeschränkung des Hüftgelenkes, welche infolge der Unmöglichkeit intensiver Nachbehandlung eingetreten, aber gewiß verbesserungsfähig ist und jedenfalls vermeidbar gewesen wäre.

Wir wollen von einer ganzen Reihe poliklinisch behandelter Fälle absehen, deren Endbefunde wegen augenblicklicher Unerreichbarkeit der Patienten nicht erhoben werden können, oder bei denen noch kein genügender Zeitraum seit dem Behandlungsbeginn verstrichen ist.

Digitized by Google

2 Fälle von gänzlich veralteter Pseudarthrose sind für die Wirksamkeit meiner unblutigen Methode von ausschlaggebender Beweiskraft, obwohl unter solchen Umständen auf eine knöcherne Vereinigung der Bruchstücke nicht zu rechnen war.

Eine Dame von 60 Jahren hat vor 6 Jahren eine Schenkelhalsfraktur erlitten, welche von einem bekannten Chirurgen in üblicher Weise behandelt und angeblich geheilt wurde. Seit ihrer Entlassung aus der Behandlung zunehmende Beschwerden, welchen mit Massage, Gymnastik und Stützapparaten nicht beizukommen war. Ich zögerte lange, ehe ich mich bei der über ihre Jahre gealterten Patientin zu meinem Behandlungsvorschlage entschloß, der sofort bereitwilligst acceptiert wurde — denn die bohrenden Schmerzen in der Hüfte seien einfach nicht länger erträglich, jeder Versuch auch des kürzesten Spazierganges mache sie für Tage bettlägerig usw.

Rücksichtslose Mobilisierung der typischen Kontrakturstellung nach präliminärer subkutaner Myotomie der subspinalen Weichteile, und Adduktoren und kräftigster Exasperation der Fragmente; typischer Verband in starker Abduktion, geringer Ueberstreckung und Einwärtsrotation des Schenkels und zwar diesmal ganz ohne jede Entlastung.

Schon nach 8 Tagen hatte die Patientin bei entsprechend erhöhter gesundseitiger Sohle das Gehen erlernt; zu ihrer größten Genugtuung war dasselbe schmerzlos geworden. Der Verband blieb 5 Monate unangetastet liegen usw. Noch nicht 1 Jahr nach der Mobilisierung und Exasperation besuchte mich die Patientin — wie sie sagte, nur mit der Absicht — to show me the wonder, I had performed on her. Tatsächlich ging die Patientin auf voller (krankseitiger) Sohle ohne jedweden Apparat, bei habitueller, durchaus nicht störender Abduktionsstellung des kranken Beines schmerzlos mit ganz geringem Hinken einher und pries den Erfolg meiner Behandlung mit überschwenglichen Worten. Das Hüftgelenk war allerdings in seiner leicht überstreckten Abduktionsstellung ziemlich steif, aber gegen Hinaufstoß des Oberschenkels absolut fest geworden. Das Röntgenbild zeigt eine vollständige Disjunktion der Pseudarthrose. Das Kopffragment ist in der Pfanne geblieben, der Trochanter und Halsstumpf stützen sich in retrospinaler seitlicher Appositionslage gegen die seitliche Darmbeinfläche. (Von einem durch Resektion des abgebrochenen Kopfes herbeigeführten Luxationsanalogon würde sich ein solcher gleichartiger, durch Inversion bewirkter Zustand

Digitized by Google

vorteilhaft dadurch unterscheiden, daß der unblutige Eingriff vollkommen harmlos ist, daß kein Krankenlager nötig ist, daß der Kopf in der Pfanne bleibt, also kein leerer Hohlraum geschaffen wird, daß keine Kontrakturstellung im Sinne der Flexion und Adduktion zu fürchten ist, da sich das Gelenk ja in fixer invertierter Streckabduktionslage befindet und dadurch eben eine Funktionsverbesserung erfahren hat.)

Ein anderer Fall betrifft eine 50jährige Lehrerin, welche zu Weihnachten 1910 eine Schenkelhalsfraktur erlitten hatte und wegen angeblicher Ischias mit Bettruhe, Ueberschlägen usw. behandelt worden war.

1½ Jahre nach der Verletzung stellte sich die Patientin vor; sie sei nicht mehr imstande, ihrem Berufe vorzustehen; der kurze Gang zur Schule bereite ihr entsetzliche Qualen, das viele Stehen in der Schule sei ihr gänzlich unmöglich geworden usw. Um Wiederholungen zu vermeiden, sei nur gesagt, daß die Behandlung bis ins Detail jener beim vorhergehenden Falle glich. Auch hier wurde von einer Entlastung des invertierten Hüftgelenkes vollkommen abgesehen, das funktionelle Resultat war das gleich günstige wie im vorhergehenden Falle. Patientin ist für ihren Beruf wieder vollständig leistungsfähig geworden und verschmähte selbst einen Sicherungsgürtel über dem Trochanter. Bei entsprechendem Ausgleich der durch die habituelle Abduktion des kranken Beines bedingten Verlängerung ist selbst das Hinken unauffällig geworden. Röntgenbild konnte nicht rechtzeitig beschafft werden. Der funktionelle Erfolg steht außerhalb jeder Frage. Derselbe wird durch eine Anfang Juni 1913 eingelangte Nachricht bestätigt. In der poliklinischen Praxis haben wir in letzter Zeit einige Fälle von eklatanten Funktionsverbesserungen gänzlich veralteter Pseudarthrosen des Schenkelhalses gesehen, verzichten jedoch auf deren Darstellung, welche nur Wiederholungen bringen könnte.

Digitized by Google

XX.

Zur Technik der Osteotomie.

Von

Prof. Dr. **Th. Kölliker,** Leipzig.

Meine Herren! Ich möchte bezüglich der Technik der Osteotomie am Oberschenkel zunächst einige kurze topographisch-anatomische Bemerkungen machen und darauf hinweisen, daß die Freilegung des Knochens zur Osteotomie sich so gut wie ohne Muskelverletzung bewerkstelligen läßt, wenn man folgendes Verfahren einschlägt: Unser Hautschnitt beginnt an der Grenze des mittleren und unteren Drittels des Oberschenkels etwas seitlich medial von der Mittellinie und verläuft leicht schräg nach innen in der Richtung zum Innenrand der Patella. Er legt die Grenze zwischen Vastus medialis und Rectus femoris frei. Nun dringt man, indem man sich an die Muskelinterstitien hält, zunächst zwischen Vastus medialis und Rectus femoris, dann zwischen Vastus medialis und Vastus intermedius in die Tiefe und erreicht so ohne wesentliche Muskelverletzung den Knochen. Auf diese Weise wird die Operation erheblich schonender und unblutiger, als wenn man von der lateralen oder medialen Seite her direkt durch die Muskulatur auf den Knochen vordringt.

Bezüglich der weiteren Operationstechnik erwähne ich, daß Künne neuerdings empfiehlt, die Osteotomie mit der elektrischen Kreissäge auszuführen. Ebenso rasch und schonend kann man am Oberschenkel die Osteotomie ausführen, wenn man ein Hebelraspatorium nach Stein ohne Ablösung des Periosts um den Knochen herumführt, das Periost auf dem Raspatorium zirkulär durchschneidet und den Knochen mit einem scharfen Meißel durch-

Digitized by Google

schlägt. Ich habe bei über 80 in den letzten Jahren am Ober- und Unterschenkel ausgeführten Osteotomien, es waren teils lineare, teils Keilosteotomien, nie einen Nachteil von dem Gebrauch des Meißels erlebt. Allerdings können spröde rachitische Knochen dann splittern, wenn man nicht hinreichend scharfe Meißel verwendet. Bezüglich der Osteotomie an der Tibia halte ich anderseits die Kreissäge für das schonendere Instrument, weil sich an der Tibia das Hebelraspatorium nicht ohne Ablösung des Periosts um den Knochen herumführen läßt.

Digitized by Google

XXI.

Neue Gesichtspunkte auf dem Gebiete der Sehnenüberpflanzung.

Von

Dr. **A. Stoffel,**

Spezialarzt für orthopädische Chirurgie in Mannheim.

Mit 7 Abbildungen.

Meine Herren! Die Mißerfolge, die ich bei Sehnenüberpflanzungen sah (ich überpflanzte bis Sommer 1912 nur nach der Nikoladonischen Methode), veranlaßten mich zu einer Reihe von Untersuchungen, die ich im Laufe des letzten Jahres in Gemeinschaft mit meiner Frau anstellte. Diese Untersuchungen förderten für uns manch Neues zutage und brachten einige Ueberraschungen; manche Vorstellung, die ich von anderer Seite übernommen und an der ich jahrelang festgehalten hatte, wurde als falsch erkannt und mußte über Bord geworfen werden. Ich wurde vor allem darauf aufmerksam, auf welch unphysiologischen und unlogischen Prinzipien die Methode der Ueberpflanzung von Sehne auf Sehne aufgebaut ist. Die Resultate der Untersuchungen waren für mich von großer praktischer Bedeutung, sie haben meine ganze Technik der Sehnenüberpflanzung umgeändert, und nicht zum Schaden meiner Patienten. Auf einen Teil dieser Untersuchungen und auf meine darauf basierende Ueberpflanzungsmethode sei nun näher eingegangen.

Bei der Auswahl des Kraftspenders hat man auf ein Moment, das mir sehr wichtig dünkt, bisher keine Rücksicht genommen.

Wenn man an dem Unterschenkel einer Leiche die einzelnen Muskeln betrachtet, so fällt einem sofort die große Verschiedenheit des morphologischen Baues der einzelnen Muskeln auf. Ort und Art des Ursprungs, Bau und Verlaufsrichtung des Muskelbauches

Digitized by Google

und der Sehne usw. sind völlig voneinander verschieden, sie sind für jeden Muskel so typisch, daß der Kundige auch dann, wenn die Muskeln aus dem Körper entfernt und nebeneinander auf einen Tisch gelegt sind, jeden einzelnen Muskel bestimmen kann.

Woher kommt nun die Verschiedenheit der morphologischen Beschaffenheit der einzelnen Muskeln? Meine Herren! Der anatomische Bau eines Muskels ist der Ausdruck seiner Funktion. In der Morphologie des Muskels spiegeln sich die Aufgaben, die der Muskel zu erfüllen hat, wider. Die Gründe, die zur Muskelsonderung führten, liegen klar. Sie sind entwicklungsmechanischer Natur. In dem Wettbewerb der einzelnen Muskelfasern um möglichst günstige Wirkungsweise werden günstiger verlaufende Fasern, die vermöge ihres Ursprunges, Verlaufes und Ansatzes eine besondere mechanische Leistung übernehmen können, bevorzugt und ungünstig gelegene Teile werden ausgeschaltet. Es findet also eine funktionelle Auslese der einzelnen Fasern statt. Die Funktion wirkt mithin modellierend auf die Form des Muskels. Diese Form stellt das Optimum an morphologischer Beschaffenheit für die betreffende Funktion dar. Da nun die Funktionen des Fußes mannigfach sind, so wird auch die morphologische Beschaffenheit der diese Funktionen erfüllenden Muskeln eine mannigfaltige sein.

Wenn wir bei einer Sehnenüberpflanzung vor die Aufgabe gestellt werden, einen Kraftspender auszuwählen, so wird unsere Wahl auf den Muskel fallen, der auf Grund seines morphologischen Baues am meisten dazu befähigt erscheint. Der bestgeeignete Muskel, oder besser gesagt derjenige, der auf Grund seines Baues als einziger der höchsten funktionellen Anforderung Genüge leisten konnte, ist ja unrettbar verloren. Er ist total gelähmt. Aber helfen kann uns der verlorengegangene Muskel immer noch. Er zeigt uns immer noch seinen anatomischen Bau und gibt uns dadurch Fingerzeige, die uns für die Auswahl desjenigen Muskels, der ihn ersetzen soll, sehr wertvoll sind. Wir müssen also bei jeder Sehnenüberpflanzung bei der großen Meisterin Natur anfragen, welche Prinzipien bei der Auswahl des Kraftspenders maßgebend sein müssen. Nur derjenige Muskel, der auf Grund seines anatomischen Baues ähnliche Leistungen wie der gelähmte übernehmen kann, soll als Kraftspender Verwendung finden.

Digitized by Google

Bisher hat niemand auf diese Momente Rücksicht genommen, um die Individualität der Muskeln hat sich niemand gekümmert. Ich stelle jetzt aber die Forderung auf, bei der Auswahl des Kraftspenders dem individuellen Wert der Muskeln, der in der Morphologie zum Ausdruck kommt, im weitesten Maße Rechnung zu tragen.

Ich möchte nun an einigen wenigen Beispielen zeigen, wie bestimmte Muskeln unter vollster Berücksichtigung ihrer Individualität als Kraftspender benutzt werden können.

1. Wenn wir uns den Bau des M. extensor hallucis longus vor Augen halten, so erkennen wir sofort, daß der Muskel sich ausgezeichnet als Ersatz für den M. tibialis anticus eignet. Schneiden wir den M. extensor hallucis peripher ab, ziehen ihn aus seinem Fascienfach heraus, leiten ihn durch das Fascienfach des M. tibialis anticus zur Insertionsstelle dieses Muskels, so haben wir eigentlich nur seine Endsehne ein wenig nach medial verlagert. An dem Muskelursprung, der Verlaufsrichtung der Muskelfasern, an der Zugrichtung des ganzen Muskels wurde nichts oder fast nichts geändert.

2. Aehnlich günstig liegen die Verhältnisse, wenn wir den M. extensor hallucis longus zum Ersatz des M. extensor digitorum longus (inklusive M. peronaeus tertius) benutzen.

3. Noch besser als durch den M. extensor hallucis können die Funktionen des M. extensor digitorum durch den M. peronaeus longus übernommen werden. Wenn wir die Endsehne des M. peronaeus longus in der Fußsohle abschneiden, zur vorderen Muskelgruppe leiten und an der Basis ossis metatarsalis V befestigen, so kopiert der M. peronaeus longus in seinem Bau den M. extensor digitorum in der auffallendsten Weise (Fig. 1). Die distalen Fasern des M. peronaeus longus ahmen in ihrem Ursprung und in ihrer Verlaufsrichtung die Fasern des M. peronaeus tertius nach, während die proximalen Anteile wie die Fasern des M. extensor digitorum im engeren Sinne ziehen. Mithin kann der M. peronaeus longus in seiner jetzigen Gestalt die Aufgaben, die den Mm. peronaeus tertius et extensor digitorum zukommen, voll und ganz übernehmen.

Als Gegenbeispiele zeige ich Ihnen nun einige Ueberpflanzungen, bei denen auf den natürlichen Bau der Muskeln, vor allem was Ursprungsverhältnisse, Verlaufsrichtung der Muskelfasern, Zugrichtung des ganzen Muskels, Verhältnis zwischen Muskelbauch

Digitized by Google

und Sehne usw. betrifft, nicht die geringste Rücksicht genommen wurde. Sie werden dann einsehen, daß ein Muskel, den man aus allen seinen mechanischen Beziehungen herausreißt, den man unter

Fig. 1.

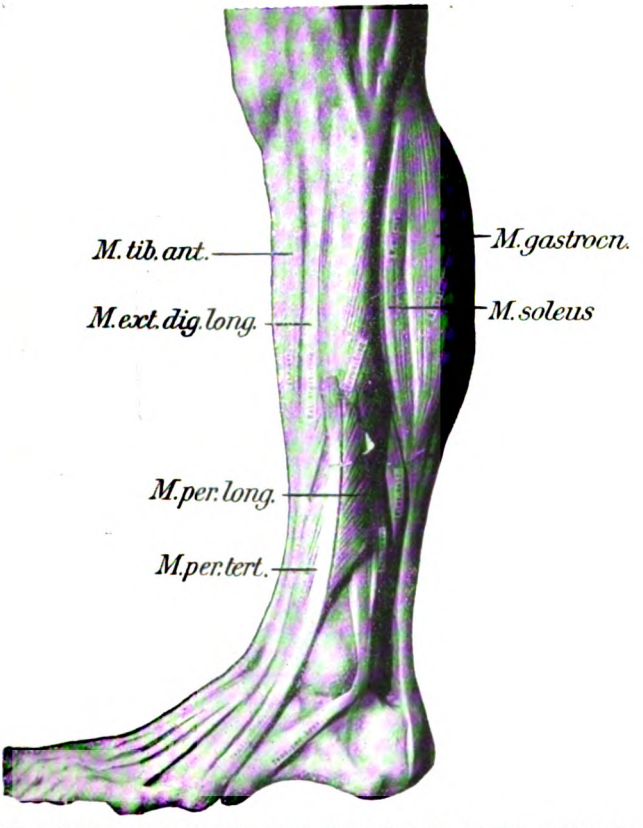

Das Modell ist nach der Leiche angefertigt und stellt eine Sehnenüberpflanzung dar, bei der bezüglich der Auswahl des Kraftspenders auf die Morphologie der Muskeln Rücksicht genommen wurde.

Der M. peron. longus wird als Kraftspender für den gelähmten M. extens. digit. long. benutzt. Man sieht, daß der M. peron. long. in seiner jetzigen Form die morphologische Beschaffenheit des gelähmten Muskels direkt kopiert. Die distalen Fasern des M. peron. longus ahmen in ihrem Ursprung und in ihrer Verlaufsrichtung die Fasern des M. peron. tertius nach, während die proximalen Anteile wie die Fasern des M. ext. digit. (im engeren Sinne) ziehen.

Der M. peron. long. eignet sich also ausgezeichnet zum Ersatz des gelähmten M. ext. digit. long.

Nichtachtung seines Ursprunges, der Verlaufsrichtung seiner Muskelfasern usw. einfach an einen anderen Platz hinstellt, in seiner neuen morphologischen Form unmöglich die Funktion übernehmen kann, die man von ihm verlangt.

Digitized by Google

Beispiele: 1. Man hat den M. flexor hallucis longus zum Ersatz des M. tibialis anticus oder M. extensor digitorum durch das Spatium interosseum nach vorn geleitet.

Gegen dieses Verfahren muß ich mehrere schwerwiegende Bedenken äußern (Fig. 2). Der Muskel entspringt sehr weit nach

Fig. 2.

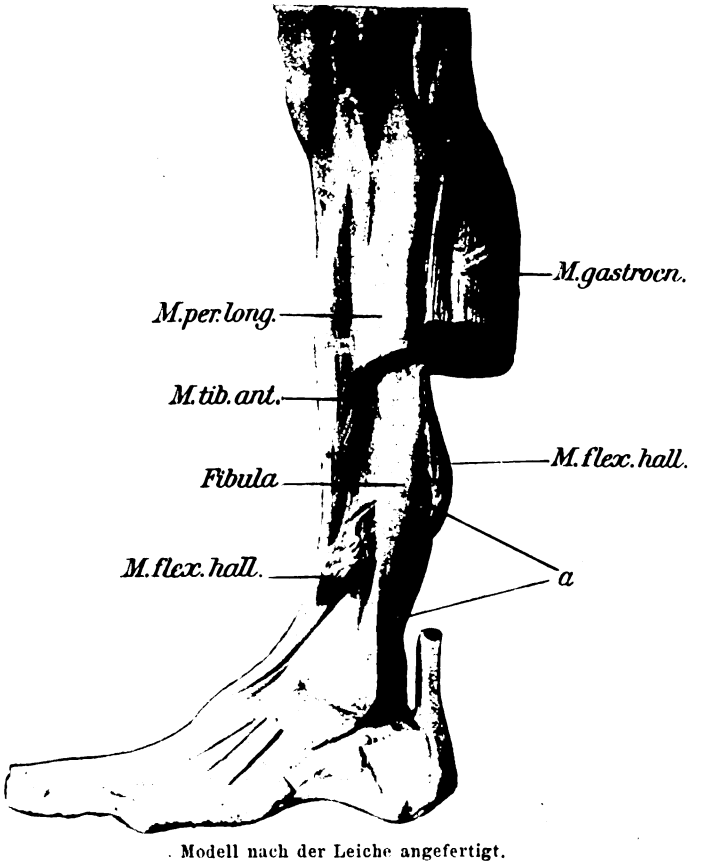

Modell nach der Leiche angefertigt.

Der M. flexor hallucis longus ist zum Ersatze des gelähmten M. tibialis anticus durch das Spatium interosseum hindurchgezogen. Diesem Verfahren haften folgende Fehler an:

1. Um eine einigermaßen günstige Verlaufsrichtung des Kraftspenders zu erhalten, ist man gezwungen, reichlich die Hälfte des Muskelursprunges von der Fibula loszulösen (a die Ablösungsstelle des Muskels von der Fibula). Dadurch geht ein großer Teil der Muskelkraft verloren.
2. Trotzdem der Muskel um die Hälfte seines Ursprunges nach proximal mobilisiert wurde, erfährt er dennoch beim Durchtritt durch die Membr. inteross. eine Abknickung.
3. An der Stelle der Reibung (Durchtritt durch die Membr. inteross.) finden sich Muskelfasern. Die Natur würde hier eine Sehne placiert haben.
4. Das Spatium inteross. ist zu eng für den dicken Muskelbauch.

Der M. flex. hall. long. eignet sich also in keiner Weise zum Verlaufe durch die Membr. inteross. zwecks Substituierung eines Muskels der vorderen Gruppe.

Digitized by Google

distal von der Fibula. Schont man nun die Muskelursprünge peinlichst, wie das unbedingt verlangt werden muß, da man nur auf diese Weise die volle Muskelkraft sich zunutze machen kann, so kann der Muskel nur unter erheblicher Knickung nach vorn gebracht werden. Eine dorsalflektierende Wirkung kann der Muskel in dieser Gestalt nicht entfalten. Lösen wir nun die ganze distale Hälfte des Muskelursprunges vom Knochen ab, so kann der Muskel immer noch nicht in gerader Linie ziehen, er erfährt vielmehr an der Passage durch die Membrana interossea eine Ablenkung (Fig. 2). Hier reiben sich seine Muskelfasern bei jeder Kontraktion des Muskels. Damit haben wir aber einen ganz unphysiologischen Zustand geschaffen. Denn der Körper placiert regelmäßig da, wo eine starke Druckwirkung zwischen Muskel und Unterlage stattfindet, Sehnen; die eigentlichen Muskelfasern müssen vor stärkeren seitlichen Einwirkungen möglichst geschützt sein. Trotzdem wir also, um eine einigermaßen günstige Verlaufsrichtung des Kraftspenders zu erhalten, die ganze distale Hälfte des Muskelursprunges geopfert haben, ist es uns nicht möglich, Verhältnisse zu schaffen, die auch nur halbwegs den Forderungen der Physiologie und Mechanik der Muskeln Rechnung tragen. Schuld an allem trägt die Morphologie des M. flexor hallucis longus, die es dem Muskel unmöglich macht, unter diesen neuen Bedingungen zu arbeiten. Der M. flexor hallucis ist auf Grund seines Baues zum Durchführen durch die Membrana interossea unbrauchbar.

Es erscheint mir überhaupt sehr fraglich, ob man berechtigt ist, einen Muskel durch das Spatium hindurchzuleiten. Ganz abgesehen von verschiedenem Anderen tauchen für mich deswegen Bedenken auf, weil nirgends in der Tierreihe ein Muskel existiert, der durch das Spatium interosseum hindurchtritt. Hochwichtige Gründe, die vor allem in dem Fehlen einer frontal gestellten Knochenursprungsfläche gipfeln, werden die Natur davon abgehalten haben, einen Muskel in dieser Weise verlaufen zu lassen. Und das sollten wir uns zur Lehre dienen lassen und sollten uns davor hüten, die vornehmsten Gesetze der Muskelbiologie und -physiologie mit Füßen tretend, die Muskeln in neue, unnatürliche Fahrstraßen zu lenken.

2. Was hier für den M. flexor hallucis gesagt ist, gilt auch im großen und ganzen für den M. extensor hallucis, den man durch das Spatium nach hinten geführt hat.

Digitized by Google

3. Ein weiteres Beispiel. Man hat den M. flexor hallucis longus über die mediale Fläche der Tibia hinweg zum M. tibialis anticus geleitet und hat ihm, wie man aus einer

Fig. 3.

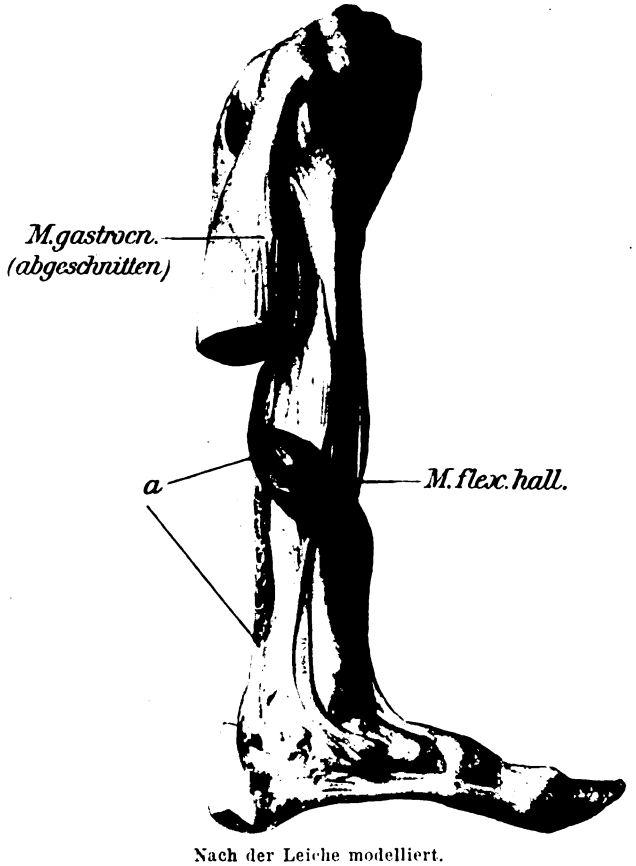

Nach der Leiche modelliert.

Der M. flexor hallucis longus ist zum Ersatz des gelähmten M. tibialis anticus über die mediale Fläche der Tibia hinweg zum M. tib. ant. geleitet. Der Muskel verläuft jetzt in einer Spirallinie, hat also eine ganz andere Zugrichtung als früher. Das Schlimmste aber ist, daß man, um eine einigermaßen parallele Verlaufsrichtung der gesunden und der gelähmten Sehne zu sichern, genötigt ist, vier Fünftel des Muskelursprunges zu opfern (a die Ablösungsstelle von der Fibula). Dadurch wird aber die Leistungsfähigkeit des Muskels ungeheuer eingeschränkt.

Der M. flex. hall. long. kann in dieser Weise keine Verwenduug zum Ersatz des M. tib. ant. finden.

in der Literatur existierenden Zeichnung ersehen kann, eine Verlaufsrichtung, die einer Spiraltour ähnelt, gegeben (Fig. 3). Zu dieser Verlaufsrichtung ist man gezwungen, damit die Sehne des Kraftspenders einigermaßen parallel zu der Sehne des gelähmten

Digitized by Google

Muskels verläuft. Eine derartige Verlaufsrichtung kann man aber dem M. flexor hallucis nur dann geben, wenn man vier Fünftel seines Ursprunges opfert. Auf Fig. 3 sieht man die Ausdehnung der Ablösung von der Fibula. Es steht also nur das proximale Fünftel

Fig. 4.

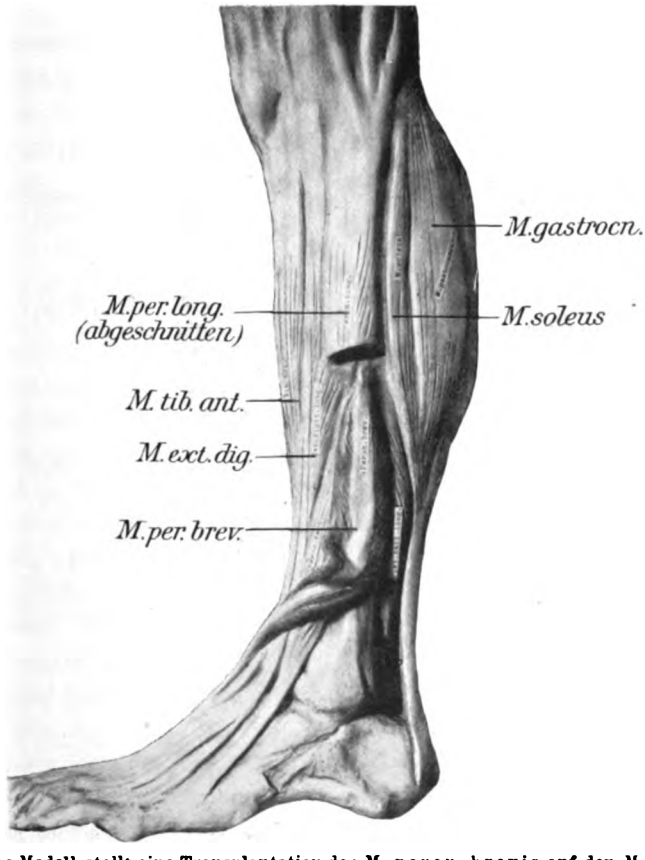

Das Modell stellt eine Transplantation des M. peron. brevis auf den M. tibialis anticus dar.

Werden die Ursprünge des M. peron. brevis peinlichst geschont, wie das zur Erhaltung der vollen Muskelkraft gefordert werden muß, dann erhält der Kraftspender eine sehr erhebliche Abknickung und eine ganz falsche Zugrichtung. Eine dorsalflektierende Wirkung kann er nicht entfalten.

Der M. peron. brev. eignet sich daher nicht zum Ersatz des M. tib. ant.

des Muskels mit dem Knochen in Zusammenhang, der Rest des Muskels ist ohne Punctum fixum und hängt sozusagen in der Luft.

4. Unter gleichem Gesichtswinkel ist die Transplantation des M. peronaeus brevis auf den M. tibialis anticus zu

Digitized by Google

betrachten. Bei völliger Schonung der Muskelursprünge kann der Muskel nur unter starker Abknickung und absolut falscher Zugrichtung seiner Endsehne verlagert werden (Fig. 4). Gibt man der Endsehne eine einigermaßen bessere Zugrichtung, dann muß mehr

Fig. 5.

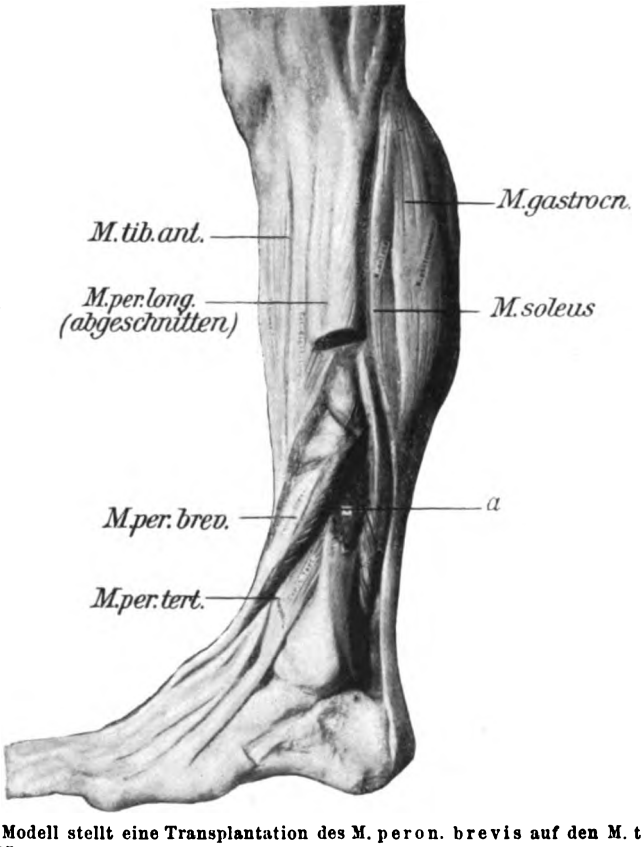

Das Modell stellt eine Transplantation des M. peron. brevis auf den M. tibialis anticus dar.
Um dem Kraftspender eine einigermaßen günstige Zugrichtung zu verleihen, wurde die Hälfte des Muskelursprunges von der Fibula losgelöst. Damit ist aber eine so erhebliche Herabsetzung der Muskelenergie gegeben, daß von einem Ersatz des M. tib. ant. durch den M. peron. brevis abgesehen werden muß. a Ablösungsstelle vom Knochen.
Man beachte die große Ausdehnung der Ablösungsstelle!

als die Hälfte des Muskelursprunges abgelöst werden (Fig. 5). Es existiert in der Literatur eine Abbildung, die illustrieren soll, wie der M. peronaeus brevis auf den M. tibialis anticus transplantiert werden muß. Beide Sehnen haben auf dem Bilde fast parallelen Verlauf. Das sieht sehr hübsch aus. Sucht man aber an der

Digitized by Google

Leiche einen derartigen Verlauf des M. peronaeus brevis herzustellen, dann muß man den Muskel bis auf seine letzten proximalen Fasern vom Knochen ablösen. Eine sehr starke Reduzierung der Leistungsfähigkeit des Muskels ist die unbedingte Folge eines derartigen Vorgehens. Der M. peronaeus brevis eignet sich eben für den Ersatz des M. tibialis anticus nicht.

Aus diesen meinen Beispielen, denen ich noch mehrere hinzufügen könnte, geht, glaube ich, in überzeugender Weise hervor, daß meine Forderung, bei der Auswahl des Kraftspenders muskelmorphologische Prinzipien walten zu lassen, mit vollem Recht aufgestellt ist.

Ich komme nun zu etwas Anderem.

Von enormer Wichtigkeit für das Resultat einer Sehnenüberpflanzung ist die Frage, welchen Grad von Spannung der Kraftspender bei der Ueberpflanzung erhalten muß. Bis zum Sommer 1912 hatte ich die Anspannung so gewählt, daß der Kraftspender unter guter mittlerer oder sogar unter sehr starker Spannung an die gelähmte Sehne befestigt wurde. In jedem Falle war die Spannung so erheblich, daß nach vollendeter Ueberpflanzung das Glied durch die erzielte Sehnenspannung in Mittelstellung oder in leichter Ueberkorrektur ohne Unterstützung stehen blieb und die Sehnen der überpflanzten Muskeln als Kulissen unter der Haut sichtbar waren. (Siehe orthopädische Operationslehre, Sehnenüberpflanzung.)

Dieses Vorgehen muß ich heute auf Grund meiner physiologischen Studien und auf Grund von praktischen Erfahrungen als falsch bezeichnen.

Wenn wir eine Antwort auf die Frage, welche Spannung bei der Sehnenüberpflanzung dem Kraftspender erteilt werden muß, haben wollen, so wenden wir uns am besten an die Natur und sehen einmal zu, unter welchem Grad von Spannung sie die Muskeln angeheftet hat. Und wir kommen dann bald zu dem Resultat, daß die Muskeln unter ganz geringer Spannung sich befinden. Der nicht gereizte, also ruhende Muskel ist ein schlaffes Gebilde, das mit ganz geringer Spannung zwischen seiner Ursprungs- und Insertionsstelle aufgehängt ist. Bringt man den Fuß eines Lebenden passiv in extreme Plantarflexion, so daß also die Insertionspunkte der Dorsalflektoren des Fußes möglichst weit voneinander entfernt werden, so sieht man trotzdem nirgends eine Sehnenkulisse vorspringen. Die Muskeln sind viel zu schlaff zwischen ihren Befesti-

Digitized by Google

gungsstellen ausgespannt, als daß sie ihre Form, speziell die der Sehne, durch die Haut hindurch nach außen zum Ausdruck bringen könnten.

Noch klarer sehen wir, wenn wir uns bei einer Operation die Muskeln freilegen und auf ihre Spannung hin prüfen. Wir konstatieren dann sofort, daß der nicht gereizte Muskel ein schlaffes Gebilde ist, das nur eine äußerst geringe Spannung aufweist. Wir können den Muskel mit der Pinzette hochheben und nach allen Seiten ziehen, ohne auf Widerstand zu stoßen. Auch dann, wenn wir die Anheftungsstellen möglichst weit voneinander entfernen, ist keine ausgesprochene Spannung im Muskel zu verzeichnen. Schneidet man die Sehne des Muskels entzwei, dann retrahiert sich der proximale Stumpf nur um ein Geringes.

Versuchen wir nun experimentell zu ergründen, wie der Muskel darauf reagiert, wenn wir ihn unter Spannung setzen.

Auf die einzelnen Experimente, die ich vor allen Dingen bei Operationen am Menschen anstellte, kann ich hier aus Zeitmangel nicht näher eingehen. An einer anderen Stelle soll darüber berichtet werden. Ich möchte Ihnen nur das Resümee dieser Experimente mitteilen, und das lautet folgendermaßen: Es gibt sehr enge Beziehungen zwischen den elastischen und den kontraktilen Kräften des Muskels. Alle Eingriffe, die den tätigen Muskel elastisch beeinflussen, wirken auf die kontraktilen Kräfte stark modifizierend ein. Reizt man einen menschlichen oder tierischen Muskel, der sich unter physiologischer Spannung befindet, mit dem elektrischen Strom, dann verkürzt sich der Muskel um einen bestimmten Wert. Bringt man nun den Muskel bei Beginn der Zuckung unter eine bestimmte Anspannung, d. h. dehnt man ihn auf einige Minuten um ein bestimmtes Maß und läßt ihn dann frei, dann bemerkt man bei der sofort einsetzenden elektrischen Reizung, daß die Verkürzung stets geringer ausfällt als bei dem ersten Experiment. Sehr schön kann man das an langfaserigen Muskeln, z. B. an dem M. sartorius anläßlich einer Quadrizepsplastik studieren. Schon eine kurzdauernde und mäßige Dehnung genügt, um die Verkürzung in geringerem Grade und träger ablaufen zu lassen. Die Experimente ergeben die Tatsache, daß ein gespannter Muskel mit der fortschreitenden Vermehrung der Spannung immer weniger befähigt ist, Verkürzungen zu leisten.

Digitized by Google

Diese Tatsachen müssen bei Sehnenüberpflanzungen unbedingt Beachtung finden. Wenn schon eine kurzdauernde Dehnung des Muskels genügt, um die kontraktile Fähigkeit herabzusetzen, wieviel mehr muß eine Beanspruchung der elastischen Elemente auf die Dauer von Wochen und Monaten schädigend einwirken. Wir dürfen den Kraftspender, wollen wir seine Verkürzungsfähigkeit nicht reduzieren oder gar auslöschen, unter keinen Umständen unter eine stärkere Spannung versetzen, sondern müssen ihn unter absolut physiologischen Bedingungen anheften. Nur dann ist er befähigt, hohe Verkürzungswerte zu schaffen, nur dann kann er den betreffenden Gliedabschnitt kraftvoll in Bewegung setzen.

Ich habe bisher das in diesem Sinne physiologisch nicht ganz korrekte Wort „Spannung des Muskels" gebraucht, ich möchte es ersetzen durch „Länge des Muskels". Der nicht gereizte und nicht über das physiologische Maß gedehnte Muskel besitzt eine bestimmte Länge; wird er gedehnt, so wächst seine Länge, wird er gereizt, so vermindert sich seine Länge.

Jeder Muskel hat eine bestimmte Länge, die den physiologischen Aufgaben, die er zu erfüllen hat, angepaßt ist. Wird seine Länge geändert, dann resultiert daraus ein erheblicher Umschwung seiner Lebensäußerungen. Benutzen wir den Muskel bei einer Sehnenüberpflanzung, dann müssen wir ihm seine physiologische Länge erhalten. Ich kann hier auf Einzelheiten nicht eingehen und will nur an der Hand eines Beispieles den Gedanken näher erklären: Bei einer Quadrizepsplastik sollen einige Muskeln zum Ersatz des gelähmten Unterschenkelstreckers herangezogen werden. Der Sartorius, Grazilis, Semitendinosus, Semimembranosus oder der Bizeps stehen zur Verfügung. Von der Voraussetzung ausgehend, daß alle Kraftspender hart an ihrer Insertion abgetrennt werden, bestimmen wir für jeden Muskel seine Länge. Wir finden dabei, daß z. B. der M. semitendinosus, der an der Tuberositas tibiae endet, eine viel größere Länge als der M. semimembranosus, der schon am Condylus tibiae seine Befestigung findet, besitzt. Der M. sartorius hat eine bedeutend größere Länge als der M. biceps usw. Uebertragen wir nun diese Längen auf die Strecken Tuber ischiadicum — Quadrizeps resp. Spina anterior — Quadrizeps resp. Os pubis — Quadrizeps, so werden wir am Quadrizeps mehrere Punkte, die in verschiedener Höhe liegen, bestimmen können. Jeder Muskel darf

Digitized by Google

nur bis zu seinem Punkte und nicht weiter nach abwärts geleitet werden, sonst wird er auf Spannung beansprucht.

Bei einer Sehnenüberpflanzung warten unserer oft zwei Aufgaben: die eine besteht darin, daß der gelähmte Muskel durch einen gesunden ersetzt werden soll, die andere hat die Beseitigung der Deformität zum Gegenstande. Bei einer Lähmung des M. tibialis anticus z. B. ist neben dem Ersatz des gelähmten Muskels der Knickplattfuß zu korrigieren. Beide Aufgaben hat man, das gilt in erster Linie für die Nicoladonische Methode, durch einen Eingriff, nämlich durch die Ueberpflanzung selbst lösen zu können geglaubt. Man hat, um bei unserem Beispiel zu bleiben, die Sehne des M. extensor hallucis auf die des M. tibialis anticus gesetzt und beide Muskeln unter einer derartigen Spannung miteinander verbunden, daß der Fuß, der eventuell schon vorher redressiert war, nicht mehr in die alte falsche Stellung sinken konnte. „Von größter Wichtigkeit sei es, daß nach vollbrachter Ueberpflanzung das Glied durch die erzielte Sehnenspannung in Mittelstellung oder leichter Ueberkorrektur ohne Unterstützung stehen bleibe.“ (Siehe orthopäd. Operationslehre.)

Dem M. extensor hallucis werden also durch die Ueberpflanzung zwei Aufgaben zudiktiert: erstens soll er die Funktion des M. tibialis anticus übernehmen, also kontraktile Eigenschaften entfalten, und zweitens soll er durch die Spannung, die man ihm zuteil werden ließ, den Fuß in korrigierter Stellung festhalten.

Meine Herren! Dieses Vorgehen muß ich nach meinem heutigen Wissen als falsch bezeichnen. Denn das eine schließt das andere aus.

Ich habe vorhin schon auseinandergesetzt, daß ein Muskel nicht angespannt werden darf. Wenn wir einen Muskel derart unter Spannung setzen, daß er den Fuß in korrigierter Stellung festhält, so schädigen wir die kontraktilen Elemente des Muskels ungeheuer und berauben sie der Fähigkeit, Verkürzungen zu leisten. Es widerspricht vollkommen dem Wesen, den Eigenschaften des Muskels, Spannung auf längere Zeit leisten zu können. Er ist dazu absolut ungeeignet.

Aber wir müssen bei einer Sehnenüberpflanzung eine bestehende Fußdeformität korrigieren und in der Korrektur festhalten. Wie werden wir dieser Forderung gerecht?

Meine Herren! Ich möchte Ihnen nun schildern, wie ich

Digitized by Google

jetzt eine Sehnenüberpflanzung ausführe und dabei den verschiedenen Postulaten, die ich aufstellte, gerecht werde. Wenn ich kurz rekapitulieren darf, so verlange ich folgendes: 1. Bei der Auswahl des Kraftspenders der Morphologie der Muskeln Rechnung zu tragen. 2. Dem Kraftspender eine absolut physiologische Länge zu geben, ein Anspannen des Muskels also zu vermeiden. 3. Die Sicherung der Gliedform nicht dem Kraftspender, der sich dazu gar nicht eignet, zu übertragen.

Ich schicke voraus, daß ich von der Nicoladonischen Methode, der Ueberpflanzung von Sehne auf Sehne, ganz abgekommen bin, da der Methode große Fehler anhaften, die mangelhafte Resultate nach sich ziehen. Ich überpflanze periostal und lehne mich in der Art der Durchführung und Anheftung des Kraftspenders an andere Autoren an, betone aber, daß in anderen, sehr wichtigen Punkten mein Verfahren sich von den bisher geübten ganz bedeutend unterscheidet.

Als Paradigma sei wieder eine Lähmung des M. tibialis anticus gewählt. Der M. extensor hallucis, der sich in seiner morphologischen Form ausgezeichnet zur Deckung des M. tibialis anticus eignet, sei der Kraftspender.

Zuerst gilt es, die Fußdeformität zu korrigieren und den Fuß in Korrektur festzuhalten. Zu diesem Zwecke wandle ich die Sehne des gelähmten M. tibialis anticus in ein künstliches Ligament um. Die Sehne wird so stark angespannt, daß der Fuß leicht überkorrigiert steht, und nun wird die Sehne an das Periost der Tibia und die Fascia cruris befestigt. Diese Befestigung geschieht möglichst distal, um die Länge des Ligamentes zu reduzieren und dadurch seine Zugfestigkeit zu erhöhen (Fig. 6).

In einigen Fällen bin ich auch so vorgegangen, daß ich den M. tibialis anticus so stark verkürzte, daß der Fuß leicht überkorrigiert stand. Diese Korrektur wird nur für die Dauer der Operation anhalten, der gelähmte Muskel wird bald nachgeben. Da die Bildung eines künstlichen Ligaments, wie sie soeben beschrieben wurde, auch für später die gewünschte Fußstellung in gewissem Sinne aufrecht erhält, so halte ich diese Methode für besser. Daß auch das künstliche Ligament auf die Dauer nicht absolut die Korrektur aufrecht erhalten kann, bin ich überzeugt: das Ligament wird mit der Zeit nachgeben, da es aus einer gelähmten Sehne gebildet ist. Mittlerweile hat aber der Kraftspender die Funktion des gelähmten

Digitized by Google

Muskels übernommen. Das Nachgeben des Ligamentes müssen wir in Kauf nehmen, da wir ein Gebilde, das als vollwertiger Ligamentersatz gelten kann, nicht haben.

Fig. 6. Fig. 7.

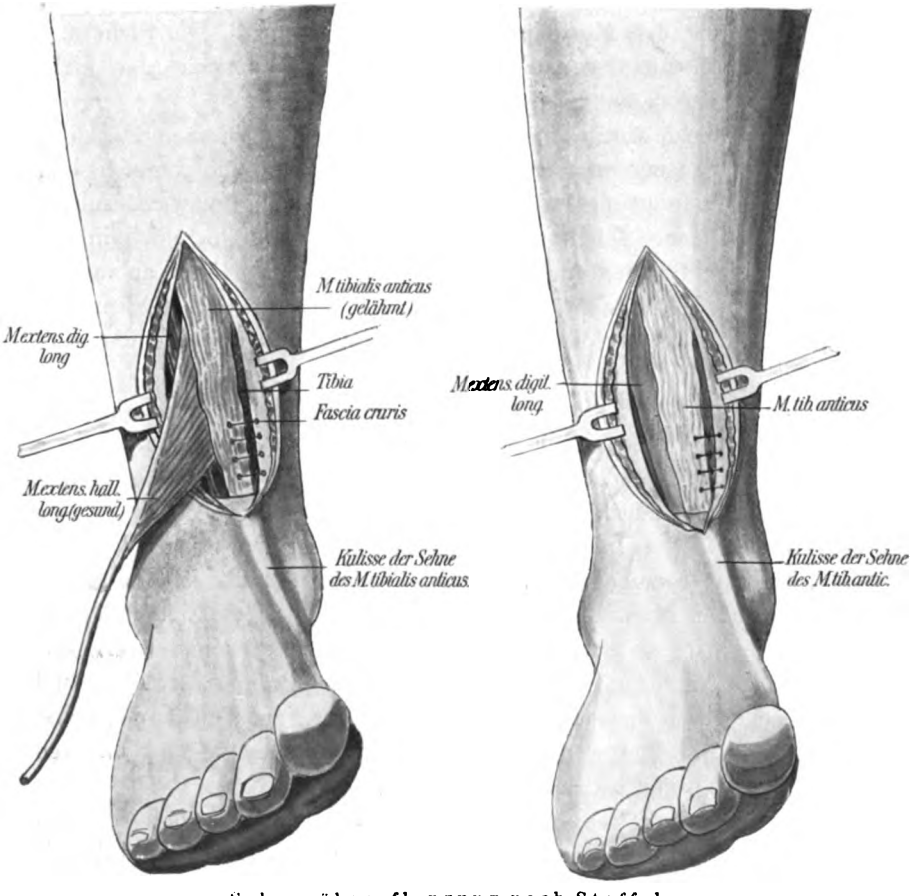

Sehnenüberpflanzung nach Stoffel.
Transplantation des gesunden M. extensor hall. long. auf den gelähmten M. tibialis anticus.

Fig. 6. Akt I: Die Sehne des gelähmten M. tibialis anticus wird so stark angespannt, daß der Fuß in leichter Ueberkorrektur steht, und an der Fascia cruris und dem Periost der Tibia befestigt. Dadurch wird sie in ein künstliches Ligament umgewandelt. Der Kraftspender ist peripher abgeschnitten und aus seinem Fascienfach herausgezogen.

Fig. 7. Akt II: Der gesunde M. extensor hallucis longus ist durch das Fascienfach des M. tibialis anticus geführt und an dessen Insertion befestigt. Der M. extensor hallucis longus hat mit der Aufrechterhaltung der Fußstellung nichts zu tun, er besitzt eine physiologische Spannung.

Jetzt erst, nachdem der Fuß absolut fest und sicher in der Korrektur steht, wird die Ueberpflanzung vorgenommen. Die Sehne

Digitized by Google

des M. extensor hallucis wird auf dem Fußrücken abgeschnitten, aus der Unterschenkelwunde herausgezogen, durch das Fascienfach des M. tibialis anticus hindurchgeführt und zur Insertion des M. tibialis anticus geleitet (Fig. 7). Nachdem ich mich überzeugt habe, daß der M. extensor hallucis unter einer physiologischen Anspannung sich befindet, wird die Sehne mit der Insertion des M. tibialis anticus verbunden, wobei die Nadel durch Periostteile hindurchgeht.

Auf diese Weise haben wir nun einen neuen Muskel geschaffen, der seinem Bau nach die Funktion des gelähmten übernehmen kann, der seine physiologische Länge besitzt, und der mit der Erhaltung der Fußform nicht das Geringste zu tun hat, seine kontraktilen Kräfte also sofort nach der Ueberpflanzung in Aktion treten lassen kann.

Mein Verfahren besteht also aus zwei Akten: der Schaffung der richtigen Fußform durch die Bänderplastik und dem Ersatz des gelähmten Muskels durch die Ueberpflanzung. Der erste Akt der Operation beschäftigt sich nur mit Gebilden, die einigermaßen dazu geeignet sind, den Fuß in korrigierter Stellung zu halten; im zweiten Akt der Operation werden nur Gebilde behandelt, deren kontraktile Eigenschaften ausgenutzt werden sollen.

In analoger Weise gehe ich beim Klump-, Spitz- und Hackenfuß, bei der Quadrizepsplastik usw. vor. Beim Hackenfuß und bei der Quadrizepsplastik verkürze ich die Achillessehne resp. die Quadrizepssehne so stark, daß die Deformität völlig korrigiert ist. Dann erst wird die Ueberpflanzung vorgenommen.

Ich habe bisher zirka 40 Transplantationen nach dieser Methode ausgeführt und war mit den Resultaten ganz außerordentlich zufrieden. Ich empfehle die Methode dringend zur Nachahmung.

Meistens konnte schon bei Abnahme des Gipsverbandes, den ich $2\frac{1}{2}$—3 Wochen nach der Operation entferne, der überpflanzte Kraftspender aktiv kontrahiert werden.

Ich möchte noch einige Worte über die operative Behandlung von überdehnten Muskeln einfügen. Um einen überdehnten Muskel in richtige Spannungsverhältnisse zurückzuversetzen, hat man ihn verkürzt. (Siehe orthopäd. Operationslehre.) Man hat z. B. bei einem paralytischen Klumpfuß nach dem Redressement die beiden Mm. peronaei, die nicht gelähmt, sondern nur überdehnt

Digitized by Google

waren, stark verkürzt und geglaubt, dadurch dem überdehnten Muskel die natürliche Spannung wiederzugeben.

Meine Herren! Dieses Vorgehen muß ich als falsch bezeichnen. Wenn ein Fuß allmählich in Varusstellung sinkt und dabei die Mm. peronaei immer mehr gedehnt werden, so geht die Verlängerung dieser nicht gelähmten Muskeln im Bereiche des Muskelbauches vor sich. Die Sehnen der Muskeln werden in ganz geringem Maße verlängert. Der Muskelbauch wird also verlängert, gedehnt, und dadurch wird das Kontraktionsvermögen der Muskeln so ungeheuer herabgesetzt. Redressieren wir nun diesen Klumpfuß und betrachten die Mm. peronaei in der offenen Wunde, so sehen wir, daß sie in der neuen Fußstellung als zu lang imponieren. Nichts ist nun verkehrter, als die Sehnen dieser Muskeln zu verkürzen. Denn dadurch bringen wir ja den Muskelbauch wieder unter die nämliche verderbenbringende Anspannung, der er während des Bestehens der Deformität ausgesetzt war. Ergo dürfen wir den Muskel nicht verkürzen, sondern müssen ihn intakt lassen.

Ich gehe bei Ueberdehnung eines gesunden Muskels folgendermaßen vor: Ich reize in der Wunde den Muskelbauch mit einem starken elektrischen Strom. Der Muskel zieht sich zusammen und gleicht dadurch schon zu einem großen Teil die Verlängerung aus. Von selbst wird er nun seine physiologische Länge wiederherstellen, wobei ich ihn durch bald nach der Operation einsetzendes Elektrisieren unterstütze.

Auf keinen Fall darf der überdehnte Muskel zur Wiederherstellung der normalen Fußform herangezogen werden. Wenn es z. B. bei einem Klumpfuß wünschenswert ist, die neue Fußform zu sichern, so dürfen die Mm. peronaei, die man zu diesem Zwecke maximal verkürzt hat, dazu nicht benutzt werden, sondern wir müssen diese Aufgabe Bändern übertragen.

Zum Schlusse möchte ich noch einer Maßnahme, die mir würdig erscheint, in die Operationstechnik der Sehnenüberpflanzung aufgenommen zu werden, noch einige Worte widmen, und zwar der elektrischen Untersuchung der Muskeln während der Operation.

Sie alle wissen, daß das Muskelkolorit nicht immer als Index für die Güte des Muskels gelten kann. Um nun ganz sicher zu gehen, in welchem Grade ein Muskel kontraktionsfähig

Digitized by Google

ist, untersuche ich ihn während der Operation mit dem elektrischen Strom, indem ich den Muskel selbst oder seine freigelegte Nervenbahn mit der Nadelelektrode, die ich für Nervenuntersuchungen angegeben habe, berühre. Erst dann stelle ich den Operationsplan auf. Ich bin dann sicher, daß der oder die Muskeln, die als Kraftspender ausgewählt sind, auch wirklich leistungsfähig sind. Ich möchte bei keiner Sehnenüberpflanzung den elektrischen Strom missen und betrachte ihn als unentbehrliches Hilfsmittel für eine exakte Muskeldiagnose.

Nachtrag bei der Korrektur vom Oktober 1913: Ich konnte mittlerweile die Statistik der Sehnenüberpflanzungen nach meiner Methode bedeutend bereichern und sah durchweg ganz ausgezeichnete Resultate. Die vor dem Kongreß operierten Fälle wurden einer Nachuntersuchung unterzogen. Ich kann sagen, daß diese Nachuntersuchung mir helle Freude und große Genugtuung bereitete.

Digitized by Google

XXII.

Neues über das Wesen der Ischias und neue Wege für die operative Behandlung des Leidens.

Von

Dr. **A. Stoffel,**

Spezialarzt für orthopädische Chirurgie in Mannheim.

Mit 7 Abbildungen.

Meine Herren! Als „Ischias" definieren unsere neurologischen Lehrbücher die Neuralgie, welche den N. ischiadicus und seine Endäste befällt. Als klinisches Hauptsymptom heben sie den ischialgischen Schmerz hervor, der dem Verlaufe des N. ischiadicus folgend durch die Glutäalgegend und die hintere Fläche des Oberschenkels bis zur Kniekehle und weiter ins Peronäalgebiet, seltener ins Tibialisgebiet hinabzieht. Bei der Behandlung hört man von Maßnahmen, die auf die Beeinflussung des N. ischiadicus hinzielen.

Ich brauchte diese kurzen Bemerkungen nicht vorauszuschicken; die Tatsache, daß man das Leiden als „Ischias", als eine Affektion des „N. ischiadicus" bezeichnete, genügt, um klarzulegen, daß man sich den erkrankten Nerven als ein Ganzes, als eine Einheit vorstellte. In sehr deutlicher Weise kommt diese Auffassung auch durch die blutigen Maßnahmen, die man zur Heilung der Ischias in Anwendung brachte, zum Ausdruck. Bei der blutigen Dehnung hat man den N. ischiadicus freigelegt, den gekrümmten Zeigefinger unter ihn geschoben und den Patienten daran kräftig hochzuheben gesucht. Weiter kommt die Injektion in Betracht, die den Nerven als ein Ganzes behandelt. Diesen Verfahren liegt also ein Gedanke zugrunde: Der N. ischiadicus, der ein einheitliches Gebilde darstellt, ist erkrankt und wird daher als Individuum, als ein Einzelwesen behandelt.

Digitized by Google

Sind wir nun mit diesem Gedankengang und den darauf basierenden blutigen Behandlungsmethoden auf dem richtigen Wege?

Die Ischias ist eine Neuralgie. Man versteht unter Neuralgie Schmerzen, welche durch die Erkrankung eines sensiblen Nerven bedingt sind. Der Name Neuralgie hat also sowohl eine symptomatologische als auch eine anatomische Bedeutung. Also sensible Elemente im N. ischiadicus sind es, die erkrankt sind und die die Schmerzen auslösen. Mit der Konstatierung dieser Tatsache kommen wir für die Auffassung über das Wesen der Ischias und vor allem für die Behandlung des Leidens ein gutes Stück vorwärts.

Ehe wir diesem Gedankengange weiter Raum geben, wollen wir uns zum Vergleich kurz die Verhältnisse vergegenwärtigen, die wir im Gesicht bei der Neuralgie des N. trigeminus vorfinden.

Die sensiblen Fasern für das Gesicht werden von den 3 Aesten des N. trigeminus geliefert.

Die motorischen Fasern für die mimische Gesichtsmuskulatur sind im N. facialis enthalten. Mithin sind sensible und motorische Fasern im Gesicht streng voneinander getrennt. Handelt es sich nun um neuralgische Schmerzen im Gesicht, so sprechen wir mit vollem Recht von einer Neuralgie des Trigeminus. Wir können aber den Sitz der Neuralgie noch näher analysieren, da die Natur den N. trigeminus in 3 Aeste, die an verschiedenen Stellen den Schädel verlassen, zerlegt hat, und wir sprechen daher von einer Neuralgie des 1., 2. und 3. Astes. Durch die anatomischen Verhältnisse sind wir also im Gesicht direkt gezwungen, motorische und sensible Fasern scharf voneinander zu trennen und die Masse der sensiblen Fasern in 3 Portionen zu zerlegen. Der Therapie (ich spreche von der operativen) waren von vornherein die Wege, die sie zu gehen hatte, genau vorgeschrieben. Der N. facialis kam gar nicht in Betracht. Am N. trigeminus richtete sich der Eingriff danach, welcher der 3 Aeste oder wie viele Aeste von der Neuralgie befallen waren.

Nehmen wir nun einmal an, die motorischen und sensiblen Fasern des Gesichtes sammelten sich an der Gehirnbasis zu einem Nervenstamm — er sei N. faciei genannt — und dieser Nervenstamm verließe den Schädel an einer Stelle, um dann allmählich am Gesicht seine motorischen und sensiblen Elemente abzugeben. Wir hätten dann die gleichen Verhältnisse, wie sie der N. ischiadicus an der Rückseite des Beines bietet. Und ich glaube, daß wir dann

Digitized by Google

heute nicht von einer Neuralgie der sensiblen Nerven (N. trigeminus), sondern analog der Ischias von einer Neuralgie des N. faciei sprechen würden.

Damit habe ich schon ziemlich klar angedeutet, worauf meine Ausführungen hinzielen. Wir müssen den N. ischiadicus in seine motorischen und sensiblen Elemente, die ich „Bahnen" genannt habe, zerlegen. Wie wir bei Neuralgien im Gesicht den N. facialis unberücksichtigt lassen, so müssen wir bei einer Ischias von den motorischen Bahnen des N. ischiadicus vollkommen abstrahieren. Sogar bis ins Kleinste müssen wir die Verhältnisse, welche die Nerven des Gesichtes bieten, zu erreichen suchen; wir müssen die sensiblen Bahnen, deren im N. ischiadicus mehrere enthalten sind, voneinander scheiden, da sie selbständige Gebilde sind und wie die einzelnen Aeste des N. trigeminus einzeln für sich erkranken können.

Meine Herren! Sie wissen, daß ich in den letzten Jahren mehrmals dargelegt habe, daß die großen Extremitätennerven nur die Summe vieler motorischer und sensibler Bahnen, die zu einem lockeren Gefüge geeint und an bestimmten Stellen durch Anastomosen miteinander verbunden sind, darstellen, und daß ich immer darauf hinarbeite, die Technik unserer Nervenoperationen den anatomischen Verhältnissen der Nerven anzupassen. So stellte ich bestimmte Verhaltungsmaßregeln für die Naht durchtrennter Nerven auf, so leitete ich die Nerventransplantation in andere Bahnen, so schuf ich für die Behandlung der spastischen Lähmungen eine Operation und so hoffe ich, der blutigen Behandlung der Ischias neue Wege zeigen zu können.

Wenn wir uns an der Leiche eines Erwachsenen den N. ischiadicus vom Plexus sacralis bis zur Knöchelgegend samt allen seinen Aesten herauspräparieren, in Formol fixieren und in dünnem angesäuertem Alkohol mazerieren, dann können wir ihn ohne große Mühe in alle seine Bahnen zerlegen. Haben wir seine Endäste, z. B. den N. cutaneus surae medialis oder die Muskeläste für die Mm. peronaei usw., in situ, ehe sie vom Körper losgetrennt wurden, durch verschiedenfarbige Glasperlen signiert, so sind wir in der Lage, die einzelnen Bahnen mehr oder minder weit nach oben mit Sicherheit zu bestimmen. Der ganze Nerv stellt ein Flechtwerk dar, in dem wir zahlreiche, in der Längsrichtung ziehende Fasern unterscheiden können. Dadurch, daß der Nerv bis ins einzelne aufgesplittert ist, werden viele Anastomosen sichtbar, die, wenn man

Digitized by Google

am Nerven nur die Hauptbahnen darstellt, wie es z. B. bei Operationen der Fall ist, lange nicht so stark in Erscheinung treten. In diesem Flechtwerk kennen wir auf Grund der Glasperlenbezeichnung die motorischen und die sensiblen Bahnen. Uns interessieren heute nur die sensiblen Bahnen.

Fig. 1.

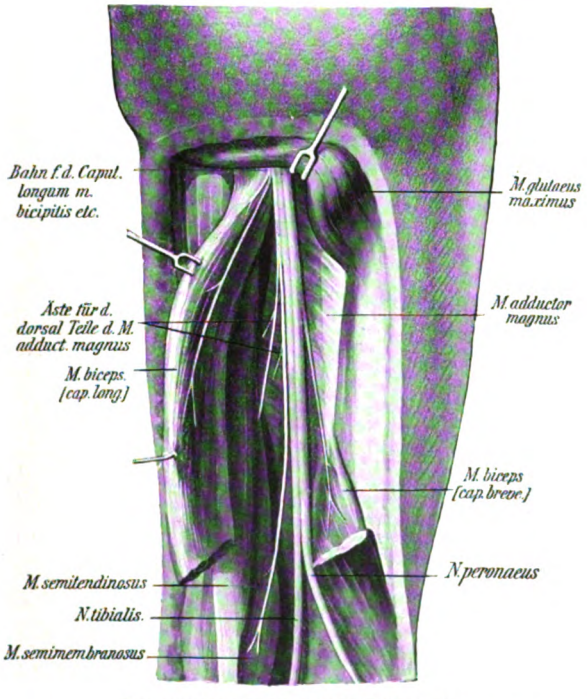

Innervation der Unterschenkelbeuger.

Das Caput longum m. bicipitis ist abgeschnitten und nach medial umgeklappt. Der M. glutaeus maximus ist nach oben gezogen. Man sieht die Innervation des Caput longum m. bicipitis, der Mm. semitendinosus et semimembranosus und des Caput breve m. bicipitis. Die Nerven der drei erstgenannten Muskeln sammeln sich zusammen mit den Nerven für die dorsalen Teile des M. adductor magnus in einer Bahn, die im N. ischiadicus medial und ventral liegt.

Von den sensiblen Hauptbahnen erwähne ich den N. cutaneus surae lateralis, der sich fast ausnahmslos ohne Mühe bis über die Gefäßfalte, ja in den Plexus sacralis hinein verfolgen ließ, den N. cutaneus surae medialis, der etwas oberhalb der Mitte des Oberschenkels mit der motorischen Bahn für den M. triceps surae Verbindungen eingeht, das sensible Endstück des N. peronaeus superficialis, die Nn. cutanei dorsales medialis et intermedius, die sen-

Digitized by Google

Fig. 2.

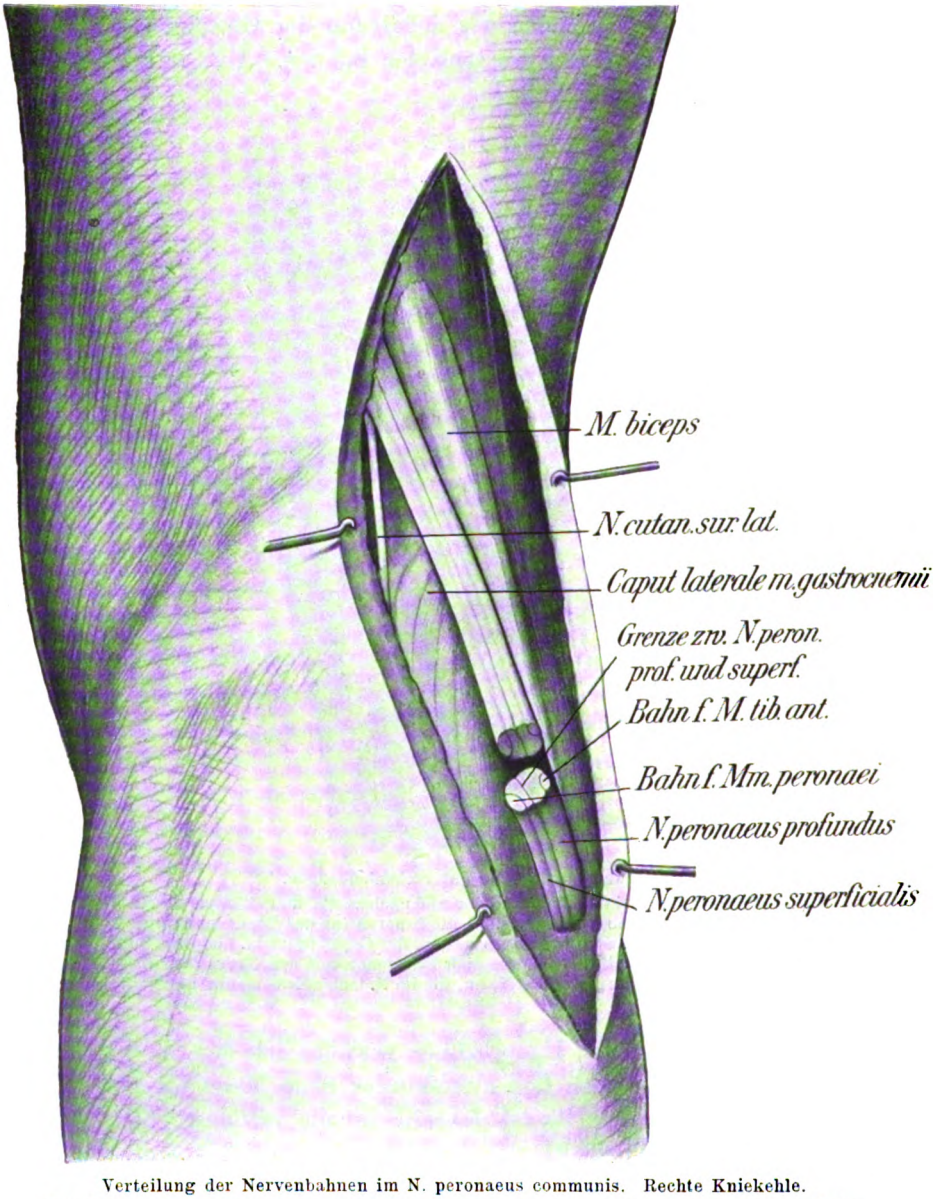

Verteilung der Nervenbahnen im N. peronaeus communis. Rechte Kniekehle.

Der N. peronaeus communis zerfällt in den N. peronaeus superficialis (medial) und den N. peronaeus profundus (lateral). Im ersteren nimmt die Bahn für die Mm. peronaei eine dorsomediale Lage ein und umfaßt ca. ein Drittel des Querschnittes. Im Querschnitt des N. peronaeus profundus liegt die Bahn für den M. tibialis anticus dem M. biceps an.

Digitized by Google

Fig. 3.

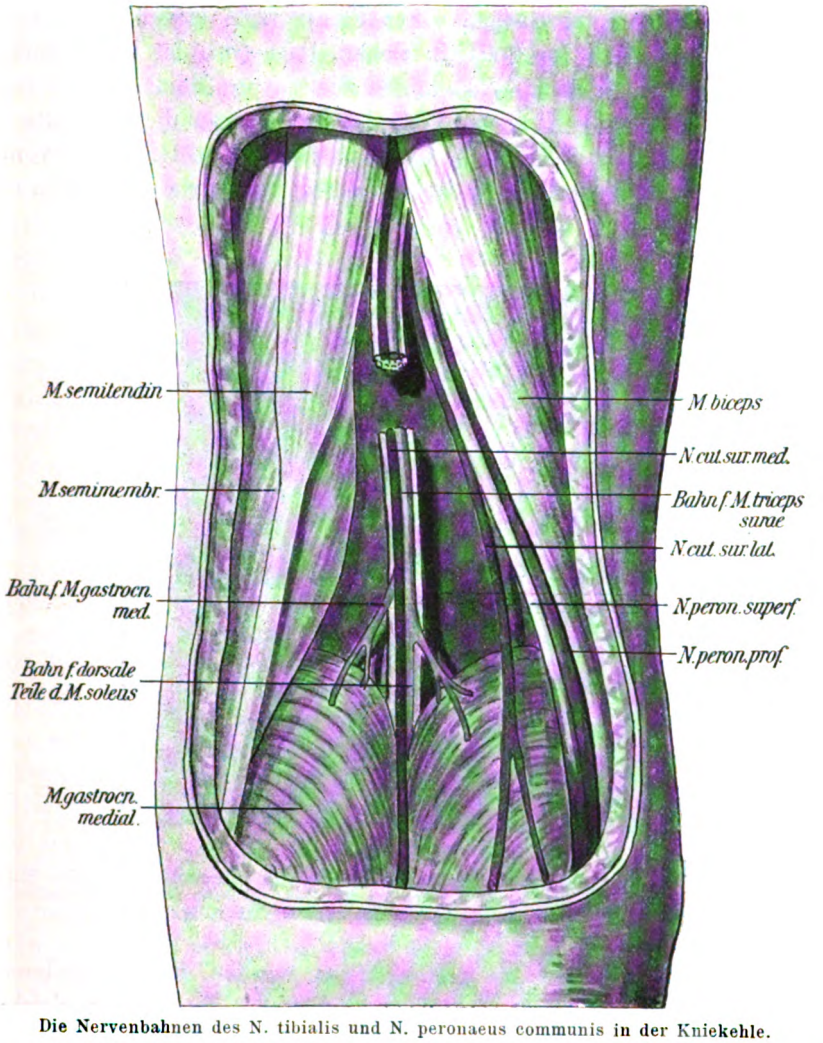

Die Nervenbahnen des N. tibialis und N. peronaeus communis in der Kniekehle.

Aus dem N. tibialis ist ein Stück herausgenommen, um die Querschnittsverhältnisse (siehe Fig. 4) zu zeigen.

Die Figur ist nach einem Gipswachsmodell gezeichnet. Das Modell zeigt doppelte Lebensgröße und ist nach den Befunden von ca. 50 Leichen angefertigt. Die Nervenbahnen sind in verschiedenen Farben aus Wachs dargestellt.

siblen Anteile des N. peronaeus profundus. Alle diese sensiblen Bahnen sind völlig gleichwertig, eine jede verdiente mit dem gleichen Recht wie z. B. der N. cutaneus femoris posterior einen besonderen Namen.

Digitized by Google

Wenn wir uns ursprüngliche Verhältnisse vorstellen wollen, so haben wir uns an der Rückseite des Beines viele einzelne Nervenbahnen, die teils zu den Muskeln ziehen, teils sensibler Natur sind, herablaufend zu denken. An einigen Stellen des Beines ist dieser Zustand auch heute vorhanden. Ich denke dabei an die Nn. glutaei superior et inferior und den N. cutaneus femoris posterior, die vom Rückenmark zu ihrem Bezirk isoliert verlaufen, ohne mit anderen

Fig. 4.

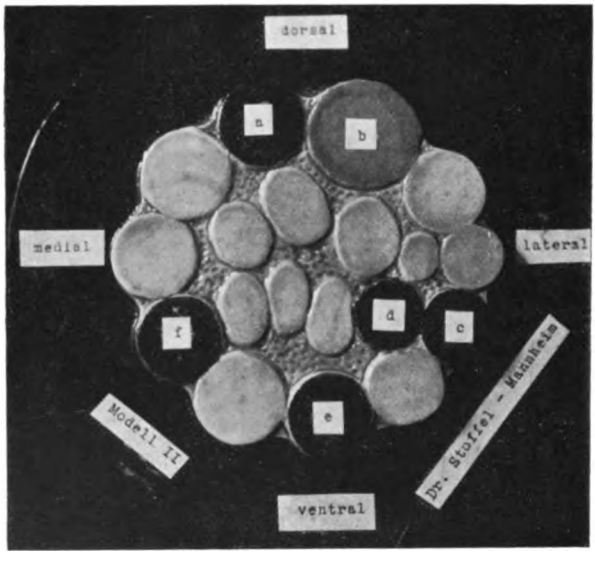

Querschnitt des N. tibialis der Fig. 3.

a Bahn des N. cutan. sur. medialis, b Bahn für Mm. gastrocnemii und die dorsalen Teile des M. soleus, c Bahn für die ventralen Teile des M. soleus, d Bahn für M. flexor hallucis longus, e Bahn für M. tibialis posticus, f Bahn für M. flexor digitorum longus.

Bahnen in Verbindung zu treten. Sie wurden mit besonderen Namen belegt; jede Bahn im N. ischiadicus ist ihnen aber gleichzustellen.

Sie wissen, daß ich bewiesen habe, daß die einzelnen Bahnen im Nervenstamme immer an einer bestimmten Stelle verlaufen. Diese Tatsache dürfte, wie wir nachher hören werden, für die Behandlung der Ischias auch von großer Bedeutung sein.

Wenn wir darüber Aufschluß haben wollen, an welcher Stelle des Nervenquerschnittes die im N. ischiadicus zusammengeschlossenen sensiblen Bahnen verlaufen, so verweise ich auf Fig. 1, 2, 3 und 4.

Digitized by Google

Noch besser als die Zeichnungen illustrieren meine Nervenmodelle die einschlägigen Verhältnisse (Fig. 3 und 4). Ueber die Modelle möchte ich kurz folgendes sagen: Den Modellen liegen die Befunde an ca. 50 Leichen und bei ca. 80 Operationen am N. ischiadicus zugrunde. Die Leichennerven wurden in entsprechender Weise präpariert und vor allem in ihrem Querschnitt gezeichnet. Danach wurde das Modell in vergrößertem Maßstabe angefertigt, eine sehr mühsame Arbeit, die unendlich viel Zeit erforderte. Um den Kollegen, die zu anatomischen Untersuchungen keine Zeit haben, das Studium der inneren Topographie der Nerven zu erleichtern, lasse ich, der Anregung eines Kollegen folgend, die Modelle vervielfältigen. Sie können durch eine Mannheimer Firma, die den Vertrieb übernommen hat, bezogen werden. Ich plane, im Laufe des Herbstes und Winters alle Nerven an den chirurgisch wichtigen Gegenden des Körpers in dieser Weise durch Modelle darzustellen.

Wir hörten oben, daß eine Neuralgie in sensiblen Nervenbahnen lokalisiert ist. Mithin scheiden für die Ischias die in dem sog. N. ischiadicus enthaltenen motorischen Bahnen vollkommen aus. Von der Neuralgie können nun eine oder mehrere sensible Bahnen betroffen sein. Wir haben dann z. B. von einer Neuralgie des N. cutaneus surae medialis oder lateralis, die nach meinen Beobachtungen sehr häufig ist, von einer Neuralgie der sensiblen Plantarbahnen, die schon beobachtet wurde und sehr hartnäckig sein soll, von einer Neuralgie der Nn. dorsales intermedius et medialis, eventuell auch von der Neuralgie einer Gelenkbahn usw. zu sprechen.

Meine Herren! Ich kenne keinen N. ischiadicus, ich kenne nur viele motorische und sensible Nervenbahnen, die an der Rückseite des Beines herabziehen.

Ich kenne auch keine Ischias, sondern nur eine Neuralgie einer oder mehrerer der eben genannten sensiblen Bahnen.

Ich komme nun zu einem wichtigen Punkte: Je nachdem die eine oder andere sensible Bahn erkrankt ist, werden ganz verschiedene Krankheitsbilder resultieren. Die Schmerzen werden in ganz bestimmte Gebiete verlegt, die Druckschmerzhaftigkeit verläuft in einer bestimmten Linie, resp. sie findet sich an ganz bestimmten Stellen; die Schmerzen werden durch bestimmte Körperlagen und -haltungen hervorgerufen und beseitigt; das Gehen wird in ver-

Digitized by Google

schiedener Weise erschwert; es kommt zu verschiedenen Stellungsanomalien des Körpers usw.

Mechanische Verhältnisse, die in der Topographie der erkrankten Bahn ihre Erklärung finden, spielen bei allen diesen Erscheinungen die wichtigste Rolle. Ich denke dabei an die Lage der einzelnen Nervenbahnen im N. ischiadicus, an die Beteiligung der Bahn am inneren Plexus des Nerven, an die Art des Verlaufes der Bahn außerhalb des Nervenstammes, an die Stelle des Durchtrittes der Nervenbahnen durch die Fascie. Es ist für mich klar, daß z. B. eine Neuralgie des N. cutaneus surae lateralis, der im Nervenstamme oberflächlich liegt, der z. T. schon in der Kniekehle die Fascie perforiert und weithin extrafascial verläuft, andere Symptome setzen muß als eine Neuralgie einer Plantarbahn, die zentral im Nervenstamme verläuft, während des größten Teiles ihres Verlaufes in dem weichen, verschieblichen Nervenstamme eingebettet ist und wenig Beziehungen zur Fascie hat.

Ich muß mich heute mit diesen Andeutungen begnügen. Eine exakte Ausarbeitung und Klarlegung der einzelnen Verhältnisse wird von mir in Angriff genommen werden.

Wenn wir die Krankheitsbilder, die aus der Erkrankung der einzelnen Bahnen resultieren, gruppieren, so werden wir in der Lage sein, für die Neuralgie der einzelnen Bahnen ganz bestimmte Symptomkomplexe aufzustellen. Das allgemeine, diffuse, oft wechselnde Bild der „Ischias" wird sich in einzelne scharf präzisierte Bilder auflösen. Diese einzelnen Bilder sind der Ausdruck der Erkrankung einzelner Bahnen.

Die Auffassung, daß die sog. Ischias durch die Erkrankung bestimmter sensibler Nervenbahnen bedingt ist, muß auch durch unsere operative Therapie zum Ausdruck gebracht werden. Wir haben jetzt nicht mehr den N. ischiadicus, sondern nur die erkrankten Bahnen in Angriff zu nehmen. Blutigen Dehnungen des ganzen Nerven kann ich also nicht das Wort reden. Von Injektionen verspreche ich mir vor allem nur dann etwas, wenn dorsal und oberflächlich gelegene Bahnen erkrankt sind. Liegt eine Bahn zentral oder gar ventral, so dürfte sie viel schwerer durch Injektionen zu beeinflussen sein. Auf diese Umstände sind wohl die Erfolge, aber auch die Mißerfolge der Injektionen zurückzuführen. Daß man des öfteren Erfolge hatte, liegt vor allem an der günstigen Lage der zwei Hauptbahnen, der Nn. cutanei surae medialis et

Digitized by Google

lateralis, die oft affiziert sind. Sie liegen rein dorsal. Verliefen diese Bahnen zufällig ventral, so hätte, glaube ich, die Infiltrationsmethode einen sehr schweren Stand gehabt.

Meine Herren! Wenn es uns gelingt, bei der Operation die Bahnen, die sich durch die klinische Untersuchung und Beobachtung als erkrankt erweisen, zu analysieren und herauszugreifen, dann können wir sie durch Resektion mit nachfolgender Neurexheirese vollkommen ausschalten.

Diesen Weg habe ich bei schwerer Ischias beschritten.

Die allgemeine Technik der von mir geübten Operation gestaltet sich folgendermaßen: Die erkrankte sensible Bahn wird in der exaktesten Weise analysiert und dargestellt, alle motorischen Bahnen bleiben absolut unberührt. Dann wird die Bahn von distal nach proximal in möglichst großer Ausdehnung mobilisiert, wobei eine Lädierung einer motorischen Bahn streng vermieden wird. Das Mobilisieren kann man in der Ausdehnung von 15 cm und mehr durchführen. Ich zeige Ihnen hier 2 Bahnen, die ich einem Herrn, den ich Ihnen nachher vorstellen möchte, exstirpierte.

Ehe man die Bahn proximal und distal abschneidet, faßt man sie an beiden Enden mit einer Nervenzange. Nun erst wird die Bahn oben und unten abgetrennt. Damit ist die Resektion der Bahn beendet. Es folgt die Neurexheirese des distalen und des proximalen Stumpfes. Wir beginnen mit dem distalen. Der Stumpf wird mittels der daranhängenden Zange so lange rotiert, bis er abreißt. Am proximalen Stumpf müssen wir etwas vorsichtiger zu Werke gehen, um nicht die Rotation und die nicht zu vermeidenden Zerrungen auf die motorischen Nervenbahnen zu übertragen. Durch vorsichtiges Ziehen und Drehen wird auch der proximale Stumpf stark geschädigt. Ich fügte die Neurexheirese der Resektion hinzu, um sicher zu gehen. Vielleicht kann man die Neurexheirese entbehren. Nun wird die Hautwunde geschlossen.

Ich bin noch nicht so weit gekommen, daß ich alle sensiblen Bahnen an der Rückseite des Beines und Beckens analysieren und operativ freilegen kann, doch wird weiteres Studium zur Klärung dieses Punktes führen.

Ueber Erfolge etwas auszusagen, wäre heute verfrüht. Bei der Ischias können nur Dauererfolge, die sich über mehrere Jahre erstrecken, maßgebend sein. Ich will nur das eine sagen: Es ge-

Digitized by Google

lang mir, durch die Operation die Ischiasschmerzen in der einwandfreiesten Weise zu kupieren. Die Patienten konnten nach der Operation alle die Körperstellungen wieder einnehmen, die ihnen früher infolge der Dehnung der erkrankten Bahnen sehr starke Schmerzen bereiteten, konnten niesen und husten, ohne Schmerzen zu empfinden. Kurzum, die sog. Ischias war kupiert. Ich bin auch überzeugt, daß

Fig. 5a. Fig. 5b.

Dr. M., 29 Jahre. Ischias scoliotica infolge einer schweren „Ischias" dextra.
Die Bilder sind am 23. Juni 1912, am Tage vor der Operation, angefertigt und zeigen die Haltung des Patienten, die er einnahm, wenn er sich Mühe gab, gerade zu stehen.

der Erfolg dauernd sein wird, da die erkrankten Bahnen in der radikalsten Weise entfernt wurden. Einer der Patienten kann als beginnendes Dauerresultat gelten, da die Operation 10 Monate zurückliegt.

Ueber die Deutung des Erfolges der Exstirpation der erkrankten

Digitized by Google

Bahn möchte ich heute nur das sagen, daß die Schmerzlosigkeit nicht nur auf die Unterbrechung in der schmerzhaften Nervenbahn, sondern auch auf die sekundär eintretende Veränderung des stehengebliebenen Restes der Nervenbahn und damit des ganzen sensiblen Neurons zurückzuführen ist. Durch diese degenerative Veränderung wird der ganze schmerzleitende Strang ausgeschaltet.

Ich möchte Ihnen jetzt noch den ersten von mir nach meiner Methode operierten Patienten zeigen, der schon als ein beginnendes Dauerresultat angesehen werden kann (Fig. 5 und 6).

Es handelt sich um einen 29jährigen Gymnasiallehrer am Mannheimer Gymnasium, der Mitte Juli 1908 in dem Augenblicke, als er einen Tisch wegrücken wollte, einen stechenden Schmerz in der rechten Hüfte verspürte. Allmählich dehnte sich der Schmerz auf die Rückseite des rechten Oberschenkels und die Außenseite des Unterschenkels aus. Die Schmerzen wurden so erheblich, daß Gehen unmöglich wurde. Sehr starke Schmerzen beim Niesen. Bald nach dem Beginn der Erkrankung soll sich eine Schiefstellung des Rumpfes etabliert haben. Ende Juli 1908 wurde in Heidelberg von zwei Seiten die Diagnose Ischias gestellt. Es folgte nun eine 7wöchige Behandlung in einer Heidelberger Klinik; nur ganz geringe Besserung wurde erzielt. Die Skoliose blieb bestehen. In den vier folgenden Jahren oft schmerzhafte Anfälle, die ein Stärkerwerden der Skoliose verursachten und den Patienten ins Bett zwangen. Aber auch in den Intervallen war er nie ganz schmerzfrei und konnte niemals gerade stehen und gehen. Am 13. Juni 1912 ein sehr heftiger Rückfall.

Fig. 6.

Dr. M., nach der Operation. Aufnahme v. 26. Sept. 1912. Die Skoliose ist fast ganz geschwunden, eine Behandlung der Skoliose fand nicht statt. Man beachte die Narbe an der Rückseite des rechten Beines.

Als ich Patienten sah, klagte er über die heftigsten Schmerzen am Becken, an der Rückseite des Oberschenkels und vor allem an der Außenseite der Wade und dem äußeren Knöchel. Er lag zusammengekrümmt im Bett. Ein Versuch, sich auszustrecken, be-

Digitized by Google

reitete ihm die heftigsten Schmerzen. Beim Stehen bot er das typische Bild einer Ischias scoliotica. Aus Fig. 5 ist die Haltung des Patienten ersichtlich, die er einnahm, wenn er sich Mühe gab, sich gerade zu stellen.

Nachdem ich durch eine 8tägige Behandlung eigentlich nur eine Verschlechterung erzielt hatte, entschloß ich mich zur Operation (24. Juni 1912), die ich schon lange vorher mehrmals an Leichen geübt hatte. Die Nn. cutanei surae lateralis et medialis, die sich durch die klinische Untersuchung als erkrankt erwiesen hatten, wurden exstirpiert. Sofort nach der Operation waren die Ischiasschmerzen behoben, Patient konnte ausgestreckt im Bett liegen, Niesen erzeugte nicht mehr die frühere schmerzhafte Reaktion. Nach einigen Tagen konnte er ohne Schmerzen Gehversuche machen. Nach 15 Tagen wurde er aus dem Krankenhaus entlassen. Er blieb bis zum heutigen Tage völlig frei von jedem Ischiasschmerz.

Interessant war das Verhalten der Skoliose. Einige Tage nach der Operation war von einem Nachlassen der pathologischen Haltung nichts zu bemerken. Auch bei seiner Entlassung aus dem Krankenhause konnte man nicht behaupten, daß der Patient sich besser hielte als vor der Operation. Patient reiste bald nach seinem Austritt aus dem Krankenhause nach Norddeutschland; ich sah ihn erst am 26. September 1912 wieder und konnte zu meiner Freude konstatieren, daß die Skoliose sozusagen vollständig geschwunden war (Fig. 6). Eine Behandlung der Skoliose hat nicht stattgefunden. Heute ist die Skoliose nicht mehr sichtbar.

Ich führe den Patienten weniger wegen des Resultates als vielmehr deshalb an, weil die Operation an diesem Patienten als Experiment auf meine vorhin vorgetragenen Ansichten über das Wesen der Ischias gelten kann. Dieser Patient ist ein Beweis dafür,

1. daß die Erkrankung einer oder mehrerer bestimmter sensibler Bahnen im sog. N. ischiadicus die sog. Ischias erzeugt;

2. daß durch Ausschaltung der erkrankten Bahnen die „Ischias" kupiert wird;

3. daß eine Erkrankung einer sensiblen Ichiadicusbahn eine Verbiegung der Wirbelsäule zur Folge haben kann;

4. daß nach Ausschaltung der erkrankten Bahnen die Skoliose von selbst weicht.

Meine Herren! Ich hoffe, daß meine Untersuchungen und Ideen uns in erster Linie in der Hinsicht fördern werden, daß uns

Digitized by Google

das Wesen der sog. Ischias mit der Zeit immer mehr enthüllt wird. Dann erst sind wir so gerüstet, daß wir daran denken können, eine rationelle Therapie dieses Leidens auszubauen. Meine soeben beschriebene Operationsmethode soll nur als erster bescheidener Lösungsversuch dieses nicht ganz leichten Problems gelten.

Nachtrag. Der oben erwähnte Patient ist bis heute absolut schmerzfrei geblieben; seine Wirbelsäule ist völlig gerade. Auch die anderen von mir wegen schwerer „Ischias" operierten Patienten blieben bis jetzt schmerzfrei.

Digitized by Google

XXIII.

Aus der chirurgischen Universitäts-Poliklinik in Gießen.

Untersuchungen über Rückgratsverkrümmungen bei der Schuljugend in Oberhessen.

Von

Prof. Dr. **Aug. Brüning**, Gießen.

Mit 2 Kurven.

Die letzten Jahre haben uns verschiedene Veröffentlichungen gebracht, die sich mit der Verbreitung der Rückgratsverbiegungen und besonders der Skoliose beschäftigen. Ein Teil dieser Arbeiten ist aus großen orthopädischen Instituten hervorgegangen und gibt seiner Herkunft nach ein die schweren Fälle enthaltendes Material; ein anderer Teil ist aus Beobachtungen in Schulen gewonnen. Die meisten dieser Untersuchungen sind in Volksschulen angestellt worden, wenige nur (Spitzy, Gronberg) berücksichtigen auch die höheren Schulen.

Ich habe es mir nun zur Aufgabe gemacht, alle Kinder eines größeren Bezirkes sowohl in den höheren wie in den Volksschulen auf das Vorkommen von Rückgratsverkrümmungen zu untersuchen, um über ihre Verbreitung in Stadt und Land und über die Schwere der einzelnen Formen mir ein Urteil bilden zu können. Bei der Untersuchung eines abgeschlossenen Distriktes, der eine seßhafte Bevölkerung hat und dessen wirtschaftlichen Verhältnisse sich überblicken lassen, schien es mir denkbar, in die eigentlichen Ursachen der Verbiegungen einen Einblick zu bekommen.

Die von mir untersuchten Orte liegen in der hessischen Provinz Oberhessen und zwar die größeren wie Gießen, Butzbach, Bad Nauheim und Friedberg fast ganz im Flachland; dies sind zugleich die

Digitized by Google

wichtigsten Industrieplätze. Eine große Arbeiterbevölkerung hat auch Lollar und Vilbel, von denen letzteres seine männlichen Bewohner zumeist nach dem nahen Frankfurt sendet, während in ersterem Orte die Leute in großen Eisenwerken lohnende Beschäftigung finden. Nieder-Florstadt, Hungen, Nidda, Grünberg und Lich, alles Ortschaften westlich des Vogelsberges und teilweise in der fruchtbaren Wetterau gelegen, treiben vorwiegend Ackerbau. In Alsfeld und Lauterbach an der nördlichen Abdachung des Gebirges finden wir Ackerbau und Industrie. Schließlich habe ich noch Schotten, ein kleines Gebirgsstädtchen, zur Untersuchung mit herangezogen. Die Gesamtzahl der Bevölkerung in diesen 14 Gemeinden beträgt ungefähr 80000, von denen 12220 schulpflichtige Kinder von mir untersucht wurden. Ungefähr auf 6,5 Einwohner kommt ein die Schule besuchendes Kind.

Sehr zu statten ist es mir gekommen, daß in den meisten Orten die Lehrer über die häuslichen Verhältnisse der Schüler sehr gut unterrichtet waren, so daß sich bei den pathologischen Fällen eine einigermaßen zuverlässige Anamnese erheben ließ. Auch habe ich mich in jeder Weise des Entgegenkommens der Schulleiter und Schulärzte zu erfreuen gehabt.

Die Untersuchungen sind im allgemeinen am Morgen vorgenommen worden. Zuerst wurde die Größe jedes Kindes gemessen, dann wurde sein Rücken und seine Brust betrachtet, während es mit geschlossenen Füßen in gerader — aber nicht militärischer Haltung — stand; die Kleider wurden bis zu den Hüften herabgestreift. Durch Beobachtung des Ganges konnte ich mir ein Urteil über grobe Veränderungen der unteren Extremitäten bilden. In den oberen Klassen einiger höherer Mädchenschulen habe ich aus begreiflichen Gründen nur die Rücken inspizieren können. Es mögen mir so einige Verbiegungen entgangen sein. Da aber die Zahl der so weniger genau untersuchten Schülerinnen nur ca. 150 beträgt, so wird das endgültige Resultat meiner Erhebungen dadurch nur wenig beeinflußt sein.

Bei den Untersuchungen haben sich die vorangegangenen Unterrichtsstunden insofern geltend gemacht, als ich in den letzten Stunden viel mehr schlechte Haltungen verzeichnen konnte wie in den frühen Morgenstunden. Ich habe mich bemüht, jede schiefe Haltung streng von jedem Schiefwuchs zu trennen; bei der großen Schwierigkeit, die sich dem aber häufig entgegenstellt, ist immerhin

Digitized by Google

ein Fehler möglich, der dann allerdings nach der Seite liegt, daß ich eine schlechte Haltung schon zum Schiefwuchs gerechnet habe. Jedes „pathologisch“ befundene Kind wurde aufgefordert, sich „stramm“ hinzustellen; die Größe der Lordose und Kyphose wurde so augenscheinlich. Bei den seitlichen Abbiegungen suchte ich mir durch Belastung des Kopfes und durch Vorwärtsneigen des Rumpfes ein Bild von der Art der Verkrümmung und der Höhe des Scheitelwirbels zu machen. Die Kinder der Gießener höheren Schulen, bei denen eine Rückgratsverbiegung gefunden wurde, habe ich mir zur näheren Untersuchung in die chirurgische Poliklinik bestellt.

Es sind untersucht worden

in höheren Schulen	2297 Knaben,	davon 265 pathologisch	= 11,5 Proz.
in Volksschulen	4519 Knaben,	davon 568 pathologisch	= 12,6 Proz.
Summe	6816 Knaben,	davon 833 pathologisch	= 12,2 Proz.
in höheren Schulen	938 Mädchen,	davon 96 pathologisch	= 10,2 Proz.
in Volksschulen	4466 Mädchen,	davon 437 pathologisch	= 9,8 Proz.
Summe	5404 Mädchen,	davon 533 pathologisch	= 9,9 Proz.

Die Summe aller Verbiegungen bei 12220 Schulkindern beträgt demnach 1366 = 11,2 Proz.

Wir sehen aus obigen Zahlen, daß die Knaben der höheren Schulen weniger zu Verkrümmungen neigen wie die der Volksschulen, daß aber unter den Mädchen der oberen Schulen sich mehr pathologische Fälle finden, wie unter denen der Volksschule. Diese Verschiedenheit könnte dadurch entstehen, daß gerade die älteren Jahrgänge über 14 Jahre, die in den Volksschulen natürlich fehlen, sich durch einen besonders niedrigen bzw. hohen Prozentsatz an Verbiegungen von den jüngeren Schülern auszeichnen. Nach meinen Untersuchungen ist dies jedoch nicht der Fall; es finden sich vielmehr dieselben Differenzen mehr oder weniger ausgeprägt in allen Altersklassen.

Die folgende Tabelle möge zeigen, wie sich die Verbiegungen auf die einzelnen Ortschaften und Schulen verteilen. Ich habe zugleich die Einwohnerzahl mit vermerkt, sowie die Zahl der Skoliosen. Dabei sind alle jene seitlichen Verbiegungen schon in Abzug gebracht, die durch äußere Einwirkungen (Klumpfuß, Hüftluxation, Empyem usw.) entstanden sind.

Digitized by Google

Stadt (Einwohnerzahl)	Knaben					Mädchen				
	Unters. Kinder	Patholog.	Proz.	Skol.	Proz.	Unters. Kinder	Patholog.	Proz.	Skol.	Proz.
Gießen (31 000)										
Gymnasium	299	59	19,7	12	4	—	—	—	—	—
Realgymnasium	255	28	11,0	8	3,1	—	—	—	—	—
Oberrealschule	480	54	11,3	14	3,0	—	—	—	—	—
Volksschule N. bzw. Sch.	847	228	26,9	144	17,—	832	108	13,0	65	7,8
Volksschule W.	437	77	17,6	41	9,3	450	70	15,5	38	8,4
Vorbereitungsschule	120	14	11,8	—	—	—	—	—	—	—
Höhere Töchterschule	—	—	—	—	—	210	32	15,2	7	3,3
Mittlere Töchterschule	—	—	—	—	—	310	30	9,7	7	2,3
Nauheim (5050)										
Realschule	115	11	9,6	5	4,4	43	3	7,0	1	2,3
Volksschule	304	28	9,2	16	5,3	372	26	7,0	19	5,1
Butzbach (4500)										
Realschule	99	15	15,0	6	6,1	25	3	12,0	3	12,0
Volksschule	214	17	7,0	4	1,8	224	19	8,5	7	3,1
Friedberg (9300)										
Gymnasium	203	17	8,0	7	3,4	—	—	—	—	—
Realschule	192	20	10,4	13	6,7	—	—	—	—	—
Volksschule	470	23	4,9	10	2.1	426	11	2,6	1	0,2
Höhere Töchterschule	—	—	—	—	—	180	16	8,9	7	4,0
Nieder-Flurstadt (1800)	173	19	11,0	10	5,8	204	19	9,3	15	7,4
Vilbel (5200)	505	20	4,0	13	2,6	431	41	9,5	30	7,0
Lollar (2200)	190	26	13,7	12	6,3	196	18	9,2	7	3,6
Hungen (1700)	141	13	9,2	6	4,3	124	12	9,7	6	4,8
Grünberg (2300)										
Höhere Bürgerschule	93	14	15,0	7	7,5	31	1	3,2	1	3,2
Volksschule	137	23	16,8	13	9,5	138	15	10,9	7	5,1
Nidda (2000)										
Höhere Bürgerschule	31	5	16,1	5	16,1	26	2	7,7	2	7,7
Volksschule	173	14	8,9	10	6,0	154	19	12,3	14	9,1
Schotten (2100)										
Höhere Bürgerschule	73	10	13,7	6	8,2	26	2	7,7	2	7,7
Volksschule	130	10	7,7	7	5,4	114	11	9,6	9	8,0
Lich (2700)	209	35	16,7	16	7,7	199	22	11,1	11	5,5
Lauterbach (4400)										
Höhere Bürgerschule	57	3	5,3	2	3,5	29	2	6,9	2	6.9
Volksschule	300	17	5,7	11	3,7	312	26	8,3	17	5,4
Alsfeld (4700)										
Realschule	270	16	5,9	9	3,3	—	—	—	—	—
Volksschule	289	18	6,2	12	4,2	290	20	6,9	11	4,0
Höhere Töchterschule	—	—	—	—	—	63	5	7,9	4	6,3

Digitized by Google

Im Vergleich zu den von anderen Beobachtern mitgeteilten Zahlen sind unsere niedrig. So fand z. B. Haglund in Stockholm bei Knaben 21,0 Proz. Verbiegungen und bei Mädchen 22,9 Proz. Er hatte allerdings die Kinder einer großen Stadt vor sich. Wenn wir nur die Gießener Schulen berücksichtigen, so haben wir auch höhere Werte, bei Knaben 18,9 Proz. und bei Mädchen 13,3 Proz. Abbiegungen, während in den auswärtigen Schulen die entsprechenden Prozentzahlen 8,5 und 8,4 sind. In Gießen liegen also für die Mädchen die Verhältnisse günstiger wie für die Knaben, während in den kleineren Orten und Dörfern kein erheblicher Unterschied zu finden ist. Diese bevorzugte Stellung der Mädchen treffen wir später beim Vergleich der verschiedenen Arten der Verkrümmungen wieder. Es zeigte sich überhaupt bei den Untersuchungen, daß im allgemeinen der Ernährungszustand der Knaben ein geringerer war als der der weiblichen Jugend, wobei natürlich berücksichtigt ist, daß die körperliche Fülle bei beiden Geschlechtern nicht in demselben Alter eintritt.

In sämtlichen Knabenvolksschulen Oberhessens finden sich also mehr Verbiegungen als in den höheren Schulen, während anderseits die höheren Mädchenschulen mehr Verkrümmungen aufweisen als die entsprechenden Volksschulen.

Statische Verbiegungen.

Gehen wir zur Besprechung der einzelnen Arten der Rückgratsverbiegungen über, so sei zuerst auf die sagittalen und frontalen Abbiegungen hingewiesen, die durch äußere Schädlichkeiten oder Kräfte bedingt sind. Solche Verbiegungen, die durch kongenitale Hüftluxationen, Klumpfüße, tuberkulöse Spondylitis, Empyemoperationen u. dgl. hervorgerufen waren, fanden sich bei 52 Knaben und 43 Mädchen, also bei 0,7 bzw. 0,8 Proz. aller Kinder. In Wirklichkeit wird die Zahl etwas größer sein, da ja hierher ein Teil der Kinder gehören, die als vollständige Krüppel keine öffentliche Schule besuchen können.

Auffallend groß war die Zahl der angeborenen Hüftverrenkungen, bei denen in der Kindheit die Reposition verabsäumt worden war. Es ist dies aber leider nicht nur ein Zeichen der Indolenz der Bevölkerung gegen äußere, doch sehr in die Augen fallende Gebrechen. Auch bei einer größeren Zahl Klumpfüße war

Digitized by Google

der geeignete Moment zur Behandlung durch Tragen einer von irgend einem Bandagisten angefertigten Bandage verpaßt worden.

Während die Knochentuberkulose in der Umgebung von Gießen ziemlich häufig auftritt, ist die tuberkulöse Spondylitis nur relativ selten vertreten; sie hat aber, wo wir sie treffen, immer zu sehr erheblichen Deformierungen geführt.

Die Hälfte aller Schüler, bei denen wegen eines Pleuraempyems eine Rippenresektion ausgeführt worden war, wies eine leichte Skoliose mit der Konvexität nach der gesunden Seite auf. Dieser hohe Prozentsatz hat mich eigentlich überrascht, doch scheinen auch andernorts die Verhältnisse ähnlich zu liegen, denn Kirsch berichtet über dieselbe Beobachtung. Es wird daher die Aufgabe des Chirurgen sein, seine Patienten nicht zu früh zu entlassen, sondern durch geeignete Nachbehandlung für eine schnelle Wiederausdehnung der Lunge Sorge zu tragen. In einer gewissen Schrumpfung der Lunge und in der festen Verwachsung der beiden Pleurablätter sehe ich eine Hauptursache der späteren Wachstumsstörung. In keinem Falle war die Verbiegung so hochgradig, daß etwa daraus für den Träger eine Gesundheitsschädigung erwachsen wäre. Immer war sie nur als Schönheitsfehler zu bezeichnen, der auch nur bei entblößtem Körper in die Augen sprang. Eine Verschlimmerung scheint auch im Laufe der Jahre nicht einzutreten, denn auch bei jenen Kindern, die schon vor längerer Zeit operiert worden waren, betrug die Abweichung der Wirbelsäule nur 1—1,5 cm.

Sagittale Abbiegung.

Bei meinen Untersuchungen habe ich gefunden:

	Sagittale Abbiegung	Frontale Abbiegung.
Knaben	359 = 5,2 Proz.	422 = 6,1 Proz.
Mädchen	199 = 3,6 Proz.	291 = 5,2 Proz.
Summe	558 4,5 Proz.	713 5,9 Proz.

Ausschlaggebend für die sagittalen Abbiegungen ist die Zahl der runden Rücken, die sich am häufigsten bei Knaben finden. Der flache Rücken kommt bei beiden Geschlechtern ungefähr gleich oft zur Beobachtung, 0,5 Proz. Knaben und 0,3 Proz. Mädchen. Diese Zahlen sind bedeutend niedriger als die von anderen Untersuchern gefundenen. So gibt Gronberg aus Wiborg für Knaben der höheren Schule 13,3 Proz., in der Volksschule 8,4 Proz., für Mädchen sind die entsprechenden Zahlen 17,3 und 16,1. Brunner

Digitized by Google

in München schätzt die flachen Rücken bei beiden Geschlechtern ungefähr gleich hoch, nämlich 10—11 Proz.

Bei uns sind sagittale Verbiegungen weniger häufig wie frontale, doch ist der Unterschied bei den Knaben nicht so groß wie bei den Mädchen. Auch Haglund kommt an dem Stockholmer Material zu einem ähnlichen Resultat. Nach ihm betragen die sagittalen Verbiegungen die Hälfte der frontalen, bei den Mädchen aber nur ein Drittel. Scholder gibt für beide Geschlechter ungefähr gleiche Durchschnittszahlen für die sagittalen Verbiegungen an (5,6 Proz. Knaben und 5,9 Proz. Mädchen).

Die sagittalen Rückgratsverkrümmungen lassen ein beständiges Ansteigen entsprechend dem Lebensalter erkennen. Teilt man die Schulzeit in vier Abschnitte bis $8\frac{1}{2}$, $11\frac{1}{2}$, $14\frac{1}{2}$ Jahre und den vierten bis zur Schulentlassung, so sehen wir bei den Knaben folgende Steigerung der Prozentzahlen: 4,1, 4,2, 6,8, 7,2 und bei den Mädchen 3,3, 3,6, 4,2, 4,3. Auch bei Scholder, Combe und Weight steigen die Zahlen von 4,3 bei 8jährigen Knaben bis zu 9,7 bei 14jährigen und von 0,9 bei 8jährigen Mädchen bis zu 9,2 bei 14jährigen. Nur Haglund weiß von keiner nennenswerten Steigerung zu berichten.

Für dieses Anwachsen der Verkrümmungen ist die Schule nicht ohne weiteres verantwortlich zu machen, denn sonst müßte man bei den Schülerinnen eine ebenso schnelle Progression erwarten als bei den Schülern. Es müßten ferner auch in den höheren Schulen, die doch ihren Schülern eine größere Arbeitslast aufbürden als die Volksschulen, mehr sagittale Verbiegungen zu finden sein als in diesen; dies ist aber in Gießen nicht der Fall.

Daß die Mädchen relativ günstiger gestellt sind, hat wohl darin seinen Grund, daß bei ihnen von den Eltern viel mehr auf die Körperhaltung geachtet wird und daß sie daher viel früher und häufiger einer sachgemäßen Behandlung zugeführt werden.

Die verschiedenen Schulen verhalten sich auch nicht gleich. Die Zahlen sind für

	Volksschule		höhere Schule	
	Knaben	Mädchen	Knaben	Mädchen
Wiborg	6,3 Proz.	4,8 Proz.	13,8 Proz.	14,2 Proz.
Gießen	8,8 „	6,0 „	8,4 „	7,3 „

Alle auswärtigen Schulen Oberhessens
3,3 Proz. Knaben und 2,5 Proz. Mädchen.

Digitized by Google

Hieraus ersehen wir, daß auf dem Lande sagittale Abbiegungen viel seltener sind wie in Gießen, und daß also wohl in dem städtischen Leben ein Faktor vorhanden sein muß, der das Auftreten eines runden Rückens oder einer Lordose begünstigt.

In den 4 Altersgruppen steigt in den höheren Gießener Knaben-

Kurve 1.

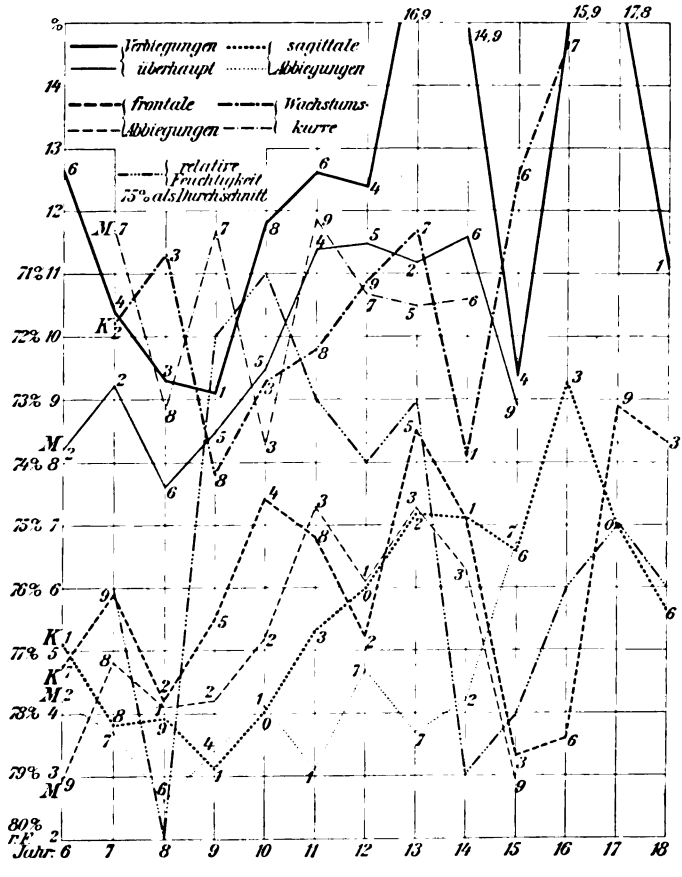

schulen die Prozentzahl der sagittalen Verbiegungen von 10,7 über 5,7, 8,6 auf 10,9; in den Volksschulen von 5,5 auf 7,1 und 14,3. Die höheren Mädchenschulen zeigen folgendes Anwachsen: 6, 8,7, 5,3 Proz.; die Volksschulen: 6,2, 4,3 und 7,0 Proz.

Welche Rolle für das jugendliche Alter der runde Rücken spielt, habe ich schon erwähnt. Demgemäß sehen wir in den

Digitized by Google

vier Perioden sein stetiges Ansteigen, bei den Knaben 2,9, 2,8, 3,4, 4,0 und bei den Mädchen 2,1, 2,5, 3,0 Proz.

In der Kurve auf S. 289 habe ich eine Nebeneinanderstellung der Verbiegungen bei beiden Geschlechtern in den einzelnen Jahrgängen vorgenommen. Wir sehen direkt nach dem Schuleintritt ein Absinken der Kurve bis zum 8. und 9. Lebensjahre. Es folgt dann ein schneller Anstieg, der mit 11 Jahren eine kleine Unterbrechung erleidet und bei den Knaben mit 13 Jahren eine ganz bedeutende Höhe erreicht, während bei den Mädchen die Prozentzahlen bis zum 14. Lebensjahr ungefähr gleich bleiben, um dann bei beiden Geschlechtern ganz erheblich abzusinken. Mit 17 Jahren haben wir bei den Schülern wieder den höchsten Stand; über Mädchen dieses Alters besitze ich leider zu wenig Aufzeichnungen, um daraus Prozente berechnen zu können, die Anspruch auf Richtigkeit erheben dürften.

Suchen wir uns die Schwankungen der Kurve zu erklären, so gehen wir wohl nicht fehl, wenn wir das Absinken bis zum 8. Jahre mit der Ausheilung der Rachitis bei den meisten Kindern in Zusammenhang bringen. Der dann folgende rapide Anstieg geht mit einer anderen Linie parallel, die das Wachstum der Knaben in jedem einzelnen Jahre angibt. Diese Kurve habe ich aus den Größenmessungen der Gießener Kinder in den höheren Schulen gewonnen[1]). Die Zahlen am Rande der Tabelle bedeuten für diese Kurve die jährliche Größenzunahme in Zentimetern, jedoch sind 5 cm in Abzug zu bringen, die ich zugezählt habe, um die zu vergleichenden Linien nebeneinander zu bekommen.

Das erste Sinken der Verbiegungskurve bei Knaben entspricht einer Zeit langsamen Wachsens, der schnelle Aufstieg korrespondiert mit dem raschen Anstieg der Körpergröße, das Verbiegungsmaximum im 14. Lebensjahr aber fällt mit einer Ruhepause im Längenwachstum zusammen. Erst im nächsten Jahre verringert sich die Zahl der Verkrümmungen. Wir sehen hieraus, daß einmal die mit der schnellen relativen Größenzunahme einhergehenden Schädlichkeiten noch nachwirken, und daß der heilende Einfluß des Wachstumsstillstands sich auch erst in den nächsten Jahren geltend macht. Es tritt daher das Verbiegungsminimum mit 15 Jahren ein; denn es hat jetzt der kindliche Körper Zeit gefunden, sich den neuen Ver-

[1]) Näheres über die Länge und das relative Größenwachstum der Bevölkerung Oberhessens wird Herr Burk in einer Inaugural-Dissertation behandeln.

Digitized by Google

hältnissen anzupassen, die Muskulatur und den Knochenbau zu kräftigen. Es beginnt mit 14 Jahren eine neue Wachstumsperiode, die wieder ein Ansteigen der Verkrümmungen zur Folge hat.

Die verschiedenen Kurven bei den Schülerinnen gehen nicht ganz so genau wie bei den Knaben nebeneinander her, doch kann man bei ihnen ebenfalls das Ansteigen der Zahl der Rückgratsverbiegungen zu Zeiten des größeren Wachstums erkennen.

Bei Betrachtung der sagittalen Verkrümmungen allein sehen wir ein mehr oder weniger kontinuierliches Ansteigen der Kurve. Im 8. und 9. Lebensjahr haben wir zur Zeit der Ausheilung der kindlichen Rachitis den tiefsten Stand der Linie. Es folgt ein bei den beiden Geschlechtern verschieden schneller Anstieg und schließlich ein rapides Wachsen in den letzten Schuljahren. Daß bei den 18jährigen Knaben die Kurve wieder sinkt, hat wohl darin seinen Grund, daß ich in dieser Altersstufe nur relativ wenig Kinder untersucht habe, so daß Zufälligkeiten eine ausschlaggebende Ro spielen können.

Ich möchte hier nochmals darauf hinweisen, daß bei beiden Geschlechtern die Verkrümmungskurve mit 15 Jahren am tiefsten steht, dabei geht zu derselben Zeit die Linie der sagittalen Abbiegungen sehr hoch. Es folgt daraus, was übrigens auch die Kurven der frontalen Skoliosen zeigen, daß der Abfall allein durch das Sinken der Zahl der frontalen Abbiegungen bedingt ist. Ich komme später noch darauf zurück.

Beim Schulbeginn setzt die Prozentzahl der Verbiegungen schon ziemlich hoch ein, um dann herunterzugehen. Dies könnte für die Richtigkeit der Ansicht Spitzys sprechen, daß nämlich vor dem 6. Jahre der Höhepunkt der Verkrümmungen liegt.

Frontale Abbiegungen.

Den frontalen Abbiegungen hat man von jeher ein größeres Interesse entgegengebracht, weil gerade dieses Leiden auch dem Laien als Krankheit erscheint, während sagittale Abbiegungen als schlechte Haltung, Bequemlichkeit und Faulheit gedeutet werden. Nach Haglund machen die frontalen bei Knaben zwei Drittel, bei Mädchen sogar drei Viertel aller Abbiegungen aus. Nach meinen Untersuchungen ist dies in den einzelnen Schulen verschieden. Während Rückgratsverkrümmungen sich bei Knaben überhaupt bei 12,1 Proz. finden, sehen wir bei ihnen nur 6 Proz. Skoliosen; etwas

Digitized by Google

mehr wie die Hälfte (9, 9 : 5,4) haben wir bei Schülerinnen. Die Zahlen für Gießen allein sind wieder etwas verschieden, denn es stehen 18,3 Proz. Verbiegungen nur 8,7 Proz. Skoliosen gegenüber, während bei den Mädchen das Verhältnis 13,3 Proz. : 6,4 Proz. ist.

In den auswärtigen Schulen habe ich folgende Zahlen gefunden.

Knaben . . . 8,5 Proz. Verbiegungen, davon 4,6 Proz. Skoliosen,
Mädchen . . 8,4 Proz. Verbiegungen, davon 4,9 Proz. Skoliosen.

Wir können auch nach unserem Material die Beobachtung von Scholder aus Lausanne bestätigen, daß Skoliosen bei beiden Geschlechtern während der Schulzeit gleich häufig vorkommen. Unterschiede ergeben sich jedoch, sobald man einzelne Schulen herausgreift. So betragen in den drei höheren Knabenschulen Gießens die Skoliosen nur ein Viertel bis ein Fünftel aller Verbiegungen; ähnlich ist es in den beiden höheren Töchterschulen. Auch im Gymnasium zu Friedberg, in den Realschulen zu Butzbach und Bad Nauheim steigt die Skoliosenzahl nicht bis auf 50 Proz. der Gesamtverbiegungen. Besonders günstig ist die Volksschule zu Butzbach mit nur 1,8 Proz. frontalen bei 7 Proz. Verbiegungen überhaupt. Auch die Volksschule in Lich ist zu erwähnen, in der unter alleiniger Berücksichtigung der einheimischen Kinder sich 3,8 Proz. Skoliosen von 11 Proz. Verbiegungen überhaupt fanden. Da aber diese Schule von einer großen Zahl Frankfurter Waisen- und Pflegekindern besucht wird, die vielfach an körperlichen Fehlern leiden, so erscheint sie in meiner Tabelle mit 16,7 Proz. Verbiegungen, von denen 7,7 Skoliosen sind, an viel ungünstigerer Stelle.

Ueber die Seite der Abbiegung gibt folgende Tabelle Auskunft:

Skoliosen	Knaben	Mädchen	Summe
Sin. . .	253 = 3,7 Proz.	171 = 3,2 Proz.	424 = 3,5 Proz.
Dextr. .	159 = 2,3 „	110 = 2,0 „	269 = 2,2 „
	412	281	693

Berechnen wir die Zahlen in Prozenten nur auf die Skoliosen, so finden wir bei Knaben 61,4 Proz. Verbiegungen nach links und 38,6 Proz. nach rechts; die entsprechenden Prozentzahlen für Mädchen sind 60,9 und 39,1. Wir ersehen daraus, daß bei beiden Geschlechtern Verkrümmungen nach links häufiger sind als nach rechts, und daß bei Knaben und Mädchen das Verhältnis ungefähr das gleiche ist. Zu ähnlichen Resultaten kommt Schanz, der bei

Digitized by Google

Schülern 64,9 Proz. sin. Skoliosen und bei Schülerinnen 59,4 Proz. fand. Auch bei unserem Material lag bei den Knaben der Krümmungsscheitel in den Brustwirbeln, während er bei den Mädchen tiefer im lumbo-dorsalen Abschnitt der Wirbelsäule sich fand.

Die oben angeführte Tabelle zeigt uns, daß es für unseren Bezirk nicht durchgehends stimmt, daß in den höheren Schulen mehr Skoliosen vorhanden sind, wie in den niederen; für Gießen speziell verhält es sich gerade umgekehrt; hier haben die Volksschulen bei weitem mehr seitliche Verkrümmungen als die Gymnasien und höheren Mädchenschulen. Zwischen Stadt und Land mit 4,7 Proz. bzw. 4,8 Proz. besteht kein erheblicher Unterschied. Auch Spitzy fand in einer höheren Schule, in der alle hygienischen Vorschriften befolgt waren, ebenso viel pathologische Fälle als in den Schulen der weniger Bemittelten. Wenn dieses Verhalten wohl den Schluß zuläßt, daß die Schule nicht ohne weiteres für die Rückgratsverbiegungen verantwortlich zu machen ist, so zeigt es aber auch, daß wahrscheinlich die Ursache der Skoliosen in den verschiedenen Bevölkerungsschichten eine andere sein wird. Hierfür spricht auch der Umstand, daß bei uns in den einzelnen Orten das Verhältnis der Verbiegungen bei den verschiedenen Geschlechtern und in den verschiedenen Schulen sehr variiert. Dabei besuchen sehr häufig Knaben und Mädchen dieselbe Klasse.

Während die Prozentzahlen der Skoliosen im allgemeinen überall gleiche Höhe haben, fallen die Volksschule Gießen N und die höhere Bürgerschule Schotten vollständig aus mit 17,0 Proz. und 16,1 Proz. Verbiegungen. In letzterem Orte mag insofern ein irriges Resultat entstehen, als es sich nur um wenige Schüler handelt, so daß Zufälligkeiten eine große Rolle spielen können. Anders in Gießen, wo es sich um 847 Knaben handelt. Die Art des Unterrichts und die hygienischen Einrichtungen sind in den Volksschulen N und W gleich gut, wohl aber ist die Zusammensetzung des Schülermaterials eine andere. Die Schule W liegt nämlich in einem besseren Stadtteil, den Eisenbahn- und Postangestellte bewohnen. Die bessere soziale Stellung bedingt einen besseren Ernährungszustand, eine vernünftigere Erziehung der Kinder und genauere Befolgung der ärztlichen Vorschriften. Die Volksschule N wird von vielen Stadtarmen und verwahrlosten Kindern besucht. Auch Gronberg und Lubinus haben in Wiborg und in Kiel ebenfalls die Beobachtung gemacht, daß einzelne Schulen, die anscheinend unter denselben Be-

Digitized by Google

dingungen arbeiteten, vollständig aus dem Rahmen des übrigen Untersuchungsergebnisses herausfielen. Eine besondere Ursache haben sie nicht finden können.

Interessant ist es, daß in Gießen eine Steigerung der Skoliosen in den höheren Schulen derart stattfindet, daß die Realschule 3,0 Proz., das Realgymnasium 3,1 Proz. und das Gymnasium 4,0 Proz. hat. In der mittleren Mädchenschule finden sich 2,3 Proz., in der höheren 3,3 Proz. Diese Differenzierung der verschiedenen Schulen tritt noch mehr hervor, wenn man auch die Schiefhaltung mit hinzurechnet; wir bekommen dann bei den Knaben folgende Zahlen (die Schulen in der obigen Reihenfolge) 16,3 Proz. : 17 Proz. : 23 Proz. und bei den Mädchen 19,3 Proz. und 29 Proz.

Kurve 2.

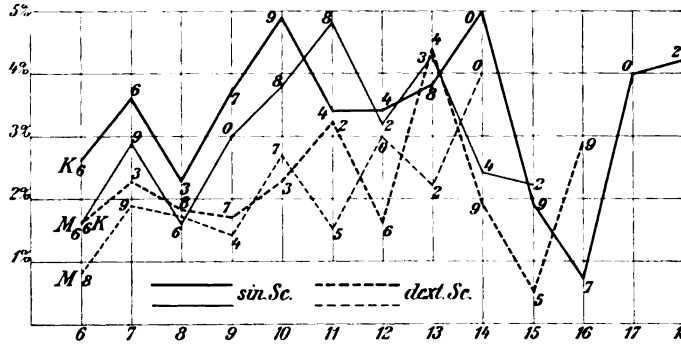

Wichtig ist die Frage, ob die Skoliosen im Lauf der Schulzeit zunehmen sowohl an Zahl, als auch an Schwere des einzelnen Falles. Die Kurve 2 gibt meine Befunde wieder.

Wir sehen daraus, daß bis zum 13. Jahre ein mehr oder weniger schneller Anstieg erfolgt, um dann plötzlich rapide abzusinken, so daß wir mit 15 Jahren weniger Skoliosen haben als beim Eintritt in die Schule. Link- und rechtseitige Verbiegungen verhalten sich im großen und ganzen dabei gleich: Auch besteht zwischen den verschiedenen Geschlechtern kein wesentlicher Unterschied mit nur einer Ausnahme, daß nämlich bei Mädchen die Zahl der rechtseitigen Abbiegungen im 14. Jahre nicht zurückgeht, sondern sich über die Zahl der linkskonvexen erhebt. Auch Schulteß teilt diese Beoachtung mit. Ein Anstieg der Skoliosen bis zum 14. Jahre wird von Haglund, Scholder, Müller und anderen Autoren

Digitized by Google

berichtet; Lubinus fand ziemlich unregelmäßige Prozentzahlen in den verschiedenen Altersklassen. Meine Kurve zeigt ebenfalls starke Schwankungen, die nur ein geringes Steigen erkennen lassen.

Es dürfte schwer sein, in jedem einzelnen Falle für ein Steigen oder Sinken der Linie eine bestimmte Ursache verantwortlich machen zu wollen. Auf den Zusammenhang mit dem Wachstum habe ich oben schon hingewiesen; es entspricht dem schnelleren jährlichen Wachstum ein stärkerer Anstieg der Kurve. Wie soll man sich aber den plötzlichen Abfall der Verbiegungszahl mit 15 Jahren erklären? Ich erwähnte schon, daß ein Absinken der Kurve zu diesem Zeitpunkt bereits von verschiedenen Forschern hervorgehoben ist; doch muß ich auch betonen, daß von anderer Seite nach der Schulentlassung ein weiteres Ansteigen berichtet wird. Auffallend ist, daß bei uns der Rückgang sich nur auf die beiden Jahre (14 und 15) beschränkt, und daß dann sofort wieder eine Zunahme der Skoliosen eintritt. Es scheint mir nicht ausgeschlossen, daß hier vielleicht soziale Verhältnisse eine Rolle spielen. Zuerst habe ich an Ernährungstörungen gedacht und nachgeforscht, ob etwa 1897 und 1898 besonders fruchtbar waren. Für unsere Gegend trifft dies nicht zu, die Getreide- und Kartoffelpreise hielten sich auf einer mittleren Höhe. Abgesehen davon darf man sich bei unserer Landbevölkerung von dem besseren Ausfall der Ernte nicht sofort eine bessere Ernährung versprechen. Ich habe gefunden, daß auf dem Lande der Ernährungszustand der Kinder im allgemeinen recht gut war; unterernährte Schüler fanden sich eigentlich nur in den Volksschulen Gießens. Ich richtete dann mein Augenmerk auf die Wetterverhältnisse in den einzelnen Jahren und fand, daß in den beiden Jahren 1897 und 1898, aus denen ja die 14jährigen Kinder stammten, die Durchschnittstemperatur keine abnorme Abweichung gegen die übrigen Jahre zeigte. Die täglichen Schwankungen waren nur minimal, es herrschte immer eine gleichmäßige Temperatur, die auch nur durch sehr wenige heiße Sommertage unterbrochen wurde. Die Kurve der relativen Feuchtigkeit habe ich in die Kurve 1 eingezeichnet. Man sieht daraus sofort, daß die beiden in Frage kommenden Jahre sich durch große Feuchtigkeit auszeichneten. Auch der Abfall der Skoliosenzahl im 8. Jahre entspricht einer relativ hohen Niederschlagsmenge im Jahre 1904. Beim Vergleich der Feuchtigkeitskurve und der Skoliosenkurve drängt sich der Gedanke an einen Zusammenhang auf. Doch wie ist er zu erklären?

Digitized by Google

Vielleicht auf dem Wege über die Rachitis? Eine gleichmäßig feuchte Temperatur ist dem Gedeihen des Kindes zuträglicher als große Wärme und Trockenheit, bei der die Ernährung Schwierigkeiten bereitet und zu Verdauungsstörungen Anlaß gibt, die dann wieder der Rachitis den Weg bahnen. Es wäre interessant, aus größeren Kinderkliniken einmal einen Vergleich zwischen Auftreten der Rachitis und den Witterungsverhältnissen angestellt zu sehen. Vielleicht sind auch orthopädische Institute in der Lage, hierzu Material zu liefern.

Die Abweichung der Wirbelsäule von der Senkrechten betrug im allgemeinen nicht mehr als 1,5 cm. Schwere Formen von Kyphoskoliose fanden sich unter den ca. 700 frontalen Abbiegungen keine 50, also ca. 7 Proz. Die meisten dieser Kinder entbehrten einer sachgemäßen Behandlung.

Untersuchungen über den Zusammenhang der Skoliose mit verschiedener Länge der Beine habe ich leider nicht anstellen können. Es ist ja bekannt, daß eigentlich bei keinem Menschen die Femora gleiche Länge besitzen, aber trotzdem sind Skoliosen immerhin noch relativ so selten, daß wir ihr Vorhandensein als pathologisch bezeichnen, während man sie doch physiologisch nennen müßte, wenn jede Beinlängendifferenz zur Skoliose führte.

Ursachen der Rückgratverkrümmungen.

Von allen Momenten, die zum Zustandekommen einer Skoliose beitragen, ist die Rachitis an erster Stelle zu nennen. Gronberg schätzt die Zahl der Rachitischen unter seinen Kindern auf 15,1 Proz. Brunner gibt für München 20—35 Proz. an. Kirsch vertritt den Standpunkt, daß die meisten fixierten Skoliosen auf Rachitis zurückzuführen sind, und auch Böhm sieht in ihr bei 50 Proz. der Skoliosen die Ursache. Ueberblicke ich meine Fälle, so kann ich bei fast allen pathologischen Kindern rachitische Symptome nachweisen. Aber auch bei den gesund Befundenen trifft man die englische Krankheit sehr häufig (in einigen Schulen 75—80 Proz. aller Kinder), so daß ein Zusammentreffen der Skoliose und Rachitis mit einer gewissen Wahrscheinlichkeit eintreffen muß. Wichtig ist, daß in unserem ganzen Bezirk, besonders aber in den ländlichen Teilen die Erkrankung nur leichte Formen annimmt, so daß wir die schweren Fälle nur selten zu sehen bekommen. Damit hängt es dann wohl auch zusammen, daß wir nur so wenig hochgradige

Digitized by Google

Skoliosen gefunden haben, die anerkanntermaßen besonders auf Rachitis zurückzuführen sind.

Daß der englischen Krankheit ein bestimmender Einfluß auf die frontalen Rückgratsverbiegungen zukommt, läßt sich auch daraus folgern, daß mit dem definitiven Ausheilen der jugendlichen Krankheitsform ein Absinken der Verbiegungskurven im 8. Lebensjahre eintritt. Der Knochenbau ist jetzt soweit gekräftigt, daß er für die gewöhnlichen Ansprüche und Leistungen genügt. Jetzt setzt aber eine Periode schnellen Wachstums ein, die Inanspruchnahme ist größer als die Leistungsfähigkeit; wir sehen wieder den Anstieg der Skoliosenzahl.

In dem schnellen Wachstum an und für sich liegt keine Bedingung zur Rückgratsverbiegung; wohl disponiert sie zur Schiefhaltung, wenn die Eltern es an genügender Aufmerksamkeit fehlen lassen. Ich will dahingestellt sein lassen, ob Rothfeld mit seiner Behauptung recht hat, daß ein Viertel aller schlechten Haltungen in leichte Skoliosen übergehen, doch scheint es mir, daß doch relativ oft sich bei schnell hochgeschossenen Kindern Rückgratsverkrümmungen finden, wenn die Ernährungsverhältnisse nicht sehr günstige sind, und wenn noch andere Momente hinzukommen, die zur körperlichen Ermüdung führen.

Ein Zusammenhang zwischen der relativen Größe eines Kindes im Vergleich zu seinen Altersgenossen und den Wirbelsäulenverkrümmungen läßt sich nach unserem Material nicht nachweisen. Die größten und kleinsten Schüler einer Klasse sind gewöhnlich harmonisch gebaut, dabei habe ich einige Gymnasialklassen gefunden, wo jeder Schüler das Durchschnittsmaß des Mitteldeutschen (170 cm) weit übertraf. Interessant ist die Tatsache, daß die Schulrekruten der höheren Schulen durchschnittlich 10 cm größer sind wie ihre Altersgenossen in der Volksschule. Meines Erachtens handelt es sich hier um eine Rassendifferenz, denn die höheren Schulen werden vielfach von Beamtensöhnen besucht, also von Zugewanderten, während die allgemeine Bevölkerung hier in Hessen sehr seßhaft ist.

Beziehungen zwischen einer unzureichenden Ernährung und den Rückgratverbiegungen wären schon denkbar, lassen sich aber schwer nachweisen. Wie häufig sah ich aus kinderreichen Arbeiterfamilien die kräftigsten Schüler hervorgehen ohne jede Spur von Rachitis oder Schiefwuchs, während das einzige Sorgen-

Digitized by Google

kind des wohlhabenden Mannes unter dem Einfluß der englischen Krankheit zum Krüppel wurde. Das Ausschlaggebende ist eben nicht allein die Menge der gebotenen Nahrungsstoffe, sondern ihre zweckmäßige Auswahl. Es scheint auch, daß eine ungenügende Ernährung in den ersten Monaten, daß vielleicht sogar schon intrauterine Einflüsse nicht wieder durch spätere gute und kräftige Kost auszugleichen sind. Hierfür spricht, daß ich in Lich unter den Waisen- und Pflegekindern der Stadt Frankfurt so viele Rückgratsverbiegungen fand, trotzdem jetzt für eine gute Ernährung Sorge getragen war. In unserem Landbezirk sind die Ernährungsbedingungen ungefähr überall die gleichen, Industrie oder Ackerbau treibende Orte unterscheiden sich nicht wesentlich voneinander. Wie schon oben erwähnt, besteht nur in Gießen zwischen den beiden Volksschulen W und N eine erhebliche Differenz insofern, als die Schule W Schüler aus bessergestellten Kreisen enthält, in denen wohl eine zweckmäßigere Ernährung wahrscheinlich ist. Ich möchte aber betonen, daß die Essensfrage nicht das Entscheidende ist, daß vielmehr eine Reihe anderer Faktoren mitwirken, wie bessere Wohnungsverhältnisse, geregelteres Leben, Abstinenz vom Alkohol, die größere Spielfreiheit usw.

Wenn ich so der Ernährung, solange sie nicht unter ein Mindestmaß herabsinkt, keinen großen Einfluß zuschreiben möchte, so scheinen die Verhältnisse doch anders zu liegen, sobald ein „labiles“ Kind von einer Krankheit befallen wird. Jahrelang nach dem Ueberstehen akuter Infektionskrankheiten lassen sich manchmal noch laterale Verkrümmungen nachweisen. Die Chlorose der Mädchen führt nicht immer nur zur Schiefhaltung. Das Zusammentreffen von lymphatischem Habitus und Skoliose habe ich nicht so häufig gefunden wie Lange. Es scheint mir aber, als ob adenoide Wucherungen mit rundem Rücken sich gern gesellschaften.

Einen nicht geringen Einfluß auf das Verhalten des ganzen Organismus und damit auch auf die Wirbelsäule muß man dem Alkohol zuschreiben. In den größeren Orten, aber auch in einigen Landgemeinden fand ich relativ häufig Wirbelsäulenverbiegungen bei Kindern, deren Vater eine Gastwirtschaft hatte. Es machte dann gewöhnlich keine Schwierigkeiten, zu erfahren, daß die Kinder schon täglich ihr Bier und sogar Schnaps erhielten.

Bei den bis jetzt besprochenen Gründen kommt es im großen und ganzen immer auf die Ernährungsfrage hinaus; im folgenden

Digitized by Google

möchte ich einige Ursachen der Verkrümmungen behandeln, bei denen das Moment der Uebermüdung im Vordergrund steht.

In größeren Orten trifft man manchmal in den höheren Schulen Kinder an, die man nach dem Stand der Eltern dort nicht erwarten sollte. Die betreffenden Schüler haben sich in der Volksschule vielleicht hervorgetan; schnell ist ein Mäzen gefunden, der im Glauben ein gutes Werk zu tun, das „Wunderkind" auf seine Kosten in einer höheren Bildungsanstalt erziehen läßt. Häufiger aber noch treibt der Ehrgeiz der Eltern, besonders der Mutter die Kinder in eine Laufbahn, der sie an geistigen und körperlichen Kräften nicht gewachsen sind. Man darf die Summe von Wissen, die ein Kind mit in die Vorbereitungsschule des Gymnasiums bringt, nicht zu gering anschlagen; dabei lernt es noch täglich im Hause zu. Wie anders ist es im allgemeinen in Arbeiterkreisen. Die Eltern müssen beide außer Hause tagsüber tätig sein, es fehlt ihnen die Zeit und auch das Wissen, die geistige Bildung des Kindes zu fördern. Diese Differenz aber an Bildung muß der Schüler neben seinen sonstigen Arbeiten erst nachholen, ehe er mit seinen Klassengenossen gleichen Schritt halten kann. Dieses Manko wird nie ganz ausgeglichen, denn in jedem Jahre kommt ein neues hinzu. Es ist eben eine nie zu bestreitende Tatsache, daß der schnelle Aufstieg aus einer niederen Gesellschaftsklasse in eine höhere nur auf Kosten der Gesundheit des Einzelindividuums bzw. seiner Nachkommen vor sich gehen kann. Vom sozialen Gesichtspunkt aus ist nur ein allmählicher Anstieg erwünscht, da hierdurch die auf der Höhe langsam degenerierenden Kreise wieder ersetzt werden. Interessant ist dazu eine Beobachtung, die ich am hiesigen Gymnasium machen konnte. Es hatten nämlich von 33 Professorenkindern 12 eine Rückgratsverbiegung. Durch mehrere Generationen hindurch, die alle gelehrten Berufen angehört hatten, war hier, wenn ich so sagen darf, eine Züchtung auf Geist erfolgt unter Vernachlässigung des Körpers.

Hier in Hessen ist es gesetzlich zulässig, daß Kinder, die bis zum 30. September das 6. Jahr erreichen, schon Ostern vorher zur Schule kommen. Sehr häufig habe ich bei diesen, besonders bei den Septemberkindern, Rückenschwache und Kranke gefunden. Hier hat meines Erachtens die Schule insofern zur Entstehung der Skoliose beigetragen, als sie an das Kind Anforderungen stellte, der die Wirbelsäule noch nicht gewachsen war. Es ist mir nicht

Digitized by Google

sehr wahrscheinlich, daß die Rückgratsverbiegung schon vorher bestanden hat, denn gerade diese Kinder werden vor ihrem Schuleintritt vom Arzt auf ihren Kräftezustand untersucht.

Wir haben oben gesehen, daß Gießen eine höhere Prozentzahl von Verbiegungen hat als das Land, und daß anderseits auch in einigen Orten die höheren Schulen mehr Skoliosen haben als die Volksschulen der gleichen Gemeinden. Die genauere Untersuchung zeigt nun, daß in diesen Schulen sich unter den Pathologischen verhältnismäßig mehr Auswärtige finden, als ihnen im Vergleich zu den Stadtschülern zukommt. Vor allen Dingen finden wir Skoliosen bei solchen Schülern, die täglich mit dem Rade einen Schulweg von $^1/_2$—$^3/_4$ Stunden zurücklegen oder die mit der Bahn eine längere Fahrt machen müssen. Der Tageslauf eines solchen Schülers spielt sich oft wie folgt ab: Im Sommer muß das Kind um $4^1/_2$ Uhr aufstehen, es trinkt dann schnell eine Tasse Milch oder Kaffee; vielleicht genießt es aber auch gar nichts, denn es hat keine Zeit mehr, und es fehlt auch die Aufsicht (Dienstboten!). Das Brot wird in die Tasche gesteckt, um unterwegs verzehrt zu werden, denn jetzt kommt ein Marsch von einer Stunde zur nächsten Eisenbahnstation. Eine Fahrt von $^1/_2$—$^3/_4$ Stunden bringt den kleinen Schüler an seinen Bestimmungsort, $^1/_2$ Stunde vor Schulanfang. Bei Beginn des Unterrichts ist also das Kind schon $2^1/_2$ Stunden auf den Beinen. Es folgen 5 Stunden Unterricht, allerdings von Pausen unterbrochen, in denen der Geist wohl entspannt wird, der Körper aber beim kindlich wilden Spiel noch mehr ermüdet. Die Rückfahrt kann auch nicht immer sofort nach Schluß der Schule erfolgen. Es kommt nun wieder die lange Eisenbahnfahrt, wieder ein einstündiger Marsch durch die Glut des Mittags. Oft aber hat sich der kleine Schüler auch durch Sturm und Regen seinen Weg zu erkämpfen. Müde und ausgehungert kommt er endlich zu Hause an, das Mittagessen, falls überhaupt ein solches bereit steht, will nicht schmecken. Es müssen auch die Schularbeiten schnell erledigt werden, denn das Kind will noch zum Spiel mit seinen Altersgenossen. Uebermüdung und mangelhafte Ernährung wirken hier zusammen, um die Gesundheit zu untergraben. Wohl wird mancher in diesem beständigen Kampfe mit der Natur gestählt, das zeigen uns die prächtigen Körper einzelner Kinder, aber viele werden auch für ihr ganzes Leben geschädigt. Diese hatten noch nicht genügende Widerstandskraft gesammelt, ihre Rachitis war

Digitized by Google

noch nicht vollständig ausgeheilt und führt jetzt zur Rückgratverkrümmung, wo plötzlich ohne langsame Gewöhnung eine erhebliche Leistung verlangt wird. Die Zahl der von auswärts die Schule besuchenden Kinder ist ganz bedeutend; sie beträgt in einigen Orten 1/2 der Schülerzahl.

Während die mit einem weiten Schulweg verbundenen Gefahren naturgemäß nur Schüler höherer Schulen treffen, bestehen für die Volksschüler andere, nicht minder ernste. Hier müssen die Kinder, Knaben wie Mädchen, zum Erwerb des Lebensunterhalts beitragen. Vor dem Schulbeginn werden Milch und Zeitungen ausgetragen; am Nachmittage verdingen sie sich als Ausbringer in Geschäften. Auch hier hebt sich unsere Volksschule W vorteilhaft ab, weil diese Kinder weniger im Erwerbsleben beschäftigt werden. Die Hilfe, die im Haushalt oder im eigenen Geschäft, in der Landwirtschaft geleistet wird, ist im allgemeinen nicht von schädlichem Einfluß, da sie nie so andauernd in Anspruch genommen wird. Höchstens das Tragen der jüngeren Geschwister kann zur Verbiegung Anlaß geben, wenn noch andere Momente hinzukommen.

Wenn die Kinder der höheren Stände auch nicht mitarbeiten müssen, so bürdet ihnen die Eitelkeit der Eltern oder die Mode dafür andere Lasten auf. Es muß Privatunterricht in Literatur und Kunstgeschichte genommen werden, täglich muß eine Stunde vor dem Klavier mit Etüden verbracht werden, statt des Herumtummelns im Freien werden feine Handarbeiten gemacht, oder es werden schon Gesellschaften nach dem Muster der Erwachsenen gegeben. Statt die Kinder früh ins Bett zu schicken, werden sie von den Eltern ins Theater zu den neuesten Pariser Sittenstücken geführt. Kann es uns da Wunder nehmen, daß die „höhere Tochter" nervös wird, daß sie morgens kein warmes Frühstück einnehmen kann und überhungert auch das Frühstück in der Schule nicht verzehrt?

Viel wird von den Eltern darüber geklagt, daß die Kinder zu schwere Bücherlasten mit zur Schule bringen müßten. Auch ich habe oft gesehen, daß Bücherberge getragen wurden, die das Kind zwangen, eine ganz schiefe Körperhaltung anzunehmen. Es läßt sich aber schwer entscheiden, inwieweit die Klage berechtigt ist, denn es ist eine Eigentümlichkeit vieler Kinder, möglichst viele Bücher, auch solche, die nicht gebraucht werden, mitzubringen. Das Schädliche wird in den meisten Fällen nicht das Gewicht der Bücher sein, sondern die Art des Tragens. In einem Ranzen auf dem

Digitized by Google

Rücken, der richtig sitzt und nicht an zu langen Tragriemen hängend die Lendenlordose vergrößert, können ohne große Ermüdung alle nötigen Schulhefte transportiert werden. Wenn allerdings 10jährige Kinder 10—12 Pfund einen weiteren Weg zu tragen haben, so werden etwas hohe Anforderungen an die Körperkraft gestellt.

Die Erblichkeit scheint bei der Skoliosenfrage keine Rolle zu spielen. Es sind allerdings einige Fälle zu verzeichnen, wo auch die Eltern an Wirbelsäulenverbiegungen litten, doch handelte es sich dann meist um einen tuberkulösen Gibbus, den ich ja bei der vorliegenden Betrachtung ausgeschlossen habe. Auffallend oft jedoch konnte man bei Geschwistern die gleiche pathologische Form der Wirbelsäule konstatieren.

Eine gewisse Rassendisposition besteht insofern, als bei jüdischen Kindern sich häufiger Rückgratsverbiegungen finden, als ihrer Kopfzahl entspräche. Allerdings ist dabei zu berücksichtigen, daß Kinder aus ärmeren Familien sehr oft die höhere Schule besuchen, so daß für sie das zuträfe, was ich oben über diesen Punkt gesagt habe. Chlumski hat ähnliche Beobachtungen gemacht. Auch die Rachitis scheint bei unseren jüdischen Bewohnern relativ häufig zu sein.

Nur bei einem Violinspieler fand ich eine Skoliose.

Scholder hat bei seinen Untersuchungen einen Zusammenhang von Myopie und Skoliose gefunden. Ich bin leider nicht in der Lage gewesen, überall Refraktionsbestimmungen zu machen, doch habe ich mich in vielen Orten auf die Untersuchungen durch den Schularzt stützen können. Danach habe ich zwischen diesen beiden Erkrankungen keinen Parallelismus finden können. Von dem Gießener Ophthalmologen, Geheimrat Vossius, ist meines Wissens zuerst auf einen Zusammenhang zwischen Strabismus und Skoliose hingewiesen worden. Bei meinen Untersuchungen habe ich darauf geachtet und 18mal ein Zusammentreffen von Schielen und Rückgratsverbiegungen gefunden, es macht dies 1,2 Proz. der Fälle. Zwischen der Art des Schielens und der Seite der Abbiegung habe ich keinen Zusammenhang finden können. Dennoch ist die Möglichkeit eines Zusammenhanges ohne weiteres zuzugeben, wenngleich dem Strabismus in der Pathologie der Skoliose damit doch nur eine unbedeutende Rolle zukommt.

Von Interesse ist es ferner, ob der Turnunterricht einen Einfluß auf das Auftreten der Wirbelsäulenverbiegungen hat. In

Digitized by Google

unserem Bezirk hier herrschen auf diesem Gebiete die sonderbarsten Zustände. Die Mädchen haben auf dem Lande vielfach gar keinen Turnunterricht oder nur in der letzten Klasse im Sommer bei gutem Wetter; denn Turnhallen bestehen nicht. Auch für die Knaben beginnt der Unterricht oft erst im 3. Schuljahre. Auf dem Lande überwiegen die Freiübungen, es wird nur wenig an Geräten geturnt. Leider tritt auch in einigen höheren Schulen größerer Orte das Gerätturnen ganz hinter die Freiübungen und die Turnspiele zurück. Die Ursache liegt meines Erachtens daran, daß in Ermanglung eines eigentlichen Turnlehrers der jeweilige Klassenführer den Turnunterricht erteilen muß. Auch in Orten mit mustergültigem Turnen finden sich ebensoviel Verbiegungen wie in solchen ohne jeden geregelten Unterricht; aber die Zahl der Kinder mit Schiefhaltung ist dort bedeutend geringer, wo auf ein richtiges Turnen Wert gelegt wird.

Da wir uns in Oberhessen fast durchgehend neuer Schulgebäude erfreuen, in denen allen Anforderungen der Hygiene genügt wird, so kann hier nicht von Schädigungen gesprochen werden, die etwa durch falsche Bänke u. dgl. hervorgerufen werden. Von seiten der Schulleiter wird auf richtigen Sitz, Unterbrechung der Stunden durch Aufstehen, Tiefatemschöpfen usw. verständnisvoll Gewicht gelegt. Der Wunsch aller Orthopäden nach Steilschrift ist allerdings noch nicht erfüllt.

Als letzte Ursache sei schließlich noch erwähnt, was von vielen Autoren für die Häufigkeit der Skoliose verantwortlich gemacht wird, das schiefe Sitzen zu Hause an ungeeigneten, schlecht beleuchteten Tischen und die große Menge der schriftlichen Hausaufgaben. Ich glaube, diese Dinge haben einen Teil ihrer Bedeutung verloren. In den besseren Kreisen hat sich das Verständnis für kindliche Hygiene Bahn gebrochen, so daß grobe Verstöße dagegen selten sind. Auch in den unteren Kreisen haben sich die Verhältnisse derart gebessert, daß die dunklen, luft- und lichtarmen Wohnungen fast nirgends mehr zu finden sind.

Es erübrigt sich demnach wohl, nochmals darauf hinzuweisen, daß kein Grund besteht, in dem Schulbesuch die Ursache der Skoliose zu sehen. Nicht einmal eine erhöhte Disposition wird durch sie geschaffen.

Schlußfolgerungen.

Diese Ausführungen will ich nicht schließen, ohne darauf einzugehen, wie man dem Entstehen einer Rückgratsverbiegung ent-

Digitized by Google

gegenarbeiten kann. Auf die Therapie der ausgesprochenen Skoliose komme ich hier nicht zurück. Mit allgemeinen Maßregeln kann man da keine Erfolge erzielen, es ist im Gegenteil nur eine ganz spezialisierte Behandlung bei einem Orthopäden angezeigt. Ich will nur einige Schlußfolgerungen besprechen, die sich aus meinen Untersuchungen ergeben. Beim Befolgen der jetzt zu besprechenden Maßnahmen ist zu erwarten, daß die Entstehung einiger Verkrümmungen vermieden, daß auch vielleicht ein Teil der leichten Skoliosen gebessert wird. Dies hoffe ich um so eher, als sicher ein Teil der Wirbelsäulenverbiegungen spontan ausheilen. Die Durchsicht der vom Schularzt in den hiesigen Volksschulen seit Jahren geführten Listen zeigt, daß Verbiegungen, die in den ersten Schuljahren regelmäßig beanstandet wurden, später vollständig verschwanden, ohne jede spezielle Therapie. Grundprinzip aller Therapie muß eine gute Ernährung sein, verbunden mit Fernhaltung jeder Uebermüdung. Auch die kleinste therapeutische Maßregel darf kein Plus von Arbeit für das Kind sein.

1. Jedes Kind ohne Ausnahme ist beim Schuleintritt genau auf seinen Gesundheitszustand zu untersuchen. Schwere Formen von Rachitis werden für 1 Jahr zurückgewiesen, ebenfalls leichte Fälle, wenn die Vermutung naheliegt, daß die Kräfte des Kindes durch einen weiten Schulweg oder durch schlechte häusliche Verhältnisse über Gebühr angestrengt werden. Im September geborene Kinder dürfen auf keinen Fall schon im April mit 5½ Jahren zur Schule geschickt werden.

2. Auch in den höheren Schulen ist ein Schularzt anzustellen, der jedes Jahr alle Kinder zu untersuchen hat, und zwar in Gegenwart des Klassenleiters; denn es ist wichtig, daß dieser sich über den körperlichen Zustand seiner Schüler orientiert. Er wird die Leistungen dadurch ganz anders zu bewerten lernen und kann auch in vieler Beziehung die Tätigkeit des Arztes unterstützen.

3. Dem Schularzt muß ein größerer Einfluß eingeräumt und verschafft werden, als es bislang geschieht. Wenn der Arzt nur den Eltern den Rat geben darf, ihre Kinder behandeln zu lassen, und wenn es den Eltern freisteht, diese Weisung zu befolgen oder nicht, so ist damit der Allgemeinheit nicht gedient. Es muß eine zwangsweise Ueberführung in ein Krankenhaus möglich sein unter Eintreibung der Kosten von den Eltern oder bei Ortsarmen von der Gemeinde. Wir schützen uns durch Seuchengesetze

Digitized by Google

gegen Infektionen der verschiedensten Art, unter teilweise recht erheblichen Eingriffen in die persönliche Freiheit, warum sollte es nicht möglich sein, das unmündige Kind gegen die Willkür seiner Eltern zu schützen, die es durch Verweigerung der sachgemäßen ärztlichen Behandlung für den späteren Erwerb seines Lebensunterhaltes ungeeignet machen, und die dadurch der Gemeinde auch Lasten auferlegen.

4. Auch in allen höheren Schulen muß Gelegenheit gegeben werden, zur Frühstückszeit ein warmes Getränk (Milch, Kephir) zu erhalten. Auf Verordnung des Arztes muß das Kind auf Kosten der Eltern an dem warmen Frühstück teilnehmen. Es ist dafür Sorge zu tragen, daß ein großer Frühstücksraum zur Verfügung steht.

5. Daß die Schule natürlich allen Anforderungen der Hygiene genügen muß, brauche ich nicht erst zu erwähnen. Diese Ansicht hat sich seit einigen Jahren überall Bahn gebrochen. Leider ist man noch nicht allgemein von der Zweckmäßigkeit der Steilschrift überzeugt. In vielen Schulen werden jetzt Bäder eingebaut, die in 8—14tägigem Turnus von allen Kindern besucht werden, die freiwillig sich daran beteiligen. Hier ist unbedingt das regelmäßige Baden zwangsweise einzuführen. Man macht immer die Beobachtung, daß nur die baden, die auch sonst von Hause sauber gehalten werden. Der beaufsichtigende Lehrer oder die Lehrerin kann sich dabei vom körperlichen Zustand der Kinder einen Ueberblick verschaffen.

6. Auswärtswohnende, schwächliche „labile" Schüler müssen angehalten werden, für einige Zeit in der Stadt in eine geeignete Pension zu gehen. Die augenblicklichen Mehrkosten machen sich durch die bessere Gesundheit später schon bezahlt. Kein Schüler darf häuslichen Unterricht (Musik, Kunstgeschichte oder dgl.) erhalten ohne Erlaubnis des Schularztes.

7. Dispensation von einzelnen Schulstunden, besonders Turnen, soll nicht gestattet sein. Die Befreiung von einigen wenigen Stunden hat gewöhnlich keinen großen gesundheitlichen Einfluß, anderseits zwingt sie die Kinder, um mit den Kameraden gleichen Schritt zu halten, mehr häusliche Arbeiten zu machen. Bei der Behandlung hochgradiger Skoliosen ist, wie auch schon Wullstein tut, das Kind für einige Zeit ganz aus der Schule herauszunehmen und spezialärztlich zu behandeln.

8. Die Nachmittage sollen überall frei von wissenschaft-

Digitized by Google

lichen Stunden sein. Es braucht damit durchaus nicht verbunden zu sein, daß die Schule in ihren Anforderungen zurückgehen muß. Eine gewisse Modifikation des Lehrplans wird allerdings unvermeidlich sein, wie z. B. Verkürzung der einzelnen Stunden auf 40 Minuten usw. Der Wechsel der Lehrmaterie erhält auch den Geist des Kindes viel aufnahmefähiger. Eine Aenderung wäre auch noch empfehlenswert, die eine Menge Sorgen mit einem Schlage beseitigen würde, die aber vorläufig aus pekuniären Gründen nicht eingeführt werden kann, nämlich die bedeutende Verkleinerung der Klassen. Ich glaube sicher, daß wir diesen Weg noch einmal gehen werden, trotz der hohen Kosten, die aber reichlich dadurch aufgewogen werden, daß in kleinen Klassen in viel kürzerer Zeit mehr erreicht werden kann. Es ließen sich so die Schuljahre verkürzen, oder es könnte ein Teil der Fachbildung schon vorweggenommen werden.

9. Es dürfte sich vielleicht auch empfehlen, wenn in allen Schulen die Eltern in jedem Jahre eine Mitteilung erhielten, in der kurze Anweisung über die Hygiene des Kindes gegeben würden. Es müßten über Wahl des Arbeitsplatzes, über die Stellung zum Licht, über die Höhe des Sitzes usw. Anweisungen darin enthalten sein.

10. Die Lehrer müßten sich häufig davon überzeugen, daß die Kinder sich nicht mit unnötigen Büchern schleppen. Es ließe sich vielleicht auch einrichten, daß im Klassenschrank für jeden Schüler ein Plätzchen reserviert würde, wo er die Hefte deponierte, die er nicht zu Hause braucht. Natürlich kann die Schule keine Verantwortung über die Bücher übernehmen.

11. Die Zahl der Turnstunden ist unbedingt auf drei zu erhöhen, von denen die eine ganz den Turnspielen gewidmet sein kann, während in den anderen beiden Stunden Freiübungen und Geräteturnen abwechseln. Es ist zu bedauern, daß unter einem gewissen englischen Einfluß an Stelle des exakten deutschen Turnens die Spiele getreten sind. Meines Erachtens ist es ein Verkennen der Ziele des Turnens, wenn man sich nur bemüht, die Stunden dem Schüler angenehm zu machen, anstatt zu bedenken, daß Turnen ein gleichberechtigtes Unterrichtsfach sein muß, das auch Anforderungen an die Kinder stellt. Bei der Auswahl der Freiübungen könnten solche mehr berücksichtigt werden, die zur Stärkung der Rückenmuskulatur beitragen. Ob die Turnstunden auf den Vormittag zu verlegen sind oder ob sie immer nur nachmittags stattfinden sollen,

Digitized by Google

wird sich wohl nach den verschiedenen Klassen richten. Es wäre ja daran zu denken, vier halbe Turnstunden auf den Vormittag zu legen und die Spielstunde an einem Nachmittag abzuhalten. Von den Turnübungen in der Klasse, die manchenorts täglich vorgenommen werden, verspreche ich mir nicht viel. Unbedingt ist aber zu fordern, daß Knaben und Mädchen vom ersten Schultage einen Turnunterricht genießen.

Schwierig ist meines Erachtens die Stellung der Schule zum Sport; sie muß hier sehr zurückhaltend sein. Es liegt im Jüngling, leicht sich Anstrengungen zuzumuten, denen er noch nicht gewachsen ist, nur weil Altersgenossen mit besseren Kräften sie ertragen können. Ich habe jetzt schon mehrfach gesehen, daß Kinder bei den Uebungen der Jugendwehr sich überanstrengten, bloß weil sie hinter den Aelteren nicht zurückstehen wollten. Ich will damit den Leitern durchaus keinen Vorwurf machen, denn ein solches Anstrengen über die Kräfte wird immer dort eintreten, wo Kinder verschiedenen Alters zu gleichen Zwecken vereinigt sind.

12. Die Turnstunden sind nur durch eigens ausgebildete Lehrer zu erteilen; es ist durchaus unzulässig, daß der Klassenleiter, vielleicht schon ein älterer Herr, Turnunterricht erteilt.

13. Wenn man die Forderung nach ausgebildeten Turnlehrern erhebt, so muß natürlich auch an jeder Universität den Studenten Gelegenheit geboten werden, sich die Fakultas für Turnen zu erwerben. Die Einrichtung dieses Lehrfaches würde kaum große Schwierigkeiten bereiten. Die Erbauung einer Universitätsturnhalle, die gleichzeitig den akademischen Turnvereinen und Korporationen zur Verfügung gestellt werden könnte, würde allerdings notwendig sein. Wenn in Verbindung mit dieser Halle kleinere Räume vorhanden wären, die den einzelnen Verbindungen zu ihren Fechtübungen zur Verfügung gestellt würden, so ließe sich dadurch noch eine gewisse Einnahme erzielen. Neben der speziellen Ausbildung im Turnen wären natürlich Vorlesungen über Anatomie, Hygiene und Teile der Chirurgie notwendig. Die Abhaltung dieser Kollegs würde sich aber leicht ermöglichen lassen.

14. Nachahmenswert ist das Beispiel, das uns Spitzy in Graz gegeben hat, nämlich die Haltung eines Kollegs über Biologie und Physiologie des Wachstums, über körperliche Erziehung und über Sport. Diese Vorlesung würde wahrscheinlich für jeden Philologen von Wert sein.

Digitized by Google

15. Von dem Schularzt ist zu fordern, daß er sich auch auf dem Gebiete der Orthopädie gewisse Erfahrungen gesammelt hat. Dies ist aber nur möglich, wenn dem Medizinstudierenden auf jeder Hochschule Gelegenheit gegeben wird, ein Kolleg über orthopädische Chirurgie zu hören. Die Errichtung eines eigenen Lehrstuhles für dieses Fach ist schon seit langem eine Forderung der Deutschen Gesellschaft für orthopädische Chirurgie; hoffen wir, daß es auch den kleineren Universitäten möglich sein wird, dieses Ziel zu erreichen, vielleicht dadurch, daß sie ein gemeinsames Heim für orthopädische Fälle und für Krüppel schaffen.

16. Die Fachorthopäden sollten es sich zur Aufgabe machen, neben der Therapie der Verbiegungen auch die Prophylaxe zu pflegen und die körperliche Entwicklung der Jugend und damit des ganzen Volkes zu überwachen.

Digitized by Google

XXIV.

Ein Fall von Riesenwuchs.

Von

San.-Rat Dr. **Georg Müller,** Berlin.

Mit 2 Abbildungen.

Meine Herren! Gestatten Sie mir, Ihnen einen Fall von Riesenwuchs vorzustellen, der bei der Seltenheit dieser Erkrankungsform ein gewisses Interesse beanspruchen dürfte.

Paul Hodzke ist am 21. April 1906 als dritter Sohn des Holzbildhauers H. geboren, ist also jetzt nicht ganz 7 Jahre alt. Die Schwangerschaft verlief normal. Der Leib war im Vergleich zu früheren Schwangerschaften nicht besonders stark aufgetrieben, Krankheiten hatte die Mutter während der Zeit der Gravidität nicht zu überstehen. Die Geburt erfolgte ohne Kunsthilfe. Von der Familienanamese ist hervorzuheben, daß der Vater zurzeit 36 Jahre alt und ein gesunder, kräftiger, großer Mann ist, der nie ernstlich krank war, auch nicht luetisch infiziert ist. Die Mutter, jetzt 38 Jahre alt, ist eine gesunde, mittelgroße Frau und stammt ebenso wie ihr Mann von gesunden Eltern ab. Fehlgeburten hat die Mutter nicht gehabt. Die beiden acht und neun Jahre alten Brüder des Knaben sind gesund und vollkommen normal entwickelt.

Schon bei der Geburt des H. fiel seine ungewöhnliche Länge auf, gemessen wurde er leider nicht, ebensowenig wurde das Gewicht festgestellt. Im ersten halben Lebensjahre wurden an dem Kinde keine Besonderheiten wahrgenommen. Dann erkrankte es an einer Magen- und Darmstörung, die längere Zeit dauerte und es körperlich sehr herunterbrachte. Von diesem Zeitpunkt ab ist eine auffallende Steigerung des Längenwachstums beobachtet worden.

Digitized by Google

Auch die weitere Entwicklung des Kindes zeigte verschiedene Abweichungen von der Norm. Das Sprechen lernte es mit 1 1/2 Jahren, das Gehen mit 2 1/2 Jahren. Die Zahnbildung setzte im 2. Lebensjahre ein und war im 4. vollendet. Mit dem fortschreitenden, unverhältnißmäßigen Wachstums des Kindes bildeten sich verschiedene Deformierungen und Verkrümmungen des Körpers aus, besonders eine erhebliche Verkrümmung des Oberschenkels und eine starke X-Beinstellung. Zur Beseitigung der letzteren Deformität wurde bereits im 2. Lebensjahre anderwärts ein chirurgischer Eingriff vorgenommen, den ich dann, da der Erfolg kein dauernder war, im August 1909 wiederholte. Gleichzeitig exartikulierte ich ihm den Ringfinger der linken Hand, da er eine monströse Größe angenommen hatte und versteift war. Da das X-Bein immer wieder zu rezidivieren drohte, erhielt Patient noch eine Schiene.

Patient bietet zurzeit folgenden Status: Er ist ein großer, schlanker Knabe, der mit seinen 6 3/4 Jahren seiner Größe nach für einen fünfzehnjährigen gehalten werden kann. Eine Asymmetrie der beiden Körperhälften ist nicht vorhanden, dagegen fällt auf, daß der obere Teil des Körpers, speziell der Thorax im Verhältnis zum unteren sehr viel größer ist, was dem Körper trotz seiner Größe ein kindliches Aussehen gibt. Haut- und Schleimhautfarbe ist normal, Muskulatur und Fettpolster mäßig entwickelt. Oedeme und Exantheme bestehen nicht, ebensowenig Lymphdrüsenschwellung. Der Kopf ist nicht besonders groß, etwas dolichocephal. Am vorderen Teil desselben etwa in der Mittellinie findet sich eine harte, faustgroße Geschwulst. Der Nasenrücken ist etwas eingesunken, jedoch zeigt die Nase nicht das ausgesprochene Bild der Sattelnase. An der Nasenwurzel ist gleichfalls eine kleine, harte Geschwulst vorhanden. Die oberen Zähne sind cariös. Der Hals ist lang, rechts dicker als links, die Glandula Thyreoidea ist nicht vergrößert. Der Thorax ist lang, breit und flach. Die Knochenknorpelgrenzen der Rippen sind verdickt und zeigen den sogenannten Rosenkranz. Infolge einer kypho-skoliotischen Verkrümmung der Wirbelsäule ist der Thorax asymmetrisch geformt. Der Bauch verschmächtigt sich nach unten, so daß er am unteren Ende fast normal ist. Die oberen Extremitäten sind schlank, an der linken Hand fehlt der 4. Finger. Der 5. Finger der rechten Hand ist statt kleiner erheblich größer als die übrigen Finger und außerdem auch steif und verkrümmt. Das rechte Bein steht in X-Bein-Stellung, das Kniegelenk ist verdickt, der Oberschenkel

Digitized by Google

säbelförmig verkrümmt. Der Gang ist hinkend und erschwert. An beiden Beinen sind die Zehen verschieden gestaltet.

Der Gesichtsausdruck ist ein etwas imbeziller, und die geistigen Fähigkeiten entsprechen nicht dem Alter eines fast 7jährigen Knaben, sondern dürften kaum auf der Stufe eines 4jährigen sich bewegen.

Fig. 1.

Fig. 2.

Das Röntgenbild des Schädels weist außer der Exostose auf der Scheitelhöhe keine Abweichungen von der Norm auf, insonderheit keine Veränderung der Sella turcica.

Auch die inneren Organe weisen Abweichungen von der Norm auf. Die Lungen zeigen perkutorisch beiderseits Spitzendämpfung. Die Atmung ist daselbst verschärft und rauh. Die Herzdämpfung ist nach rechts und unten vergrößert. Der Spitzenstoß ist im

Digitized by Google

7. Intercostalraum zu fühlen. An allen Ostien ist ein starkes systolisches und ein noch stärkeres diastolisches Geräusch zu hören. Die Leber ist vergrößert und palpabel. Milz, Nieren und die übrigen Bauch-eingeweide sind normal. Tumoren sind im Abdomen nicht zu fühlen. Penis und Skrotum sind im Gegensatz zu den übrigen Körperteilen schwach entwickelt. Beide Hoden sind vorhanden, aber sehr klein.

Das Gewicht des Knaben beträgt 53 Pfund. Die Längenmessungen ergeben 1. Gesamtgröße 142 cm, 2. Nabel bis zur Ferse 78 cm, 3. vom Nabel bis zum oberen Symphysenrande 17 cm, 4. die Länge der oberen Extremität vom Akromion bis zur Spitze des Mittelfingers gemessen 52 cm, 5. die untere Extremität von der Spina ant. sup. bis zur Fußsohle 67 cm, 6. der Brustumfang 71 cm, 7. Bauchumfang eine Hand breit über dem Nabel gemessen 65 cm, 8. Bauchumfang über dem Nabel gemessen 53 cm.

Zum Vergleich will ich in nachfolgender Tabelle die gefundenen Maße denjenigen eines normalen 15- und denjenigen eines normalen 6 ¾ jährigen also unserem Patienten gleichaltrigen Knaben gegenüberstellen.

	P. H.	15jähriger Knabe	6¾jähriger Knabe
Größe	145,5 cm	142 cm	110 cm
Oberkörper bis Nabel	67 „	61 „	49 „
Arm	51 „	63 „	48 „
Bein	65,5 „	75 „	58 „
Brustumfang	71 „	76 „	55 „
Bauchumfang	65 „	74 „	54 „
Gewicht	53 Pfd.	74 Pfd.	36 Pfd.

Daß es sich um einen Fall von echtem Riesenwuchs handelt, geht daraus hervor, daß, obgleich die Maße einzelner Körperteile das normale Maß weit überragen, der Knabe doch seinen infantilen Habitus bewahrt hat, was sich dadurch charakterisiert, daß der Mittelpunkt des Körpers höher steht als beim Erwachsenen. Beim Neugeborenen steht der Mittelpunkt bekanntlich oberhalb des Nabels und rückt mit dem Wachstum immer tiefer, bis er beim Erwachsenen etwa am oberen Rande der Symphyse steht. Dazu kommt, daß die Kombination mit multiplen tumorartigen Exostosen gerade für den allgemeinen Riesenwuchs charakteristisch ist.

Ich will mich auf die einfache Demonstration des Falles beschränken, da er von einem meiner Assistenten noch in extenso bearbeitet werden wird.

Digitized by Google

XXV.

Ein neues einfaches, billiges und exaktes Skoliosenmeßverfahren.

Von

Dr. **H. Schlee**, Braunschweig.

Mit 5 Abbildungen.

Meine Herren! Aus der Fülle der Skoliosemeßverfahren, die uns die letzten Jahrzehnte gebracht haben, sind als wirklich im Gebrauch befindlich und dadurch anerkannt im wesentlichen wohl nur zwei Arten übrig geblieben:

1. Das Projektionszeichnungsverfahren, wie es am zweckmäßigsten wohl immer noch der bekannte Schultheßsche Apparat ermöglicht und

2. das photographische Verfahren mit verschiedenen Modifikationen, am häufigsten wohl angewendet in Form der Meßgitterphotographie.

Als drittes käme dann natürlich noch das Röntgenverfahren dazu; doch bleibt dieses in der Praxis wohl durchweg beschränkt auf abschnittsweise Untersuchungen der Wirbelsäule, stellt also eigentlich praktisch kein Meßverfahren der Skoliose als Ganzem dar, abgesehen von den sonstigen Mängeln des Verfahrens für diesen Zweck, die ja Schultheß genügend gekennzeichnet hat.

Ohne jeden Zweifel stellt nun bisher die einzige wirklich und streng theoretisch exakte Methode der Skoliosemessung das Projektionsverfahren dar, das wir kurz als das Schultheßsche bezeichnen dürfen. Denn sie allein liefert technisch einwandfrei gewonnene, in Zahlen ausdrückbare exakte Meßkurven, die, weil sie die Abstände sämtlicher Punkte der vorhandenen Niveaudifferenzen des skoliotischen Rumpfes von festen Grundebenen mathematisch

Digitized by Google

genau berechnen lassen, allein von allen Methoden auch eine exakte Tiefenmessung ermöglichen, ohne welche jede Meßmethode selbstverständlich unvollständig und gerade im wichtigsten Punkte versagend ist. Demgegenüber sind ja die Nachteile dieser Methode ebenso unbestreitbar, als da sind 1. sehr hohe Kosten, 2. eine Beschränkung insofern, als das Verfahren eben nur ein trockenes Kurvensystem liefert, uns aber leider — wie das schon Hoverka an dieser Stelle bedauert hat — das doch unzweifelhaft recht erwünschte gleichzeitige anschauliche Bild des skoliotischen Rumpfes selbst vermissen läßt.

Diesen letzteren Uebelstand beseitigt die zweite Gruppe der genannten Verfahren, die photographische Methode; dafür haftete ihr aber bisher wieder der — natürlich schwerere — Fehler an, daß sie keine exakten Meßresultate lieferte. Denn erstens mal fehlte ihr das wichtigste, die exakte Tiefenmessung, außerdem aber kann bisher auch nicht einmal die Messung der seitlichen Differenzabstände auf photographischem Wege den Anspruch auf absolute Genauigkeit erheben, da sie wohl ausnahmslos die vorherige Markierung bestimmter Punkte am Rumpf erfordert, damit aber sofort ein von den Sinnesempfindungen abhängiges, deshalb nicht ganz objektives und zuverlässiges Moment in die Messung hineingetragen wird. So drängt sich von selbst der Wunsch auf, ein Verfahren zu besitzen, welches die Vorzüge der beiden vorgenannten vereinigt, ihre Nachteile aber vermeidet; ein solches möchte ich Ihnen nun hier vorführen.

Ich bin dabei von folgender Ueberlegung ausgegangen:

Wenn das in den letzten Worten präzisierte Ziel — Vereinigung des Projektionszeichnungs- oder eines diesem genau gleichwertigen Verfahrens mit dem photographischen Verfahren in Eins — erreicht werden sollte, so war das augenscheinlich nur möglich so, daß erstens den Schultheßschen Zeichenstiftskurven gleichwertige Kurven auf photographischem Wege gewonnen würden und daß dann ferner, da ja das Wesen des Schultheßschen Verfahrens in dem Schaffen konstanter Beziehungen dieser Zeichenstiftskurven zu festen Grundebenen liegt — wie das oben schon bemerkt wurde — dann auch für die so gewonnenen Ersatzkurven solche Beziehungen geschaffen werden mußten. Nun ist es ja eine altbekannte Tatsache, daß die Projektion gerader Linien auf gekrümmte Flächen, gekrümmte Schattenlinien auf diesen Flächen ergibt, die sich den Niveaudifferenzen genau anpassen und da diese Tatsache natürlich auch

Digitized by Google

für den skoliotischen Rücken gilt, so ist es natürlich auch ein leichtes, auf diesem solche gekrümmten Schattenlinien zu erzeugen die sich den Niveaudifferenzen genau anschmiegen, also genau dasselbe darstellen, wie bei Schultheß die durch den Zeichenstift abresp. nachgezeichneten Kurven. Mit solchen Schattenlinien allein wäre aber natürlich für die exakte Messung nichts anzufangen, weil dann eben die gesuchte, absolut notwendige Beziehung derselben zu einer festen Grundebene, die allein die exakte Messung, wie aufgeführt, ermöglicht, fehlen würde. Es galt also offenbar eine solche feste Grundebene ebenfalls photographisch darstellbar zu finden und dann dieselbe auf der gleichen Aufnahme, welche die die Zeichenstiftskurven ersetzenden Schattenlinien wiedergab, mit diesen zu vereinigen dergestalt, daß zwischen beiden konstante Beziehungen, wie bei Schultheß zwischen den Zeichenstiftskurven und den festen Grundebenen geschaffen wurden. Gelang dies, so war die Aufgabe voraussichtlich gelöst; doch war dann noch zu beachten, daß, wenn der weitere Zweck, die Kosten des Schultheßschen Verfahrens zu vermeiden, gleichzeitig erreicht werden sollte, die Technik des ganzen Verfahrens natürlich eine möglichst einfache sein mußte. So schien also die praktische Lösung der gestellten Aufgabe, auch nachdem die theoretischen Erfordernisse klar erkannt waren, noch keineswegs sehr einfach; mit der liebenswürdigen Unterstützung des Lektors für wissenschaftliche Photographie an der technischen Hochschule zu Braunschweig Herrn Dr. Michelers gelang es aber, eine solche vollbefriedigende Lösung auf äußerst einfache Weise zu finden.

Fig. 1.

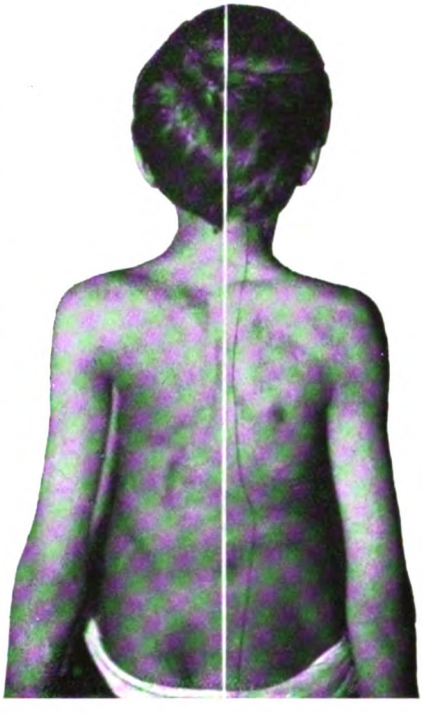

Bringt man zwischen dem Objektiv eines photographischen

Digitized by Google

Apparats und einem menschlichen Rumpfe — etwa einem skoliotischen Rücken — eine vertikal suspendierte Schnur an und photographiert in der gewöhnlichen Art mit zerstreutem Licht, so erhält man natürlich auf dem Bilde auf dem Rücken nur eine geradlinige Vertikallinie, weil das Bild der Schnur und die von derselben auf dem Rücken des Patienten projizierte Schattenlinie in diesem Fall zusammenfallen. Bringt man nun aber eine möglichst punktförmige Lichtquelle seitlich von dem Objektiv aber in der zur Kassettenebene parallelen Objektivebene an und photographiert nun mit dieser Belichtung, so erhält man in der Aufnahme zwei Linien (Fig. 1), 1. eine gerade wieder das direkte Bild der Schnur darstellende und 2. auf der der Lichtquellenseite entgegengesetzten Körperhälfte eine zweite, die Schattenlinie der Schnur auf dem Rücken darstellende, die jetzt in die Erscheinung tritt, weil infolge der Schrägstellung der Lichtquelle gegen die Sagittal-

Fig. 2.

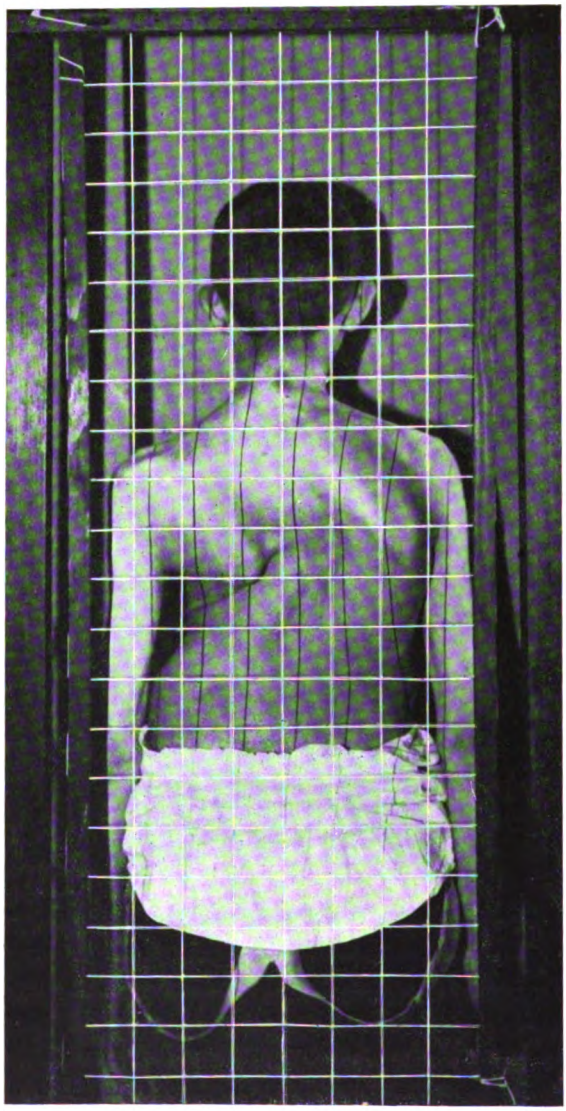

Digitized by Google

ebene des Objektivs natürlich auch der Schatten der Schnur jetzt schräg projiziert worden ist. Selbstverständlich schmiegt sich diese Schattenlinie den Niveaudifferenzen des Körpers aufs genaueste an, ergibt also genau dieselbe Linie, wie sie der Schultheßsche Zeichenstift, in derselben Vertikalebene heruntergeführt, ergeben würde. Analog erhält man, wenn man die Schnur nicht vertikal, sondern horizontal anbringt, bei der ersten Anordnung, d. h. bei zerstreutem gleichmäßigen Licht natürlich wieder nur eine gerade Horizontallinie; bringt man dagegen dann wieder eine punktförmige Lichtquelle in der Objektivebene unterhalb (oder oberhalb) des Objektivs an, so erhält man wieder zwei Horizontallinien, eine gerade, das Bild der Horizontalschnur selbst darstellend, und eine gekrümmte, die Schattenlinie derselben schräg gegen die Horizontalebene des Objektivs projiziert, darstellend. (Abbildung wohl überflüssig, im übrigen vgl. Fig. 3.) Wählt man nun statt einer Vertikal- und einer Horizontalschnur ein ganzes System solcher Schnüre, d. h. bringt man zwischen Objektiv und Rücken ein dezimetrisches Meßgitter, so erhält man analog bei der Anordnung 1 — Lichtquelle seitlich vom Objektiv — die in Fig. 2 reproduzierte Aufnahme, welche 2 Liniensysteme zeigt: 1. das Meßgitterbild selbst, 2. ein System von Krümmungslinien, welche die Schattenlinien jeder einzelnen Vertikalschnur des Meßgitters darstellen; bei Anordnung 2 — Lichtquelle unterhalb oder oberhalb des Objektivs — die in Fig. 3 reproduzierte Aufnahme, welche wieder 2 Liniensysteme zeigt: 1. wieder das Meßgitterbild selbst, 2. ein System von Krümmungslinien, welche die Schattenlinien

Fig. 3.



Digitized by Google

jeder einzelnen Horizontalschnur des Meßgitters darstellen. Die Krümmungsliniensysteme in beiden Aufnahmen nun geben, da sich genau den Niveaudifferenzen des Körpers anschmiegend, wie schon oben ausgeführt, genau die durch die Schultheßschen Zeichenstiftskurven bezeichneten Linien wieder; das geradlinige System aber bietet uns, die Meßgitterebene darstellend, die gesuchte Grundebene, zu welcher nunmehr die einzelnen Punkte der Niveaudifferenzen in bezug auf ihre Tiefenabstände in die gewünschten konstanten Beziehungen gesetzt werden können. In der Tat läßt sich auch mathematisch exakt nachweisen, daß es möglich ist, aus diesen Aufnahmen

Fig. 4 a.

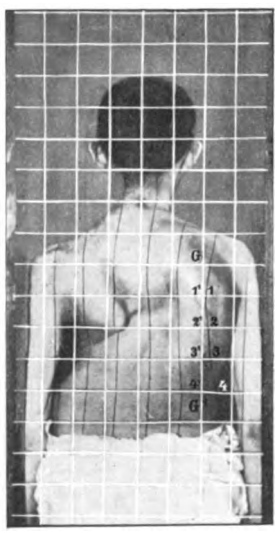

Fig. 4 b.

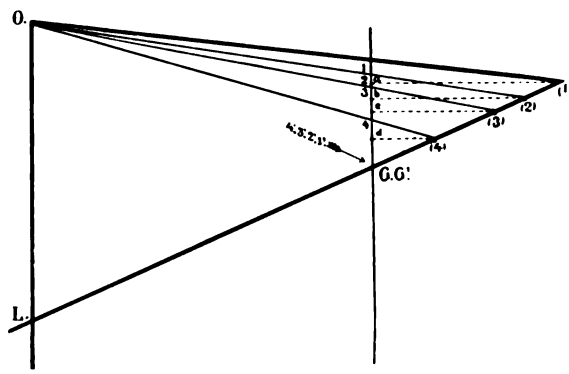

ohne jede Schwierigkeit die Tiefenabstände der einzelnen Punkte der Horizontal- und Vertikalebene der Körperoberfläche von der festen Grundebene, der Meßgitterebene, so genau zu bestimmen, daß danach ohne weiteres die nötigen exakten Meßkurven aufgestellt werden können.

In der nach obiger Methode gewonnenen photographischen Aufnahme der Fig. 4 sollen die Tiefenabstände der Punkte 1, 2, 3, 4 von der Meßgitterebene bestimmt werden. Wir können diese Abstände zwar in absoluten Zahlen bestimmen, doch ist es unnötig, da es sich für die Gewinnung der Meßkurven nur um die relativen Abstände, oder mit anderen Worten um das Verhältnis der senk-

Digitized by Google

rechten Abstände der Punkte 1, 2, 3, 4 von der Meßgitterebene handelt. Diese Tiefenabstände der Punkte 1, 2, 3, 4 von der Meßgitterebene stehen nun aber im direkten Verhältnis zu den Abständen der Punkte 1, 2, 3, 4 auf der Schattenlinie im photographischen Bilde von den Punkten 1′, 2′, 3′, 4′ auf der Meßgitterschnurlinie G G, im photographischen Bilde, wobei nur vorausgesetzt wird, daß erstens die Meßgitterlinien sich in rechtem Winkel schneiden und daß zweitens die photographische Platte bei der Aufnahme parallel zur Meßgitterebene gestanden hat.

Beweis: Es sei in der Zeichnung der Fig. 4 O des Objektivs, L die Lichtquelle; es sei weiter G G, die senkrecht zur Zeichenebene stehende schattenwerfende Meßgitterschnur und es seien endlich (1), (2), (3), (4) die Punkte der Körperoberfläche, so sind die Strecken a (1), b (2), c (3), d (4) die gesuchten Tiefenabstände. Diese gehören nun den rechtwinkeligen Dreiecken a (1) G, b (2) G, c (3) G, d (4) G an. Die Hypothenusen dieser 4 Dreiecke verhalten sich aber zueinander wie ihre Katheten, da sie alle ähnlich sind; d. h. also: es verhalten sich die Strecken G (4) : G (3) : G (2) : G (1) = d (4) : c (3) : b (2) : a (1) also wie die Tiefenabstände zueinander. Anderseits aber verhalten sich in den Dreiecken G (4) 4, G (3) 3, G (2) 2, G (1) 1 die Strecken G (4) : G (3) : G (2) : G (1) = G 4 : G 3 : G 2 : G 1. Dies letztere sind aber drei Strecken, die wir direkt aus der photographischen Aufnahme der Fig. 4 abmessen können. Die Abstände der Punkte 1—1′, 2—2′, 3—3′, 4—4′ auf der photographischen Aufnahme geben also direkt die Tiefenabstände in Verhältniszahlen, wie sie zur Konstruktion der gesuchten exakten Meßkurve genügen.

Somit löst also die Methode die gestellte Aufgabe, absolut exakte Messung mit anschaulicher photographischer Darstellung des skoliotischen Rumpfes selbst zu vereinigen, durchaus befriedigend.

Als drittes wäre nun noch zu beweisen, daß auch die weitere Forderung — Vermeidung hoher Kosten und möglichst einfache Technik — durch unsere Methode erfüllt wird. Daß das in der Tat der Fall ist, zeigt eine kurze Darstellung der verblüffend einfachen Technik des Verfahrens ohne weiteres:

Hinter dem Rücken des Patienten wird ein dezimetrisches Meßgitter in der gewöhnlichen Weise aufgestellt, wobei es nicht nötig ist, den Patienten, wie sonst bei der Meßgitterphotographie zum Zweck von Vergleichsmessungen, irgendwie auf bestimmte Punkte

Digitized by Google

einzustellen, worauf noch zurückzukommen sein wird. Auch der Abstand des Patienten vom Meßgitter ist beliebig. Im üblichen, übrigens auch beliebigen Abstand vom Meßgitter wird ein gewöhnlicher photographischer Apparat so eingestellt, daß, wie gewöhnlich, die Kassettenebene parallel zur Meßgitterebene steht. An dem Apparat sind nun folgende minimale Veränderungen anzubringen: In der Ebene des Objektivs wird an demselben (Fig. 5) seitlich (rechts oder links) ein kleiner, beliebig, zweckmäßig etwa 20 cm langer Träger — also etwa einfach ein schmales, gerades Stück Eisenblech in dieser Länge — parallel zur Kassettenebene angebracht; am äußeren, freien Ende desselben wird ein ebenfalls beliebig langes, zweckmäßig ca. 8 cm Magnesiumband etwas zusammengelegt angewickelt, mit dem freien Ende, um eine möglichst punktförmige Lichtquelle zu bekommen, möglichst gerade aus auf das Meßgitter gerichtet. (N. B. Also nicht wie in der Abbildung, wo das Magnesiumband herabhängt, um es besser zur Anschauung zu bringen.) Ein zweiter, ebensolcher Träger wird ferner am Objektiv nach unten (oder oben) zu angebracht und ebenfalls mit Magnesiumband versehen.

Fig. 5.

Dann wird zuerst mit Abbrennen des seitlichen (Ergebnis Fig. 2), dann mit Abbrennen des anderen Magnesiumbandes (Ergebnis Fig. 3) photographiert — und die ganze Sache ist fertig. Es muß wohl zugegeben werden, daß eine einfachere Technik kaum noch denk-

Digitized by Google

bar ist. Das einmalige Anbringen der Träger ist das Werk weniger Minuten, das Anbringen der Magnesiumbänder jedesmal das von Sekunden. Die Kosten für die „Armierung" sind gleich Null, die Mehrkosten für jede Einzelaufnahme in Gestalt des Betrages für die Magnesiumbänder ebenso.

Schließlich besitzt die Methode aber noch den weiteren großen Vorzug, eine absolute Einheitsmethode darzustellen, weil, wie wir gesehen haben, die gewonnenen Kurven immer die gleichen bleiben, gleichgültig wie die Stellung des Patienten am Meßgitter gewählt war. Dieser Vorzug macht sich besonders geltend natürlich bei denjenigen Fällen, bei welchen die Kontrollmessungen an verschiedenen Orten und von verschiedenen Untersuchern vorgenommen werden müssen; jeder ist da vom anderen völlig unabhängig. Aber auch bei fortlaufender Behandlung in einer Hand wird die Kontrollmessung dadurch natürlich erheblich erleichtert und zudem noch zuverlässiger. Zu bemerken wäre schließlich noch, daß zum mindesten für die letzteren Messungen praktisch natürlich im allgemeinen auch nur eine Aufnahme, etwa die der Fig. 2, genügen würde.

Endlich möchte ich, um nicht irgendwie in den Verdacht zu kommen, uns mit fremden Federn schmücken zu wollen, nicht unterlassen, darauf hinzuweisen, daß die an sich ja altbekannte Tatsache der Schattenprojektion gerader Linien auf unebene Flächen mit dem Ergebnis gekrümmter Linien, die von uns zum Ersatz der Zeichenstiftskurven benutzt wird, auch früher schon zur Verwendung in der Skoliosenmessung vorgeschlagen worden ist, nämlich von O. Semeleder (Wien. klin. Wochenschr. 1910, Nr. 30). Doch ist, wie man sich durch Vergleich mit der genannten Arbeit überzeugen kann, das dort vorgeschlagene Verfahren im übrigen von dem vorstehend beschriebenen sowohl im prinzipiellen, theoretischen Aufbau, wie in der technischen Ausführung, wie endlich im Endergebnis gänzlich verschieden.

Digitized by Google

XXVI.

Aus der chirurgischen Universitätsklinik in Graz
(Prof. Dr. V. v. Hacker).

Beitrag zur Nervenplastik.

(Erfolgreiche totale periphere Implantation des Radialis in den Medianus nach ausgedehnter Resektion des ersteren wegen malignen Neurofibroms.)

Von

Dr. **G. Frh. v. Saar,**
Privatdozent für Chirurgie, gewesener Assistent der Klinik.

Mit 2 Abbildungen.

Meine Herren! Wenn wir vor der Aufgabe stehen, bei Ausfall einer größeren Strecke eines hochwertigen Extremitätennerven die unterbrochene Leitungsbahn wieder herzustellen, so haben wir nur wenige Methoden zur Wahl:

1. Die direkte Nervennaht nach vorheriger Mobilisierung der beiden restierenden Enden (v. Hacker, Schueller).

2. Die Vereinigung der restierenden Nervenstümpfe durch direkte Naht abgespaltener kleinerer oder größerer Lappen aus deren Kontinuität (Letiévant).

3. Die Vereinigung der beiderseitigen Nervenstümpfe durch Herstellung einer Leitbahn, entlang welcher die Nervenfasern auswachsen können; sogenannte Distanznaht (Gluck, Payr, Vanlair u. a.).

4. Die Nervenplastik; die Neurotisation der unterbrochenen Nervenbahn durch zentrale oder periphere Implantation seitens eines gesunden Nerven der Nachbarschaft (Spitzy u. a.).

Die drei erstgenannten Methoden sind nur bei kleineren De-

Digitized by Google

fekten bis zu wenigen Zentimetern Ausdehnung ausführbar. Wenn es aber gilt, Defekte größerer Strecken (10 cm und mehr) zu decken, dann bleibt uns nur die Methode der Nervenplastik. Da die Bewertung der Leistungsfähigkeit dieser Methode noch eine schwankende ist, so möchte ich mir erlauben, über den Enderfolg eines Falles zu berichten, bei dem ich vor 2 ½ Jahren einen Kontinuitätsdefekt von ca. 15 cm im Bereich des Nervus radialis durch periphere totale Implantation in den Nervus medianus behandelt habe.

(Herrn Prof. v. Hacker sage ich für die gütige Ueberlassung des Falles zur Operation und Publikation meinen ergebensten Dank.)

Der 27jährige F. K., dessen Anamnese weder persönlich noch familiär irgendwelche Besonderheiten aufweist, bemerkte schon vor Jahren das Vorhandensein einer kleinen Geschwulst am linken Oberarm, knapp oberhalb der Ellenbeuge; dieselbe begann im Juli 1910 stärker zu wachsen und vergrößerte sich in den letzten Wochen vor der Spitalaufnahme so rasch, daß sie jetzt (November 1910) Orangengröße erreicht hat. Nunmehr stellten sich auch Ameisenlaufen und Kribbeln im Vorderarm ein; seit 4 Wochen kann Patient auch den Vorderarm und die Hand nicht mehr zur Arbeit gebrauchen. In letzter Zeit sind einige ähnliche Geschwülstchen in der Haut der Brust entstanden, ohne jedoch irgendwelche Beschwerden zu verursachen.

Patient ist groß, schlecht genährt, von phthisischem Habitus; doch ist keine Erkrankung der Lungen oder des Herzens nachweisbar. Im Urin kein Eiweiß, kein Zucker. Veraltete, deform geheilte Fraktur im unteren Drittel des rechten Unterschenkels (Nearthrose). Ein Röntgenbild des linken Ellbogengelenks zeigt intakten Knochen. An der Außenseite des linken Oberarms, ca. 3 cm oberhalb des Epicondylus externus humeri, findet sich eine orangengroße, ziemlich derbe, runde Geschwulst, die bei der Spannung der Armmuskeln fast unbeweglich wird, bei Entspannung derselben aber in seitlicher Richtung gut beweglich ist. Die Haut über der Geschwulst ist unverändert und verschieblich. Der Tumor entspringt aus der Tiefe des Sulcus bicipitalis externus. In der linken Achselhöhle keine Drüsen. In den Fossae supraclaviculares beiderseits kleine indolente Drüschen. In der Nähe des freien lateralen Randes des linken Pectoralis major finden sich 4—5 kleine, bohnengroße, rundliche Geschwülstchen, über denen die Haut bläulich verfärbt und nicht verschieblich ist. Die Beweglichkeit im linken Ellbogengelenk ist an und für sich frei und schmerzlos, nur die Streckung ist von 160 Grad an durch die Lage und Größe des Tumors durch Schmerzhaftigkeit behindert.

Der von der neurologischen Klinik (Prof. Hartmann) erhobene Nervenbefund (Assistent Dr. Phleps) ergab: Vollkommene motorische Unerregbarkeit des Nervus radialis distal von der genannten Geschwulst; die proximal davon gelegenen Portionen des Triceps sind gut erregbar. Die sensiblen Qualitäten des Nervus radialis distal von der Geschwulst sind zum Unterschied von den

Digitized by Google

motorischen gut erhalten. Bei elektrischer Prüfung ist die Erregbarkeit des Triceps eine gute, während sie in den Muskeln distal von der Geschwulst vollkommen fehlt. Bei direkter elektrischer Reizung der Muskeln zeigen die Extensoren des Vorderarms nur geringe quantitative Herabsetzung der elektrischen Erregbarkeit.

Es handelt sich also um eine partielle Leitungsunterbrechung im Nervus radialis durch die in Rede stehende Geschwulst mit vorzüglicher Beteiligung der motorischen Funktion, während die sensible verhältnismäßig weniger tangiert erscheint.

Die Diagnose wurde auf Neurofibrom des Nervus radialis gestellt und wegen des raschen Wachstums in letzter Zeit, sowie wegen der motorischen Ausfallserscheinungen der Eintritt maligner Degeneration vermutet. Da bei der Größe des Tumors nur die Kontinuitätsresektion eines beträchtlichen Stückes des Nerven in Betracht kommen konnte, so mußte von vornherein an einen plastischen Ersatz gedacht werden. Am 25. Oktober 1910 hatte ich Gelegenheit, die Operation in B.M.N. und Esmarchscher Blutleere auszuführen.

Fig. 1.

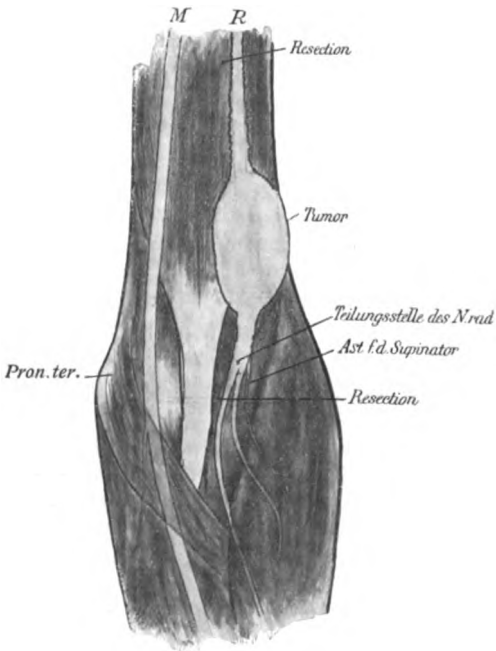

Situationsskizze bei der Operation (rekonstruiert).

Großer Türflügelschnitt mit medialer Basis; Abpräparieren der Haut. Der Tumor ist über gänseeigroß und wölbt die Muskulatur des Supinator longus deutlich vor. Eingehen in den Spalt zwischen Biceps und Supinator longus, Abziehen der Muskulatur, stumpfe Auslösung des Tumors und sorgfältige Darstellung des Nervus radialis auf eine Strecke weit distal- und proximalwärts. Dabei zeigt sich, daß der Nerv vom Tumor nicht nur im Bereich desselben aufgesplittert wird, sondern daß er sowohl proximal wie distal vom Tumor noch einige Zentimeter weit verdickt, gelblich verfärbt und härter erscheint. Deshalb wird nach beiden Seiten hin der Türflügelschnitt erweitert und der Verlauf des Nerven noch weiterhin freigelegt. Proximal kann man erst an der Umschlagstelle des Nervus radialis in einwandfrei gesundes Gebiet kommen; dort wird der Nerv mit einer Fadenschlinge (in der Längsrichtung angelegt!) zart angeschlungen und distal davon scharf abgesetzt. Sodann wird der Tumor mitsamt dem proximal freigemachten Nerven herabgeklappt und die Auslösung des Nervenstammes auch noch distal bis weit in

Digitized by Google

die Vorderarmmuskulatur hinein fortgesetzt, da sich analoge Veränderungen am Nerven bis jenseits der Teilungsstelle in seine 2 Aeste (Ramus profundus und superficialis) vorfinden. Anschlingung dieser, sowie zweier feiner Muskeläste in sicher gesundem Gebiet und Absetzung des Hauptnerven proximal davon, so daß der Tumor jetzt frei wird und mitsamt dem ausgelösten Nervenstamm entfernt werden kann. Er ist von graurötlicher Farbe, ovoider Gestalt, glatter Oberfläche und von einer bindegewebigen Kapsel umgeben (siehe Fig. 1).

Da der Defekt zwischen den restierenden Nervenenden mindestens 15 cm beträgt, so kann von einer direkten Vereinigung, sei es durch Mobilisation oder durch Lappenabspaltung, keine Rede sein, sondern es bleibt als einzige Möglichkeit eine plastische Deckung durch Implantation des ganzen peripheren Stumpfes in einen der benachbarten unversehrten Armnerven übrig (totale periphere Implantation nach Spitzy), wozu sich der Lage nach der Medianus am besten eignet. Zu diesem Behufe wird folgendermaßen vorgegangen:

Es wird zunächst mittels eigenen Schnittes im Sulcus cubitalis internus der Nervus medianus daselbst freigelegt und distal auspräpariert. Dann wird nach stumpfer Tunnelierung des Pronator teres das proximale Ende des peripheren Radialisstumpfes mitsamt den einzeln angeschlungenen Muskelästen durch den tunnelierten Muskel durchgezogen und in den Nervus medianus gerade an seiner Durchtrittstelle durch den Pronator implantiert. Die Implantation geschah so, daß der Nervus medianus an entsprechender Stelle in der Mitte schräg längs gespalten wurde und die nur seitlich am Perineurium gefaßten Stämme und Astenden des Nervus radialis in diesen Schlitz mit ganz feinen längsorientierten Nähten eingepflanzt wurden. Dann wurde der Musculus pronator teres zwischen seinen zwei Ursprungsköpfen etwas weiter gespalten und die zwei Muskelbäuche durch ein paar Kopfnähte an den umgebenden Weichteilen so fixiert, daß die Implantationsstelle allseits von Muskulatur gedeckt erschien. Daraufhin wurde die Vorderarmfascie und der Lacertus fibrosus exakt darüber vernäht (siehe Fig. 2). Das distale Ende des zentralen Radialisstumpfes wurde in eine eigens hergestellte Muskeltasche des nebenliegenden Triceps versenkt. Hautnaht mit Seidenknopfnähten, aseptischer Verband, Abnahme des Esmarch; Rötung der Hand und der Finger, keine Blutung. Pappendeckelschiene in halb gebeugter Stellung. Dauer der ganzen Operation 1¾ Stunden. Die Heilung erfolgte p. p. Am Rande des türflügelförmigen Hautlappens hatte sich eine ganz oberflächliche, nur die Epidermis betreffende trockene Gangrän eingestellt, die, ohne die Wundheilung irgendwie zu beeinflussen, sich nach kurzer Zeit abstieß.

Fig. 2.

Situationsskizze nach Ausführung der Plastik (rekonstruiert).

Digitized by Google

Der Patient ging nach 14 Tagen in die ambulatorische Behandlung der Nervenklinik über, woselbst fleißig gebadet, massiert, Heißluft und Elektrizität angewendet wurde. Leider entzog sich Patient dieser sehr sorgfältig ausgeführten Behandlung schon nach einigen Monaten, um in seine Heimat (Obersteier) sich zu begeben, woselbst absolut keine Behandlung mehr stattfand.

Die mikroskopische Untersuchung des exstirpierten Tumors im pathologischen Institut (Hofrat Eppinger) ergab Neurofibrom mit zentraler sarkomatöser Entartung.

2 Monate nach der Operation wurde seitens der Nervenklinik (Assistent Dr. Phleps) folgender Befund erhoben: Die Innervation des Ulnaris ist intakt, die des Medianus zeigt leichte Ausfallserscheinungen insofern, als die Sensibilität in den distalen Partien der Hand aufgehoben, in den proximalen Anteilen aber vorhanden ist. Im Radialisgebiet besteht vollkommener Ausfall aller sensiblen und motorischen Leistungen. Vom Plexus aus ist der periphere Radialis (Vorderarm) nicht erregbar. Die elektrische Erregbarkeit vom Medianus ist deutlich erhalten, jedoch nicht ganz so gut, als wie vom Ulnaris. Die direkte Erregbarkeit der Extensoren des Vorderarms ist erhalten, allerdings etwas träge (Anode besser als Kathode). Patient verließ damals, wie schon erwähnt, die Nervenklinik, um sich in seine Heimat zu begeben.

Fast ein halbes Jahr später, am 3. Mai 1911, wurde an dem zur Untersuchung hereinbestellten Patienten an gleicher Stelle folgender Befund erhoben:

Radialis am Vorderarm motorisch unerregbar. Sensibel findet sich starke Herabsetzung der Schmerzempfindung, während die Berührungsempfindung besser erhalten ist. Deutliche Sensibilitätseinengung des Radialisgebietes von den benachbarten Nervenstämmen her. Elektrisch ist bei Reizung sowohl vom Plexus wie auch vom Medianus her im Gebiet des Radialis distal von der Resektionsstelle keine Erregbarkeit zu konstatieren. Die direkte Erregbarkeit der Extensoren ist gleichfalls verschwunden. Die Hoffnung auf Wiederherstellung der Funktion war nach dem Resultat dieser Untersuchung wesentlich herabgestimmt. Es bedeutete daher eine sehr angenehme Ueberraschung, als bei einer neuerlichen Nachuntersuchung vor ganz kurzer Zeit folgender Befund erhoben werden konnte:

Befund am 21. Dezember 1912 (2 Jahre und 2 Monate nach der Operation; Assistent Dr. Phleps): Mäßige Atrophie der radialen Gruppe der Extensoren des Vorderarms; nur der Supinator longus scheint vollkommen zu fehlen. Der Mann ist imstande, im Handgelenk dorsal zu flektieren, wobei die Hand ulnar abweicht (im Extensor carpi radialis ist bei dieser Bewegung keine Spannung der Sehne wahrzunehmen). Beim Versuch, die Hand zur Faust zu schließen, bleibt dieselbe zunächst in Volarflexion und Ulnarabduktion zurück; wenn man sie jedoch leicht unterstützt, so zwar, daß man die zum Faustschluß nötige Dorsalflexion herbeiführt, so kann Patient ganz gut die Faust machen und einige Zeit hindurch beibehalten. Hierbei wird sicher auch der Extensor carpi radialis innerviert und auch die Sehnen des Extensor pollicis longus et brevis, sowie der Abductor pollicis longus bekommen einen mäßigen Spannungsgrad. Bei vollkommener Ruhelage befindet sich die Hand in leichter Ulnarabduktion

Digitized by Google

und Volarflexion im Handgelenk, so wie es bei Paresen des Nervus radialis der Fall zu sein pflegt. Ferner können noch willkürlich innerviert, resp. bewegt werden: Die Extensorsehne der Finger 5, 4 und 3 und der Extensor carpi ulnaris. Die Streckung von Diges 2 scheint nur auf dem Wege der Musculi lumbricales zu erfolgen. Ebenso findet bei Streckversuchen des Daumens nur eine Bewegung in den beiden distalen Daumengelenken statt, nicht aber im Metacarpalgelenk desselben. Doch scheint immerhin die Sehne des Extensor pollicis longus etwas gespannt zu sein. Die Abduktion des Daumens scheint ausschließlich durch den Abductor pollicis brevis geleistet zu werden, der nebenbei als einziger der kleinen Handmuskeln noch atrophisch ist.

Die elektrische Prüfung ergibt bei Reizung vom Plexus aus sowohl im Triceps als auch in den Extensoren des Vorderarms deutlich Zuckungen; die letzteren allerdings erst bei etwas stärkeren Strömen, wobei die gleichzeitige Zuckung in den Flexoren überwiegt. Bei Reizung vom Medianus aus zucken sowohl die Flexoren als auch die Extensoren des Vorderarms, letztere schwächer als erstere. Von einer umschriebenen Stelle radialwärts vom Reizpunkt des Medianus (Implantationsstelle?) lassen sich reine Zuckungen in den Extensoren des Vorderarms erzielen. Im Extensor digitorum communis ist bei 1,8 Milliampere die K.S.Z. stärker als die A.S.Z., wobei auch der Extensor carpi ulnaris und der Extensor carpi radialis mitzucken, letzterer allerdings schwächer. Auch an der Sehne für den Extensor digiti 2 ist hierbei eine schwache Zuckung zu sehen und zu tasten. Unerregbar bleiben bei diesen Versuchen die Extensoren des Daumens einschließlich des Abductor pollicis longus und der Supinator longus. Bei direkter Reizung der Muskeln zucken: Der Extensor carpi ulnaris bei 6,0, der Extensor digiti 3 bei 7,0 und endlich der Extensor digiti 2 bei 10,0 Milliampere, wobei überall die K.S.Z. stärker ist als die A.S.Z. Die Extensoren und die Abduktoren des Daumens sind nicht reizbar, ebensowenig der Supinator longus. Die Sensibilität ist im ganzen Bereich des Radialis intakt. Bei dem Umstande, daß im Extensor pollicis longus doch eine Spur von Innervation nachweisbar ist, läßt sich berechtigterweise hoffen, daß auch die Funktion der Extensoren des Daumens sich noch wesentlich bessern wird. Als der einzige verlorene Posten ist der Supinator longus anzusehen, der nicht nur funktionell vollständig verloren ist, sondern auch anatomisch völlig zugrundegegangen zu sein scheint.

Epikrise.

Was die Indikation zur Resektion eines so großen Abschnittes des Nervus radialis, abgesehen vom Tumor, betrifft, so glaube ich diesen Schritt rechtfertigen zu können.

1. Mit der sowohl klinisch wie histologisch manifesten Malignität des Tumors und

2. mit der Tatsache, daß gerade die endo- und perineuralen Lymphbahnen der Nerven bei weiterer Verbreitung des malignen

Digitized by Google

Prozesses am allerehesten ergriffen werden (vgl. v. Saar: Ein sehr junger maligner Mammatumor etc. — Beitr. z. kl. Chirurgie 1908, Bd. 57, H. 2, S. 231). Auf Grund dieser Tatsachen und Erfahrungen fühlte ich mich verpflichtet, in allererster Linie den Eingriff radikal zu gestalten und einwandfrei im Gesunden zu resezieren, wodurch der Defekt eben die erwähnte, allerdings sehr beträchtliche Größe von mindestens 15 cm erreichte. Allein auch bei größerer Beschränkung in der Resektion wären doch immer einige Zentimeter des Nerven weggefallen und eine direkte Vereinigung der Nervenenden wäre auch in diesem Falle kaum mehr möglich gewesen; ein Grund mehr, die primäre Resektion möglichst einwandfrei zu gestalten. Die Lage des Tumors am Oberarm an einer Stelle des Nerven, die zwischen dem Abgang der Oberarmäste für den Triceps und der Unterarmäste für den Supinator longus und die dorsoradiale Gruppe der Vorderarmextensoren gelegen war, mußte von vornherein die Chancen für die Erhaltung, respektive Wiederherstellung der Radialisfunktion an Hand und Vorderarm als denkbar ungünstig erscheinen lassen. Angesichts der Malignität des Prozesses und der ohnedies schon verloren gegangenen Motilität im Bereiche des ergriffenen Nerven lag meines Erachtens die Situation so, daß durch eine Nervenplastik funktionell nichts zu verlieren, vielleicht aber manches zu gewinnen war.

Betreffs der Ueberlegung, ob man zentrale oder periphere Implantation wählen sollte, mußte man sich folgendes sagen: Es kam hier alles darauf an, die noch restierenden gleichwertigen Vorderarmnerven möglichst wenig zu schädigen. Damit war die Entscheidung für die periphere Implantation prinzipiell gegeben. Dieselbe gestaltete sich nachher der ganzen Sachlage nach zu einer totalen, die noch dadurch kompliziert wurde, daß die im Bereiche der Resektion abgehenden Muskeläste ebenfalls zum Teil der Resektion anheimfielen und einzeln mit dem restierenden Hauptstamm in den Medianus implantiert werden mußten.

Was die Operation selbst und deren Technik betrifft, so kann ich in Kürze darüber hinweggehen. Der rein chirurgische Teil ist ja selbstverständlich und komplizierte sich, wie schon erwähnt, nur dadurch, daß die Aeste für die Vorderarmmuskeln einzeln herauspräpariert und schonend mit implantiert werden mußten. Dadurch wurde die Operation ungewöhnlich mühsam und präparatorisch schwierig. Bei der Anlegung der Plastik selbst bediente ich mich

Digitized by Google

des von Spitzy angegebenen Instrumentariums, sowie auch seiner Technik, die ich mehrmals bei ihm selber zu sehen Gelegenheit hatte.

Was endlich das anatomisch funktionelle Endresultat anbelangt, so will ich dabei etwas länger verweilen. Die anatomische Heilung ging glatt p. p. vonstatten. Eine ganz oberflächliche nur die Epidermis betreffende Gangrän das umschnittenen Hautlappens blieb ohne jeden Einfluß auf die Wundheilung. Immerhin möchte ich auf Grund dieser, sowie mehrerer anderer seither beobachteter Fälle von Extremitätenoperationen vor Lappen- oder Türflügelschnitten an den Extremitäten warnen. Die arterielle Versorgung der Haut der Extremitäten ist besonders an gewissen Partien eine recht schlechte und zur Ernährung der Lappen unzureichende. Es ist sicherlich besser, wenn man mit einem Längsschnitt nicht auskommt, deren mehrere anzulegen, als Lappen zu umschneiden, deren Ernährung stets fraglich bleibt.

Der funktionelle Ausfall im Radialisgebiet unmittelbar nach der Operation war naturgemäß ein vollständiger sowohl auf sensiblem, wie auch auf motorischem Gebiet. Dieser absolute Ausfall blieb auch lange nach der Operation bestehen.

Die Resultate der Untersuchungen zwei Monate und ein halbes Jahr nach dem operativen Eingriff waren nicht gerade sehr ermutigend. Bei der Untersuchung nach 2 Monaten zeigte sich nur ein unbedeutender sensibler Ausfall des peripheren Medianusgebietes, sowie eine leichte Herabsetzung der motorischen Anspruchsfähigkeit bei elektrischer Reizung. Die direkte Erregbarkeit der Vorderarmmuskeln war gut erhalten, wenn auch etwas träge. Nach über einem halben Jahr war nur eine Besserung im sensiblen Ausfallsgebiet des Radialis zu konstatieren. Berührungsempfindung war schwach vorhanden, die Schmerzempfindung grob herabgesetzt. Die motorische Funktion ließ aber noch keine Spur einer Bahnung erkennen. Der Radialis war bei elektrischer Reizung sowohl vom Plexus wie auch vom Medianus her absolut unerregbar. Auch die direkte Erregbarkeit der Vorderarmextensoren auf den elektrischen Strom fehlte vollständig. Trotz schlechter Prognose für die Zukunft gestaltete sich das Endresultat dennoch recht günstig.

Fast sämtliche Muskeln des Radialisgebietes zeigen eine bald bessere, bald schlechtere Erregbarkeit. Am besten haben sich erholt: der Extensor carpi ulnaris, sowie der Extensor digitorum

Digitized by Google

communis speziell in seinen Partien zum 5., 4. u. 3. Finger. Diese Muskeln sind willkürlich und elektrisch gut erregbar. Schlechter, aber immerhin deutlich erregbar sind: Der Extensor carpi radialis (elektrisch, bei bestimmter Stellung auch willkürlich) und die beiden Extensoren sowie der lange Abduktor des Daumens; diese letzteren sind nur unter bestimmten Bedingungen willkürlich, elektrisch aber noch nicht erregbar. Der Extensor digiti 2 scheint willkürlich noch nicht und auch elektrisch nur bei höheren Stromstärken anzusprechen. Der einzig völlig verlorene Posten ist also und bleibt wohl auch der Supinator longus.

Wenn wir dieses Resultat überblicken, so glaube ich es als gut, wenn auch nicht gerade als ideal bezeichnen zu dürfen. Wir müssen bei der Beurteilung in Betracht ziehen, daß sich der Patient, wie dies ja leider so oft der Fall ist, einer konsequenten und planmäßigen Nachbehandlung viel zu früh entzog. Dadurch war die Wiederherstellung der angebahnten Funktionen sicherlich sehr ungünstig beeinflußt worden. Dagegen ist anzunehmen, daß manche der angebahnten jedoch noch nicht genügend erstarkten Funktionen im Laufe der Zeit sich noch wesentlich bessern werden; so vor allem der Extensor carpi radialis, die Zeigefingersehne des Extensor digitorum communis, und endlich die beiden Strecker und Abduktoren des Daumens.

Der vollständige Ausfall des Supinator longus wird wohl in irgend einem technischen Detail begründet sein; entweder wurde dieser Muskelast beim Auspräparieren des Tumors übersehen und durchschnitten, oder aber — und das ist mir das Wahrscheinlichere — ist er bei dem Anschluß an den Nervus medianus durch Nachgeben der Naht oder dgl. zu Schaden gekommen. Wie dem auch immer sein mag, sicherlich ist es ein Muskel, dessen Verlust für die Gebrauchsfähigkeit von Hand und Vorderarm weniger tragisch ins Gewicht fällt. Der Patient selber gibt an, daß er sich freue, die Hand wieder biegen und strecken zu können. Er hoffe, daß die jetzt noch vorhandene Schwäche und Gefühlsverminderung sich noch so weit geben werde, daß er seinen früheren Beruf (Schuster) wieder werde ausüben können. Einstweilen verrichtet er Bauernarbeit, zu deren Bewältigung die Hand ganz gut ausreicht.

Die unter normalen Umständen natürlich vollkommen berechtigte Forderung, die Plastik oberhalb des Abgangs der Muskeläste des Radialis anzulegen, konnte hier im Interesse der Radikalität

Digitized by Google

des Eingriffs nicht erfüllt werden. Man mußte noch distal von der Teilungsstelle des Radialis den Nerven durchtrennen und die abgehenden Aeste auspräparieren und einzeln wieder zur Plastik verwenden. Dieser Umstand mußte naturgemäß nicht nur die Schwierigkeit der Operation bedeutend erhöhen, sondern auch die Chancen für das Gelingen der Implantation wesentlich vermindern.

Der bahngebende Nerv, hier der Nervus medianus, ist denkbar wenig geschädigt worden. Nachweislich war nur eine Herabsetzung der Sensibilität in den von ihm versorgten distalen Partien der Hand, während die Sensibilität in den proximalen Teilen erhalten blieb. Auch war eine leichte Herabsetzung der elektrischen Erregbarkeit im Medianus im Vergleich zu jener im Ulnaris zu konstatieren. Alle diese leichten Ausfallserscheinungen haben sich im Laufe der Zeit vollkommen zurückgebildet.

Günstig an dem Falle war, daß sich die Lähmung erst vor kurzer Zeit manifestiert hatte, also eine schwerere Schädigung der intramuskulären Nervenendapparate noch nicht vorlag. Das unzweckmäßige Verhalten des Patienten, der sich zu früh der Nachbehandlung entzog, hätte allerdings beinahe dieses günstige Moment zur Ungunst und zum Schaden gewendet. Der Verlust der direkten muskulären Erregbarkeit dürfte wohl erst knapp vor der beginnenden Neurotisation stattgehabt haben und durch diese sehr bald wieder funktionell paralysiert worden sein. Immerhin glaube ich mit besonderem Nachdruck darauf hinweisen zu sollen, daß trotz dieses prognostisch immer als absolut infaust angesehenen Ereignisses später doch noch ein schöner Erfolg zu verzeichnen war.

Ich glaube, meine Herren, sagen zu können, daß in diesem Falle trotz mancher Schwierigkeiten und trotz mancher recht ungünstigen Momente das schließliche Endresultat ein günstiges genannt werden kann und um so mehr für die Richtigkeit der theoretischen Voraussetzungen sowie für die praktische Brauchbarkeit der Nervenplastik spricht, als bei der Sachlage der Dinge ein Erfolg hier, wenn überhaupt, so nur auf diese Weise erzielt werden konnte. Alle anderen Methoden hätten hier unweigerlich im Stiche gelassen. Aus der Literatur ist mir nur eine Arbeit von Sick und Saenger[1]) aufgefallen, wo bei einem ähnlich großen Defekt des Nervus radialis

[1]) Sick und Saenger: Heilung einer infolge traumatischen Defektes bedingten Lähmung des Radialis durch Vernähung des peripheren Endes dieses Nerven mit dem Medianus. Arch. f. klin. Chir. 1897, Bd. 54, S. 271.

Digitized by Google

nach schwerer Oberarmverletzung eine partielle zentrale Implantation aus dem Medianus (halbe Dicke des Medianus) in den (distalen) Radialis(stumpf) ausgeführt wurde. Auch hier zunächst kein Erfolg, Entartungsreaktion, Patient entzieht sich der Behandlung. Allein nach $2^1/_4$ Jahren auch hier gute Funktion der Hand und fast völliges Verschwinden der Radialislähmung; nur der Daumen kann weder extendiert noch abduziert werden. Die Analogie zwischen diesem Falle und dem meinigen ist bis auf einige Einzelheiten evident. Ich glaube, die Nervenplastik für ähnliche Fälle, wo es sich um funktionellen Ersatz größerer Abschnitte hochwertiger Extremitätennerven handelt, empfehlen zu können.

Ueber das Endresultat zweier von Professor v. Hacker im November 1906 und Juni 1908 gleichfalls mit Spitzys Instrumentarium ausgeführter peripherer Nervenimplantationen der Grazer chirurgischen Klinik (Tibialis-Peroneus und Peroneus-Tibialisplastik) konnte, da die Eltern der Kinder unbekannt wohin verzogen sind, bisher nichts in Erfahrung gebracht werden.

Digitized by Google

XXVII.

Muskelbündellänge und neurogene Kontrakturen[1]).

Von

Dr. **Murk Jansen,**

Dozent für Orthopädie an der Reichs-Universität Leiden-Holland.

Mit 3 Abbildungen.

Seit den Untersuchungen Ed. Fr. Webers (1851) und A. Ficks (1860) hat man gemeint, daß die Länge der Fleischfasern der Muskeln allein bestimmt wird durch die Länge des Weges, welchen ihre Ansatzpunkte bei der Bewegung der Skelettteile zurücklegen können. Die Länge der Muskelfasern soll nach ihnen zweimal diesen Verkürzungsweg betragen.

Eine Untersuchung, welche Redner in der Universität zu Manchester stellte, hat überdies einen zweiten Faktor zur Kenntnis gebracht, welcher auf die Länge der Muskelbündel einen Einfluß ausübt, nämlich die Kraft, welche von dem Muskel gefordert wird. Bei einem schwachen Muskel finden wir wenige lange Bündel von einem Knochenstück zum anderen verlaufen (Fig. 1); wenn aber große Kraft gefordert wird, wird die Insertionsstelle des Muskels durch Sehnengewebe vergrößert (Fig. 2). Die Zahl der Bündel nimmt dabei zwar zu, aber zugleich sehen wir ihre Länge abnehmen.

Noch größere Kraft wird ermöglicht, wenn eine der Sehnenausbreitungen auf beiden Seiten mit Muskelbündeln versehen ist, so daß ein doppeltgefiederter Muskel entsteht.

Begreiflicherweise braucht sich dieser Einfluß der Kraft, d. h. der Bündelzahl, auf die Bündellänge nicht geltend zu machen, wenn an dem Skelett selbst noch Platz zur weiteren Anheftung

[1]) Eine ausführlichere Abhandlung über diesen Gegenstand wird demnächst an anderer Stelle erscheinen.

Digitized by Google

von Bündeln vorhanden ist, und ebensowenig, wenn die Enden der Muskelbündel nicht direkt — wie in Fig. 1 —, sondern indirekt, mittels einer Sehne, an dem Knochen angreifen: erst nachdem die ganze Oberfläche des Knochens bzw. der Sehnen zur Anheftung von Muskelbündeln benutzt ist, muß eine weitere Vermehrung der Bündelzahl zu ihrer Verkürzung führen.

Redner erblickt somit — entgegen der üblichen Auffassung — in der Fiederung der Muskeln den Ausdruck ihrer Kraft. W. Roux betrachtet dieselbe als eine Anpassung an den Raum: „Durch Ausnutzung des Raumes soweit, bis Gegendruck weiteres Wachstum hemmt, sind die Muskeln in solchen Formen gewachsen, daß die Muskelfasern hochgradig schief zur Sehne stehen." Und nach Gegenbaur — der wohl Roux folgt — handelt es sich bei der Fiederung um eine Raumersparnis in der Entfaltung des Muskelbauches, um eine Vermehrung der Fasern unter Beschränkung des Volums des Muskels.

Fig. 1. Fig. 2. Fig. 3.

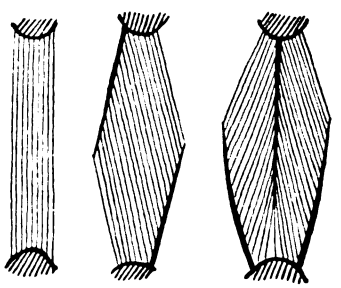

Offenbar kann in den Muskeln eine gewisse Anordnung der Teile — wie in casu die Fiederung — nicht den Effekt einer Raumersparnis haben. Letztere kommt also ausschließlich auf Rechnung der Verkürzung der Fasern. Roux sowie Gegenbaur betrachten somit die Verkürzung der Fasern als das Hauptmoment bei der Fiederung der Muskeln. Redner betrachtet dagegen die Faserverkürzung als ein Nebenmoment, einen sozusagen ungewollten Koeffekt, die unausbleibliche Folge der Faservermehrung. Auch wenn man sich mit Roux vorstellen könnte, daß Raummangel und Druck zur Schieflagerung der Muskelfasern und Fiederung Veranlassung geben könnte, wäre es dennoch unverständlich, daß benachbarte Muskeln, wie der M. rectus cruris und M. sartorius, einen in bezug auf die Fiederung so verschiedenen Bau aufweisen könnten. Es ist Redner nunmehr aufgefallen, daß in unserem Organismus die Fiederung — die einfache sowie die doppelte — an die starken Muskeln gebunden erscheint.

In den Extremitäten, und zumal in den unteren, haben Gruppen starker Muskeln Gruppen schwacher Muskeln das Gleichgewicht zu halten: die Beinstrecker haben nahezu das

Digitized by Google

ganze Körpergewicht zu tragen, während die Beuger die Aufgabe haben, nur einen Teil des Gewichts der Extremität zu heben. Die Abduktoren haben das Becken gegen Umkippen zu schützen, wenn das andere Bein von dem Boden abgehoben wird; und es wird viel mehr Kraft von diesen Muskeln gefordert als von den Adduktoren, welche den Oberschenkel nach dem Rumpf hin bewegen müssen. Strecker, Abzieher und Auswärtsdreher haben fast den ganzen Körper zu tragen oder denselben gegen den Feind zu schützen (wie beim Treten), während Beuger, Anzieher und Einwärtsdreher für die intermittierende Bewegung gebraucht werden, welche die Teile der unteren Extremität dem Rumpfe nähert. Von den ersteren drei Gruppen wird somit große Kraft gefordert. Ihr Bau entspricht dem Typus der Fig. 2 und 3; ihre Oberfläche (etwa auch ihr Inneres) zeigt große, weiße, glänzende Sehnenausbreitungen, während die Länge ihrer Bündel zwischen 0,96- und 1,61mal den Verkürzungsweg schwankt. Redner nennt sie Distatoren oder distierende Muskeln, um sie zu unterscheiden von ihren Antagonisten — den Beugern, Anziehern und Einwärtsdrehern —, den Proximatoren oder proximierenden Muskeln, von denen eine viel geringere Kraft gefordert wird und die den Bau der Fig. 1 aufweisen. Letztere haben wenig oder gar kein Sehnengewebe auf ihrer Oberfläche sowie in ihrem Innern und bestehen aus verhältnismäßig wenigen, aber langen Muskelbündeln, deren Länge 1,61- bis 2,20mal den Verkürzungsweg beträgt.

Merkwürdigerweise kann der proximierende Typus während des Lebens in den distierenden übergehen. Strasser untersuchte unter anderen den M. pronator quadratus eines Mannes, dessen drei Gelenke am Ellbogen während des Lebens 37 Jahre vollkommen ankylotisch gewesen waren: während nun der gesundseitige Pronator vollkommen normal war ohne jedwede Fiederung und eine Bündellänge von 20—30 mm aufwies, erschien der krankseitige Muskel aus mehrfachen doppeltgefiederten Muskeln mit sehr geringer Bündellänge (= 6—9 mm) zusammengesetzt.

Bei der mikroskopischen Untersuchung einzelner Muskeln stellte sich heraus, daß die (kurzfaserigen) Distatoren eine (etwa zweimal) gröbere Querstreifung aufwiesen als die (langfaserigen) Proximatoren.

Die Bedeutung dieses Unterschiedes der Bündellänge zwischen Proximatoren und Distatoren in der Pathologie ist augenscheinlich: Bei einer gleichen Erhöhung des Tonus der Muskeln

Digitized by Google

werden die proximierenden (= die langbündeligen) Muskeln zu einer beträchtlicheren Verkürzung neigen als die distierenden (= die kurzbündeligen). In der Tat kennzeichnen sich bekanntlich hypertonische Zustände durch Flexions-, Adduktions-, Einwärtsrotations- — oder kurzweg Proximations- — Kontrakturen (z. B. die Littlesche Krankheit, die Hemiplegia spastica infantilis). Und sogar Kernigs Symptom bei der Meningitis ist die Folge einer stärkeren Verkürzung der langbündeligen (proximierenden) Muskeln auf der Hinterseite des Schenkels als der kurzbündeligen (distierenden) auf der Vorderseite. Umgekehrt finden wir bei hypotonischen Zuständen, wie der Tabes dorsalis, Distationskontrakturen (Abduktion, Hyperextension und Auswärtsdrehung), den unverkennbaren Ausdruck der Tatsache, daß die (langbündeligen) Proximatoren sich mehr verlängerten als die (kurzbündeligen) Distatoren.

Es können an dieser Stelle die Theorien über die Entstehung der neurogenen Proximations- und Distationskontrakturen nicht ausführlich erörtert werden. Beiläufig aber darf darauf hingewiesen werden, daß die „Theorie" Manns, welche zur Erklärung der ersteren eine Lähmung der inhibitorischen Nervenfasern der Beugemuskeln und der exzitatorischen der Strecker annimmt, kaum den Namen auch nur einer Umschreibung verdient. Von einer Erklärung wäre die Rede, wenn sie Gründe vorführte, weshalb gerade die inhibitorischen Bündel der Beuger — und nicht etwa der Strecker — getroffen werden, und umgekehrt. Wie dem auch sei, es ist sicher, daß bei dem Zustandekommen der neurogenen Kontrakturen gleich wie die Nerven auch die Muskeln beteiligt sind. Es müssen demnach auch die Unterschiede in dem Bau der proximierenden und distierenden Muskeln mit eine Rolle spielen. Und dies ergibt sich des näheren aus dem Parallelismus zwischen der Länge der Muskelfasern und ihren Längeänderungen bei Tonusänderungen, welcher im obigen erörtert wurde.

Für die Praxis geben diese Betrachtungen den Hinweis ab, die Proximationskontrakturen der hypertonischen Zustände durch Verlängerung der Sehnen (der proximierenden Muskeln) zu bessern bzw. zu beheben, und dadurch den Muskelbündeln die Gelegenheit zu erteilen, sich dauernd zu verkürzen. Erst danach kommen die moderneren und destruktiveren Methoden Försters und Stoffels in Betracht.

Digitized by Google

XXVIII.

Zur Behandlung der spastischen Lähmungen.

Von

Dr. **A. Stoffel,**
Spezialarzt für orthopädische Chirurgie in Mannheim.

Meine Herren! An einem ziemlich großen Material hatte ich im letzten Jahre reiche Gelegenheit, das Wesen der spastischen Lähmungen zu studieren und Erfahrungen über eine zielbewußte Behandlung zu sammeln.

Wir sprechen immer von spastischen Lähmungen. Was ist denn gelähmt resp. paretisch? In einer Arbeit, die sich mit Nerventransplantation bei spastischen Lähmungen beschäftigt (aus der mitgeteilten Krankengeschichte geht mit Sicherheit hervor, daß es sich nicht um eine schlaffe, sondern eine echte spastische Lähmung handelt), ist der Satz zu lesen: Noch günstigere Verhältnisse werden dann geschaffen, wenn es sich neben der Lähmung um eine spastische Kontraktur der Antagonisten handelt, und wenn man dann in der Lage ist, die überschüssige Kraft des die kontrakturierten Muskeln versorgenden Nerven auf den gelähmten Nerven zu übertragen. Der Autor stellt sich also vor, daß z. B. bei einer Pronationskontraktur des Vorderarmes der N. radialis und damit gewisse von ihm versorgte Muskelgruppen gelähmt seien.

Diese Auffassung ist durchaus unrichtig. Wenn man sich bei einer spastischen Kontraktur des Armes den N. radialis und die von ihm versorgten Extensoren oder bei einem sehr starken spastischen Spitzfuß den N. peronaeus profundus und die Dorsalflektoren des Fußes operativ freilegt, wie ich das mehrmals studii causa getan habe, und dann den Nerven resp. die Muskeln mit der Nadelelektrode berührt, dann erzielt man eine starke Zuckung in dem

Digitized by Google

sog. gelähmten Muskelbezirk. Prüft man weiter, so sieht man, daß die sog. gelähmten Muskeln normale elektrische Erregbarkeit haben. Von einer Lähmung ist also bei der elektrischen Untersuchung nicht das geringste zu bemerken. Das periphere Neuron (also die Strecke Vorderhorn-Muskel) ist bei einer spastischen Lähmung intakt, wodurch sich die cerebrale Lähmung von der spinalen Kinderlähmung oder von Nervenverletzungen usw. ganz gewaltig unterscheidet.

Ein zweiter Beweis, daß die Antagonisten der spastisch kontrakturierten Muskeln nicht gelähmt sind, ist folgender: Reduziert man bei einem spastischen Spitzfuß oder einer Pronations-Flexionskontraktur der Hand durch meine Nervenoperation die Energie der spastischen Muskeln, dann sieht man, daß durch geeignete Maßnahmen die sog. gelähmten Muskeln, in unserem Falle also die Dorsalflektoren des Fußes resp. die Supinatoren und Dorsalflektoren der Hand, ihre Funktion wieder aufnehmen. Oder wurden durch eine Tenotomie der Achillessehne oder durch Tenotomie aller Unterschenkelbeuger die spastisch kontrakturierten Muskeln zu sehr geschädigt, dann gewinnen die sog. gelähmten Muskeln die Oberhand und entwickeln eine so erhebliche Spannung, daß eine Kontraktur im Gegensinne entsteht. Ich hatte im letzten Jahre mehrere Fälle in Behandlung, bei denen durch Muskeloperationen die schwersten Kontrakturen im Gegensinne erzeugt worden waren. Aus alledem geht zur Genüge hervor, daß man nicht berechtigt ist, von einem gelähmten Nerven und einer gelähmten Muskelgruppe zu sprechen.

Wie kommt es aber zu dem Brachliegen der Energie der Antagonisten der spastisch kontrakturierten Muskeln?

Mit dieser Frage betreten wir das schwierige Kapitel des Zustandekommens der spastischen Kontraktur überhaupt.

Ohne auf die zum Teil ganz unhaltbaren Ansichten anderer Autoren einzugehen, möchte ich Ihnen meine Ansicht, die ich mir auf Grund eines intensiven Studiums dieser verwickelten Frage angeeignet habe, mitteilen.

Wenn wir uns das Gehirn eines Neugeborenen oder eines Kindes betrachten, so sehen wir, daß die in der Rinde des Großhirns lokalisierten motorischen Zentren für die einzelnen Muskeln einer Extremität nahe beieinander liegen, also auf ein kleines Gebiet verteilt sind.

Digitized by Google

Trifft nun eine Schädigung dieses Gebiet, so werden bei seiner geringen Ausdehnung alle Zentren einer Extremität in ziemlich gleicher Weise ungünstig beeinflußt. Das Gleiche gilt auch für die Fälle, wo die Pyramidenbahn an einer anderen Stelle eine Schädigung erfährt.

Es werden also nicht, wie manche Autoren irrtümlicherweise sich vorstellen, einzelne bestimmte Zentren der Gehirnoberfläche befallen, die eine Schädigung einzelner Muskelgruppen nach sich ziehen, während andere Gehirnzentren und damit die zugehörigen Muskelgruppen intakt bleiben, sondern die Gehirnschädigung erstreckt sich über eine größere Strecke, so daß alle Muskeln mindestens einer Extremität in Mitleidenschaft gezogen werden.

Die pathologischen Muskelzustände sind meines Erachtens hauptsächlich durch zwei Krankheitsbilder charakterisiert:

1. Der Muskel zeigt eine mehr oder minder starke Parese;

2. der Tonus des Muskels ist mangelhaft reguliert. Dies gibt sich durch zwei Momente kund:

a) Der Muskel hat die Eigenschaft, bei länger dauernder Annäherung seiner Insertionspunkte eine abnorm hohe Spannung zu entwickeln;

b) der Muskel hat die Eigenschaft, auf länger dauerndes Auseinanderrücken seiner Insertionspunkte durch abnorm hohe Erschlaffung zu reagieren.

Paresen und mangelhafte Regulierung sind in den einzelnen Fällen ganz verschieden verteilt, doch tritt in vielen Fällen die Parese sehr in den Hintergrund.

Die Eigenschaften, die unter a) und b) genannt sind, kommen auch dem normalen Muskel (vor allem dem kindlichen) zu, sie sind aber bei dem Muskel eines spastisch affizierten Gliedes in viel höherem Grade ausgeprägt, in hochgradigen Fällen sogar ins Maßlose verzerrt. Beide Eigenschaften gehen immer Hand in Hand.

Infolge dieser Eigenschaften zeigt der Spannungszustand der Muskeln eines spastisch affizierten Gliedes ein sehr variables Verhalten. Durch äußere Faktoren wird er sehr leicht beeinflußt. Ich möchte den spastischen Muskel im Hinblick auf seinen Tonus als plastisches, modellierbares Gebilde bezeichnen, da wir seine Spannung durch äußere Maßnahmen, nämlich durch Entfernen und Annähern der Insertionspunkte nach Belieben ändern können. Wir können dort, wo eine Hypertonie vorliegt, durch Auseinanderrücken

Digitized by Google

der Insertionspunkte abbauen und an einer anderen Stelle, wo der Tonus unter der Norm liegt, anbauen.

Ich bin der Ansicht, daß alle Muskeln eines spastischen Gliedes spastisch affiziert sind, d. h. daß sie alle in einem bestimmten Falle abnorme Spannung entwickeln, resp. abnorme Erschlaffung zeigen können, und dieser Fall ist dann gegeben, wenn ihre Insertionspunkte längere Zeit einander genähert resp. voneinander entfernt werden. Mithin ist die Ausbildung der Kontrakturstellung von dem längeren Verweilen des Gliedes in einer bestimmten Stellung abhängig. Förster gebührt das Verdienst, auf den letzteren Punkt hingewiesen zu haben. Mechanische Verhältnisse, die durch die Lage des Körpers im Bett, durch die Schwere des Gliedes usw. bestimmt werden, spielen wohl die Hauptrolle bei dem Zustandekommen der Deformität.

Durch die Gehirnschädigung werden die Eigenschaften des Muskels ungünstig beeinflußt, äußere Momente, die an der Peripherie angreifen, sind es, welche die Kontrakturstellung ins Leben rufen. Ein hemiplegischer Arm hat also infolge der Gehirnschädigung allein keine Veranlassung, eine bestimmte pathologische Haltung einzunehmen, erst von außen kommende Einflüsse bringen die für die Körperform so deletäre Macht des spastischen Muskels zur Entfaltung.

Ich unterscheide einen primären und einen sekundären Zustand einer cerebral geschädigten Extremität. Der primäre Zustand ist dadurch gekennzeichnet, daß die Muskeln infolge der Gehirnschädigung mehr oder weniger stark paretisch und in ihrem Tonus mangelhaft reguliert sind. Der sekundäre Zustand beginnt mit dem Einsetzen der Kontraktur, die dadurch ins Leben gerufen wird, daß äußere Faktoren das Glied veranlassen, längere Zeit in einer bestimmten Stellung zu verweilen, und hiermit den pathologischen Eigenschaften der Muskeln Gelegenheit geben, in die Erscheinung zu treten. Auf diese Weise werden die Muskeln, deren Insertionspunkte einander genähert werden, hypertonisch, während die Antagonisten, die durch die Stellung der Extremität verlängert werden, hypotonisch werden. Dadurch ist das Muskelgleichgewicht verschoben, die hypertonischen Muskeln prävalieren über die hypotonischen, die Kontraktur ist fertig.

Daß eine bestimmte Kontrakturstellung ein sekundärer, nur durch äußere Momente erzeugter Zustand ist, der mit der Gehirn-

Digitized by Google

läsion direkt nichts zu tun hat, wird durch die Tatsache bewiesen, daß wir bei Patienten, die wir frühzeitig in die Behandlung bekommen, durch entsprechende Lagerung und Bandagierung der Glieder jede beliebige Kontrakturstellung erzeugen können. Ich konnte mich in der Praxis mehrmals davon überzeugen. Auch die Kontrakturen im Gegensinne, die man z. B. nach Tenotomien erlebt, sind Beweise dafür, daß nur äußere und sekundär einsetzende Momente die Veranlassung zu einer Kontraktur geben. Ferner möchte ich die Experimente von Hermann Munk an Affen als Beweis anführen.

Ich glaube, daß der primäre Zustand der Muskeln die Funktion einer Extremität nur in relativ geringem Maße herabsetzt, und daß, solange dieser Zustand anhält, durch sachgemäße Schulung des Gliedes ein guter Teil der verloren gegangenen Funktion zurückerobert werden kann; die ungeheure funktionelle Schädigung, die wir bei spastischen Gliedern meist antreffen, wird erst durch den sekundären Zustand erzeugt.

Alle diese Ideen müssen unser therapeutisches Vorgehen beherrschen. Wir müssen verhüten, daß der sekundäre Zustand eintritt, und wir müssen den sekundären Zustand, falls er schon vorliegt, in den primären zu verwandeln bestrebt sein.

Die erstere Aufgabe fällt der Prophylaxe zu. Sobald die Diagnose einer Littleschen Krankheit, einer cerebralen Hemiplegie, eines apoplektischen Insultes usw. sichersteht, ist dafür Sorge zu tragen, daß die Arme und Beine vor pathologischen Haltungen bewahrt werden und niemals längere Zeit in bestimmten Stellungen verharren. Die Lage der Glieder wird mehrmals am Tage gewechselt. Ferner werden mehrmals am Tage die Extremitäten passiv bewegt und die Patienten zu aktiven Bewegungen veranlaßt. So wird das Eintreten des sekundären Zustandes verhütet.

Hat sich der sekundäre Zustand schon etabliert, liegt also eine spastische Kontraktur schon vor, dann müssen wir danach trachten, den sekundären Zustand wieder auf den primären zurückzubringen. Wir müssen also das Muskelgleichgewicht wieder herstellen, wir müssen die Energie der spastischen Muskeln reduzieren und die der Antagonisten erhöhen.

Verschiedene Methoden stehen uns zu diesem Zwecke zur Verfügung.

Die idealste ist die, daß durch die nämlichen Faktoren, durch

Digitized by Google

die die Deformität erzeugt wurde, die Deformität zum Schwinden gebracht wird. Wir werden dabei also gewisse Lagerungen der Glieder zur Anwendung bringen. Besser als durch einfache Lagerung erzielen wir durch Schienen, Apparate usw., die eine Ueberkorrektur herstellen, eine Wiederherstellung des Muskelgleichgewichts.

Alle diese Faktoren kommen aber nur für die Fälle in Betracht, bei denen es sich um spastische Kontrakturen leichter Natur handelt. In allen anderen Fällen kommen wir mit unblutigen Maßnahmen nicht aus.

Hier tritt die blutige Behandlung in ihre Rechte, bei der ich mich nur mit den Eingriffen, die man an den Extremitäten selbst gemacht hat, beschäftigen möchte.

Was soll eine Operation an den Extremitäten bei spastischer Lähmung bezwecken? Wie oben schon erwähnt, harren unserer zwei Aufgaben: die eine besteht darin, daß die vermehrte aktive Spannung der spastischen Muskeln reduziert wird, die andere lösen wir dadurch, daß wir die Hypotonie der Antagonisten der spastischen Muskeln beseitigen. Nur die erste Aufgabe erheischt einen operativen Eingriff, die zweite löst sich eigentlich von selbst. Denn sobald die übermäßige Spannung der spastischen Muskeln und damit die Kontrakturstellung beseitigt ist, geraten die bisher überdehnten und dadurch geschädigten Antagonisten unter günstige Spannungsverhältnisse und erholen sich. Freilich müssen sie durch Massage, Gymnastik, Elektrisieren usw. unter allen Umständen unterstützt werden.

Noch ein Punkt sei gestreift: Man hat bei spastischen Lähmungen viel von Schrumpfungskontraktur gesprochen und hat behauptet, daß diese Schrumpfungskontraktur so hochgradig sei, daß sie einen Eingriff an der Sehne nötig mache. Die Autoren, die diese Meinung äußerten, haben schlecht beobachtet. Man untersuche doch einmal regelmäßig vor der Operation die spastischen Patienten in tiefer Narkose, und man wird sich bald überzeugen, daß bei Kindern die Schrumpfungskontraktur gegen die spastische Kontraktur ganz in den Hintergrund tritt oder oft gar nicht vorhanden ist. Ich war oft erstaunt, daß selbst ganz hochgradige Kontrakturen in tiefer Narkose spielend leicht zu beseitigen waren.

Und dann noch eins: Ist die spastische Kontraktur z. B. durch meine Nervenoperation beseitigt, dann läßt sich die Schrumpfungskontraktur durch tägliches Redressement usw. ohne große Mühe be-

Digitized by Google

seitigen; ein blutiger Eingriff an der Sehne wäre ein Kunstfehler. Das gilt selbst für die Sehnen jugendlicher Personen (nach dem 15. Lebensjahr), wie ich Ihnen durch Photographien solcher Patienten beweisen kann (siehe Diskussionsbemerkungen). Nur bei älteren Leuten war ich infolge der Schrumpfungskontraktur zu einer Verlängerung der Sehne genötigt.

Man muß sich unbedingt darüber klar sein, daß Kontrakturen, die sich nach einer Affektion des zentralen Neurons etablieren, von ganz anderer Natur sind, ganz andere Eigenschaften besitzen als die Kontrakturen, die bei einer Erkrankung des peripheren Neurons entstehen. Infolgedessen müssen beide Kontrakturformen therapeutisch in ganz verschiedener Weise in Angriff genommen werden.

Zur Beseitigung der Hypertonie der kontrakturierten Muskeln hat man mehrere operative Methoden angegeben.

Die älteste ist die Tenotomie. Ueber den Wert der Tenotomien bei spastischen Lähmungen habe ich folgendes Urteil: ich möchte die Tenotomie als einen in gewissem Sinne unlogischen Eingriff bezeichnen. Eine Verlängerung der Sehne ist an und für sich nicht nötig, da die reine Schrumpfungskontraktur ganz im Hintergrunde steht und durch unblutige Maßnahmen beseitigt werden kann. Durch eine Tenotomie vermehren wir den Spasmus des Muskelbauches. Verlängern wir nämlich bei einem spastischen Muskel die Sehne, dann zieht sich sofort oder sobald die tiefe Narkose nachläßt, der spastische Muskelbauch soweit zusammen, bis die Verlängerung ausgeglichen ist. Seine Muskelfasern verkürzen sich noch mehr. Infolgedessen wird die Hypertonie des Muskelbauches noch mehr erhöht. Ein spastischer Muskel fühlt sich in der Tat nach der Tenotomie härter an. Durch die Tenotomie wird also der spastische Zustand des Muskelbauches erhöht.

Dazu kommt noch ein anderer Punkt: Kontrahiert sich ein Muskel nach einer Verlängerung seiner Sehne maximal, so hat er seine ganze Verkürzungsfähigkeit ausgenutzt, er kann sich weiter nicht mehr verkürzen, einen Bewegungseffekt nicht mehr hervorbringen.

Was wir an den Tenotomien vor allem vermissen, das ist die Möglichkeit der Dosierung. Infolgedessen sind Rezidive einerseits und Ueberkorrekturen anderseits nicht zu vermeiden. Auf den letzten Punkt hat vor allem Kollege Peltesohn hingewiesen. Ich sah im letzten Jahre mehrere erschreckende Resultate von

Digitized by Google

Tenotomien, die von anderer Seite ausgeführt worden waren. Die Kinder waren bisweilen schlimmer daran als vor der Operation.

Ich möchte noch kurz die anderen Sehnenoperationen, die man bei spastischen Lähmungen ausführte, unter die kritische Lupe nehmen:

1. Man hat die Antagonisten der spastisch kontrakturierten Muskeln operativ verkürzt. Man hat z. B. bei einem spastischen Spitzfuß die Dorsalflektoren des Fußes oder bei einer Flexionsstellung der Hand die Handstrecker oder bei einer Oppositionsstellung des Daumens die langen Daumenmuskeln verkürzt.

Meine Herren! Wer das macht, der hat wahrhaftig nicht das Wesen der spastischen Lähmung erfaßt und dem dürften auch sehr wichtige Gesetze der Muskelphysiologie fremd sein. Denn abgesehen davon, daß die Dorsalflektoren von selbst erstarken und ihre Tätigkeit wieder aufnehmen, sobald die Hypertonie ihrer Antagonisten beseitigt ist, erreicht man durch die Verkürzung der Sehne keine Verkürzung des Muskelbauches. Im Gegenteil. Die Verlängerung des Muskelbauches bleibt bestehen, wird durch die Verkürzung der Sehne sogar noch erhöht, da die Endpunkte des Muskelbauches noch mehr voneinander entfernt werden. Damit aber der Muskelbauch erstarken und seine Funktion wieder aufnehmen kann, müssen gerade seine Endpunkte genähert werden.

2. Man hat auf den Antagonisten der spastisch kontrakturierten Muskeln eine Sehnenüberpflanzung ausgeführt. Dieser Eingriff trägt den Eigenschaften der Muskeln eines spastischen Gliedes keine Rechnung, ist daher zu verwerfen. Denn erstens ist der Antagonist des spastischen Muskels gar nicht gelähmt, wie ich das vorhin auseinandersetzte, sondern kann von selbst erstarken; und zweitens sind die Muskeln eines spastischen Gliedes viel zu variable Gebilde, als daß sie als Kraftspender, deren Wert doch einigermaßen konstant sein muß, Verwendung finden könnten. Nach der Ueberpflanzung unter den neuen Bedingungen wird der Tonus des Muskels ein anderer sein als vor der Ueberpflanzung. Mit der Ueberpflanzung wurde die Deformität ausgeglichen, die Insertionspunkte des sogen. gelähmten Muskels wurden also während der Dauer des Gipsverbandes einander genähert. Infolgedessen läßt die Hypotonie des Muskels nach und er beginnt Spannung zu entwickeln. Diese Spannung kann so erheblich werden, daß z. B. nach einer Tenotomie der Kniebeuger aus einer ursprünglichen Hypertonie der Unterschenkelbeuger ein Quadricepsspasmus sich entwickelt. Bei einer

Digitized by Google

Ueberpflanzung der Beuger auf den M. quadriceps kommt nun noch die Kraft der überpflanzten Muskeln hinzu. Sie sehen, daß eine Sehnenüberpflanzung nicht das Mittel sein kann, durch das wir das Muskelgleichgewicht sicher wieder herstellen können.

Bezüglich der Nerventransplantation bei spastischen Lähmungen gebe ich folgendes zu bedenken:

Wenn man bei einer Pronations-Flexionskontraktur der Hand eine Medianusbahn mit einer Radialisbahn verbindet, so führt man meines Erachtens einen unlogischen Eingriff aus. Denn man verbindet zwei Nervenbahnen miteinander, die anatomisch vollkommen gleichwertig sind. Beide Nervenbahnen befinden sich unter den gleichen anatomischen Zuständen. Beide Bahnen sind bis zu den Vorderhörnern des Rückenmarkes absolut intakt. Beide Bahnen zeigen von da bis zum Gehirn die gleichen Zustände, und beide Bahnen entspringen aus Gehirnteilen, die die gleichen Veränderungen aufweisen. Mithin kann die Medianusbahn der Radialisbahn nichts spenden, sie verfügt über kein größeres Vermögen als die Radialisbahn. Es ist nicht richtig, wenn man sich die Medianusbahn als gesund, die Radialisbahn als gelähmt vorstellt.

Daß die Muskeln beider Nervenbahnen unter verschiedenen Zuständen sich befinden, ist nicht maßgebend; denn diese Muskelzustände sind nicht durch eine Verschiedenheit der Nervenbahnen, sondern durch äußere Faktoren bedingt.

Nur dann, wenn bewiesen wäre, daß durch die verschiedenen Zustände der Muskelgebiete beider Bahnen eine Rückwirkung auf das Gehirn erfolgte, daß also die Gehirnteile der Radialisbahn durch das Brachliegen der Energie der Supinatoren und Streckmuskeln eine sekundäre Schädigung erführen, wäre eine Nervenüberpflanzung ein logischer Eingriff.

Und einen logischen Eingriff müssen wir bei der Kompliziertheit, wie sie die spastischen Lähmungen bieten, unbedingt verlangen.

Dieser Forderung wird die Nervenoperation, die ich zur Beseitigung der spastischen Lähmungen angab, gerecht. Die Operation greift an den hypertonischen Muskeln an, deren exzessive Spannung durch unblutige Maßnahmen nicht zu bekämpfen war, und erzielt durch partielle Ausschaltung der motorischen Nervenbahn ein sofortiges Schwinden der Hypertonie, so daß die Deformität korrigiert werden kann. Dadurch haben wir den Zustand erreicht, der sowohl für die spastisch kontrakturierten Muskeln als auch für die erschlafften

Digitized by Google

Antagonisten das Optimum bedeutet: beide Muskelgruppen befinden sich jetzt unter Spannungsbedingungen, die bei der einen den Abbau der übermäßigen Energie und bei der anderen eine Summierung der Energie ermöglichen. Dadurch ist der primäre Zustand der Muskeln, das Ziel, das wir uns steckten, in die Wege geleitet.

Bei den erschlafften Antagonisten genügt ein Zusammenrücken der Insertionspunkte nicht allein, um ihre Energie ins Leben zu rufen, wir müssen durch Massage, Schulung und Elektrizität unbedingt den Muskel in seiner Erstarkung unterstützen. Eine zielbewußte und nicht zu kurze Nachbehandlung ist von ungeheurem Wert.

Meine Operation kann nur die Hypertonie der kontrakturierten Muskeln beseitigen, an der Hypotonie der überdehnten Muskeln kann sie selbst nichts ändern; das ist die Sache der Nachbehandlung. Meine Operation schafft die Basis zur Nachbehandlung. Das Erstarken der hypotonischen Muskeln ist aber für das funktionelle Resultat von ungeheurer Wichtigkeit; deshalb ist der Nachbehandlung eine so große Bedeutung zuzumessen.

Um die Kräftigung der erschlafften Muskeln zu beschleunigen, wende ich einen Kunstgriff an, über den ich Ihnen kurz berichten will.

Nehmen wir einen spastischen Spitzfuß an; die Dorsalflektoren sind sehr stark überdehnt und hypotonisch. Um ihnen sofort nach der Operation einen kräftigen elektrischen Strom zuführen zu können, lege ich nach dem Eingriff am N. tibialis den N. peronaeus profundus frei und lege an die Seite des Nerven einen dünnen Silberdraht, den ich am Fett befestige und aus der Wunde und aus dem Verband herausleite. Am nächsten Tage nach der Operation wird mit dem Elektrisieren begonnen. Sobald ich den Draht mit dem elektrischen Strom berühre, wird der Fuß maximal dorsalflektiert. Bei einer Pronations-Flexionskontraktur der Hand mit Ueberdehnung der Streckmuskeln lege ich den Silberdraht an den N. radialis an. Man kann so direkt nach der Operation die vom N. radialis versorgten Muskeln zu maximaler Kontraktion bringen. Den Herren, die mich in Mannheim besuchten, konnte ich das, ich glaube in einwandfreier Weise, demonstrieren.

Die Resultate, die ich durch meine Operation erzielte, konnten mich nur zufriedenstellen. Das gilt in erster Linie für schwere Kontrakturen jugendlicher Personen und Erwachsener, wobei an die Leistungsfähigkeit meiner Methode oft die größten Ansprüche

Digitized by Google

gestellt wurden. Ich zeige Ihnen verschiedene Abbildungen von Patienten, aus denen Sie ersehen, daß man selbst über die sehr starken Spitzfüße, bedeutenden Flexionskontrakturen der Knie und mächtigen Adduktionskontrakturen der Beine von Patienten, die das 20. Lebensjahr schon überschritten hatten, nur durch meine Nervenoperation, ohne die Sehnen berühren zu müssen, Herr werden kann. Die Ueberlegenheit der Methode über Eingriffe am Muskelsystem gibt sich vor allem an der oberen Extremität kund. Sehr komplizierte Kontrakturen der Fingerbeuger, der Handbeuger, der Pronatoren wurden zum Schwinden gebracht, was durch Eingriffe am Muskelsystem nach den Erfahrungen, die ich besitze, kaum zu erreichen wäre. Selbstverständlich darf man nicht erwarten, daß eine normal funktionierende Hand geschaffen wird. Dazu ist in vielen Fällen die Gehirnschädigung viel zu stark.

Meine Herren! Wir haben mit der Behandlung der spastischen Lähmungen die höchste Stufe der Vollkommenheit noch lange nicht erklommen. Zur Erhöhung der Leistungsfähigkeit unserer Therapie ist es vor allem notwendig, Methoden zu schaffen, die der pathologischen Physiologie der Erkrankungen vollkommen angepaßt sind. Denn nur sie können wirklich Großes leisten.

Digitized by Google

XXIX.

Zur Operation der Madelung-Deformität: Korrektur der Gabelhand durch Osteotomie und Supination (Depronation).

Von

Dr. Carl Springer.

Privatdozent für Chirurgie an der deutschen Universität in Prag.

Mit 10 Abbildungen.

Die Anzeige zu einer operativen Korrektur der Verunstaltung, wie sie sich bei dem gewöhnlich als Madelungsche Deformität bezeichneten Krankheitsprozesse findet, ist eine doppelte; in erster Linie aus kosmetischen Gründen; die im Gelenk stufenförmig abgesetzte radial verschobene Hand, deren äußere Form zur Analogisierung mit auf anderer Basis entstandenen gleich aussehenden Bildern „Gabelhand" zu benennen seinerzeit vom Verfasser vorgeschlagen wurde, gilt besonders durch das starke Vorspringen des Ulnaendes eine vage Entstellung. Es ist aber auch die Funktion der Hand gestört. Am meisten behindert ist ulnare Abduktion und Dorsalflexion, Volarflexion und radiale Abduktion sind über die Norm hinaus möglich, da aber die Hand schon in diesen Richtungen verschoben steht, ist der Nutzeffekt kleiner; das gleiche gilt von der Pronation, die Supination ist rein mechanisch stark eingeschränkt.

Die so entstehende Verminderung des Gebrauchswertes der Hand ist äußerst verschieden; Gewöhnung, Energie und Uebung sind dabei von entscheidendem Einflusse. Im allgemeinen tritt die Funktionsstörung zurück hinter der Verunstaltung, sobald die erste Zeit der Schmerzhaftigkeit von dem ständigen Zustand der bleibenden Deformität abgelöst ist. — Die Aufstellung eines Operations-

Digitized by Google

planes ist natürlich abhängig von der Erkenntnis der vorliegenden Veränderungen. Wer an eine Ueberdehnung der Handgelenksbänder glaubt, wird kaum zu einer Operation schreiten, die lediglich in Raffung der Kapsel bestehen könnte, die Gefahr einer Bewegungsbeschränkung und späterer neuerlicher Dehnung liegt zu nahe. Wer die Erkrankung in die Epiphyse verlegt, wird die logisch daraus zu folgernde Gelenksresektion wohl bleiben lassen, ehe er zu kosmetischem Ziele Schlottergelenk oder bei jungen Individuen Wachstumsstörungen riskiert. Die auch in Erwägung gezogene, wenn ich nicht irre sogar auch ausgeführte Durchschneidung der Beugesehnen könnte nur dem einfallen, der absolut als wiederauferstandener Tenotomist glänzen wollte.

Lediglich die Auffassung des „Radius" als „curvus" gibt Ansporn, die Deformität operativ zu korrigieren, ohne durch den Eingriff zu schaden oder zuviel zu zerstören, insbesondere wenn man nicht bloß den peripherstен Teil der Speiche als verkrümmt auffaßt, sondern sie im ganzen als verändert annimmt. Die Operation kann dann an irgend einem Teile der Diaphyse als einfache, schräge oder Keilosteotomie vorgenommen werden, etwa so wie die suprakondyläre Osteotomie das Genu valgum aufhebt. Es fallen dann die Bedenken einer nahe an der Epiphysenlinie erfolgenden Durchmeißelung fort.

Die Osteotomie des Radius ist also die gegebene Operation und bereits mehrfach ausgeführt worden. Wenn sie nicht das Normalverfahren für die Verbesserung der Gabelhand auch bei der Madelung-Deformität geworden ist, die heute in der Regel nicht operiert wird, so müssen die Resultate nicht entsprechende gewesen sein.

Nach Poulsen[1]) hat Duplay[2]) 1885 zum ersten Male eine Madelung-Deformität operiert. Lineare Osteotomie dicht über dem Handgelenk. Nach abgelaufener Heilung war noch eine geringe Prominenz des Capit. ulnae vorhanden, was Duplay der Hypertrophie des Knochens zuschreibt.

Delbet[3]) operierte in gleicher Weise, „das augenblickliche

---

[1]) Poulsen, Ueber die Madelungsche Deformität der Hand. Arch. f. klin. Chir. Bd. 75.

[2]) Duplay, De l'ostéotomie linéaire de radius pour remédier aux difformités de poignet soit spontanées soit traumatiques. Arch. génér. de med. 1885.

[3]) Delbet, Leçons de clinique chirurgicale, T. 1 p. 164. Cit. nach Poulsen.

Digitized by Google

Resultat war gut, als aber der Patient den Arm zu gebrauchen anfing, war die Deformität nach 2 Monaten gerade so groß wie vor der Operation. Er wiederholte sie deswegen, bei welcher Gelegenheit konstatiert wurde, daß die Knochenproduktion mangelhaft war, was er dem angenommenen ossösen Leiden (Rachitis tarda) zuschreibt. Er empfiehlt deswegen die Hand längere Zeit zu bandagieren. Nach der zweiten Operation ließ er den Arm 2 Monat (!) in einer Gipsbandage liegen. Als sie entfernt wurde, war die Deformität ausgeglichen, weil sie aber nach Gebrauch der Hand Tendenz zur Reproduktion zeigte, bekam Patientin eine Lederbandage mit Druck auf das Capitulum ulnae, die Deformität hielt sich danach unverändert. Poulsen selbst osteotomierte schräg, Verband in starker Dorsalflexion durch 1 Monat. Der Radius wurde gerader als früher, die Gelenkfläche war aber zu sehr gegen die Volarseite gewendet. „Das Resultat war nicht so gut als ich erwartet hatte, die starke Kontraktur der karpalen Sehnen und die starke Krümmung des Radius waren sicher schuld daran. Als ich das Mädchen ungefähr 1 Jahr nach der Operation sah, erschien mir der Radius mehr als in den nächsten Monaten nach der Osteotomie gekrümmt zu sein." (Schwere Arbeit.) In einem 2. Falle erzielte Poulsen ein ausgezeichnetes Resultat durch das gleiche Vorgehen. Der Fall lag günstiger, „die Krümmung war hier nicht so stark in dem untersten Abschnitt des Radius."

Diese Ergebnisse ermuntern gewiß nicht zur Operation, der einzige vollbefriedigende Erfolg Poulsens betraf einen geringen Grad der Deformität, in sämtlichen anderen Fällen ist der am meisten in die Augen springende Teil der Verunstaltung, das Vortreten des Ulnaköpfchens, nur gemildert, nicht beseitigt worden. Gerade die schweren Fälle bedürfen aber einer Operation, für die obiges Vorgehen Osteotomie und Verband in Dorsalflexion sich nicht als zureichend erwiesen hat.

Es ist daher kein Wunder, wenn man gegenwärtig die Operation in der Regel unterläßt. In einer zusammenfassenden Abhandlung, deren Autor mir augenblicklich nicht in Erinnerung ist, fand ich dann weiter die Angabe, daß man unter Verzicht auf eine Geradestellung des Radius einigemal das vorspringende Ende der Ulna resezierte und damit das größte Aergernis wenigstens beseitigte. Dies ist eine Operation der Resignation, die das letzte Glied der Fehlerkette entfernt, nicht die Ursache, sondern die Folge

Digitized by Google

angeht, gerade wie wenn man bei einem Gibbus die Processus spinosi oder bei einer Skoliose den Rippenbuckel resezieren würde.

Die Ursache des mangelhaften Erfolges der bisherigen Methodik ist meines Erachtens eine doppelte. Vor allem berücksichtigte sie nicht, daß die Verbiegung des Radius eine komplizierte (nach mehreren Richtungen) ist. Sie nimmt durch Verwendung der Dorsalflexion als Korrektionsstellung lediglich auf die palmar-konkave Krümmung Bedacht. Ferner vertraut sie allzusehr auf die Möglichkeit, den Radius durch die Geraderichtung nach Osteotomie zu verlängern. Ob schräge oder lineare Osteotomie, ob einfache oder doppelte, es wird in schweren Formen der Gabelhand nicht möglich sein, den Radius auf die frühere normale Länge zu bringen.

Eine rationellere Methodik wird sich aus voller Berücksichtigung sämtlicher vorliegenden tatsächlichen Veränderungen ergeben: Die Annahme einer palmar-konkaven Verbiegung des Radius als Ursache der Gabelhand bei der Madelung-Deformität erschöpft sie nicht, jene ist zweifellos vorhanden auch ohne Röntgenbild bei der Untersuchung zu sehen und zu tasten. Siegrist[1]) hat dann weiter auf die gleichzeitige ulnar-konkave Komponente der Verbiegung hingewiesen. Verfasser[2]) konnte 1911 durch Röntgenuntersuchungen feststellen, daß der Radius auch um seine Längsachse torquiert ist und zwar im Sinne der Pronation. Durch einen Versuch an einem Phantom mit wächsernem Radius, durch Leichenversuche am entkalkten und am durchmeißelten Radius wies er nach, daß sich auch seine palmar- und seine ulnar-konkave Verbiegung auf ebendieselbe Bewegung zurückführen läßt, daß sich sozusagen der Radius um die Ulna durch die Pronation aufgewickelt hat, daß sämtliche drei Verbiegungsarten der Speiche im Sinne der Pronation erfolgt sind, daß die Belastung durch pronierende Bewegungen an einem in seiner Festigkeit herabgesetzten Radius als Ursache der Madelung-Deformierung anzusprechen sind.

Diese Erklärung, die alle drei Komponenten auf einen einheitlichen Mechanismus zurückführt, wird jeden zu ihrem Anhänger haben, der einmal ein stereoskopisches Röntgenbild einer Made-

[1]) Siegrist, Ueber Manus valga oder sogenannte Madelungsche Deformität des Handgelenkes. Deutsche Zeitschr. f. Chir. Bd. 91.

[2]) Springer, Zur Kenntnis der Madelungschen Deformität des Handgelenkes. Zeitschr. f. orthop. Chir. Bd. 29. Auszugsweise vorgetragen auf dem Kongresse der Deutsch. Gesellsch. f. orthop. Chir. 1911.

Digitized by Google

lung-Deformität gesehen hat. Seit meiner Veröffentlichung haben Chrysospathes [1]) und Trillmich [2]) an eigenen Fällen meine Angaben nachgeprüft und meine Theorie gutgeheißen.

Fig. 1.



Vor Operation.

Fall I (Fig. 1—4). Kotas, Wilhelmine, 15 Jahre. Mangelhaftes Resultat, da nicht gleichzeitig, sondern erst später (4 Wochen) das Ulnaende reseziert wurde.

Aus ihr ergibt sich ohne weiteres, daß jede korrigierende Einwirkung im Sinne der Supination vorzunehmen sein wird und ich schlug daher seinerzeit gleich vor, nach Osteotomie in voller Supination den Verband anzulegen, dabei das Ulnaende zu resezieren

Fig. 2.

Nach Operation. Von der radialen Seite.

2 Monate nach Operation. Der Radius ist gerader als vorher, aber nicht voll korrigiert. Die Narbe breit, da die Nähte eingeschnitten hatten infolge starker Querspannung durch die Supination. Der Hautschnitt war in der Längsrichtung angelegt worden.

oder nach Osteotomie volar abzuknicken und beginnenden Fällen gegenüber einen elastischen Druck etwa durch eine Bandage mit

[1]) Chrysospathes, Arch. f. Orthop., Mechanotherapie etc. Bd. 11. Zwei Fälle von gegengleicher Madelung-Deformität.

[2]) Trillmich, Beitrag zur Madelungschen Deformität. Zeitschr. f. orthop. Chir. Bd. 31.

Digitized by Google

Heusnerscher Spirale anzuwenden. Mein Mißtrauen auf diese Weise bei der Mehrheit von Verbiegungsrichtungen praktisch ein entsprechendes Operationsresultat zu erhalten, fügte ich gleich diesem Plane bei:

Fig. 3.

Nach Operation. Von der ulnaren Seite.
2 Monate nach Operation. Ulnaende springt immer noch stark vor.

„Viel Hoffnung auf ein ideales kosmetisches Resultat ist nicht zu hegen, wenn man sich die Erfahrungen bei komplizierten Verbiegungen des Ober- und Unterschenkels (etwa bei rachitischen Säbelbeinen) vor Augen hält, die funktionell sehr gut korrigiert werden, aber eigentlich immer mit Auflösung der Krümmung in eine Zickzacklinie (bei doppelter Osteotomie, bei einfacher ist es

Fig. 4.

Nach Operation. Von der ulnaren Seite.
1 Jahr nach Operation, nachdem 8 Wochen p. op. die Resektion des Ulnaendes angeschlossen worden war. Die palmare Absetzung ist entschieden korrigiert, aber noch zu sehen, daher springt die Ulna trotz Resektion vor.

eine Abknickung). Beim Beine, das von dicken Weichteilen bedeckt und durch die Bekleidung verhüllt ist, hat dies nicht viel zu sagen. Wohl aber wird jede unvollkommene Korrektur am Unterarme besonders weiblicher Personen keine große Zufriedenheit erregen."

Seitdem habe ich 2mal die Operation in diesem Sinne durchgeführt und der Erfolg hat mein Mißtrauen in den eigenen Vor-

Digitized by Google

Fig. 5.

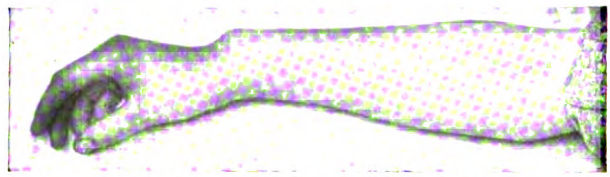

Vor Operation. Von der radialen Seite.

Fall II (Fig. 5—10). Hofmann, Marie, 15 Jahre. Osteotomie, 26. Mai 1912. Gleichzeitig Resektion des Ulnaendes. Verband in Supination, Dorsalflexion und ulnaren Abduktion. Resultat formell und funktionell sehr gut. Etwas Verdickung des Radius, sowie eine Spur Überkorrektur nach der ulnaren Seite wäre bei rigorosestem Urteil zu bemängeln. Patientin ist nach wie vor Modistin, im Gebrauch der Hand nach Operation besser als vorher, mit kosmetischem Resultat sehr zufrieden. Die gedehnte Hautnarbe wird später exstirpiert und genäht werden.

schlag als unberechtigt erwiesen. In dem I. Fall habe ich bloß eine wesentliche Besserung, die allerdings die Patientin voll be-

Fig. 6.



Vor Operation. Von oben.

friedigte, im II. Fall, bei dem ich den im ersten begangenen Fehler, ein Abweichen von meinem vorgeschlagenen Operationsplan, unter-

Fig. 7.

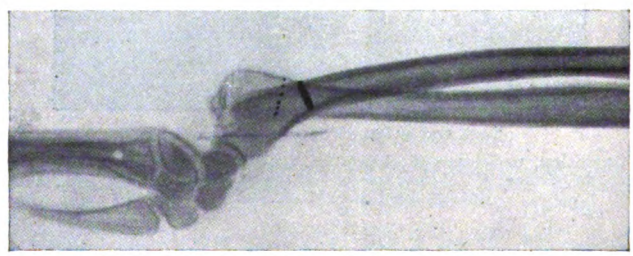

Vor Operation. Röntgenbild. Vom Diapositiv reproduziert, daher umgekehrt.
—— Osteotomiestelle am Radius. ····· Resektionsstelle der Ulna.

ließ, ein fast ideales Resultat erhalten: Beide Male handelte es sich um höchstgradige Fälle von Deformität. Leitender Gedanke war, den Radius sozusagen zu depronieren, d. h. nach Osteotomie volle

Digitized by Google

Fig. 8.

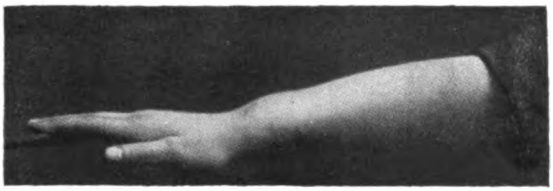

8 Monate nach Operation. Von der radialen Seite. Geringer Buckel durch Callus.

Supination (und sinngemäß dazu gehörige Dorsalflexion und ulnare Abduktion der Hand) als Verbandslage zu verwenden. Von vornherein erschien es mir nötig, den Pronator quadratus zu durchschneiden, einerseits um das periphere Radiusbruchstück wirklich dem supinierenden Zuge voll folgen zu machen, anderseits die

Fig. 9.

8 Monate nach Operation. Von der ulnaren Seite.

spätere Zugwirkung der Pronation zu schwächen, um einem Rezidive vorzubeugen.

Im I. Falle [1]) (Zustand vor der Operation siehe Fig. 1) ging ich so vor, daß ich von einem etwa 7 cm langen Längsschnitt auf der

Fig. 10.

8 Monate nach Operation. Röntgenbild. — Osteotomiestelle verheilt.

[1]) Operiert am 12. März 1912. Vorgestellt in der Wissenschaftl. Gesellsch. deutsch. Aerzte in Böhmen am 10. Mai 1912. Referat Münchner med. Wochenschr. 1912. Nr. 29.

Digitized by Google

volaren Fläche das periphere Ende des Radius freilegte, nahe an ihm den Pronator quadratus auf der Kropfsonde durchschnitt und dann etwas schräg in der Höhe des roten Striches auf Fig. 7 osteotomierte. Hautnaht. Maximale Supination des Vorderarmes, Dorsalflexion und ulnare Abduktion der Hand (letztere soweit es ging), Gipsverband. Die Abrollung des Radius schien dabei gut gelungen, ich verzichtete daher auf die ursprünglich beabsichtigte Verkürzung der Ulna. Als die Nähte am 8. Tage nach reaktionslosem Verlaufe entfernt werden sollten, zeigte es sich, daß sie größtenteils durchgeschnitten. Schuld daran ist zweifellos die Querspannung, die die Wunde bei der extremen Supinierung erfährt. Man muß daher in Zukunft den Hautschnitt schräg anlegen und erst nach erfolgter Umlegung in Supination nähen. Die Verklebung der Wunde blieb dadurch ganz ungestört, die Heilung erfolgte auch weiter reaktionslos. 14 Tage post operat. Längsteilung des Gipsverbandes und Verwendung seiner dorsalen Hälfte als Schiene durch weitere 14 Tage, dabei täglich Massage, Faradisierung, aktive und passive Bewegungen. Das Resultat unmittelbar nach Weglassung des Verbandes zeigte eine fast normale äußere Form, doch konnte man jetzt schon bei Betastung feststellen, daß die Verkrümmung des Radius in allen Belangen gebessert, aber nicht voll korrigiert war; das Vorspringen des Ulnaendes schien aber gänzlich geschwunden zu sein. Innerhalb 4 Wochen trat dies doch wieder stärker hervor, siehe Fig. 2 und 3, wenn auch lange nicht so wie vor der Operation. Jedenfalls war durch das Ueberdrängen in die ulnare Abduktion ein Teil der Verbesserung durch eine Scheinkorrektur im Handgelenk und der Handwurzel bewirkt worden, die sich mit der Zeit wieder verlor. Da das kosmetische Resultat mich nicht befriedigte, reseziere ich 8 Wochen nach der ersten Operation das Ulnaköpfchen, wodurch eine weitere wesentliche Besserung erzielt wurde (siehe Fig. 4). Alles in allem ist die Deformität sehr gebessert worden, aber nicht voll beseitigt, das Unterlassen der Resektion des Ulnaendes gleichzeitig mit der Osteotomie des Radius war ein Fehler, der zu vermeiden ist. Das funktionelle Resultat war eine erhöhte Gebrauchsfähigkeit der Hand, die jetzt allseits normal beweglich ist, mit dem kosmetischen Erfolge ist Patientin außerordentlich zufrieden, er ist immerhin so wesentlich, daß sich Patientin Nr. II sofort spontan zur Operation entschloß, als sie Patientin Nr. I gesehen.

Digitized by Google

Im 2. Falle, siehe Fig. 5 und 6, gleichfalls eine höchstgradige Gabelhand durch Madelungsche Krankheit, vermied ich den gemachten Fehler. Nach volarem Schrägschnitt quere Osteotomie des Radius, der wieder durch Durchschneidung des Pronator quadratus mobilisiert wurde, nunmehr sofort Resektion des Ulnaendes in einer in Fig. 7 punktierten roten Linie. Verband und Nachbehandlung wie in Fall 1.

Das Resultat geben die Fig. 8, 9, 10 wieder. Die Korrektur ist allseits eine völlige, die Hand von fast normaler Form. Auch das Röntgenbild zeigt den Radius gestreckt. Eine leichte Kallusverdickung, die auf den Bildern stört, ist im Schwinden begriffen. Bei rigorosester Beurteilung hätte ich einen einzigen kleinen Mangel auszusetzen: bei Betrachtung von der Vola her scheint eine Idee von ulnarer Abduktion zu bestehen, ich habe vielleicht 1—2 mm zuviel von der Ulna weggenommen. Dies ist der beste Beweis, daß auch die radiale Ablenkung völlig verschwunden ist. Die Patientin ist hoch beglückt über das Ergebnis.

Die funktionelle Besserung ist in beiden Fällen eine ganz eklatante, die Hände sind in normalen Grenzen beweglich. Die zweite Patientin ist Modistin und macht die feinsten Handarbeiten. Dadurch fällt jedes Bedenken weg gegen die Verwendung des hier zur Korrektur unumgänglichen Gipsverbandes, selbstverständlich muß frühzeitig bewegt usw. und energisch nachbehandelt werden.

Als das Wesentliche des eingeschlagenen Vorgehens ist anzusehen das Bestreben, den im Sinne der Pronation verbogenen Radius im Sinne der Supination zu korrigieren, ich möchte darum die Operation als Depronation des Radius bezeichnen. Die Osteotomie des letzteren schafft lediglich die Vorbedingung für seine Umformung, die Durchschneidung des Pronator quadratus verringert den Widerstand gegen die Supination, die Hauptsache bleibt die Verwendung voller Supination bei gleichzeitiger Dorsalflexion und ulnarer Abduktion der Hand als Verbandslage. Sie hat für die Korrektur dieser Deformität dieselbe Wichtigkeit wie Lorenz' sog. Primärlage für die Heilung der angeborenen Hüftverrenkung.

Ich rate, die Operation in folgender Weise vorzunehmen:

1. Schräger Hautschnitt auf der volaren Unterarmfläche 1 cm vom Process. styl. radii beginnend proximal

Digitized by Google

gegen die Ulna steigend ca. 6 cm lang (schräg, da der Längsschnitt bei der späteren Supination quer gezerrt wird und dann die Fäden durchschneiden).

2. Freilegung des peripheren Radiusendes in der Ausdehnung des Ansatzes des Pronator quadratus. Durchschneidung des Pronator quadratus. (Dies hat den Zweck, das periphere Radiusende frei zu machen, damit es dem korrigierenden Zuge der Supination folgen kann und den nach der Heilung fortwirkenden Einfluß der Pronatoren zur Vermeidung eines Rezidives zu verringern).

3. Quere Durchmeißlung des Radius (siehe Fig. 7) ca. 3 cm über dem Gelenke am Uebergange in den Schaftteil (schräge Osteotomie hat nicht viel Zweck, da sie kaum eine wesentliche Verlängerung bringt und eher einen innigen Kontakt der Bruchstücke gefährdet bei der beabsichtigten Dislocatio ad axin, ad latus und ad peripheriam.

4. Freilegung des peripheren Ulnaendes durch kleinsten Längsschnitt an der ulnaren Kante. Resektion des Köpfchens mit der Drahtsäge. (Knapp am Uebergange in den Schaftteil, nichts von letzterem wegnehmen, siehe Fig. 7 die punktierte Linie.)

5. Drehung des Armes in volle Supination, Dorsalflexion und ulnare Abduktion der Hand. Jetzt erst Naht der Hautwunden.

6. Gipsverband in dieser Stellung bei gebeugtem Ellbogen von der Mitte des Oberarmes bis zu den Grundphalangen reichend. 12—14 Tage Belassen, dann Längshalbierung desselben. Die dorsale Hälfte wird durch weitere 14 Tage als Schiene benutzt, täglich Massage, Faradisation, aktive und passive Bewegungen.

In dieser Weise kann ich das Vorgehen als bewährt empfehlen. Abänderungen, auf die sich Methoden und Methödchen aufbauen lassen, sind immer möglich, Pronatordurchschneidung und Supination bleiben charakteristisch und für das Resultat entscheidend. Die Operation ist einfach und rationell auch bei schweren Deformitäten; da sie für die Funktion des Handgelenks ungefährlich ist, wird sie auch bei leichten Formen von Gabelhand angewendet werden können

Digitized by Google

und hier um so leichter Erfolge erzielen. Bei einer rachitischen Gabelhand hat Trillmich (l. c.) an einem 3jährigen Kinde, meinem Vorschlage entsprechend, mit Supination nach Osteotomie des Radius und Infraktion der Ulna ohne Resektion ein gutes Resultat erhalten. Bei Erwachsenen rate ich bei der Resektion des Ulnaendes zu bleiben.

Ich hoffe, daß die Depronation auch bei der Nachprüfung gute Erfolge geben und sich einbürgern wird, die orthopädische Chirurgie kann dann eine weitere bisher unoperiert bleibende Deformität in ihren Wirkungskreis einbeziehen.

Digitized by Google

XXX.

Die Verwendung frei transplantierter Sehnen in der Behandlung des paralytischen Klumpfußes.

Von

Prof. Dr. **W. Röpke**, Barmen.

Auf dem Gebiete der Extremitätenchirurgie hat die freie Sehnentransplantation sich ein ausgedehntes Anwendungsgebiet erobert, seitdem durch die experimentellen Ergebnisse Eduard Rehns, die von anderer Seite ihre Bestätigung gefunden haben, die Grundlage hierfür geschaffen worden ist.

Rehn hat nachgewiesen, daß das frisch transplantierte Sehnenstück funktionsfähig einheilt, wenn es frühzeitig funktionell in Anspruch genommen wird, wodurch gleichzeitig eine Verwachsung der Sehne mit ihrer neuen Umgebung verhindert wird.

Durch den Reiz der frühzeitigen Bewegungen wird eine Wucherung des Peritenonium externum und internum hervorgerufen, wodurch wiederum reichliche Blutversorgung, eine innige Verwachsung der Sehnenstümpfe eintritt und etwa nekrotisch gewordene Partien der implantierten Sehne durch neues Sehnengewebe ersetzt werden.

Wenn es Rehn auch gelungen ist, Sehnendefekte homoplastisch mit Erfolg zu decken, so soll doch gleiches Vorgehen nur für die Fälle aufgehoben werden, bei denen gleichwertiges Material vom Körper des Kranken nicht in genügendem Maße und ohne Schädigung zu haben ist. Die Autoplastik ist auch schon wegen der Sicherheit der Regenerationskraft unbedingt vorzuziehen.

Da ich mich während meiner Assistentenzeit bei Lexer von der ausgezeichneten Verwendbarkeit der freien Sehnenplastik im allgemeinen mehrfach überzeugen konnte, habe ich sie auch in der Behandlung des paralytischen Klumpfußes zur Anwendung gebracht.

Digitized by Google

Durch die freie Sehnenplastik sind wir in die Lage versetzt, von der Opferung irgendeiner Muskelfunktion abzusehen, es können vielmehr die gewöhnlichen Verfahren der Sehnenverlagerungen vereinfacht, unterstützt und ergänzt werden. Dazu kommt, daß die Behandlungsdauer erheblich abgekürzt wird, da ja gerade die frühzeitige Inanspruchnahme des Transplantats eine feste Verheilung und kräftige Arbeitsleistung garantiert.

Nicht völlig gelähmte Muskeln können wir in ihrer Regeneration wesentlich unterstützen, wenn wir zwischen ihrem Angriffspunkt am Knochen und einem gesunden Muskel eine frei transplantierte Sehne einschalten. Auf diese Weise wird dem geschwächten Muskel ein Teil seiner Arbeit durch einen anderen Muskel abgenommen, ohne daß er dauernd mit ihm verbunden wurde, so daß er ohne Ueberanstrengung während seiner Wiederherstellung durch systematische Uebungen gekräftigt werden kann, während dabei immer das Resultat der Redression erhalten wird.

Den ersten mit homoplastischer Sehnentransplantation behandelten paralytischen Klumpfuß hat Rehn (Jena) auf dem Chirurgenkongreß 1910 mitgeteilt. Dieser Fall, der sämtlichen bis dahin gebräuchlichen Methoden hartnäckig getrotzt hatte, erfuhr erst dadurch eine erhebliche Besserung, daß die gut erhaltene Wadenmuskulatur durch Einschalten einer fremden, kräftigen Sehne zur Hebung des äußeren Fußrandes herangezogen wurde.

In meinen Fällen habe ich mich der Autoplastik bedient, und zwar habe ich den Musc. palmaris longus verwandt, den Lexer zum Ersatz von Fingersehnen und auch sonst in der Extremitätenchirurgie benutzt.

Von zwei kleinen Hautschnitten oberhalb des Handgelenks und weiter oben am Unterarm wird seine Sehne durchtrennt und herausgezogen.

Bezüglich der allgemeinen Technik der Sehnentransplantation hat Lexer bereits betont, daß das Implantat nirgends unmittelbar unter der Naht der Weichteile und der Haut liegen darf, daß am besten Lappenschnitte angelegt werden oder die Einlagerung von Sehnen von entfernten Hautschnitten aus erfolgt, indem man sie von den Hautschnitten aus unter den tunnellierten Weichteilen durchzieht. Die Befestigung geschieht derart, daß ihre Enden durch einen Schlitz der gebenden und empfangenden Sehne und durch den durchlochten Knochen hindurchgezogen schlingenartig vernäht werden.

Digitized by Google

Zunächst habe ich den Klumpfuß nach dem Verfahren von Schultze (Duisburg) gründlich redressiert und dann nach einigen Wochen die Sehnenverlagerung und Transplantation vorgenommen.

Kleine Hautschnitte werden so angelegt, daß sie unter geeigneter Verziehung die Stellen frei liegen lassen, an denen die Durchtrennung der zu verlagernden Sehne, die Anhängung der transplantierten und ihre Fixierung an der neugeschaffenen Insertionsstelle geschehen soll. Nun wird mit einer Kornzange von der proximalen Wunde aus unter dem Lig. transv. und cruciatum hindurch ein Tunnel für die zu verlagernde oder zu verpflanzende Sehne bis zu ihrem neuen Insertionsgebiet hergestellt und die jetzt erst herausgenommene Sehne des Palm. long. überpflanzt. Die Enden werden, während der Fuß in korrigierter Stellung gehalten wird, durch einen Schlitz in der Sehne, an die das Implantat angehängt werden soll, oder durch ein Bohrloch im Knochen, an dem sie inserieren soll, durchgezogen und schlingenförmig mit mehreren Sublimatseidennähten unter genügender Spannung fixiert.

Der Fuß wird im Gipsverband festgestellt und nach 8—12 Tagen für immer längere Zeit am Tage freigegeben, damit aktive Bewegungen gemacht und orthopädische Maßnahmen getroffen werden können.

Für die Naht bleibt zunächst noch eine Fußschiene in Anwendung.

Nach diesen Grundsätzen habe ich in 2 Fällen mit dem Erfolg tadelloser Einheilung, guter Stellung und Funktion des Fußes operiert.

Bei einem Mädchen mit spinaler Kinderlähmung waren bis auf den Extensor pollicis longus und den Tibialis anticus sämtliche Strecker des Fußes und die Peronei gelähmt. Nachdem der Klumpfuß redressiert und für mehrere Wochen im Gipsverband gehalten war, wurde der Extensor pollicis in der erwähnten Weise durch die Basis des Metatarsus V hindurchgezogen und hier vernäht. Der Rest des Extensor pollicis wurde durch Vermittlung der Palmarissehne wieder mit seinem zugehörigen Muskel oberhalb des Ligam. transvers. in Verbindung gebracht.

Der Extensor digit. wurde straff mit dem Tibial. ant. vernäht.

In einem zweiten Falle, einem jungen Mädchen, hatte sich im Anschluß an eine Wirbelfraktur ein schwerer Klumpfuß entwickelt, der Tibial. ant. zeigte sich allein noch funktionstüchtig außer den Beugern, während die übrigen Strecker und die Peronei gelähmt

Digitized by Google

waren. Nach ein paar Monaten stellte sich eine, wenn auch minimale aktive Funktion der Zehenextensoren wieder her, doch war ihre Kraft nicht imstande, das Redressionsresultat auch nur im geringsten Grade zu erhalten. Es wurde deshalb zwischen die Basis des Metatarsus V und den Tibial. antic. die Sehne des Palm. long. in der vorhin geschilderten Weise eingeschaltet, während der Fuß in stark redressierter Stellung gehalten und nachher eingegipst wurde. Vom 12. Tage ab wurde der Fuß zu aktiven Bewegungen freigegeben, während für weitere 8 Tage eine Nachtschiene noch in Anwendung blieb.

Der Effekt war auch hier ausgezeichnet und es war die interessante Beobachtung zu machen, daß die bisher fast ganz funktionsunfähigen Zehenstrecker unter geeigneter Behandlung sich sehr rasch und ganz bedeutend besserten. Der Erfolg ist zurzeit ausgezeichnet.

Ich möchte daher die Anwendung der frei transplantierten Sehne in der Behandlung des paralytischen Klumpfußes angelegentlichst empfehlen.

Digitized by Google

XXXI.

Zur Operation der kongenitalen Vorderarmsynostose.

Von

Dr. **H. Maaß,**

Leiter der chirurgischen Abteilung des Kinderhauses Blumenstraße in Berlin.

Mit 4 Abbildungen.

Meine Herren! Die kongenitale Vorderarmsynostose ist, wie Sie wissen, eine recht seltene Deformität; aus einem Zeitraum von etwa 20 Jahren hat Baisch[1]) kürzlich nur 32 klinisch resp. röntgenologisch untersuchte Fälle zusammenstellen können, wozu aus letzter Zeit noch ein von Melchior[2]) und ein von mir selbst mitgeteilter Fall kommen. Was ich auf Grund meines Falles über die Pathogenese, die pathologische Anatomie und die klinischen Symptome zu sagen hatte, habe ich bereits andernorts mitgeteilt[3]); hier möchte ich mich auf einige Bemerkungen zur Operation der seltenen Mißbildung beschränken.

Die Indikation zur Operation der Deformität wird von einzelnen Autoren, so von Lieblein[4]), Joachimsthal[5]) u. a. bestritten, unter Hinweis darauf, daß die durch die radio-ulnare Synostose bedingte Supinationsbehinderung durch die stets erhaltene freie Beweglichkeit der Hand- und Schultergelenke genügend ausgeglichen werde; dieses trifft indes doch nur für das kindliche Alter zu; für den Erwachsenen ist — zumal bei rechtseitigem oder gar doppelseitigem Sitz des Leidens (fast $^2/_3$ aller Fälle sind doppel-

[1]) Zeitschr. f. orthop. Chir. Bd. 31.
[2]) Berl. klin. Wochenschr. 1912. Nr. 35.
[3]) Deutsche med. Wochenschr. 1913. Nr. 15.
[4]) Zeitschr. f. orthop. Chir. 1909. Bd. 24.
[5]) Charité-Annalen 1910. Bd. 34.

Digitized by Google

seitig!) — der Ausfall der Supinationsmöglichkeit keineswegs gleichgültig, bedeutet vielmehr eventuell eine erhebliche Verminderung der Erwerbsfähigkeit, ganz abgesehen von der kosmetischen Störung, die durch eine fixierte Pronationsstellung des Vorderarms verursacht wird. Zugunsten eines operativen Eingreifens spricht zudem der Umstand, daß nach der Natur des Leidens eine unblutige Behandlung völlig aussichtslos erscheinen muß, und daß nach mehrfachen Beobachtungen die Bewegungsstörung im Laufe der Jahre eher schlechter als besser wird, indem die proximale Verschmelzung der Knochenenden langsam distalwärts fortzuschreiten scheint.

Mit mehr Recht könnte vielleicht gegen den operativen Eingriff geltend gemacht werden, daß die Prognose desselben keine sonderlich gute zu sein scheint; freilich sind die hierüber in der Literatur vorliegenden Mitteilungen äußerst spärliche, was ja bei der Seltenheit der Deformität nicht weiter zu verwundern ist.

Als erster hat Kümmell[1]) über einen operativen Eingriff bei kongenitaler radio-ulnarer Synostose berichtet; bei einem 16jährigen Mädchen mit doppelseitiger Synostose hat derselbe das Ellbogengelenk breit eröffnet und die Knochenbrücke zwischen Radius und Ulna durchmeißelt, mußte aber, um freie Beweglichkeit zu erzielen, noch ein Stück vom Radius fortnehmen und den stark verkrümmten Radiusschaft durch Infraktion gerade richten; nichtsdestoweniger stellte sich der alte Zustand bald wieder her, wozu aber vielleicht der Umstand beitrug, daß der Wundverlauf durch Eiterung gestört war. Ein etwas besseres Resultat erzielte Helferich[2]), der bei einem 11jährigen Mädchen mit doppelseitiger Deformität linkerseits den Radius durchmeißelte und einen Muskellappen vom M. extensor carpi rad. zwischenlagerte; der unmittelbare Erfolg der Operation war ein befriedigender, über das Dauerresultat ist nichts bekannt geworden.

Stretton[3]) durchtrennte bei einem 8jährigen Mädchen mit doppelseitiger Synostose die Knochenbrücke und resezierte das Radiusköpfchen; als sich die knöcherne Vereinigung beider Knochen bald wiederherstellte, interponierte er bei einem zweiten Eingriff eine Zinkplatte während dreier Monate; über den Erfolg ist leider nichts bekannt, da sich die Patientin der weiteren Beobachtung entzog.

[1]) Biblioth. med. 1895. Bd. 3.

[2]) Mitgeteilt von Schilling, Inaug.-Diss. Kiel 1904.

[3]) Brit. med. Journ. 1905, II. p. 1519.

Digitized by Google

Morestin[1]) hat 2 Fälle operiert; bei einer 19jährigen Patientin ergab die Durchmeißelung der Knochenbrücke mit Radiusresektion nach lange fortgesetzter mediko-mechanischer Behandlung ein befriedigendes — funktionelles — Resultat, während bei einem 10jährigen Mädchen die einfache Durchmeißelung der Synostose ohne Radiusresektion keinen Erfolg hatte.

Biesalski[2]) erzielte mittels Durchmeißelung der Knochenbrücke und Radiusresektion bei einem 7jährigen Mädchen mit doppelseitiger Synostose linkerseits ein so wenig befriedigendes Resultat, daß er auf die Operation der anderen Seite verzichtete und auf Grund dieses Mißerfolges ganz allgemein vor jedem operativen Eingriff warnt; allerdings scheint in diesem Falle die besonders hochgradige Radiusverkrümmung Ursache des Mißlingens gewesen zu sein, denn Klapp erreichte, wie er gelegentlich der Demonstration meines Falles berichtet[3]), durch den gleichen Eingriff und lange orthopädische Nachbehandlung bei einem 8jährigen Knaben ein funktionell durchaus befriedigendes Resultat.

Nach diesen bislang vorliegenden Mitteilungen sind die Chancen der Operation in der Tat keine allzu glänzenden, indes doch auch nicht so schlechte, daß der Pessimismus Biesalskis u. a. für alle Fälle gerechtfertigt erschiene, zudem der Eingriff bei sorgfältiger Asepsis doch als ein nahezu ungefährlicher bezeichnet werden kann. Zuzugeben ist freilich, daß ein jahrelanges Bestehen der Bildungsstörung durch die allmählich eintretenden Muskelatrophien und Weichteilschrumpfungen die operative Prognose ungünstig beeinflußt; aber, wie die Fälle von Morestin und Klapp beweisen, ist durch intensive orthopädische Nachbehandlung hier doch manches wieder wettzumachen und im übrigen ergibt sich hieraus nur die Indikation, die Operation so zeitig als möglich vorzunehmen.

Ein typisches Operationsverfahren läßt sich bei der Verschiedenheit der anatomischen Verhältnisse der Mißbildung naturgemäß nicht aufstellen; wir werden vielmehr auf Grund des Röntgenbefundes im Einzelfalle den Operationsplan jeweils individualisieren müssen. Im allgemeinen stehen uns zur operativen Wiederherstellung der Supinationsmöglichkeit zwei Wege offen: die Durchtrennung der radio-ulnaren Synostose oder die Anlegung einer Radius-

[1]) Bullet. de la société anatomie. Paris 1904. Nr. 1.

[2]) Zeitschr. f. orthop. Chir. Bd. 25.

[3]) Deutsche medic. Wochenschr. 1913, N. 19, S. 918.

Digitized by Google

Pseudarthrose unterhalb der Synostose; der letztere von Helferich[1]) beschrittene Weg — sicher das technisch einfachere Vorgehen — dürfte leider nur für wenige Fälle aussichtsreich erscheinen, einmal weil bei ausgedehnter Synostose die Pseudarthrose ziemlich tief angelegt werden muß, so daß ein beträchtlicher Teil der Supinatorenwirkung verloren geht, sodann weil bei Fällen mit starker Radiusverkrümmung das distale Fragment nach der Pseudarthrosenbildung, statt sich um seine Längsachse zu drehen, einen kreisförmigen Ausschlag beschreiben müßte, wodurch natürlich der Effekt der Operation mehr oder weniger illusorisch würde; zum mindesten müßte also die Radiusverkrümmung zuvor durch Infraktion oder Osteotomie korrigiert werden.

Die von den meisten Operateuren bevorzugte operative Durchtrennung der radio-ulnaren Knochenbrücke scheint nach den vorliegenden Erfahrungen nur bei gleichzeitiger Radiusresektion einen Erfolg zu versprechen, da das proximale Radiusende auch nach Durchmeißelung der Synostose ein Hindernis für die Supinationsbewegung bildet; Rais[2]) hat deshalb schon bei Besprechung des einen Falles von Morestin den Rat gegeben, das Capit. radii prinzipiell mit zu resezieren, um den Spielraum beider Knochen gegeneinander zu vergrößern. Die Trennung der Synostose erfordert ausnahmslos die breite Eröffnung des Ellbogengelenks, da sich die Verschmelzung des Knochenendes stets bis in das Gelenk hinein erstreckt, ist also ein wesentlich eingreifenderes Verfahren als die extraartikuläre Pseudarthrosenbildung.

Wenn ich mich bei meinem Fall auf Grund des Röntgenbefundes[3]) zu dem intraartikulären Eingriff entschlossen habe, so waren hierfür zwei Gesichtspunkte maßgebend: einmal die erhebliche Verkrümmung der Radiusdiaphyse, welche aus den oben angeführten Gründen eine Pseudarthrosenbildung untunlich erscheinen ließ, und dann eine recht hochgradige frontalwärts gerichtete Abbiegung des proximalen Ulnaendes, die nur durch intraartikuläre Osteotomie korrigiert werden konnte. Auf diese bei der

[1]) l. c., Ueber ein gleiches Vorgehen mit gutem Resultat berichtet auch Rosenfeld (Nürnberg) in der Diskussion zu meinem Vortrag (cf. Verhandl. der Deutsch. Gesellsch. f. orthop. Chir. 1913).

[2]) G. Rais, La synostose congénitale radio-cubitale. Revue d'orthopéd. 1907.

[3]) Fig. 1 und 2 sind nach den Röntgenbildern genau wiederholte Konturenzeichnungen der Vorderarmknochen beider Seiten.

Digitized by Google

kongenitalen Vorderarmsynostose gar nicht seltene Ulnadeformität möchte ich übrigens hier ganz besonders die Aufmerksamkeit lenken, da von den früheren Operateuren auf sie so gut wie gar keine Rücksicht genommen wurde, woraus vielleicht ein Teil der Mißerfolge zu erklären ist; denn die frontalwärts gerichtete Abbiegung des oberen Ulnaendes ist nicht allein ein Hemmnis für die Streckbewegung des Vorderarmes, sondern ebenso für die Rotationsbewegung des Radius, zumal wenn noch — wie bei meinem Fall — das deforme Ulnaende durch die synostotischen Knochenauflagerungen nach vorn und nach der radialen Seite hin erheblich verdickt ist.

Ich bin deshalb bei der Operation meines Falles in der Weise vorgegangen, daß ich nach Durchsägung der radio-ulnaren Knochenbrücke mittels Giglischer Drahtsäge das nach vorn abgebogene Ulnaende durch keilförmige Osteotomie mit hinterer Basis aufgerichtet und die vorderen und seitlichen Knochenauflagerungen mittels Meißels sorgfältig entfernt habe; nun konnte ich mit einer verhältnismäßig geringfügigen Radiusresektion (1—1½ cm) auskommen, um vollkommen freie Supinationsmöglichkeit zu erzielen, und auch die Verkrümmung der Radiusdiaphyse erwies sich für die Rotationsbewegungen weiter nicht mehr hinderlich, war allerdings wohl auch nicht so hochgradig als in dem Falle Biesalskis[1]), wo sie, wie oben erwähnt, das Resultat so störend beeinflußte.

Ich lasse nun die Krankengeschichte des von mir operierten Falles gekürzt folgen:

Anamnese: Else H., 11 Monate alt, stammt von gesunden Eltern, in der Familie keine Bildungsstörungen Geburt rechtzeitig, in Kopflage, leicht und ohne Kunsthilfe. Linker Arm bei der Geburt von der Nabelschnur mehrfach umschlungen, im Ellbogengelenk extrem gebeugt; auch später linker Arm dauernd in Beugung, Handteller auffallend nach vorne gerichtet.

Status praesens: Gut entwickeltes, gesundes Kind; am Skelett im ganzen keine Besonderheiten, keine Spuren von Rachitis. Linker Arm in leichter Beugung und hochgradiger Pronation, Handteller nach vorn und aufwärts gerichtet, Supination absolut unmöglich, desgleichen

[1]) l. c.

Digitized by Google

Streckung im Ellbogengelenk behindert, Beugung frei. Linker Vorderarm 1½—2 cm kürzer als rechts, Capitulum radii an normaler Stelle nicht fühlbar. Hand- und Schultergelenke sowie rechter Arm ohne Besonderheiten.

Röntgenbefund: Rechts (Fig. 1) völlig normale Verhältnisse. Links (Fig. 2) beide Vorderarmknochen kürzer und besonders an ihren proximalen Enden stark gekrümmt, wie wenn in Richtung des Pfeiles x ein abnormer mechanischer Widerstand das Längenwachstum der Knochen gehemmt hätte; das obere Ulnaende ist stark frontalwärts abgebogen, das obere Radiusende

Fig. 1.

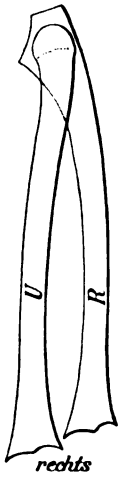

Fig. 2.

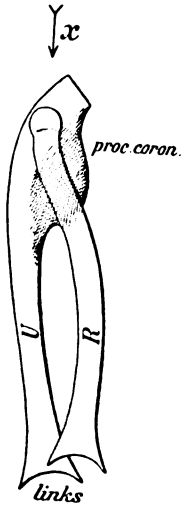

steht abnorm tief und rückwärts verlagert, der Radiusschaft verläuft, besonders in seiner oberen Hälfte, stark gegen die Ulna gekrümmt. Die proximalen Knochenenden sind deutlich getrennt erkennbar, aber im Bereich ihrer Kreuzung in Ausdehnung von etwa 1½—2 cm durch eine scheinbar von der Ulna ausgehende Knochenwucherung oberflächlich miteinander verbunden; besonders starke Knochenauflagerungen zeigt die Ulna an der vorderen Konkavität unterhalb des Process. coronoideus, so daß das Ulnaende hier im sagittalen Durchmesser stark verbreitert erscheint.

Die am 17. Februar d. J. in Chloroformnarkose vorgenommene Operation gestaltete sich folgendermaßen (vgl. Fig. 3 und 4).

Digitized by Google

Unter Blutleere Eröffnung des linken Ellbogengelenks durch hinteren Bogenschnitt (Kocher). Freilegung der Vorderarmknochen im Bereich ihrer Synostose und unter möglichster Schonung aller Muskelansätze. Durchtrennung der Knochenbrücke mittels Giglischer Drahtsäge. Korrektion der Ulnaabbiegung durch keilförmige Osteotomie mit hinterer Basis (Fig. 3, a) und Resektion der Knochenauflagerungen an der Vorderseite der Ulna unterhalb des Process. coronoideus (Fig. 3, b); schließlich Resektion eines knapp $1\frac{1}{2}$ cm langen Stücks vom proximalen Radiusende (Fig. 3, c). Hiernach sowohl Supination als Streckung des Vorderarms völlig unbehindert.

Fig. 3.

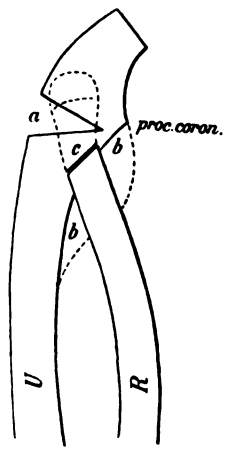

Fig. 4.

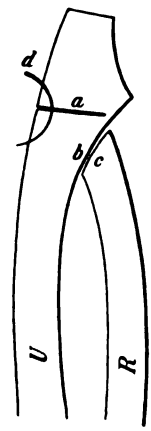

Knochennaht (Fig. 4, d), Kapsel- und Hautnaht, Gipsverband in extremer Supination und Streckstellung.

Völlig fieberfreier und reaktionsloser Verlauf, Heilung per primam. Nach $3\frac{1}{2}$ Wochen vorsichtiger Beginn mit mediko-mechanischer Nachbehandlung. Jetziges Resultat durchaus gut: Vorderarm in normaler Mittelstellung, passive Beweglichkeit völlig frei, aktive — anfangs stark behindert — bereits in wesentlicher Besserung[1]).

Zusammenfassend läßt sich also zur Operation der kongenitalen Vorderarmsynostose auf Grund der bislang vorliegenden Erfahrungen etwa folgendes sagen:

[1]) Anmerkung bei der Korrektur: Jetzt — 4 Monate nach der Operation — ist auch die aktive Beweglichkeit bereits annähernd normal.

Digitized by Google

1. Die Operation der kongenitalen Vorderarmsynostose ist sowohl wegen der kosmetischen Störung als mehr noch zur Beseitigung der Funktionsbehinderung — namentlich bei rechtseitigem resp. doppelseitigem Sitz der Deformität — durchaus indiziert und in möglichst jugendlichem Alter vorzunehmen.

2. Das Operationsverfahren ist je nach den durch das Röntgenbild aufgedeckten anatomischen Verhältnissen für den Einzelfall zu individualisieren, und hierbei besonders auch auf etwaige Verbiegungen des oberen Ulnaendes Rücksicht zu nehmen.

3. Abgesehen von einzelnen anatomisch besonders ungünstigen Fällen ist die Prognose der Operation durchaus keine schlechte; doch ist zur Sicherung des Dauerresultats ausnahmslos lange orthopädische Nachbehandlung erforderlich.

Digitized by Google

XXXII.

Aus der chirurgischen Universitätsklinik zu Innsbruck
(Vorst.: Prof. v. Haberer).

Die operative Behandlung des essentiellen Pes adductus.

Von

Dr. **L. v. Mayersbach.**

Mit 3 Abbildungen.

Der kongenitale Pes adductus, oder essentielle Pes adductus ist eine ziemlich seltene Mißbildung, und ist in einwandfreier Weise bis jetzt nur in wenigen Fällen, in 2 Fällen Cramers unter dem Namen „Metatarsus adductus" beschrieben worden. Seine Aetiologie ist wohl immer eine pathologische Haltung des untersten Fußabschnittes in utero und die dadurch bedingte konsekutive Verkürzung bzw. schlechtere Ausbildung gewisser Fußmuskeln, die dann später die Gelenke in der pathologischen Stellung weiter belassen. Es ist daher nicht zu verwundern, wenn dadurch solche Muskeln, die sonst nur in einer Richtung wirken, noch eine zweite störende Zugkomponente erlangen. In diesem Sinne ist auch die Wirkung des Musc. abductor pollicis, der eigentlich in bezug auf die Körperachse ein Adduktor ist, beim Pes adductus zu betrachten. Die selbständige Adduktionsfähigkeit dieses Muskels wird allgemein geleugnet und seine Funktion erscheint nur dann ermöglicht, wenn durch Synergisten und Antagonisten der Vorderfuß eine Rotation im Talotarsalgelenk im Sinne einer Supination gemacht hat, bei gleichzeitiger Knickung im queren Tarsalgelenk. Durch diese Stellung des Fußes fällt dann die Zugwirkung des Muskels an die Innenseite seines Gelenkes und wirkt so, wie dies Dunker für die adduzierenden

Digitized by Google

Muskeln verlangt. Dadurch, daß durch die Rotation des Vorderfußes der vordere Insertionspunkt des Abductor pollicis am lateralen Sesambeine etwas dorsalwärts rückt, muß die adduzierende Komponente stärker sein als die Beugung. Versuche an der Leiche ergeben, daß, wenn man den Calcaneus fixiert und den Vorderfuß im Sinne seiner Supination nach oben und außen rotiert, sich die Sehne des Abductor pollicis in kleine Falten legt. Zieht man nun an der Sehne jetzt an, so erfolgt eine Adduktionsbewegung des Vorderfußes. Auch am Sohlenabdruck sieht man dann deutlich, daß eine auffälligere Aussparung entsprechend der Vermehrung der Konkavität infolge Knickung des Fußgewölbes eigentlich fehlt und der vordere Anteil ziemlich breit erscheint.

Therapeutisch ist bis jetzt in diesen Fällen das manuelle Redressement mit nachfolgenden Gipsverbänden verwendet worden. Wenn man aber bedenkt, daß durch die Ueberkorrektion eine Ueberdehnung des Muskels geschaffen wird, und der immer als rudimentär betrachtete Muskel, von dem man allerdings anderseits bei der Plattfußbehandlung zur Herstellung des Fußgewölbes doch eine ganz respektable Leistung und Erstarkung verlangt, eigentlich durch die Ueberdehnung fast zu vollkommener Wirkungslosigkeit gebracht wird und die resultierende Fußform ein Plattfuß werden muß, so liegt es nahe, einmal auf operativem Wege zu versuchen, den einen oder den anderen Insertionspunkt derart zu ändern, daß dadurch eine andere Zugwirkung erreicht wird. Wie früher erwähnt, liegt in extremen Fällen, so besonders beim Pes adductus, die Zugachse des Muskels nicht über dem Gelenke, sondern an seiner medialen oder inneren Seite, wodurch natürlich die Adduktion immer mehr vermehrt wird. Wird nun das distale Ende des Musc. abductor pollicis vom lateralen Sesambein auf das mediale verpflanzt, so fällt seine Zugrichtung entweder schon von selbst in der Richtung der Gelenkachse, oder wenn der Vorderfuß leicht überkorrigiert wird, infolge Abduktionsstellung der Metatarsen lateral davon. Eine Kontraktion des Muskels löst dann entweder nur eine reine Beugung plantarwärts, d. h. eine Knickung des Fußgewölbes, im äußersten Falle eine leichte Valgusstellung des 1. Metatarsus und somit des ganzen Vorderfußes aus. Da der Muskel durch die Operation nicht geschädigt wird, da er nur in Spannung gehalten, nicht aber überdehnt wird, da er ferner durch eigene Kraft den Fuß in richtiger Stellung behält, so kann eine längere Ruhestellung im Gipsverbande

Digitized by Google

und damit ein Hintanhalten der allgemeinen Inaktivitätsatrophie vermieden werden und der Muskel kann so mehr zur Stützung des Fußgewölbes beitragen. Jedenfalls wird die Bildung eines Pes planus erschwert. Fügt man dieser Transplantation eine unterstützende Ueberpflanzung des Tibialis anticus an die Vorderseite des Os naviculare nach Art der Müllerschen Plattfußoperation hinzu, so ist die Stellung des Fußes genügend gesichert. An der Hand des vorliegenden Falles möchte ich die operative Behandlung beschreiben:

Fig. 1.

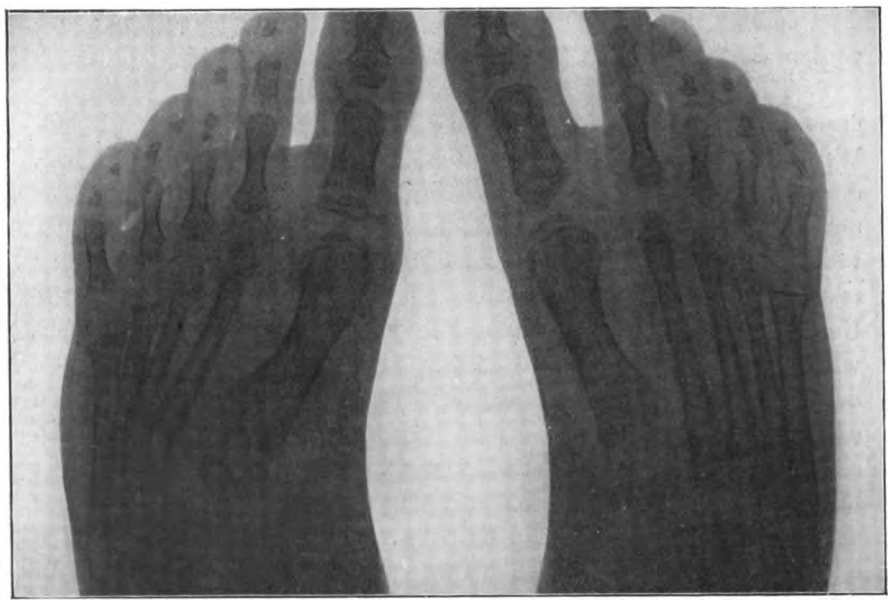

l. r.

Vor der Operation.

Krankengeschichte: Im Herbst des Jahres 1912 wurde ein 4jähriges Kind an die hiesige chirurgische Klinik gebracht behufs Stellungsverbesserung seiner Klumpfüße. Die Anamnese ergab eine normale Geburt; jedoch sehr bald bemerkten die Eltern die merkwürdig schlechte Stellung der Füße, die mit Beginn der Gehversuche immer mehr zunahm. Da die Eltern auf spontane Besserung hofften, geschah nichts weiter. Der Status somaticus ergab ein schwächliches, mageres Kind von leicht spastischem Habitus und rachitischer Deformation der Brust. Die Extremitäten aber,

Digitized by Google

sowie die Wirbelsäule zeigten keinerlei rachitische Veränderungen in erhöhtem Maße. Patellarsehnenreflexe beiderseits etwas gesteigert. Das Kind ist soweit ziemlich intelligent, aber in seinen Bewegungen ungeschickt. Patient steht gut auf beiden Beinen und tritt fast mit der ganzen Sohle auf den Boden auf. Umwechseln von einem

Fig. 2.

l. r.

Nach der Operation.

Bein auf das andere erfolgt mit einiger Unsicherheit, wobei die Adduktion des Vorderfußes zunimmt. Der Sohlenabdruck ergibt eine starke Verbreiterung des Vorderfußes, bzw. Adduktion desselben. Fußgewölbe ist am Sohlenabdruck wohl zu sehen, aber nicht schön ausgebildet. Auffallend ist die allgemeine Schwäche und schlechte Ausbildung der gesamten Unterschenkelmuskulatur. Die Unter-

Digitized by Google

schenkel erscheinen gleichmäßig dünn, säulenartig. Der Vorderfuß ist beiderseitig, besonders aber am linken Fuß stark adduziert, und das Großzehenglied erscheint infolge der starken Abknickung im Tarsometatarsalgelenk auffallend verlängert. In bezug auf die Fußachse ist der Vorderfuß um circa 30 Grad nach innen abgeknickt. Der Talus sitzt mit seiner Rolle normal in der Malleolengabel, sein Kopf ist in einer tiefen Grube an der medialen Seite fühlbar. Der Fußrücken ist stark gewölbt und fällt steil nach außen ab. Die Tuberositas metatarsi V springt deutlich vor. Rechts ist diese Adduktion deutlicher ausgesprochen. Zugleich besteht ein mäßiges Genu valgum und eine Knickung der Achillessehne nach außen. Der

Fig. 3.

Seitliche Aufnahme des operierten Fußes.

Muskelbefund ergab eine Schwäche des Flexor hallucis und des Gastrocnemius und eine deutliche Anspannung der Tibialis-anticus-Sehne. Die Gangart des Knaben ist steif und stampfend. Der Fuß wird beim Gehen nicht abgewickelt, sondern steht in einem rechten Winkel zum Unterschenkel fixiert. Pro- und Supination sind erschwert und der Fuß kann hauptsächlich nur plantar und dorsal gebeugt werden. Da das erste Röntgenbild verloren ging, mußte dieses nach dem ersten Verband aufgenommene die bestehenden Verhältnisse zeigen. Das Röntgenbild ergab keine Verkrümmung der Metatarsen im Sinne eines rachitischen Metatarsus varus, sondern die Knochen sind schlank, gerade und stehen nur schief gestellt und weisen am Bild infolge der starken Supinationsstellung eine

Digitized by Google

starke Verzeichnung auf. Am Talus ist nur eine etwas auffallende Steilstellung zu bemerken, anderseits eine Drehung und Verschiebung der Cuneiformea nach oben und außen. Das Naviculare hat keinen deutlichen Schatten.

Wir haben also vor uns einen Fall von scheinbar angeborener Mißbildung, der nur insofern etwas verwischt ist, als sich spastische Züge in das Krankheitsbild im Sinne von infantilen Muskelspannungen, wie sie Hasebroek beschreibt, einmischen. Das Frühererkennen der Deformität vor der Gehzeit, der Mangel jeglicher fieberhafter Erkrankung lassen einen enzephalitischen oder poliomyelitischen Herd mit dadurch resultierender Kontraktur oder Lähmungsstellung des Fußes ausgeschlossen erscheinen. Auch die Annahme einer Selbstkorrektion eines eventuell kindlichen Plattfußes fällt hier hinweg.

Da die Eltern vorerst keine Einwilligung zu einer blutigen Operation gaben, wurden beide Füße manuell redressiert und in guter Stellung eingegipst. Nach Abnahme der Gipsverbände zeigte sich jedoch bald wieder die Tendenz zu neuerlicher Adduktionsstellung nebst einer ziemlichen Haltlosigkeit des ganzen Fußes. Ein nochmaliger Gipsverband wurde nach 6 Wochen abgenommen. Der linke Fuß steht ziemlich befriedigend, der rechte aber geht abermals in die alte Adduktionsstellung zurück und das Fußgewölbe ist stark eingesunken. Da die Eltern jetzt doch die Einwilligung zu einem blutigen Eingriff gaben, wurde vorerst durch Massage und Bäder die Fußmuskulatur etwas gestärkt. Am 15. Januar wird in Aethernarkose die Operation, wie folgt, ausgeführt:

1. Schnitt oberhalb des Malleolus internus und Raffung des Musc. peroneus brevis.

2. Schnitt am Dorsum über dem Ansatz der Tibialis-anticus-Sehne, Abtragung derselben und Fixation ihres Endes an der unteren und medialen Seite des tief herabgesunkenen Os naviculare.

3. Schnitt über die Kante des Metatarsus I, etwas oberhalb des Metatarsophalangealgelenks beginnend, circa 4 cm lang gegen die Fußsohle zu. Freilegung des Musculus adductor pollicis und Durchtrennung seiner Insertion am lateralen Sesambein. Die an einen Faden geschlungene Sehne wird über dem Flexor hallucis an das mediale Sesambein geführt und daselbst am Periost fest vernäht. Dieser letzte Akt gestaltet sich schwieriger, da man die Wundränder weit auseinander halten muß und nur mit ganz kleinen,

Digitized by Google

stark gekrümmten, kräftigen Nadeln die Sehne am Periost genügend sicher fixieren kann. Vorher wurde der Fuß in korrigierter Stellung gehalten, und der Muskel stellte sich sofort in gute Spannung. Auffallenderweise war der Muskel nichts weniger als rudimentär oder atrophisch, im Gegenteil zu den übrigen wenig gut ausgebildeten Muskeln bis weit gegen seine Insertion zu mit rotem Muskelfleisch versehen. — Verschluß der Hautwunden mittels Seide und steriler Deckverband.

Auf die Anlegung des Gipsverbandes, wurde die größte Vorsicht angewendet. Der Fuß wurde in leichter Spitzfußstellung mit gerade gestelltem Vorderfuß und mit gut ausmodelliertem Gewölbe in einem nur wenig, hauptsächlich nur in Gewölben wattierten Gipsverband fixiert. Nach 10 Tagen wurde der Gipsverband wieder abgenommen, und die Wunden waren per primam geheilt. Patient konnte den Fuß aktiv gut bewegen und kann die Fußwölbung verstärken oder verflachen. Dabei ist die Adduktion des Vorderfußes vollkommen verschwunden, und der früher kurze plumpe Fuß ist jetzt schlank und das Os naviculare springt nicht mehr hervor. Passive Bewegungen und leichte Massage im Fußgewölbe und im Gastrocnemiusgebiet bilden die Nachbehandlung. Da das Kind in Hausbehandlung kommt, wird ihm ein artikulierender Gipsverband derart angelegt, daß einerseits die halbe Wade und der Fuß bis zum Os naviculare eingegipst wird, anderseits um die Metatarsen ein Gipsring gelegt wird. Beide Teile werden durch ein Drainrohr, das oben am Wadenbein fixiert ist und um den Malleolus externus herum schräg an die Unterfläche des obengenannten Gipsringes läuft, derart verbunden, daß die Elastizität des Gummirohres den Fuß in leichte Spitzfußstellung und Abduktion drängt. Ferner wird die Mutter angewiesen, den Fuß immer wieder mehrmals täglich zur Stärkung des Musc. adductus einwärts zu drängen. Die Kontrolle nach 4 Wochen und Abnahme dieses Gipsverbandes ergab eine vollkommene Funktionstüchtigkeit der überpflanzten Muskeln, besonders aber des Adductor pollicis. Der Fuß hat eine gute Wölbung, die willkürlich vermehrt und verringert werden kann. Patient kann nicht nur den Fuß nach allen Richtungen frei bewegen, sowohl in Pro- und Supination als auch in Dorsal- und Plantarflexion, und kann auch auf den Fußspitzen stehen. Aufgefordert wickelt Patient den Fuß gut ab und geht dabei über den Großzehenballen. Die Form des Fußes ist eine fast vollkommen normale geworden mit

Digitized by Google

gut erhaltenem Gewölbe. Der Calcaneus steht senkrecht auf der Unterlage, die Knickung nach außen ist verschwunden.

Im Röntgenbilde erkennt man einmal an der Weichteilkontur eine Stellungsverbesserung in dem Sinne, als die mediale Knickung verschwunden ist. Vom Köpfchen Metatarsi I zum Calcaneus läuft der Weichteilschatten fast gerade. Der Metatarsus I steht nicht mehr so stark abgeknickt, wie man sich durch Messen überzeugen kann. Winkelverbesserung circa 15 bis 18 Grad. Die übrigen Metatarsen erscheinen infolge Verringerung und Supination etwas aufgerollt und nicht mehr so fächerartig. An der seitlichen Aufnahme erscheint das Fußgewölbe nicht eingesunken.

Am linken Fuße ist die Adduktion deutlicher ausgesprochen.

Auch beim Gehakt zeigt der linke Fuß noch immer die Tendenz, in die Adduktion überzugehen.

Wenn man also die Erfolge des einfachen Redressements mit dem der Operation vergleicht und noch in Rechnung zieht, daß diese an dem von Haus aus schlechteren Fuße ausgeführt wurde und zu zufriedenstellendem Resultat geführt hat, so erscheint der operative Eingriff als gefahrlos berechtigt, ebenso wie man den kleinen Fußmuskeln, besonders aber dem Adductor pollicis keine zu untergeordnete Stellung zuschreiben darf.

Literatur.

Bardenheuer, Zeitschr. f. orthop. Chir. 1910.
Hasebroek, Deutsch. Archiv f. klin. Med. 98.
Spitzy, Zeitschr. f. orthop. Chir. 1904.
Dunker, Zeitschr. f. orthop. Chir. 1912.
Helbing, Deutsche med. Wochenschr. 1897.
Cramer, Zentralbl. f. chir. u. mech. Orthop. 1909.
Feiß, Zeitschr. f. orthop. Chir. 1910.
Joachimsthal, Lehrbuch d. orthop. Chirurgie.
Fick, Anatomie u. Mechanik d. Gelenke.

Digitized by Google

XXXIII.

Muskelverlagerung als Methode der Beseitigung der paralytischen Deformität[1]).

Von

Dr. S. Kofmann, Odessa.

Mit 5 Abbildungen.

Meine Herren! Auf dem vorigen Kongresse habe ich die Ehre gehabt, Ihnen zu berichten, daß ich in manchen Fällen von Lähmungsoperationen statt der Muskeltransplantation die sog. Muskeltransposition, die Muskelverlagerung, anzuwenden für angebracht erachte.

Das Hauptprinzip derselben besteht darin, daß der Muskel weder von seiner Ursprungsstelle noch von dem Anheftungspunkt getrennt wird, er wird nur in seinem Verlaufe mobilisiert und in der indizierten Stellung gelagert, wobei der neue Verlauf ihm gesichert wird.

Ich hob dann auch hervor, daß besonders der M. tibialis anticus, der nicht in allen Fällen den ihm zugeschriebenen Funktionsverrichtungen entspricht, für diese Operation eine Indikation liefert. Dieser Muskel soll normalerweise den Fuß und hauptsächlich die innere Kante desselben heben und auf diese Weise als Supinator wirken; nach der Untersuchung aber von Geani bleibt er oft diese Wirkung schuldig und funktioniert in einem gewissen Prozentsatz der Fälle bloß als Heber des Fußes.

Betrachtet man den Verlauf des Muskels näher, so überzeugt man sich leicht, daß die Ursache dieser fehlerhaften Funktion auf dem abweichenden Verlauf desselben beruht. Mobilisiert man nun die Sehne dieses Muskels und verlagert sie etwas nach innen gegen den Malleolus internus, so gelingt es sofort, dem Muskel die normale

[1]) Zum Kongreß angemeldet, aber nicht gehalten.

Digitized by Google

Funktion zu ermöglichen. Er wird dann sofort nicht nur zum Levator, sondern auch zum Supinator plantae pedis. Dieser Eingriff findet seine Indikation bei Valgität des Fußes, sei es statischen oder paralytischen Ursprungs, wobei man je nach dem Grade des Affiziertseins des Muskels bald seine aktive Muskelwirkung in Betracht zieht, bald ihn bloß als kräftiges Ligament betrachtet.

Die gute Erfahrung mit der Tibialisverlagerung brachte mich auf die Idee, die schon längst von Schanz vorgeschlagene Peroneusverlagerung bei Varusdeformitäten zu versuchen. Hier wird aber das Leitmotiv ein etwas anderes; hier wird durch die Operation den

Fig. 1.

Fig. 2.

Muskeln, die einen gewundenen, um die Rolle des Mall. externus gerichteten Verlauf besitzen, ein geradliniger, für die Funktion günstigerer Verlauf gesichert.

Infolge häufiger Durchführung dieser Operation hat sich die Technik im Laufe des letzten Jahres bedeutend vervollkommnet, und ich bin imstande, diese der hochgeehrten Versammlung in folgender Gestalt vorzuführen:

Der M. tibialis anticus wird freigelegt, seine Scheide eröffnet, und der Muskel möglichst distalwärts mobilisiert und nach außen gezogen; sodann wird am Gelenkende der Tibia nahe dem Mall. int. ein viereckiger knochenperiostaler Lappen, entweder mit dem Resektionsmesser oder mit dem Meißel, je nach der Härte des Knochens,

Digitized by Google

emporgehoben; es bildet sich somit ein Spalt, der medianwärts klafft, der Lappen bleibt lateralwärts am Periost haften. Er wird nun umgeklappt und die Wundfläche am Knochen ausgehöhlt, wobei man je nach der Indikation bald eine tiefe Rinne, bald bloß eine Delle ausmeißelt. Im ersten Falle bezweckt man, dem Muskel die freie Kontraktilität zu wahren und die Funktion zu ermöglichen, im zweiten wird die Sehne eingezwängt und festgeheftet. Hat man die Knochenwundfläche ausgehöhlt, so legt man den Muskel in die Höhle hinein und klappt darüber den Knochenlappen, zwei bis drei Nähte fixieren denselben in seiner Position. Meistens erweist sich

Fig. 3.

Fig. 4.

der Tib. anticus bei dieser Verlagerung gespannt; war er aber paretisch oder ganz gelähmt, so muß noch eine Raffnaht hinzugefügt werden, diese hilft dem paretischen Muskel seinen Tonus wiederzugewinnen, resp. sichert dem gelähmten Muskel die neue Position; im letzten Falle deckt sich die Operation mit der Tenodesis von Reiner, nur hat sie den Vorzug größerer Sicherheit, da der Muskel nicht durchschnitten wird und in keiner Weise von dem Verhalten der Naht abhängig ist (Fig. 1 u. 2).

Dieselbe Technik schlage ich für die Verlagerung der Peronealmuskeln ein, wobei je nach der Indikation eine oder beide Sehnen verlagert werden; auch hier wird ein Periostknochenlappen am Mall. externus ausgemeißelt, nur ist er anders gerichtet (Fig. 3 u. 4).

Digitized by Google

Die Anwendung dieses Verfahrens hat die äußerste Vereinfachung der operativen Technik bei der Beseitigung der paralytischen Fußdeformitäten zur Folge. Bekanntlich sind bei den Valgusstellungen des Fußes die bisherigen operativen Maßnahmen wenig befriedigend; seitdem ich aber die geschilderte Tibialisverlagerung gebrauche, ist die korrekte Position stabil geworden und sie gibt auch nicht der statischen Wirkung der Schwere nach.

Beim Klumpfuß habe ich mehrmals dank der Peroneenverlagerung nur noch die Extensorenverkürzung, resp. die Achillessehnen- und Tibialisverlängerung nötig gehabt. Diese Operation ergibt schon auf dem Operationstische eine so gesicherte Fußstellung, daß man der Idee Puttis völlig gerecht werden und den Gipsverband, wenigstens solange die Patienten in der Anstalt verbleiben, völlig entbehren kann.

Fig. 5.

Daß ich den Sartorius sehr gern über den Rectus femoris verlagere, habe ich mehrmals erwähnt. Ich möchte nur noch bemerken, daß auch er behufs Sicherung des neuen Verlaufes in eine Knochenrinne gelagert und, um ihm den normalen Tonus zu verleihen, verkürzt wird, indem sein peripherer Teil über der Tuberositas tibiae in eine Schlinge gelegt wird.

Ebensogut wie mit dem Sartorius läßt sich die Methode mit dem Tractus ileotibialis der Fascia lata ausführen (Fig. 5). Die Ausläufer dieses starken Fascienstreifens bilden am äußeren Kopfteile der Tibia bögige Züge, die gegen die Tub. tibiae streben. Umschneidet man je nach dem Alter des Patienten einen 1—2 cm breiten Riemen aus diesem Traktus mit Umbiegen nach vorn bis zur Höhe der Tuberositas tibiae und eleviert man diesen möglichst stumpf, so gelingt es, diesen Streifen nach vorn innen zu mobilisieren und ihm einen den Rectus femoris deckenden Verlauf zu geben. Jedenfalls wird bei dem Auslösen des unteren Teiles des Streifens auch das Periost der Tuberositas tibiae mitgenommen. Der auf diese Weise auspräparierte Streifen wird dann nach vorn innen gelagert, was nicht ohne Zuganwendung gelingt; man muß sich dabei hüten, den wenig nachgiebigen brüchigen Streifen zu durchreißen. Gelingt es, den-

Digitized by Google

selben in die gewollte Stellung zu verlagern, so sucht man ihn über die Mitte der Patella zu bringen und hier in einem Fache, gebildet aus dem Präpatellarbeutel resp. dem Patellarperiost, zu fixieren. In dieser Stellung ersetzt er völlig die paretische Rektussehne und ist zusammen mit anderen transplantierten Muskeln imstande, in bester Weise die fehlenden Extensoren zu vertreten. Kommt es zur Arthrodesis, so ersetzt der verlagerte Fascienstreifen alle anderen zur Fixierung der Gelenkteile vorgeschlagenen Maßnahmen und sichert in vollkommenster Weise vor Klaffen des Gelenkspaltes. Es bedarf dabei keiner Knochennähte; es genügen 2—3 oberflächliche Periostnähte.

Der Vorteil der Verwendung eines Streifens der Fascia lata spricht sich noch darin aus, daß man die sonst meist unentbehrliche Langesche künstliche Sehne nicht nötig hat, was von großer Bedeutung ist, da man so der Gefahr der so häufigen Fadenfisteln völlig entgeht.

Digitized by Google

XXXIV.

Aus der orthopädischen Anstalt von Dr. Gustav Muskat in Berlin.

Die Anwendung der Diathermie zur Behandlung des fixierten Plattfußes[1]).

Von

Dr. Gustav Muskat,

Spezialarzt für orthopädische Chirurgie in Berlin.

Die großen Schwierigkeiten, welche sich bei der Behandlung des Plattfußes ergeben, betreffen besonders solche Fälle, bei denen eine Fixierung der Knochen des Fußes gegeneinander und gegen den Unterschenkel hin eingetreten ist. Mag die Ursache dieser Fixierung beliebiger Natur sein, das Bild, welches klinisch entsteht, ist ein direkt typisches und ohne Schwierigkeiten abgrenzbares. Der Fuß steht in leichter Pronationsstellung, die Fußwölbung ist mehr oder weniger vermindert — kann aber auch erhalten sein — die Sehnen der Muskeln springen reliefartig hervor, die Muskeln selbst sind hart und stark gespannt. Häufig findet sich zu beiden Seiten der Achillessehne und an der Vorderseite des Talo-curalgelenkes eine teigige Anschwellung. Die Haut ist häufig gerötet und der Fuß an den verschiedensten Stellen druckempfindlich. Das Wesentliche aber ist die Unmöglichkeit, den Fuß aktiv oder passiv in eine andere Lage hinein zu bringen. Abgesehen von der großen Schmerzhaftigkeit, spannen sich reflektorisch alle Muskeln des Unterschenkels und des Fußes an und widersetzen sich jedem derartigen Versuche. Der Fuß wird von dem Kranken als Ganzes aufgesetzt, und die Elastizität des Ganges, welche sonst durch das Abrollen zustande kommt, ist geschwunden.

In den mannigfachen neueren Arbeiten, welche sich mit dem

[1]) Zum Kongreß angemeldet, aber nicht gehalten.

Digitized by Google

Plattfuß beschäftigen, haben die Autoren[1]) dieser Form nur wenig Beachtung geschenkt und sich mehr auf die rein statischen Veränderungen beschränkt. Und doch erfordert dieser „entzündliche oder kontrakte oder fixierte" Plattfuß die größte Aufmerksamkeit von seiten des behandelnden Arztes, schon mit Rücksicht auf die erheblichen Schmerzen, welche mit dem Krankheitsbilde eng verknüpft sind. In dem klassischen Lehrbuche von Lorenz[2]) wird der „kontrakten" Form des Plattfußes ein besonderes Kapitel gewidmet. Nach diesen Ausführungen stellt die kontrakte Form eine verhältnismäßig frühe Phase in dem Entwicklungsvorgange des Plattfußes vor, die der Arzt am öftesten zu sehen bekommt. Es ist aber nicht notwendig, daß jeder Plattfuß in seiner Entwicklung dieses Stadium durchläuft.

Eine Fixierung kann schließlich auch in echter Form durch Veränderung der Knochen und Schrumpfung der Muskeln eintreten. Im Beginne dieser Knochenverschiebung tritt eben ein Zustand von Spasmus in denjenigen Muskelgruppen auf, welche die Pronation des Fußes bewirken.

Infolge der durch die falsche Inanspruchnahme und zu starke Belastung eingetretenen Verschiebung der Knochen zueinander, tritt allmählich eine Dehnung der Bänder ein, und die einzige Hemmung liegt lediglich an den Vorsprüngen der Knochen selbst.

Die Antagonisten der gedehnten und erschlafften Supinatoren beginnen sich zu verkürzen und setzen sich jedem Versuche, ihren Widerstand zu überwinden, energisch entgegen.

Ob der Entstehung des fixierten Plattfußes außer den erwähnten mechanischen Momenten auch entzündliche zugrunde liegen, ist für die Mehrzahl der Fälle zum mindesten zu bestreiten.

Stein und Preiser[3]) haben allerdings im Röntgenbilde nachweisen können, daß als Frühsymptom des Pes planovalgus eine Periostitis der Mittelfußknochen beobachtet wurde. Muscatello[4]) versucht einen Fall von Plattfuß auf eine Gonorrhöe zurückzuführen, und ebenso wollte Lewy[5]) Beziehungen zwischen Infektion und

[1]) Prof. Lange, F., München, Plattfußbeschwerden. Jahreskurse f. ärztl. Fortbildung 1912, Septemberheft. — Baisch, Bau und Mechanik des normalen Fußes und des Plattfußes. Zeitschr. f. orthop. Chir. 1913, Bd. 31, H. 1/2.

[2]) Lorenz, Lehrbuch vom erworbenen Plattfuß. Enke, Stuttgart 1883.

[3]) Stein u. Preiser, Fortschr. auf d. Geb. d. Röntgenstr. 1907.

[4]) Muscatello, Arch. di ortoped. 1905, Nr. 1.

[5]) Lewy, Deutsche med. Wochenschr. 1909, Nr. 35.

Digitized by Google

Plattfuß herstellen. Auch in den Fällen, in denen eine Veränderung der Arterien nachgewiesen wurde, mag dieselbe nun röntgenologisch durch die vorhandene Kalkablagerung im Bilde festzuhalten sein, oder lediglich auf einer Verengerung des Gefäßlumens beruhen, ist die Entstehung des fixierten Plattfußes auf dieselben statischen Momente zurückzuführen. (Gangstockung, intermittierendes Hinken.)

Die Infektion löst ebenso wie Arteriosklerose Schmerzen aus, der Fuß wird geschont, und, wie es stets in solchen Fällen geschieht, in starke Pronationsstellung gebracht, mit Senkung des inneren Fußrandes und Abduktion, da bei dieser Stellung eine möglichst geringe Bewegung der einzelnen Teile gegeneinander erfolgt, so daß die größte Schmerzbeseitigung eintritt.

Aus dieser falschen Inanspruchnahme heraus resultiert dann erst die Plattfußentstehung.

Diese Anschauung habe ich auch an anderer Stelle bereits vertreten [1]).

Wenn Lorenz [2]) behauptet, daß der entwickelte Plattfuß überhaupt kein Objekt der Therapie darstellt, und sich die Tätigkeit des Arztes nur auf ein verhältnismäßig frühzeitiges Entwicklungsstadium der Deformität beschränkt, so trifft dies auch heute noch insofern zu, als der fixierte Plattfuß behandelt werden muß, um einer sonstigen, etwa wirklich entstehenden Versteifung vorzubeugen.

Von den Behandlungsmethoden sei die Injektion von Kokain in die Gelenke erwähnt, desgleichen Injektion in die Nerven des Unterschenkels. Die fixierenden Verbände, mögen sie nun Gips oder Heftpflaster oder Mastixbindenverbände (Verf.) sein, treten erst eigentlich sekundär nach Wiederherstellung der richtigen Form in ihr Recht.

Am besten bewährt hat sich die Wärme in jeder Form. Heißluftbäder, heiße Seifenbäder, feuchtwarme Einwicklungen, aktive und passive Hyperämie (Stauungshyperämie) [3]) u. a. m., sind mit gutem Erfolg angewendet worden.

Die glänzenden Resultate, welche die Anwendung der Diathermie zur Erzeugung von Wärme im Körper selbst, bei den ver-

[1]) Muskat, Der Plattfuß. Fortschr. d. Med. 1910, Nr. 22.

[2]) Lorenz l. c.

[3]) Muskat, Stauungshyperämie bei fixiertem Plattfuß. Berl. klin. Wochenschr. 1908, Nr. 26.

Digitized by Google

schiedenartigsten Erkrankungen, besonders bei Gelenkveränderungen aufzuweisen hatten (Stein[1]), Kowarschick)[2]), legten es nahe, beim fixierten Plattfuße diese Behandlungsmethode zu verwerten. Nach Ausführungen von Herzer[3]) „entsteht, wie in jedem anderen Leiter, bei der üblichen Applikation faradischer oder galvanischer Ströme, auch im menschlichen Körper Widerstandswärme oder Joulesche Stromwärme, die aber so gering ist, daß sie nicht wahrgenommen wird. Verwendung größerer Stromstärken dieser Stromarten zur Wärmeentwicklung verbieten sich ihrer elektrolytischen und nervenreizenden Wirkung halber. Die ebenfalls nur geringe Wärmemengen entwickelnden Hochfrequenzströme des d'Arsonval-Instrumentariums werden im Diathermieverfahren mittels besonderer Anordnung der Funkenstrecke zu therapeutischer Wärmewirkung gesteigert, durch Eliminierung des schwingungslosen Intervalls; es sind dies kontinuierliche resp. nur wenig gedämpfte (ungedämpfte) Schwingungen im Gegensatz zu den ersteren, die als diskontinuierliche oder stark gedämpfte bezeichnet werden. Diese neue Form des elektrischen Stromes kennt man auch in den für drahtlose Telegraphie verwendeten Hochfrequenzströmen mit sehr zusammengedrängten Schwingungsgruppen."

Als Instrumentarium wurde bei der Behandlung ein Apparat von Koch und Sterzel-Dresden verwendet, welchen der Vertreter der Firma, Herr Westphal, zu den Versuchen bereitwilligst zur Verfügung stellte.

Der Apparat zeigt in Vorderansicht und Rückansicht vier Funkenstrecken, welche sich in beliebiger Anordnung einschalten lassen. Es läßt sich mit einer Dose, mit zwei, mit drei oder mit vier Dosen zu gleicher Zeit arbeiten. Sehr praktisch war das Arbeiten mit zwei Dosen, welche beim nächsten Falle gegen zwei andere durch Umschaltung ausgewechselt wurden. Als Elektroden wurden flache, biegsame Bleiplatten verwendet, welche einen Ansatz mit Klammer trugen, um das Kabel festzuschrauben, so daß ein

---

[1]) Stein, Die Diathermie bei Knochen- und Gelenkkrankheiten. X. Kongr. d. deutsch. Gesellsch. f. orthop. Chir. 1911.

[2]) Kowarschik, Methoden und Technik der Diathermie. Zeitschr. f. physik. u. diätet. Ther. 1912, H. 11.

[3]) Herzer, Dr. G., Rheinfelden, Die therapeutische Verwendung von Hochfrequenzströmen in Form der Diathermie. Korrespondenzbl. f. Schweiz. Aerzte 1912, Nr. 27.

Digitized by Google

schnelles Auswechseln möglich wurde. Umwickelt wurden die Elektroden mit Watte, die durch Mullbinden befestigt wurden. Sehr wesentlich zur Erreichung der gewünschten Heilwirkung und zur Verhütung von Verbrennungen — die recht schwer zu heilen sind —, ist ein gutes Durchfeuchten der Elektroden, ein Abbiegen der Kanten und ein festes Aufliegen der Flächen, das durch Festwickeln der Elektroden am Fuße, bzw. Auflegen von Sandsäcken zu erreichen war. Durch das feste Aufliegen wurde auch das Entstehen eines faradischen Gefühls verhindert, das dem Patienten unangenehme Empfindungen zu verursachen pflegt. Da das Ansteigen der Galvanometernadel kein absolut sicherer Maßstab für die wirklich entwickelte Wärme ist, muß das subjektive Wärmegefühl des Patienten als Gradmesser für die Größe der anzuwendenden Strommenge dienen. Fürstenberg und Schemel[1]) führen in ihrer Arbeit folgendes aus: „Unter der Einwirkung lokaler Diathermie steigt die gesamte Körpertemperatur. Der stärkste Temperaturanstieg findet sich in der lokal erwärmten Körperregion. Die Körper- und Gewebstemperatur steigt, abgesehen von der äußeren Haut jedoch nicht, wie man bisher glaubte, mit der Verstärkung der gegebenen Stromintensität, sie ist im Gegenteil bei 0,3 Ampere bedeutend höher als bei 2 Ampere.

Die Ursache hierfür finden wir in Regulationsvorgängen, die sofort bei stärkeren Intensitäten von der Haut aus durch deren starke Erwärmung reflektorisch ausgelöst werden."

Ist man also tatsächlich im wesentlichen auf das subjektive Wärmeempfinden des Patienten angewiesen, so erscheint es für den Arzt mißlich, die Wärmeregulation selbst vorzunehmen oder gar durch das Heilpersonal vornehmen zu lassen. Dazu kommt noch, daß die Wärme zwischen den Elektroden sich nicht gleichmäßig fortpflanzt, sondern sich in einem Kegel, dessen Spitze von der Elektrode weggewendet ist, ausbreitet. So ist es noch schwieriger, mit Genauigkeit Ort und Stelle der höchsten Temperaturentwicklung zu bestimmen. Es erschien daher zweckmäßig, wenn der Kranke sich selbst die Stromstärke und damit die Wärmeentwicklung regulierte. Die Anordnung ist dabei folgende. Patient sitzt auf einem Schemel, der neben dem Apparat steht. Die eine Elektrode wird auf einem

[1]) Fürstenberg u. Schemel, Das Verhalten der Körper- und Gewebetemperatur des Menschen bei der Thermopenetration (Diathermie). Deutsche med. Wochenschr. 1912, Nr. 38.

Digitized by Google

etwas niedrigen Schemel aufgelegt und der Fuß mit der ganzen Sohle daraufgesetzt. Die zweite Elektrode, welche genau nach dem Fußrücken gebogen wird, wird auf den Fußrücken aufgelegt und mit einer Idealbinde festgewickelt oder mit einem schweren Sandsack beschwert. Der Reinlichkeit wegen werden dünne Papierservietten zwischen Haut und Elektroden gelegt, doch ist darauf zu achten, daß durch diese Zwischenlage die enge Berührung nicht gestört wird. Die Zeit der Behandlung wurde verschieden lange bemessen und schwankte zwischen 5 und 20 Minuten. Die zweite Anordnung war derart, daß die eine Elektrode, wie vorher, auf dem Schemel lag, und der Fuß darauf gesetzt wurde, während die zweite Elektrode in Gestalt eines Metallrohres in die Hand derselben Seite genommen wurde. Mitunter wurde auch die zweite Elektrode auf die Wadenmuskulatur aufgelegt, wenn diese sich in einem Zustand der Kontraktur befand. Bei allen diesen Heilmethoden konnte Patient mit seiner freien Hand den Regulierhebel selbst bedienen und sich eine hohe Wärme erzeugen, welche bis zur Grenze des Erträglichen gesteigert werden konnte, ohne daß irgendeine Verbrennung eintreten konnte. Natürlich ist bei Personen mit gestörtem Empfindungssinn auch hier die größte Vorsicht geboten, und am besten eine derartige Behandlungsmaßnahme zu vermeiden.

Durch Anwendung der Diathermie gelang es häufig, in wenigen Sitzungen die vorhandenen Fixierungen zu lösen und dem Patienten die normale Stellung des Fußes wiederzugeben.

Besonders gute Einwirkung wurde bei Schwellungen in der Fußsohle erzielt, welche unter dem ersten Metarsalknochen sich befanden und als Folge übermäßiger Anstrengung, z. B. bei Tanzkünstlern aufgetreten waren.

Auch bei den arteriosklerotischen Spasmen war in kurzer Zeit eine nachweisbare Besserung eingetreten, wie es auch gelegentlich von anderen Untersuchern festgestellt wurde. (Cf. Diskussion Verein für innere Medizin, 29. Januar 1913. Nagelschmid, Lazarus.)

Es dürfte daher in der Diathermie ein wirksames neues Heilmittel bei der oft verzweifelten Plattfußtherapie speziell der fixierten Formen gegeben sein.

Digitized by Google

VERHANDLUNGEN

DER

DEUTSCHEN ORTHOPÄDISCHEN GESELLSCHAFT.

Digitized by Google

Digitized by Google

VERHANDLUNGEN

der Deutschen orthopädischen Gesellschaft

DREIZEHNTER KONGRESS

ABGEHALTEN ZU BERLIN AM 13. UND 14. APRIL 1914.

Herausgegeben im Auftrage des Vorstandes von
Professor Dr. **K. Biesalski.**

MIT 363 TEXTABBILDUNGEN.

Beilageheft
der „Zeitschrift für orthopädische Chirurgie“,
Bd. XXXV.

STUTTGART.
VERLAG VON FERDINAND ENKE.
1915.

Digitized by Google

Das Uebersetzungsrecht für alle Sprachen und Länder vorbehalten.

Druck der Union Deutsche Verlagsgesellschaft in Stuttgart.

Digitized by Google

Inhalt.

	Seite
Einladung zum XIII. Kongreß der Deutschen orthopädischen Gesellschaft	XI
Mitgliederliste der Deutschen orthopädischen Gesellschaft	XIII
Satzungen der Deutschen orthopädischen Gesellschaft	XXVI
Rednerverzeichnis	XXX

I. Protokolle, Diskussionen und kleinere Mitteilungen.

Eröffnungssitzung.

Montag den 13. April, nachmittags 3 Uhr:	Teil I	Teil II
Herr Kölliker-Leipzig: Eröffnungsrede	3	—
Herr Gocht-Halle: Zur Technik der Arthrodesenoperation am Schulter-, Hüft- und Kniegelenk	6	1
Diskussion: Herr Rosenfeld-Nürnberg	6	—
Herr Spitzy-Wien (Technik der Arthrodesen des Handgelenks)	7	—
Herr Wollenberg-Berlin	8	—
Herr Wierzejewski-Posen	8	—
Herr Wittek-Graz	9	—
Herr Bade-Hannover	12	—
Herr Schultze-Duisburg	13	—
Herr Riedinger-Würzburg	13	—
Herr Gocht-Halle	13	—
Herr Riedinger-Würzburg	14	—
Herr Krukenberg-Elberfeld	14	—
Herr Helbing-Berlin	14	—
Herr Gocht-Halle	15	—
Herr Werndorff-Wien	15	—
Herr Müller-Rostock	16	—
Herr Werndorff-Wien	16	—
Herr Christen-Bern: Die Entstehung der Diaphysenbrüche auf Grund der Festigkeitslehre	17	8
Herr Cramer-Köln: Ueber Operationsbefunde bei Spina bifida occulta	17	21
Diskussion: Herr Werndorff-Wien	17	—
Herr Bibergeil-Berlin	17	—
Herr Cramer-Köln	18	—
Herr Schanz-Dresden: Beiträge zur Mobilität ankylotischer Gelenke	19	25
Herr Deutschländer-Hamburg: Zur operativen Mobilisierung der Knieankylosen	19	34
Diskussion zum Vortrage des Herrn Schanz: Herr Deutschländer-Hamburg	19	—

Digitized by Google

	Seite Teil I	Teil II
Herr Friedrich-Königsberg	20	—
Herr Schanz-Dresden	21	—
Herr O. v. Frisch-Wien	21	—
Herr Biesalski-Berlin	21	—
Herr Kölliker-Leipzig	22	—
Herr Ludloff-Breslau	22	—
Herr Jansen-Leiden: Verletzbarkeit schnell wachsender Zellen und Rachitis	23	41
Herr Schultze-Duisburg: Zur Behandlung der ischämischen Kontraktur	23	52
Diskussion: Herr Spitzy-Wien	23	—
Herr Brandes-Kiel	23	—
Herr Spitzy-Wien	24	—
Herr Drehmann-Breslau	24	—
Herr Gocht-Halle	24	—
Herr Schultze-Duisburg	25	—
Herr Stoffel-Mannheim: Weitere Studien über das Wesen und die Behandlung der Ischias	25	64
Diskussion: Herr Heile-Wiesbaden	25	—
Herr Spitzy-Wien	26	—
Herr Hohmann-München: Weitere Erfahrungen mit der Stoffelschen Operation bei spastischen Lähmungen	27	84
Projektionsabend.		
Herr Peltesohn-Berlin: Zur Kenntnis der Knochenverletzungen bei der Geburtslähmung	27	86
Diskussion: Herr Finck-Charkow	27	—
Herr Werndorff-Wien	29	—
Herr Spitzy-Wien	29	—
Herr Stettiner-Berlin	30	—
Herr Peltesohn-Berlin	31	—
Herr Böhm-Berlin: Meine Erfahrungen mit dem Friedmannschen Tuberkulosemittel bei der Gelenktuberkulose	31	92
Diskussion: Herr W. V. Simon-Breslau	31	—
Herr Bade-Hannover	33	—
Herr Julius Finck-Charkow: Ueber die klinisch latente Wirbeltuberkulose	33	102
Herr Albee-New York: Meine Methode der Knochentransplantation an der Hand von 250 Fällen	33	112
Herr Erlacher-Graz: Beiträge zur operativen Versteifung der Wirbelsäule nach Albee	33	138
Herr Froelich-Nancy: 4 Fälle von Laminektomie bei spondylitischer Lähmung	33	144
Herr Wittek-Graz: Zur Heliotherapie chirurgischer Tuberkulose	33	—
Diskussion zu den Vorträgen der Herren Albee u. Froelich:		
Herr Wittek-Graz	33	—
Herr Schede-München	34	—
Herr Spitzy-Wien	36	—
Herr Waldenström-Stockholm	37	—
Herr Arnd-Bern	39	—
Herr Böhm-Berlin	40	—
Herr Wierzejewski-Posen	41	—

Digitized by Google

	Seite Teil I	Teil II
Herr Böhm-Berlin: Ueber das angeborene synostotische Caput obstipum	41	149
Herr Leo Mayer-Berlin: Anatomisch-physiologische Untersuchungen an Muskeln und Sehnen und ihre praktische Anwendung auf die Sehnenverpflanzung	41	156
Herr Michaelis-Leipzig: Ueber familiäre Exostosen	41	171
Herr Krukenberg-Elberfeld: Ueber die Behandlung schwerer Skoliosen	41	177
Herr Duncker-Köln: Ein neues operatives Verfahren zur Erzeugung von Tierskoliosen und ihre Messung	42	—
Herr E. Mayer-Köln: Abbott oder Calot?	42	182
Herr Schultheß-Zürich: Projektion der Bilder zu den Vorträgen: a) Theorie und Praxis des Abbottschen Verfahrens	42	278
b) Ueber Formveränderung der Knochen an gelähmten Extremitäten	42	465
Herr Lamy-Paris: Einige Betrachtungen über die Behandlung der Skoliose nach den Methoden von Abbott und Forbes	42	192
Dienstag den 14. April, vormittags 9 Uhr:		
Herr Biesalski-Berlin: Physiologische Forderungen der Sehnenverpflanzung, insbesondere der Sehnenauswechslung	43	197
Herr Stoffel-Mannheim: Ueber meine Methode der Sehnenüberpflanzung	43	227
Diskussion: Herr Schede-München	43	—
Herr Spitzy-Wien	44	—
Herr Röpke-Barmen	46	—
Herr Gocht-Halle	47	—
Herr Schede-München	48	—
Herr Schanz-Dresden	48	—
Herr Spitzy-Wien	48	—
Herr Stoffel-Mannheim	49	—
Herr Biesalski-Berlin	49	—
Herr Erlacher-Graz: Experimentelle Untersuchungen über Plastik und Transplantation von Nerv und Muskel	50	254
Diskussion: Herr Heineke-Leipzig	50	—
Herr Erlacher-Graz	52	—
Herr Muskat-Berlin: Die Luxation der Peroneussehnen	52	271
Herr Schultheß-Zürich: Theorie und Praxis des Abbottschen Verfahrens	52	278
Herr Schede-München: Experimentelle Studien zum Redressement der Skoliose	53	319
Diskussion: Herr v. Aberle-Wien	53	—
Herr G. Müller-Berlin: Meine Erfahrungen mit der Abbottschen Skoliosenbehandlung	53	346
Diskussion: Herr Spitzy-Wien	53	—
Herr Fränkel-Berlin: Zur Gipsbehandlung der fixierten Skoliose	54	—
Diskussion zur Abbottschen Skoliosenbehandlung:		
Herr Cramer-Köln	58	—
Herr Werndorff-Wien	59	—
Herr Böhm-Berlin	62	—
Herr Krukenberg-Elberfeld	63	—
Herr Wullstein-Bochum	64	—

Digitized by Google

	Seite Teil I	Teil II
Herr Fränkel-Berlin	65	—
Herr Möhring I-Kassel	65	—
Herr Schede-München	66	—
Herr Wilms-Heidelberg: Operative Korrektur des Plattfußes	66	352
Herr Kausch-Berlin: Eine Operation bei schwerstem Plattfuß	67	—
Herr Streißler-Graz: Ueber bogenförmige Osteotomie in der operativen Plattfußbehandlung	67	359
Diskussion: Herr Perthes-Tübingen	67	—

Nachmittagssitzung.

Herr Kölliker-Leipzig: Geschäftliches	69	—
Herr Drehmann-Breslau: Neue Mitglieder	69	—
Herr Kölliker-Leipzig: Geschäftliches	71	—
Herr Schanz-Dresden: Kassenbericht	71	—
Herr Kölliker-Leipzig: Geschäftliches	72	—
Herr Spitzy-Wien: Geschäftliches	73	—
Herr Kölliker-Leipzig: Geschäftliches	73	—
Herr Maaß-Berlin: Operative Behandlung schwerer Skoliosen	73	367
Diskussion: Herr Ad. Alsberg-Kassel	73	—
Herr Rosenfeld-Nürnberg	75	—
Herr Schanz-Dresden	75	—
Herr J. Riedinger-Würzburg: Demonstration von Hülsen und Korsetten aus Gipsleim	75	—
Diskussion: Herr Biesalski-Berlin	77	—
Herr Kölliker-Leipzig: Ergebnis der Vorstandswahl	77	—
Herr Semeleder-Wien: Verfahren zur bildlichen Darstellung der Skoliose	77	—
Herr Schanz-Dresden: Zur Diagnostik der Wirbelsäulenerkrankungen	78	—
Herr Schanz-Dresden: Ueber die vorderen Stützpunkte des Fußgewölbes	80	376
Diskussion: Herr Schultze-Duisburg	80	—
Herr Jansen-Leiden	81	—
Herr Wittek-Graz	82	—
Herr Muskat-Berlin	83	—
Herr O. v. Frisch-Wien	83	—
Herr Delorme-Halle	84	—
Herr Bähr-Hannover	85	—
Herr W. V. Simon-Breslau	86	—
Herr Krukenberg-Elberfeld: Ueber operationslose Behandlung schwerer Plattfüße	86	383
Herr J. Riedinger-Würzburg: Demonstration eines Osteoklasten	86	—
Diskussion über die Fußgeschwulst:		
Herr Jansen-Leiden	90	—
Herr Kölliker-Leipzig	91	—
Herr Semeleder-Wien	91	—
Herr G. Müller-Berlin: Zur Therapie der schnappenden Hüfte	91	388
Herr Turner-St. Petersburg: Die Frakturen des Femurhalses im kindlichen Alter und ihre Beziehungen zur Coxa vara	91	392
Herr Bade-Hannover: Beobachtungen bei der blutigen Reposition der angeborenen Hüftverrenkung	91	402

Digitized by Google

	Seite Teil I	Teil II
Herr Schultheß-Zürich: Ueber Formveränderungen der Knochen an gelähmten Extremitäten	92	465
Diskussion: Herr Deutschländer-Hamburg	92	—
Herr Härting-Leipzig: Demonstration stereoskopischer Bilder eingerenkter Hüftgelenksluxationen	93	—
Herr Schultze-Duisburg: Die Luxatio patellae lateralis congenita	93	471
Herr Lamy-Paris: Behandlung des angeborenen Klumpfußes durch subkutane Exkochleation	93	479
Diskussion: Herr Wollenberg-Berlin	94	—
Herr Magnus-Marburg: Zur Klumpfußbehandlung	94	485
Herr Duncker-Köln: Demonstration eines neuen Skoliosenmeßapparates	94	488
Herr Kölliker-Leipzig: Schlußwort	94	—

II. Größere Vorträge und Abhandlungen.

I. H. Gocht: Zur Technik der Arthrodesenoperation am Schulter-, Hüft- und Kniegelenk 1
II. Th. Christen: Die Entstehung der Diaphysenbrüche auf Grund der Festigkeitslehre 8
III. K. Cramer: Ueber Operationsbefunde bei Spina bifida occulta 21
IV. A. Schanz: Beiträge zur Mobilisation ankylotischer Gelenke . 25
V. Carl Deutschländer: Zur operativen Mobilisierung der Kniegelenkankylosen 34
VI. Murk Jansen: Verletzbarkeit schnell wachsender Zellen und Rachitis 41
VII. Ferd. Schultze: Zur Behandlung der ischämischen Kontraktur 52
VIII. A. Stoffel: Weitere Studien über das Wesen und die Behandlung der Ischias 64
IX. G. Hohmann: Weitere Erfahrungen mit der Stoffelschen Operation bei spastischen Lähmungen 84
X. Siegfried Peltesohn: Zur Kenntnis der Knochenverletzungen bei der Geburtslähmung 86
XI. Max Böhm: Meine Erfahrungen mit dem Friedmannschen Tuberkulosemittel bei der Gelenktuberkulose 92
XII. Julius Finck: Ueber die klinisch latente Wirbeltuberkulose . 102
XIII. Fred H. Albee: Meine Verwendung der Knochentransplantation 112
XIV. Philipp Erlacher: Beiträge zur operativen Versteifung der Wirbelsäule nach Albee 138
XV. A. Froelich: 4 Fälle von Laminektomie bei spondylitischer Lähmung 144
XVI. Max Böhm: Ueber das angeborene synostotische Caput obstipum 149
XVII. Leo Mayer: Anatomisch-physiologische Untersuchungen an Muskeln und Sehnen und ihre praktische Anwendung auf die Sehnenüberpflanzung 156
XVIII. W. Michaelis: Ueber familiäre Exostosen 171
XIX. H. Krukenberg: Ueber die Behandlung schwerer Skoliosen . 177
XX. E. Mayer: Abbott oder Calot? 182
XXI. L. Lamy: Einige Betrachtungen über die Behandlung der Skoliose nach den Methoden von Abbott und Forbes 192
XXII. K. Biesalski: Die physiologischen Forderungen der Sehnenverpflanzung insbesondere der Sehnenscheidenauswechslung . . 197
XXIII. A. Stoffel: Ueber meine Methode der Sehnenüberpflanzung . 227

Digitized by Google

Seite

XXIV. Philipp Erlacher: Experimentelle Untersuchungen über Plastik und Transplantation von Nerv und Muskel 254
XXV. G. Muskat: Die Luxation der Peroneussehnen 271
XXVI. Wilhelm Schultheß: Theorie und Praxis in der Abbottschen Behandlung der Skoliose 278
XXVII. F. Schede: Experimentelle Studien zum Redressement der Skoliose 319
XXVIII. Georg Müller: Meine Erfahrungen mit der Abbottschen Skoliosenbehandlung 346
XXIX. M. Wilms: Operative Korrektur des Plattfußes 352
XXX. Eduard Streißler: Ueber bogenförmige Osteotomie in der operativen Plattfußbehandlung 359
XXXI. H. Maaß: Operative Behandlung schwerer Skoliosen . . . 367
XXXII. A. Schanz: Ueber die vorderen Stützpunkte des Fußgewölbes 376
XXXIII. H. Krukenberg: Ueber operationslose Behandlung schwerer Plattfüße 383
XXXIV. Georg Müller: Zur Therapie der schnappenden Hüfte . . . 388
XXXV. H. Turner: Die Frakturen des Femurhalses und ihre Beziehungen zur Coxa vara 392
XXXVI. Peter Bade: Erfahrungen bei der blutigen Behandlung der angeborenen Hüftverrenkung 402
XXXVII. Wilhelm Schultheß: Ueber Formveränderungen der Knochen an gelähmten Extremitäten 465
XXXVIII. Ferd. Schultze: Die Luxatio patellae lateralis congenita . . 471
XXXIX. L. Lamy: Behandlung des angeborenen Klumpfußes durch subkutane Exkochleation 479
XL. Georg Magnus: Zur Klumpfußbehandlung 485
XLI. Fr. Duncker: Demonstration eines neuen Skoliosenmeßapparates 488

Digitized by Google

Einladung zum XIII. Kongreß der Deutschen orthopädischen Gesellschaft

1914.

Der XIII. Kongreß der Deutschen orthopädischen Gesellschaft findet in der Osterwoche, am Montag, den 13. und Dienstag, den 14. April, in Berlin im Langenbeck-Hause, Ziegelstr. 10/11, statt. Der Kongreß wird am Montag, den 13. April, nachmittags 3 Uhr, eröffnet. Die Sitzung dauert von 3 bis 6½ Uhr, die Projektionssitzung beginnt um 7 Uhr. Die Vormittagssitzung am Dienstag findet von 9 bis 1 Uhr, die Nachmittagssitzung von 2 bis 6 Uhr statt. Die Generalversammlung wird am Dienstag, den 14. April, nachmittags abgehalten.

Als Hauptthema wurde gewählt: „Die operative Behandlung der Spondylitis (operative Feststellung der Wirbelsäule, Laminektomie, Senkungsabszesse)". Herr Albee (New-York) wird die Besprechung mit einem Vortrag über seine Knochenplastik bei Spondylitis eröffnen. Die Sitzung am Dienstag vormittag wird eingeleitet durch den Vortrag des Herrn Biesalsky: „Physiologische Forderungen der Sehnenverpflanzung, insbesondere der Sehnenauswechselung".

Nach Erledigung des Hauptthemas folgen Vorträge anderen Inhalts; angemeldet sind:

Herr Gocht: „Zur Technik der Arthrodese", Herr Schultheß: „Ueber Theorie und Praxis des Abbottschen Verfahrens", Herr Wilms: „Operative Behandlung des Plattfußes".

Die Ankündigung von Vorträgen und Demonstrationen bitte ich bis zum 15. Februar an mich gelangen zu lassen unter Beifügung einer kurzen Inhaltsangabe, ob Vortrag oder Demonstration beabsichtigt, ob Kranke demonstriert werden. Eine Berücksichtigung

Digitized by Google

dieser Bitte ist aus dem Grunde erforderlich, um eine sachgemäße Gruppierung der Vorträge vornehmen und schon frühzeitig allen Mitgliedern durch Rundschreiben bekannt geben zu können. Von auswärts kommende Kranke können nach vorheriger Anmeldung in der Königl. Universitätsklinik, Berlin, Ziegelstr. 5—9 (Geh. Med.-Rat Prof. Dr. Bier), Aufnahme finden. Präparate, Apparate und Instrumente usw. sind mit Angabe ihrer Bestimmung an Herrn Melzer (Berlin N, Langenbeck-Haus, Ziegelstr. 10/11) zu senden.

Anmeldungen zur Mitgliedschaft sind, mit der Unterschrift von drei Mitgliedern der Gesellschaft versehen, mir einzusenden oder bei Gelegenheit des Kongresses rechtzeitig einzureichen.

Leipzig, im Januar 1914.
Marienstraße 20.

Prof. **Th. Kölliker,**
Vorsitzender für das Jahr 1914.

Digitized by Google

Mitgliederliste

der

Deutschen orthopädischen Gesellschaft.

1914.

Diejenigen Mitglieder, welche beim diesjährigen Kongreß anwesend waren, sind mit einem * vor der Nummer versehen. — L bedeutet lebenslängliche Mitgliedschaft.

I. Ehrenmitglieder.

1. Dr. Bradford, E. H., Professor in Boston (U.S.A.). 1911.
2. „ Heusner, L., Geh. San.-Rat, Professor in Bonn. 1912. Vorsitzender 1904.
   „ König, Franz, Geh. Medizinalrat, o. Professor in Berlin. 1902. † 1910.
   „ v. Bergmann, Ernst, Exzellenz, Wirkl. Geheimer Rat, o. Professor, Direktor des klinischen Instituts für Chirurgie in Berlin. 1902. † 1907.
   „ v. Esmarch, Friedrich, Exzellenz, Wirkl. Geheimer Rat, o. Professor in Kiel. 1903. † 1908.
   „ v. Mikulicz-Radecki, J., Geh. Medizinalrat, o. Professor, Direktor der chirurgischen Universitätsklinik in Breslau. 1905. † 1905. Vorsitzender 1905.
   „ Bardenheuer, B., Geh. Medizinalrat und Professor in Köln. 1910. † 1913. Vorsitzender 1907.

II. Verstorbene Vorsitzende.

Dr. Bardenheuer, B., Geh. Medizinalrat und Professor in Köln. Vorsitzender 1907. † 1913.
„ Joachimsthal, G., Professor, Berlin. Vorsitzender 1910. † 1914.

III. Korrespondierende Mitglieder.

3. Dr. Lovett, R. W., Professor, Boston (U.S.A.).
4. „ Jones, Robert, Liverpool (England).
5. „ Abbott, Portland (U.S.A.).

IV. Ausschußmitglieder.

*6. Vorsitzender: Dr. Kölliker, Th., Medizinalrat und Professor, Leipzig, Marienstrasse 20.
*7. Stellvertretender Vorsitzender: Dr. Spitzy, H., Professor, Wien, Frankgasse 1. Vorsitzender 1913.

Digitized by Google

*8. Erster Schriftführer: Dr. Biesalski, Professor und Direktor, Berlin W 67. Bayreuther Straße 13.
*9. Zweiter Schriftführer: Dr. Aberle Rudolf Ritter v. Horstenegg, Univ.-Assistent in Wien IX, Garnisongasse 3.
*10. Schatzmeister: Dr. Schanz, A., Sanitätsrat, Dresden-A., Räcknitzstr. 13.

V. Beisitzer.

*11. Dr. Hoeftman, H., Professor, Königsberg i. Pr., Hinter Tragheim 8a. Vorsitzender 1902 und 1912.
12. „ Lorenz, Adolf, Regierungsrat und Professor in Wien I, Rathausstr. 21. Vorsitzender 1906.
13. „ Lange, Fritz, Geh. Hofrat, Professor, München, Mozartstr. 21. Vorsitzender 1909.
„ Heusner, L., Geh. Sanitätsrat, Professor, Bonn. Vorsitzender 1904.
*14. „ Schultheß, Wilh., Professor in Zürich V, Neumünsterallee 3 (Schweiz). Vorsitzender 1908.
*15. „ Rosenfeld, Leonhard, Nürnberg, Königstr. 45.
*16. „ Drehmann, G., Professor, Breslau, Klosterstr. 10.
*17. „ Gocht, H., Professor in Halle a. S., Hedwigstr. 12.
18. „ Ludloff, Professor, Frankfurt a. M., Schumannstr. 11.
19. „ Bade, Peter, Hannover, Walderseestr.

VI. Mitglieder.

*20. Dr. Ach, Professor, München, Lessingstr. 8.
21. „ Ahrens, Wiesbaden, Wilhelmstr. 42.
*22. „ Alapy, Dozent, Budapest, Honvedgasse 3 (Ungarn).
*23. „ Alexeiew, Petersburg, Ligofska 85 (Rußland).
*24. „ Alsberg, Adolf, Kassel, Spohrstr. 2.
25. „ Altmann, Reinhold, San.-Rat, dirig. Arzt in Zabrze (Oberschlesien).
26. „ Amson, Alfred, Wiesbaden, Taunusstr. 6.
27. „ Anders, Johannes, Gnesen.
28. „ Andreae, Hugo, Eisenach, Frauenberg 11.
29. „ v. Angerer, O. K., Exzellenz, Wirkl. Geheimrat, Professor, München-Harlaching, Willroider Straße 8.
30. „ Anschütz, Professor, Kiel, Düsternbrook 40.
*31. „ Arnd, Professor, Oberarzt, Bern, Gutenbergplatz 4 (Schweiz).
*32. „ v. Assen, Rotterdam, Westersingel 20b (Holland).
33. „ Axhausen, Georg, Professor, Berlin NW, Klopstockstr. 7.
*34. „ Backhaus, leit. Arzt der chir. Abt. des Augusta-Krankenhauses, Düsseldorf.
*35. „ Bähr, Ferd., Oberarzt, Hannover, Stader Chaussee 34.
36. „ v. Baeyer, Privatdozent, München, Veterinärstr. 9.
37. „ Baisch, Bernhard, Privatdozent, Heidelberg, Bunsenstr. 24.
38. „ v. Bakay, Ludwig, Budapest IX, Ferenczkörut 25.
39. „ Bardenheuer, Fr., San.-Rat, Oberarzt, Bochum, Bismarckstr.
*40. „ Bardenheuer, H., Oberarzt, Köln, Langgasse 35.
*41. „ Bauer, Albert, Breslau, Tauentzienplatz 3a.
*42 „ Baumbach, Langensalza (Gotha).
43. „ Becher, Münster i. W., Hüfferstr. 30.

Digitized by Google

*44. Dr. Becker, Adolf, Professor u. dirig. Arzt der Kinderheilanstalt, Hannover, Königstr. 7.
*45. „ Becker, L. F. Wilhelm, Bremen.
*46. „ Belz, Adam, Charkow, Rymarskaja 2 (Rußland).
47. „ van den Berg, Groningen (Holland).
48. „ Bergenhem, dirig. Arzt, Nyköping (Schweden).
*49. „ Bertelsmann, Professor, Kassel, Kaiserstr. 72.
*50. „ Bertha, Martin, Primararzt, Bruck a. d. Mur.
*51. „ Bethe, Stettin, Königstr. 1.
*52. „ Bettmann, Leipzig, Thomasring 20a.
*53. „ Bibergeil, Eugen, Berlin SW, Belle-Alliance-Platz 13.
54. „ Bier, A., Geh. Medizinalrat, Professor, Berlin NW, Lessingstr. 1.
55. „ Bier, Richard, Professor, Berlin-Lichterfelde, Bahnhofstr. 16.
56. „ Blank, Berlin-Charlottenburg, Kaiserdamm 6.
*57. „ Blencke, Magdeburg, Wilhelmplatz 12.
*58. „ Blumenthal, Max, Berlin C, Monbijouplatz 11.
*59. „ Böcker, Berlin W, Schöneberger Ufer 15.
*60. „ Boecker, Wilh., Lüdenscheid, Schillerstr.
61. „ Bögel, Geh. San.-Rat, Hannover, Weinstr. 3.
*62. „ Böhm, Max, Berlin SW, Königgrätzer Straße 42.
63. „ Boese, Berlin-Wilmersdorf, Uhlandstr. 138/139.
64. „ Boeters, Geh. Sanitätsrat und dirig. Arzt, Görlitz.
65. „ Boltz, R., Wandsbek.
66. „ Borchardt, Professor und dirig. Arzt, Berlin W, Dörnbergstr. 6.
*67. „ Borchgrevink, O., Oberarzt, Kristiania (Norwegen).
*68. „ Bourwieg, Sanitätsrat, Berlin N, Oranienburger Straße 67.
69. „ Braatz, Egbert, Professor, Königsberg i. Pr., Burgstr. 6.
*70. „ v. Bradách, Emil, Budapest VIII, Ullöiut 22 (Ungarn).
*71. „ Brandes, Priv.-Doz.. Kiel, Hospitalstr. 40.
72. „ Breitung, Professor, Plauen i. Vogtl.
*73. „ Brennsohn, J., Riga, Mühlenstr. 64 (Rußland).
*74. „ Brodnitz, Siegfried, Frankfurt a. M., Savignystr. 55.
*75. „ Brüning, Professor, Gießen, Friedrichstr. 11.
*76. „ Buchbinder, Leipzig, Weststr. 11.
77. „ Buchholz, V. K., Oberarzt, Boston, 139 Pleasantstreet (U.S.A.).
*78. „ Bülow-Hansen, Christiania (Norwegen).
79. „ v. Büngner, R., Mainz, Kaiserstr. 15.
*80. „ Bull, P., Professor, Kristiania (Norwegen).
81. „ Bum, Anton, Privatdozent, Wien I, Deutschmeisterplatz 2.
82. „ Cahen, Fritz, San.-Rat, Köln, Bismarckstr. 5.
*83. „ Cahen, G., Mannheim.
84. „ van Calcar, J. W., Groningen (Holland).
85. „ Calvé, Jacques, Berck-Plage (Frankreich).
*86 „ Cappelen, Axel, dirig. Arzt, Stavanger (Norwegen).
*87. „ Caro, Leo, Hannover.
88. „ Castells, Herminio, Barcelona, Paseo de Gracia 89 (Spanien).
89. „ Ceci, A., Professor, Pisa (Italien).
90. „ v. Chamisso, Adalbert, Stargard i. P.
91. „ Chlumsky, V., Professor, Krakau, Rynek Klep. 12 (Galizien).
92. „ Chrysospathes, Dozent, Athen, Rue Themistocle 1 (Griechenland).
93. „ Cohn, Max, leit. Arzt am städt. Krankenhaus Moabit, Berlin NW, Altonaer Straße 4.

Digitized by Google

*94. Dr. Cohn, Maximilian, dirig. Spitalarzt, Lodz, Dzielna 28 (Rußland).
95. „ Colley, Insterburg.
96. „ Correa, Alvares, Amsterdam, Houthorstraat 6 (Holland).
*97. „ v. Cossart, Edgar, Simferopel, Spasskaja 11 (Krim).
*98. „ Cramer, Karl, Professor u. dirig. Arzt in Köln a. Rh., Kardinalstr. 2.
*99. „ Croce, O., Essen a. d. Ruhr.
*100. „ Deetz, dirig. Arzt in Arolsen.
101. „ Defranceschi, Peter, Görz (Oesterreich).
*102. „ Delchef, Joseph, Chefarzt, Lüttich, Vue de l'ouest 88 (Belgien).
103. „ Delkeskamp, Landsberg a. d. W., Bismarckstr. 17.
*104. „ Delorme, Halle a. S., Hedwigstr.
105. „ v. Dembowski, Taddeus, Wilna, Terentsk 9 (Rußland).
106. „ Depner, Wilh., Kronstadt, Siebenbürgen.
*107. „ Derjabin, Leonid, Saratow, Wolskajastr. 51 (Rußland).
*108. „ Deschmann, Rudolf, Wien VIII, Skodagasse 8.
109. „ Deutschländer, Hamburg, Brahmsallee 9.
110. „ Dollinger, B., Budapest VIII, Maria utca 34 (Ungarn).
111. „ Dollinger, Jul., Hofrat, Prof., Budapest VII, Rákóczystr. 52 (Ungarn).
*112. „ Dreesmann, Professor, Köln, Elisenstr. 8.
*113. „ Duncker, Fritz, Köln.
*114. „ Ebbinghaus, Chefarzt, Altena i. W.
115. „ Eckstein, Gustav, Prag, Graben 27 (Böhmen).
*116. „ Eckstein, Hugo, Berlin W, Steglitzer Straße 10.
117. „ Egloff, Wilhelm, Stuttgart, Eugenstr. 4.
*118. „ Ehebald, Rich., Erfurt.
119. „ Ehrich, Ernst, Professor, Rostock, St.-Georg-Straße 100.
*120. „ Ehringhaus, Otto, Berlin O, Romintener Straße 1.
121. „ Eickenbusch, Hamm i. W.
122. „ Eigenbrodt, Professor, Darmstadt, Ohligstr. 33.
123. „ Freiherr v. Eiselsberg, Regierungsrat, Professor in Wien I, Mölkerbastei 5.
124. „ Ekehorn, Gustaf, Professor, dirig. Arzt, Upsala (Schweden).
125. „ Engel, Hermann, Berlin-Friedenau, Brunhildstr. 8.
126. „ Engelmann, Guido, Wien I, Rathausstr. 7.
127. „ Epstein, Krakau, k. k. chir. Klinik (Galizien).
128. „ Erasmus, Geh. Sanitätsrat, Krefeld.
*129. „ Erlacher, Philipp, Graz, Mozartgasse 14 (Steiermark).
*130. „ Evler, Stabsarzt a. D., Berlin-Friedenau, Stubenrauchstr. 17.
*131. „ Ewald, Paul, Hamburg, Schäferkampallee 27.
*132. „ Fauconnet, Genf, 2 Rue de Ours (Schweiz).
*133. „ Feinen, Joseph, Remscheid, Elberfelder Straße 12.
*134. „ Fertig, Hanau.
135. „ Fibich, Richard, k. k. Bergarzt, Birkenberg (Oesterreich).
*136. „ Finck, Julius, Charkow, Wossnesenskaja 12 (Rußland).
*137. „ Fischer, August, Medizinalrat, Darmstadt, Grafenstr. 5.
*138. „ Flörcken, Chefarzt, Paderborn.
139. „ Foerster, Otfried, Professor, Breslau, Tiergartenstr. 83—85.
*140. „ Fopp, Berlin W, Steglitzer Straße 10.
*141. „ Fränkel, James, Privatdozent, Berlin N, Ziegelstr. 5—9.
142. „ Frangenheim, Professor und Direktor in Köln a. Rh., Spichernstr. 55.
143. „ Frank, Jakob, Krankenhausarzt, Fürth i. B.
*144. „ Frank, N. H., Zwolle (Holland).

Digitized by Google

145. Dr. Franke, Felix, Professor, Braunschweig, Bismarckstr. 4.
146. „ Friedenthal, Paul G., Breslau, Schwoitsch.
147. „ Friedrich, Geh. Medizinalrat, Professor, Königsberg i. Pr.
*148. „ Friedrichs, Hannover, Sedanstr. 60.
149. „ v. Frisch, Otto, Dozent, Wien, Josefstädter Straße 17.
*150. „ Froelich, Professor, Nancy, 22 Rue de Bégonias (Frankreich).
*151. „ Frumin, J., Kiew, Jolotoworotskaja 6 (Rußland).
152. „ Galeazzi, Professor, Direktor, Mailand, Via Domodossola 9 (Italien).
153. „ Garrè, Geh. Medizinalrat, Professor, Bonn, Koblenzer Straße 90.
154. „ Gau, Lothar, dirig. Arzt, Volmarstein b. Hagen i. Westf.
*155. „ Gaudier, E., Professor, Lille, Rue Nationale 175 (Frankreich).
*156. „ Gaugele, Karl, Sanitätsrat u. leit. Arzt d. Krüppelheims, Zwickau i. S.
157. „ Gebhard, Schwerin i. M.
*158. „ Genzner, H., Geh. Sanitätsrat, Berlin W, Nürnberger Str. 8.
159. „ Gergö, Emmerich, Budapest VIII, Ulloi ut 78 (Ungarn).
160. „ Gerson, Karl, Schlachtensee bei Berlin, Rolandstr. 2.
161. „ Gersuny, Rob., Wien, Bennogasse 27.
162. „ Gerulanos, Professor, Direktor in Athen, Skufarti 14 (Griechenland).
163. „ Geßner, Adolf, Memel, Töpferstr. 22.
*164. „ Gestland, S., dirig. Arzt, Vadsö (Norwegen).
*165. „ Ghiulamila, Dozent, Bukarest, Str. Ilfar 6 (Rumänien).
166. „ Gillavry, Mac, Amsterdam (Holland).
*167. „ Glaeßner, Paul, Berlin W, Bleibtreustr. 31.
*168. „ Goebel, dirig. Arzt, Ruhrort.
*169. „ Goebel, Walther, Siegen (Westfalen).
170. „ Göbell, Rudolf, Professor, Kiel, Düvelsbeker Weg 19.
171. „ Goepel, Robert, Sanitätsrat, Leipzig, Funkenburgstr. 3.
172. „ Gohl, J. G., Amsterdam, Vondelstraat 53 (Holland).
173. „ Goldmann, Spitalarzt, Lodz (Rußland).
*174. „ Gottstein, Reichenberg i. Böhmen, Bräuhofgasse 5a.
175. „ Gourdon, Professor, Bordeaux (Frankreich).
*176. „ Gräßner, Oberstabsarzt und Professor, Köln.
177. „ Graetzer, Görlitz, Demiansplatz 34/35.
178. „ Graf, Paul, Neumünster (Schleswig-Holstein).
179. „ Grashey, Privatdozent, München, Nußbaumstr. 30.
*180. „ Gregor, Jos., Primararzt, Vsetin (Mähren).
181. „ Greiffenhagen, W., Reval (Rußland).
*182. „ Greven, Hans, Chefarzt, Mühlheim-Ruhr, Leineweberstr. 18—20.
183. „ Grosser, Kurt, leit. Arzt, Liegnitz, Dowestr. 10.
184. „ Gründgens, Aachen, Wilhelmstr. 88.
*185. „ Grüneberg, Altona, Gr. Bergstr. 129.
*186. „ Gümbel, Theodor, Bernau (Mark).
187. „ Gunkel, Paul, Fulda.
188. „ Guradze, Wiesbaden, Mainzer Straße 3.
189. „ Gutmann, E., Koburg, Mohrenstr. 32.
*190. „ Gutsch, L., Medizinalrat und dirig. Arzt in Karlsruhe, Kaiserstraße 182.
*191. „ Haas, Alfred, München, Richard-Wagner-Straße 19.
*192. „ Haberern, Jonathan Paul, Hofrat, chirurg. Abteilungsvorstand, Budapest, Maria-Valeria-utca 5 (Ungarn).
*193. „ Habs, Professor, dirig. Arzt, Magdeburg.
194. „ Haeberlin, Carl, dirig. Arzt, Nauheim, städt. Krankenhaus.

Digitized by Google

195. Dr. Haenel, Friedrich, Hofrat und Generaloberarzt a. l. s. in Dresden-N., Oberer Kreuzweg 4.
196. „ Härtel, Fritz, Halle a. S., Chir. Klinik.
*197. „ Härting, Fritz, Leipzig, Johannisgasse 8.
198. „ Hagemann, Richard, Marburg a. d. L.
*199. „ Haglund, Professor, Stockholm, Sturegatan 62 (Schweden).
200. „ Hahn, Joh., Mainz.
201. „ Hammer, Oberstabsarzt, Karlsruhe i. B., Sophienstr. 15.
*202. „ Hartmann, R., Sanitätsrat, dirig. Arzt, Königshütte (Ob.-Schl.).
*203. „ Hartwich, Alexander, Wien VIII, Wickenburgergasse 19.
*204. „ Haßlauer, Ludwig, Frankfurt a. M., Mainzer Landstr. 51.
205. „ Haudek, Wien I, Tuchlauben 6.
206. „ Haver, Oberarzt, Hagen i. W., Allg. Krankenhaus.
*207. „ Heddaeus, A., Heidelberg, Hauptstr. 88.
208. „ Heidemann, dirig. Arzt, Eberswalde.
209. „ Heidenhain, L., Professor, Worms, Renzstr. 28.
*210. „ Heile, Wiesbaden, Mainzer Straße 26.
*211. „ Heineke, H., Professor, Direktor der chir. Poliklinik, Leipzig, Bismarckstr. 14.
*212. „ Helbing, Professor, Berlin W, Schlüterstr. 40.
213. „ Helferich, Geheimer Medizinalrat, Professor, Eisenach.
214. „ Helling, Edwin, Hudiksvall (Schweden).
*215. „ Hemptenmacher, leit. Arzt am Krüppelheim, Stettin, Friedrich-Karl-Straße 34.
216. „ Henle, A., Professor, Dortmund, Beuerhausstr. 19.
*217. „ Hepner, Eberhard, Danzig, Sandgrube 23.
218. „ Herbst, Hildesheim, Almsstr. 30.
219. „ v. Herczel, Professor, Budapest VII (Ungarn).
220. „ Herrmann, Generaloberarzt a. D., Berlin W, Landshuter Straße 36.
221. „ Hertzell, Bremen, An der Weide 33 a.
L222. „ Herz, Max, Sydney, Wyoming, 175 Macquarie Street (Australien).
L223. „ Herzstein, Morian, San Francisco, 805 Sutter Str., Kalifornien (U.S.A.).
*224. „ Heubach, Oberarzt, Graudenz, Borgenstr. 14.
225. „ Hiller, Artur, Königsberg i. Pr., Bergplatz 18.
226. „ Hinterstoisser, Hermann, Primararzt, Teschen (Oest.-Schlesien).
227. „ Hirsch, Karl, Berlin W, Kurfürstendamm 181.
*228. „ Hirtz, Essen (Ruhr), Dreilindenstr. 41.
229. „ v. d. Hoeven, J., Eefde bei Zutphen (Holland).
*230. „ Hofmann, Walter, Leipzig, Universitäts-Poliklinik.
231. „ Hoffmann, Egon, Professor, Greifswald.
232. „ Hoffmann, Heilbronn, Oststr. 24.
233. „ Hoffmann, Hermann, Schweidnitz, Feldstr. 10.
*234. „ Hohmann, Oberarzt, München, Karlstr. 16.
*235. „ Holfelder, San.-Rat, Wernigerode.
*236. „ Holmdahl, Carl, Hälsingborg (Schweden).
*237. „ Holzwarth, Eugen, Budapest VIII, Üllöiut Nr. 78.
238. „ Hornborg, A. F., Helsingfors (Finnland).
239. „ Horvath, Michael, Dozent, Budapest VIII, Barosgasse 28 (Ungarn).
240. „ Hübscher, Dozent, Basel, St. Johann 88 (Schweiz).
241. „ Hufschmid, dirig. Arzt, Gleiwitz (Oberschlesien).
242. „ Huitfeldt, Hans, L. C., Kristiania (Norwegen).

Digitized by Google

*243. Dr. Jäckh, Alexander, Kassel.
244. „ Jacobsohn, Eugen, Berlin-Charlottenburg, Bismarckstr. 81.
*245. „ Jakimiak, B., Primararzt, Warschau, Chmielua 56 (Russ.-Polen).
*246. „ Jansen, Murk, Leiden, Breeshaad 115 (Holland).
*247. „ Jaroschy, Wilhelm, Prag, Salmgasse 6 (Böhmen).
248. „ Jasinski, Lodz (Rußland).
*249. „ Jastschenko, Vera, Fräulein, Moskau, Patnachio punda 11 (Rußland).
250. „ Immelmann, Berlin W, Lützowstr. 72.
251. „ Joseph, Jacques, Berlin W, Tiergartenstr. 2a.
252. „ Jungengel, Hofrat und Oberarzt, Bamberg.
253. „ Kader, Professor, Krakau, chir. Univ.-Klinik (Galizien).
*254. „ Kahleyß, Dessau.
255. „ Kaïsin, Albert, Floreffe (Belgien).
*256. „ Kara-Michailoff, Iwan, Sofia, Krakva 5 (Bulgarien).
257. „ Kardamatis, Athen, zurzeit Berlin W, Spichernstr. 7.
*258. „ Katayama, Kunijuki, Ass., aus Japan, z. Z. Würzburg, Kürschnerhof 7.
259. „ Katholicky, Obermedizinalrat, dir. Arzt, Brünn (Mähren).
*260. „ Kausch, Professor, Direktor und Oberarzt, Berlin-Schöneberg, Freiherr-von-Stein-Straße 2.
*261. „ Keckeis, Heribert, Primarius, Eibenschitz (Mähren).
*262. „ Kenner, Klara, Fräulein, Magdeburg-Cracau.
*263. „ Kiewe, Leo, Königsberg i. Pr., Steindamm 59/60.
*264. „ Kirsch, Magdeburg, Breiteweg 169.
265. „ Kirschner, Martin, Professor, Königsberg i. Pr.
266. „ v. Kittlitz, J., Fräulein, Bad Elster i. S.
267. „ Klapp, Professor, Berlin NW, Siegmundshof 10.
268. „ Klar, Max, München, Luisenstr. 49.
269. „ Kleinknecht, Prof., Chefarzt des Bürgerhosp. in Mülhausen i. E.
*270. „ Klostermann, Gelsenkirchen, Hohenstaufenstr. 3.
*271. „ Knierim, Hermann, Sanitätsrat, Kassel, Wilhelmstr. 5.
*272. „ Knierim, Kassel.
*273. „ Knoch, leit. Arzt, Essen, Kruppsches Krankenhaus.
274. „ Koch, Karl, Hofrat, Nürnberg, Lorenzenpl. 19.
275. „ Köhler, Alban, Wiesbaden, Thelemannstr. 1.
276. „ Koehler, Paul, Sanitätsrat, Bad Elster.
*277. „ Kofman, Salomon, Odessa, Maly per 8 (Rußland).
*278. „ Kohlmeyer, Oberarzt, Breslau VII, Höfchenstr. 29.
279. „ Kolb, Karl, Heidelberg.
*280. „ Kolb, Sanitätsrat, Darmstadt.
*281. „ Kolpaktecky, Gidale, Mauzyr-Bessarabien (Rußland).
*282. „ Kopits, Eugen, Privatdozent, Budapest VII, Nyár-u 22 (Ungarn).
283. „ Korteweg, J., Professor, Leiden, Breestr. 19 (Holland).
*284. „ Kosinski, Sek.-Arzt, Krakau (Galizien).
*285. „ Kostlivý, Stanislaw, Priv.-Doz. und Primärarzt, Trebitsch (Mähren).
*286. „ Krahn, Landsberg a. d. W.
*287. „ Krause, leit. Arzt der orthop. Abt. des Paul-Gerhard-Stifts, Berlin N, Müllerstr. 57.
288. „ Krause, Walter, Breslau, Ring 59.
*289. „ Kreglinger, Sanitätsrat, Koblenz, Mainzer Straße 39a.
*290. „ Kreuter, Professor, Erlangen.
291. „ Krogius, Ali, Professor, Helsingfors (Rußland).

Digitized by Google

*292. Dr. Kronacher, Bert., Nürnberg, Frauentorgraben 61.
*293. „ Krukenberg, H., Elberfeld, Nützenberger Straße 18.
*294. „ Kuehler, Kreuznach.
295. „ Kümmell, Geh. San.-Rat, Professor, dirig. Arzt in Hamburg. Am langen Zug 9.
296. „ Künne, Bruno, Berlin-Steglitz, Albrechtstr. 12.
297. „ Küttner, Herm., Geh. Med.-Rat, Professor, Breslau XVI, Birkenwäldchen 6.
*298. „ Kuh, Rudolf, Prag, Herrengasse 9 (Böhmen).
*299. „ Laan, H. A., Utrecht, Schoolstr. 5 (Holland).
*300. „ Lackmann, Hamburg, Kolonnaden 5.
*301. „ Lameris, H. J., Professor, Utrecht (Holland).
*302. „ Lamy, Louis, Paris, 6 Rue de la Bienfaisselle (Frankreich).
303. „ Lance, Paris (Frankreich).
304. „ Landwehr, H., leit. Arzt der städt. Heil- u. Krüppel-Anstalt, Köln, Hohenzollernring 18.
305. „ Lange, B., Straßburg i. E., Poststr. 13.
*306. „ Lapinski, W., Warschau, Jerusalemallee 65 (Polen).
*307. „ Legal, Breslau.
*308. „ Lehr, Stuttgart, Marienstr. 30.
309. „ Lengemann, Bremen, Am Dobben 145.
*310. „ Lessing, Hamburg-Eimsbüttel, Weidenallee 2 a.
*311. „ Levit, Jan, Assistent der Klinik in Prag (Böhmen).
312. „ Levy, S., Professor, Westerwold bei Kopenhagen, Kastanienweg 7 (Dänemark).
313. „ Lewy, Freiburg i. Br.-Günterstal.
314. „ Lexer, Geh. Med.-Rat, Professor in Jena, Hufelandweg 1.
*315. „ v. Lichtenberg, A., Privatdozent, Straßburg i. E.
*316. „ Lied, U., dirig. Arzt, Drammen (Norwegen).
*317. „ Lilienfeld, Alfred, Leipzig, Robert-Schumann-Straße 1.
*318. „ Lindboe, E. F., Kristiania (Norwegen).
*319. „ Linkenheld, Fritz, dirig. Arzt, Wilhelmshaven, Adalbertstr. 34.
320. „ Litthauer, San.-Rat, Berlin W, Lützowstr. 44.
*321. „ Loewenstein, Leo, Berlin NW, Jagowstr. 43.
*322. „ Lorenz, Albert, Wien, Rathausstr. 21.
323. „ Lossen, Kurt, Frankfurt a. M., Neue Mainzer Straße 6.
*324. „ Lubinus, Kiel, Niemannsweg 24.
325. „ Lucas, Hermann, Trier, Brückenstr. 24.
326. „ Lüning, A., Privatdozent, Zürich V, Plattenstr. 51 (Schweiz).
*327. „ Maaß, Hugo, Berlin W, Landshuter Straße 11/12.
*328. „ Machol, Alfred, Professor und Oberarzt, Bonn.
329. „ Madelung, Geh. Medizinalrat, Professor, Straßburg i. Els.
*330. „ Magnus, Dresden, König-Johann-Straße 17.
*331. „ Magnus, Georg, Priv.-Doz., Marburg a. d. L.
332. „ Maier, Rudolf, Aussig, Schmeykalstr. 5 (Böhmen).
333. „ Mainzer, Max, Frankfurt a. M., Neckarstr. 5.
*334. „ Marquardt, A., Hagen i. W., Buscheystr. 38.
335. „ Matthias, Königsberg i. Pr., Hinter Tragheim 4.
*336. „ Mayer, E., Köln a. Rh., Friesenplatz 12.
337. „ v. Mayersbach, R., Innsbruck (Tirol).
*338. „ v. Meer, Düren.
339. „ Meisel, Paul, Konstanz.

Digitized by Google

340. Dr. Meißner, P., Aue i. Erzgeb., Bismarckstr. 7.
341. „ Mencière, Louis, Reims, 88 rue Libergier (Frankreich).
342. „ Mendler, Alfred, Ulm a. d. D., Parkstr. 11.
*343. „ Menne, Eduard, Kreuznach.
344. „ Meyburg, Heinr., Plauen i. V., Reichstr. 18a.
345. „ Meyer, Leo, Berlin, Brandenburgische Krüppelheilanstalt.
*346. „ Meyer, Oskar, Lübeck, Königstr. 17.
*347. „ Michaelis, Willi, Leipzig, Breitkopfstr. 24.
*348. „ Michelsohn, Julius, Hamburg, Klosterallee 4.
349. „ Milatz, W. F. J., Rotterdam, Mauritsweg 44 (Holland).
*350. „ Milner, Richard, Leipzig, Salomonstr. 18a.
*351. „ Mislowitzer, Berlin C, Alexanderstr. 9.
*352. „ Möhring, P., Kassel, Kronprinzenstr. 25.
353. „ Möllhausen, Bad Oldesloe, Sanatorium.
*354. „ Mollenhauer, Paul, Berlin-Zehlendorf, Charlottenberg 9.
355. „ Mommsen, Friedrich, Zehlendorf bei Berlin, Kronprinzenallee 173.
356. „ Morian, Essen (Ruhr).
357. „ Mosberg, B., Bielefeld.
*358. „ Mosenthal, Berlin W, Augsburger Straße 64.
359. „ Moser, Ernst, Zittau i. S., Reichstr. 29.
*360. „ Moser, H., Hamborn (Rhld.).
361. „ Mouchet, Albert, Paris, 124 Rue de Courcelles.
362. „ Mühsam, dirig. Arzt, Berlin NW, Altonaer Straße 3.
363. „ Müller, Cornelius, Assistenzarzt, Schäßburg (Siebenbürgen).
364. „ Müller, E., Professor und dirig. Arzt an der Olgaheilanstalt, Stuttgart, Kronenstr. 47.
365. „ Müller, Geh. Medizinalrat, Professor, Rostock i. M., Kaiser-Wilhelm-Straße 16.
*366. „ Müller, Georg, Sanitätsrat, Berlin, Kurfürstendamm 40.
*367. „ Müller, Martin Paul, Leipzig, Zeitzer Straße 10.
368. „ Mulzer, Memmingen.
*369. „ Muskat, Gustav, Berlin W, Kurfürstenstr. 124.
370. „ Narath, Geh. Hofrat, Professor, Heidelberg, Roonstr. 1.
371. „ Natzler, Adolf, Mülheim (Ruhr).
*372. „ van Neck, Maurice, Brüssel, 53 Rue Henri Wafelaerts (Belgien).
373. „ Neuber, Geheimer Sanitätsrat, Kiel, Königsweg 8.
374. „ Neumann, Alfred, Professor und Direktor des Krankenhauses am Friedrichshain, Berlin NO, Landsberger Allee 159.
375. „ Neumann, Danzig, Holzmarkt 15/16.
376. „ Nyrop, Ejnar, Kopenhagen (Dänemark).
377. „ Oberth, Julius, Primärarzt, Schäßburg (Siebenbürgen).
378. „ Odelga, Paul, Wien IX/9, Garnisongasse 11.
379. „ v. Oettingen, Walter, Berlin-Wilmersdorf, Landhausstr. 3.
380. „ Ohm, Düsseldorf, Jacobstr. 5.
381. „ Oidtmann, A., Amsterdam (Holland).
382. „ Oppenheimer, Edgar, New York, 261 Central Park West (U.S.A.).
*383. „ Baron v. d. Osten-Sacken, Emil, Petersburg, Shukowskaja 27 (Rußland).
384. „ Papendieck, Bremen, Schwachhauser Chaussee 8.
*385. „ Paradies, Berlin W, Meinekestr. 19.
386. „ Partsch, Karl, Geh. Medizinalrat, Professor, Breslau, Gartenstr. 103.

Digitized by Google

*387. Dr. Pauwels, Friedrich, Aachen, Boxgraben 56.
388. „ Payr, Geh. Medizinalrat, Professor, Leipzig, Mozartstr. 7.
389. „ Pèll-Cuffi, Frederic, Barcelona, Claris 114 (Katalonien).
*390. „ Pels-Leusden, Professor, Greifswald, Werderstr., Ecke Moltkestr.
*391. „ Peltesohn, Siegfried, Berlin W, Rankestr. 9.
*392. „ Perlis, Ignaz, Spitalarzt, Lodz (Rußland).
393. „ Perman, Stockholm (Schweden).
*394. „ Perthes, Professor, Tübingen.
395. „ Petersen, Hermann, Professor, Duisburg, Heuserstr. 16.
*396. „ Petrén, Gustaf, Lund, Laurentagatan 2 (Schweden).
397. „ Pilling, Sanitätsrat, Aue i. Erzgeb.
398. „ Pimentel, M. Henriques, Amsterdam, Weesperzyde 12 (Holland).
*399. „ Plagemann, Stettin, Moltkestr. 11.
*400. „ Pomorski, dirig. Arzt des St.-Joseph-Kinderkrankenhauses, Posen.
*401. „ Port, Konrad, Nürnberg, Laufer Torgraben 9.
402. „ Pradervant, Sekundärarzt, Charkow (Südrußland).
403. „ Pürckhauer, München, Hedwigstr. 9.
404. „ Putti, Vittorio, Professor, Bologna, Instituto Rizzoli (Italien).
*405. „ Quadflieg, dirig. Arzt, Bardenberg bei Aachen.
406. „ Radike, Berlin W, Rankestr. 31/32.
407. „ Ranzi, Egon, Wien IX, Marianengasse 2.
*408. „ Raum, G., Warschau, Bracka 5 (Russ.-Polen).
409. „ Rebentisch, Direktor, Offenbach a. M.
410. „ Rechenberg, O. E., Hagen i. W.
*411. „ Reerink, Professor, Freiburg i. Br.
412. „ Rehn, Geh. San.-Rat, Professor und dirig. Arzt in Frankfurt a. M.
*413. „ Reichel, Hofrat, Professor, Direktor des Stadtkrankenhauses, Chemnitz, Am Rosenplatz 3.
*414. „ Reiner, Hans, Berlin-Wilmersdorf, Kaiserplatz 12.
*415. „ Reinhardt, Johann Karl, Sternberg i. Mähren.
416. „ Reinke, Rathenow.
*417. „ Reklewski, Witold, Warschau, Jevozolinenstr. 65 (Polen).
418. „ Renssen, W., Arnheim (Holland).
419. „ Riedinger, Ferd., Hofrat, Professor und Generalarzt à la suite in Würzburg, Ludwigstr. 13.
*420. „ Riedinger, J., Professor, Würzburg, Erthalerstr. 3.
421. „ Ritschl, Professor, Freiburg i. B.
422. „ Ritter, Professor und dirig. Arzt, Posen, Buddestr. 13.
423. „ Römert, Berlin SW, Großbeerenstr. 28c. d.
*424. „ Röpke, Professor, Barmen, Bleicherstr. 24.
425. „ Rohardt, Berlin-Pankow.
426. „ Roloff, Ferd., Nordhausen.
427. „ Roskoschny, Friedr., Wien VII, Burggasse 30.
428. „ Rott, Georg, Halberstadt, Magdeburger Straße 50.
*429. „ Ruppin, Karl, Bromberg.
430. „ Rychlik, Prag, Allgem. Krankenhaus (Böhmen).
431. „ Freiherr v. Saar, Günter, Dozent, Innsbruck (Steiermark).
432. „ Salzer, Hans, Wien VI, Gumpendorfer Straße 8.
433. „ Samter, Professor u. dirig. Arzt zu Königsberg i. Pr., Weißgerberstr. 2.
434. „ Sapieschko, Professor, Odessa, Konnajb 8 (Rußland).
435. „ Sarfels, Karl, Riga, Schulenstr. 32 (Rußland).
436. „ Sattler, Bremen.

Digitized by Google

437. Dr. Sauer, Wittenberge, Bez. Potsdam, Hohenzollernstr. 10a.
438. „ Saxl, Alfred, Wien VI, Mariahilfer Straße 89a.
*439. „ Scharff, Alexander, Flensburg, Friedrichstr. 30.
*440. „ Schasse, Walter, Berlin-Zehlendorf, Kronprinzenallee.
*441. „ Schede, München, Ruprechtstr. 7.
*442. „ Schenk, Alexis, St. Petersburg, Saperny Pereulok 16 (Rußland).
443. „ Scheu, Erich, Kreisarzt, Spremberg i. L., Endergasse 7—8.
*444. „ Schilling, Hjalmar, Chefarzt, Kristiania, Josefmegade 23 (Norwegen).
445. „ Schindler, Rob., Constantinograd, Gouv. Poltawa (Rußland).
446. „ Schlee, Braunschweig, Kaiser-Wilhelm-Straße 85.
447. „ Schlichthorst, Norderney.
*448. „ Schmid, Sek.-Arzt, Dresden, Kinderheilanstalt, Chemnitzer Str. 14.
449. „ Schmidt, Ernst, St. Johann a. S., Bismarckstr. 19.
450. „ Schmidt, Fritz, Dresden, Holbeinstr. 20.
451. „ Schmidt, Karl, Kottbus, Berliner Platz 5.
*452. „ Schnurpfeil, Karl, Primararzt, Caslau (Böhmen).
453. „ Schömann, Neustettin.
454. „ Schön, Rybnik (Schlesien).
455. „ Scholder, Lausanne (Schweiz).
*456. „ Schomburg, San.-Rat, Chefarzt, Gera.
457. „ Schütz, Geheimer Sanitätsrat u. Professor, Berlin W, Nollendorfplatz 1.
458. „ Schulte am Esch, O., Dortmund, Königswall 20.
459. „ Schultze, Ferd., Professor, dirig. Arzt in Duisburg.
460. „ Schulz, O. E., Wien IX/2, Währinger Straße 67.
461. „ Schulze-Berge, A., San.-Rat, Oberhausen (Rhld.).
*462. „ Schwertzel, Altona a. E., Schillerstr. 15.
*463. „ Segelberg, Ivar, dirig. Arzt, Aléngsäs (Schweden).
*464. „ Selberg, Berlin W, Weißensee, Tassostr. 18.
*465. „ Semeleder, Oskar, Wien V, Franzensgasse 24.
466. „ v. Sengbusch, R., Riga, Alexanderstr. 51 (Rußland).
467. „ Settegast, Geh. San.-Rat, Berlin SW, Alexandrinenstr. 118.
*468. „ Sickmann, Johannes, Oberarzt, München-Gladbach, Krankenhaus.
469. „ Silberstein, Adolf, Berlin-Charlottenburg, Hardenbergstr. 1a.
470. „ da Silva Santos, L. A., Rio de Janeiro. Rua Benjamim Constant n. 30 (Brasilien).
*471. „ Simon, Breslau XVI, Maxstr. 16.
*472. „ Sippel, Fritz, Stuttgart, Hölderlinstr. 58.
*473. „ Slajmer, Edo, Regierungsrat, Primärarzt, Laibach (Krain).
474. „ v. Spisic, Bosidav, Agram (Zagreb).
*475. „ Springer, Privatdozent, Prag, Bredauer Gasse 6 (Böhmen).
*476. „ Stabel, H., dirig. Arzt, Berlin W, Schöneberger Ufer 14.
477. „ Staffel, F., Sanitätsrat, Wiesbaden.
478. „ Stanĕk, Georg, Prag II, Zeberaz 14 (Böhmen).
*479. „ Stastny, Wenzel, Primararzt, Pisek (Böhmen).
480. „ Steffelaar, Direktor des Zander-Instituts, Haarlem, Kleine Hontweg 15 (Holland).
481. „ Stein, Gustav, Hamburg, Kolonnaden 5.
482. „ Stein, Wiesbaden, Rheinstr. 7.
483. „ Steinauer, Alfred, Berlin-Charlottenburg, Kantstr. 9.
*484. „ Steiner, Theodor, Recklinghausen, Knappschafts-Krankenhaus.
*485. „ Steinmann, Fritz, Privatdozent, Bern, Kischengraben 5 (Schweiz).

Digitized by Google

*486. Dr. Stettiner, Hugo, Berlin W, Motzstr. 21.
487. „ Stich, Professor, Direktor d. chir. Univ.-Klinik, Göttingen, Wendenchaussee 14.
488. „ Stieda, Professor zu Königsberg i. Pr., Weisgerberstr. 6/7.
*489. „ Stölzner, Oberstabsarzt, Dresden, Weintraubenstr. 8.
490. „ Stoffel, Adolf, Mannheim, Friedrich-Karl-Straße 3.
*491. „ Stoffel, Frau, Mannheim.
*492. „ Storp, Johannes, Danzig.
493. „ Straeter, August, Aachen, Boxgraben 56.
*494. „ Streißler, Eduard, Privatdozent, Graz, Allgem. Krankenhaus (Steiermark).
495. „ Stumme, Leipzig, Elsterstr. 33.
496. „ Stuth, Heinrich, Danzig, Hansaplatz 14.
497. „ Sudeck, Hamburg 36, Klopstockstr.
498. „ Taendler, Jakob, Berlin-Charlottenburg, Lietzenburger Straße 14.
499. „ Tashiro, J., Professor in Tokio (Japan).
500. „ Tausch, Franz, München, Kaulbachstr. 9a.
*501. „ Tengvall, dirig. Arzt, Wexio (Schweden).
502. „ Thon, J., Bremerhaven, Bürgermeister-Smidt-Straße 82.
503. „ Tietze, Professor, Breslau, Schweidnitzer Stadtgraben 23.
504. „ Tilanus, Professor, Amsterdam, Heerengracht 460 (Holland).
505. „ Till, B., Primararzt, Klattau.
506. „ Tilmann, Geh. Medizinalrat, Professor, Köln.
507. „ Timmer, Amsterdam, Sarphalitstraat 56 (Holland).
*508. „ Tones, Ellis, W., Los Angelos, 219 Building (Kalifornien).
509. „ Treplin, Sahlenburg b. Cuxhaven.
510. „ Trethowan, London, Guy's Hospital (England).
511. „ Tubby, Alfred Herbert, London W 68, Harley Street (England).
*512. „ Turner, Heinrich, Professor u. Direktor der orthop.-chir. Klinik der Militär-Med. Akademie, St. Petersburg (Rußland).
513. „ Unger, Paul, Leipzig, Albertstr. 34.
514. „ Freiherr v. Vietinghoff-Scheel, Ed., Reval (Estland), Breitstr. 48.
515. „ Völker, Berlin-Wilmersdorf, Motzstr. 43.
516. „ Vogel, Artur, Oberarzt, Omsk (Sibirien).
*517. „ Vogel, Professor, Dortmund, Olpe 34. Ecke Ostwall.
*518. „ Vogt, Oskar, Bergen (Norwegen).
*519. „ Vorschütz, Chefarzt, Elberfeld, St.-Joseph-Hospital.
520. „ Vulpius, Professor, Heidelberg, Luisenstr. 1—3.
*521. „ Wachsner, Fritz, Berlin NW, Kirchstr. 1. †
522. „ Wachtel, Siegmund, Primarius, Krakau, Stroszewskigasse (Galiz.).
*523. „ Waegner, Karl, Charkow, Puschkinskaia 72, Rußland.
*524. „ Wagner, Karl, Teplitz-Schönau (Böhmen).
525. „ Wahl, K., München, Mathildenstr. 10.
*526. „ Waldenström, Henning, dirig. Arzt, Stockholm, O. Kommendöregatan 3 (Schweden).
527. „ Walkoff, Prosektor, Berlin-Lichterfelde, Dürerstr. 26.
528. „ Weber, Heinrich, München, Königinstr. 43.
*529. „ Weigert, Stettin, Elisabethstr. 21.
530. „ Weiß, August, leit. Arzt, Düsseldorf, Haroldstr. 21.
*531. „ Wennerström, Gustaf, dirig. Arzt, Söderhamn (Schweden).
*532. „ Werndorff, Robert, Wien, Alser Straße 63.
533. „ Westhoff, August, Münster i. W., Windthorststr. 7.

Digitized by Google

534. Dr. Wette, Fritz, Köln a. Rh., Weidenbachstr. 34.
535. „ Wichmann, Georg, Greiz i. V., Idastr. 7.
*536. „ Widder, Bertalan, Budapest, Rakoci-ut 10 (Ungarn).
*537. „ Wierzejewski, J., Direktor u. leit. Arzt der orthop. Anstalt, Posen.
538. „ Wiesinger, Professor, Hamburg 24, Graumannsweg 19.
*539. „ Wilms, Professor, Heidelberg.
540. „ Winckler, Viktor, Primärarzt, Breslau II, Gartenstr. 36.
541. „ Winternitz, Arnold M., Dozent, Oberarzt, Budapest VIII, Josefgasse 12 (Ungarn).
*542. „ Wittek, Privatdozent, Graz, Merangasse 26 (Steiermark).
543. „ Witzel, Geh. Medizinalrat, Professor, Düsseldorf.
544. „ Woerner, dirig. Arzt in Schwäb.-Gmünd.
*545. „ Wohlauer, Berlin-Charlottenburg, Berliner Straße 139/140.
546. „ Wohrizek, Theodor, Prag, Wassergasse 31 (Böhmen).
*547. „ Wolff, Alfred, Berlin-Neukölln, Berliner Straße 61.
548. „ Wollenberg, Privatdozent, Berlin W, Rankestr. 31/32.
*549. „ Wullstein, Professor, Chefarzt am Krankenhaus Bergmannsheil, Bochum.
550. „ Zaayer, J. H., Leiden (Holland).
551. „ Zahradnicky, Franz, Primärarzt, Deutschbrod (Böhmen).
*552. „ Zander, Paul, Berlin, Oranienburger Straße 67.
*553. „ Zander, Paul, Berlin-Wilmersdorf, Uhlandstr. 104.
554. „ Zeller, Oskar, Prof., Berlin-Wilmersdorf, Hohenzollerndamm 192.
555. „ Ziegner, leit. Arzt des städt. Krankenhauses in Küstrin.
556. „ Zillikens, Joh., Cleve.
557. „ Zinsser, H., San.-Rat, Gießen, Goethestr. 10.
558. „ Zipser, Wien IV, Hechtengasse 1.
*559. „ Zuelzer, Potsdam, Spandauer Straße 5.

Digitized by Google

Satzungen

der

Deutschen orthopädischen Gesellschaft.

§ 1. Der im September 1901 gegründete und am 5. Juni 1907 gerichtlich eingetragene Verein führt den Namen:

„Deutsche orthopädische Gesellschaft."

Er hat seinen Sitz in Berlin im Bezirk des Amtsgerichts Mitte.

Der Zweck des Vereins ist die Förderung der orthopädischen Wissenschaft.

Zur Erreichung dieses Zweckes veranstaltet der Verein alljährlich einen Kongreß. Ort, Zeit und Dauer des Kongresses bestimmt der Vorstand.

Mitglieder der Gesellschaft.

§ 2. Der Verein besteht aus Mitgliedern, Ehrenmitgliedern und korrespondierenden Mitgliedern.

§ 3. Mitglied des Vereins kann jeder Arzt werden, der Interesse für die orthopädische Wissenschaft hat. Zur Aufnahme als Mitglied ist es erforderlich, von 3 Mitgliedern der Gesellschaft schriftlich vorgeschlagen zu werden. Ueber die Aufnahme entscheidet der Vorstand.

§ 4. Jedes Mitglied zahlt bei der Aufnahme ein Eintrittsgeld von 10 M. und einen Jahresbeitrag von 20 M. Die Zahlung hat in der ersten Hälfte des Jahres zu geschehen.

Das Geschäftsjahr ist das Kalenderjahr.

Durch einmalige Zahlung von 300 M. wird die lebenslängliche Mitgliedschaft erworben; neu eintretende Mitglieder zahlen außerdem die Aufnahmegebühr.

§ 5. Ein Mitglied, welches trotz zweimaliger schriftlicher Mahnung durch den Kassenführer mit seiner Beitragszahlung länger als 1 Jahr im Rückstande bleibt, gilt als ausgeschieden.

Der Wiedereintritt kann ohne weiteres erfolgen, sobald das Eintrittsgeld von neuem und die rückständigen Beiträge nachgezahlt worden sind.

§ 6. Ein Mitglied, welches zum Verlust der bürgerlichen Ehrenrechte oder des ärztlichen Wahlrechtes rechtskräftig verurteilt worden ist, verliert ohne weiteres die Mitgliedschaft.

Nach Wiedererlangung der Ehrenrechte bzw. des Wahlrechtes ist der Wiedereintritt nur gestattet nach Erfüllung der Aufnahmebedingungen in § 3.

§ 7. Zu Ehrenmitgliedern können Aerzte und Gelehrte ernannt werden, welche die orthopädische Wissenschaft in hervorragender Weise gefördert haben.

Digitized by Google

Die Ernennung erfolgt auf einstimmigen Antrag des Vorstandes in der Hauptversammlung durch Zettelwahl oder durch widerspruchslose Zustimmung.

Bei der Zettelwahl bedarf es einer Mehrheit von zwei Dritteln der abgegebenen Stimmen.

Die Ehrenmitglieder haben die Rechte der Mitglieder ohne deren Pflichten.

In gleicher Weise können Gelehrte des Auslandes zu korrespondierenden Mitgliedern ernannt werden, ohne daß für sie irgendeine Verpflichtung entsteht.

§ 8. Der freiwillige Austritt eines Mitgliedes erfolgt durch schriftliche Anzeige an den Schriftführer des Vereins.

Vorstand, Ausschuß und Hauptversammlung.

§ 9. Die Organe des Vereins sind der Vorstand, der Ausschuß und die Hauptversammlung.

§ 10. Der Ausschuß der Gesellschaft besteht aus:

1. dem Vorsitzenden,
2. dem stellvertretenden Vorsitzenden,
3. dem Schriftführer,
4. dem stellvertretenden Schriftführer,
5. dem Kassenführer,
6. sämtlichen früheren Vorsitzenden,
7. drei Beisitzern.

§ 11. Die Wahl der Ausschußmitglieder erfolgt in der Hauptversammlung nach Maßgabe folgender Bestimmungen:

I. Die Wahl des Vorsitzenden erfolgt alljährlich in der Hauptversammlung für die Dauer des nächstfolgenden Geschäftsjahres durch Zettelwahl. Absolute Stimmenmehrheit entscheidet. Wird diese im ersten Wahlgange nicht erzielt, so erfolgt eine Stichwahl zwischen den beiden Mitgliedern, welche die meisten Stimmen erhalten haben.

Bei Stimmengleichheit entscheidet das durch den Vorsitzenden zu ziehende Los.

Stellvertretender Vorsitzender ist stets der Vorsitzende des voraufgegangenen Geschäftsjahres.

II. Die Wahl des stellvertretenden Schriftführers und der 3 Beisitzer erfolgt alljährlich in der Hauptversammlung für die Dauer des nächstfolgenden Geschäftsjahres durch Zuruf und nur bei Widerspruch durch Zettelwahl mit einfacher Stimmenmehrheit.

Bei Stimmengleichheit entscheidet das durch den Vorsitzenden zu ziehende Los.

III. Die Wahl des Schriftführers und des Kassenführers findet in gleicher Weise wie in II, jedoch auf 3 Jahre statt.

§ 12. Der Ausschuß regelt seine innere Tätigkeit selbst.

§ 13. Der Ausschuß vertritt den Verein gerichtlich und außergerichtlich. Er leitet die gesamten Angelegenheiten der Gesellschaft, insoweit dieselben nicht ausdrücklich dem Vorsitzenden oder der Hauptversammlung zugewiesen sind.

Der Vorstand im Sinne des Gesetzes ist der Vorsitzende.

§ 14. Die Einladungen zu einer Ausschußsitzung erfolgen schriftlich

Digitized by Google

durch den Vorsitzenden bzw. in seinem Auftrage oder mündlich bei Gelegenheit einer Sitzung.

Der Ausschuß ist beschlußfähig, wenn mindestens 5 Mitglieder, darunter der Vorsitzende oder sein Stellvertreter, anwesend sind.

Schriftliche Abstimmung ist nur in dringlichen Fällen gestattet, wenn eine mündliche Beschlußfassung des Ausschusses nicht möglich ist; in solchen Fällen sind stets sämtliche Ausschußmitglieder um schriftliche Abgabe ihrer Stimme zu ersuchen.

Bei Abstimmung entscheidet Stimmenmehrheit. Bei Stimmengleichheit entscheidet die Stimme des Vorsitzenden bzw. seines Stellvertreters.

§ 15. Der Vorsitzende oder im Falle seiner Behinderung der stellvertretende Vorsitzende führt in allen Sitzungen des Ausschusses und der Hauptversammlung den Vorsitz.

§ 16. Scheidet ein Mitglied des Ausschusses im Laufe seiner Amtszeit aus irgendeinem Grunde aus, so kann sich der Ausschuß bis zur nächsten Hauptversammlung durch Zuwahl ergänzen.

§ 17. Der Ausschuß hat alljährlich der Hauptversammlung einen Geschäftsbericht über das abgelaufene Geschäftsjahr zu erstatten und die Verwaltungsabrechnung vorzulegen.

Der Vorsitzende beruft 2 Mitglieder zur Prüfung. Die Hauptversammlung nimmt den Prüfungsbericht entgegen und erteilt dem Ausschuß Entlastung.

§ 18. Die Hauptversammlung findet alljährlich während des Kongresses statt. Die Einladungen hierzu erfolgen mindestens 4 Wochen vorher schriftlich unter Angabe der Tagesordnung.

Etwaige Beschlüsse, die in der Hauptversammlung gefaßt werden, sind in das Protokollbuch einzutragen und vom Vorsitzenden und Schriftführer oder deren Stellvertreter zu unterzeichnen.

§ 19. Abänderungen der Satzungen können der Hauptversammlung nur dann zur Beschlußfassung vorgelegt werden, wenn sie auf der Tagesordnung stehen.

Auflösung des Vereins.

§ 20. Ein Antrag auf Auflösung des Vereins wird der Tagesordnung nur eingefügt, wenn er von sämtlichen Ausschußmitgliedern oder von mindestens der Hälfte der Mitglieder überhaupt unterzeichnet ist. Zur Beschlußfassung über diesen Antrag ist die nächste ordentliche Hauptversammlung zuständig, wenn dieselbe von mindestens zwei Dritteln der Mitglieder besucht ist.

Im Falle der Beschlußunfähigkeit muß der Ausschuß innerhalb 6 Wochen eine außerordentliche Hauptversammlung ordnungsmäßig unter Angabe der Tagesordnung einberufen, die dann unabhängig von der Zahl der erschienenen Mitglieder beschließt.

Ein Beschluß, die Gesellschaft aufzulösen, kann in beiden Hauptversammlungen nur durch eine Mehrheit von drei Vierteln der anwesenden Mitglieder gefaßt werden.

Die Hauptversammlung, welche die Auflösung der Gesellschaft beschließt, verfügt zugleich über die Ausführung der Auflösung und über die Verwendung des Vermögens der Gesellschaft.

Digitized by Google

Geschäftsordnung für den Kongreß.

§ 1. Die Einladungen zum Kongreß müssen wenigstens 2 Monate vorher erfolgen und zwar durch besondere Benachrichtigung der Mitglieder.

§ 2. Zur allgemeinen Besprechung gelangende Fragen müssen den Mitgliedern wenigstens 4 Wochen vorher bekanntgegeben werden.

§ 3. Der Vorsitzende bestimmt in der ersten Einladung zum Kongreß den Termin, bis zu welchem ihm die Themata der anzumeldenden Vorträge und Demonstrationen mit kurzer Inhaltsangabe einzureichen sind.

§ 4. Der Vorsitzende setzt die Tagesordnung fest und bestimmt die Reihenfolge der Vorträge und Demonstrationen.

In den Sitzungen gehen die Vorstellungen von Kranken den Vorträgen tunlichst voran.

§ 5. Die Vorträge dürfen bis zu 15 Minuten, die Demonstrationen bis zu 10 Minuten dauern. Der Vorsitzende hat das Recht, diese Zeit um höchstens 5 Minuten zu verlängern.

§ 6. Die Reden in der Diskussion dürfen 5 Minuten oder auf Zulassung des Vorsitzenden einige Minuten länger dauern.

§ 7. Nichtmitglieder können zur Teilnahme am Kongreß vom Ausschuß eingeladen oder auf ihr schriftliches Ersuchen an den Ausschuß als Teilnehmer zugelassen werden; letztere zahlen einen Kongreßbeitrag von 20 M. und dürfen sich nur mit vorheriger Genehmigung des Ausschusses an den Vorträgen und Diskussionen beteiligen.

Bestimmungen über die Herausgabe der Verhandlungen.

§ 1. Die auf dem Kongreß gehaltenen Vorträge und Besprechungen werden in den Verhandlungen der Gesellschaft veröffentlicht.

§ 2. Der Ausschuß beauftragt eines seiner Mitglieder mit der Herausgabe der Kongreßverhandlungen.

§ 3. Die Redner können entweder ihren Vortrag stenographieren lassen oder ihn selbst zu Protokoll geben; im letzteren Falle muß das Manuskript bis spätestens 4 Wochen nach dem Kongreß an den Herausgeber der Verhandlungen eingesandt werden, widrigenfalls das Recht auf Veröffentlichung verloren geht.

§ 4. Jedes Mitglied erhält kostenlos ein Exemplar der gedruckten Verhandlungen, welches außer den Vorträgen, Besprechungen usw. die Satzungen, die Mitgliederliste, sowie einen Bericht über die Hauptversammlung enthält.

Digitized by Google

Rednerverzeichnis.

Die Ziffern bedeuten die Seitenzahlen.

v. Aberle I 53.
Albee II 112.
Alsberg I 73.
Arnd I 39.
Bade I 12. 33; II 402.
Bähr I 85.
Bibergeil I 17.
Biesalski I 21. 49. 77; II 197.
Böhm I 40. 62; II 92. 149.
Brandes I 23.
Christen II 8.
Cramer I 18. 58; II 21.
Delorme I 84.
Deutschländer I 19. 92; II 34.
Drehmann I 24. 69.
Duncker I 42; II 488.
Erlacher I 52; II 138. 254.
Finck I 27; II 102.
Fränkel I 54. 65.
Friedrich I 20.
v. Frisch I 21. 83.
Froelich II 144.
Gocht I 13. 15. 24. 47; II 1.
Härting I 93.
Heile I 25.
Heineke I 50.
Helbing I 14.
Hohmann II 84.
Jansen I 81. 90; II 41.
Kausch I 67.
Kölliker I 3. 22. 69. 71. 72. 73. 77. 91. 94.
Krukenberg I. 14. 63; II 177. 383.
Lamy II 192. 479.
Ludloff I 22.
Maaß II 367.
Magnus II 485.
E. Mayer II 182.
Leo Mayer II 156.
Michaelis II 171.
Möhring I 65.
Georg Müller II 346. 388.
Müller-Rostock I 16.
Muskat I 83; II 271.
Peltesohn I 31; II 86.
Perthes I 67.
Riedinger I 13. 14. 75. 86.
Röpke I 46.
Rosenfeld I 6. 75.
Schanz I 21. 48. 71. 75. 78; II 25. 376.
Schede I 34. 43. 48. 66; II 319.
Schultheß II 278. 465.
Schultze I 13. 25 80; II 52. 471.
Semeleder I 77 91.
Simon I 31. 86.
Spitzy I 7. 23. 24. 26. 29. 36. 44. 48. 53. 73.
Stettiner I 30.
Stoffel I 49; II 64. 227.
Streißler II 359.
Turner II 392.
Waldenström I 37.
Werndorff I 15. 16. 17. 29. 59.
Wierzejewski I 8. 41.
Wilms II 352.
Wittek I 9. 33. 82.
Wollenberg I 8. 94.
Wullstein I 64.

Digitized by Google

I.

Protokolle, Diskussionen

und

kleinere Mitteilungen.

Digitized by Google

Digitized by Google

Verhandlungen der Deutschen orthopädischen Gesellschaft.

XIII. Kongreß, abgehalten zu Berlin am 13. und 14. April 1914.

Mit 18 Abbildungen.

Eröffnungssitzung.

Montag, den 13. April, nachmittags 3 Uhr.

Vorsitzender Herr Kölliker-Leipzig: Sehr verehrte Anwesende! Ich eröffne den XIII. Kongreß der Deutschen orthopädischen Gesellschaft. Es gereicht mir zur besonderen Ehre und Freude, den Vertreter des Generalstabsarztes der Armee, Sr. Exzellenz Professor Dr. v. Schjerning, Herrn Generalarzt Dr. Keitel, Subdirektor der Kaiser-Wilhelm-Akademie, begrüßen zu dürfen. Ich begrüße ferner Herrn Dr. Albee aus Neuyork, der uns über seine operative Behandlung der Spondylitis berichten wird, und Herrn Dr. Christen aus Bern, der so liebenswürdig war, meiner Aufforderung Folge zu leisten, und uns einen Vortrag über die mechanischen Eigenschaften der Knochen zugesagt hat.

Meine Herren! Der Ausschuß unserer Gesellschaft schlägt Ihnen die Ernennung des Herrn Professor Albee zum korrespondierenden Mitglied vor und ich bitte Sie, diesem Vorschlag zustimmen zu wollen.

Meine Herren! Unsere Gesellschaft hat leider im verflossenen Jahre eine Reihe schwerer Verluste zu beklagen.

Am 24. März 1913, als der Kongreß eben tagte, verstarb in Wien, 46 Jahre alt, Max Reiner, unserer Gesellschaft seit ihrer Gründung angehörend. Er war 6 Jahre Assistent bei Stricker am Institut für experimentelle Pathologie und 10 Jahre Assistent bei Lorenz. 1904 habilitierte er sich für Chirurgie. Reiner hinterläßt uns eine Reihe hervorragender Arbeiten, die seinen Namen der Wissenschaft dauernd erhalten werden.

Am 13. August 1913 verstarb im 75. Lebensjahre Bernhard Bardenheuer, 1905 Vorsitzender der Gesellschaft und seit 1910 ihr Ehrenmitglied. Wie wichtig seine Arbeiten über die Extensionsbehand-

Digitized by Google

lung der Frakturen sind und der Nachdruck ist, den er auf die die Knochenbrüche begleitenden Gewebsschädigungen legte, wird erst in jüngster Zeit in vollem Umfang gewürdigt. Ich erwähne ferner seine Skoliosenbehandlung, seine Arbeiten über Knochenverpflanzung, über den Plattfuß. Für unser Spezialfach von besonderem Wert war seine Errichtung einer orthopädischen Abteilung unter selbständiger Leitung in den Krankenanstalten der Stadt Köln und ferner das Interesse, das er der Krüppelfürsorge und in ihr besonders der Lähmungschirurgie entgegenbrachte. Bardenheuers Wirken ist in einem Nachruf im 33. Band der Deutschen Zeitschrift für orthopädische Chirurgie eingehend behandelt.

Am 31. Juli 1913 verstarb, erst 36 Jahre alt, Georg Preiser in Hamburg. Seine Lebensarbeit findet sich abgeschlossen in seinem 1911 erschienenen Werk „Statische Gelenkerkrankungen", in dem er alle seine Arbeiten über die deformierende Arthritis zusammenfaßt, ein Werk, das ihm einen dauernden Platz in der Wissenschaft sichert. Das Erscheinen der Langeschen Orthopädischen Chirurgie, für die er die Fußdeformitäten in mustergültiger Weise bearbeitet hat, erlebte er nicht mehr. Auch für Preiser findet sich ein Nachruf im 33. Band der Deutschen Zeitschrift für orthopädische Chirurgie.

In jüngster Zeit erlebten wir noch einen weiteren überaus herben Verlust. Am 28. Februar 1914 verschied, 51 Jahre alt, Georg Joachimsthal, 1911 Vorsitzender unserer Gesellschaft, a.o. Professor und Direktor der Poliklinik für orthopädische Chirurgie an der Universität Berlin, der Nachfolger unseres unvergeßlichen Hoffa. Was Joachimsthal unserer Gesellschaft und der orthopädischen Chirurgie war, steht frisch in Ihrer aller Gedächtnis. Ich erinnere an seine mühsame Aufgabe, die Verhandlungen unserer Gesellschaft herauszugeben, ich erwähne, daß er zunächst mit Hoffa und nach dessen Ableben allein die Deutsche Zeitschrift für orthopädische Chirurgie herausgegeben hat. Joachimsthal hat zahlreiche Arbeiten aus dem Gebiet der Anatomie, der Physiologie und der orthopädischen Chirurgie geliefert. Seine Arbeit „Funktionelle Formveränderungen an den Muskeln" trug ihm im Jahre 1897 den Ponrotpreis der Pariser Akademie der Wissenschaften ein. Bekannt sind seine großen Abhandlungen „Die angeborenen Verbildungen der oberen Extremität" und „Die angeborenen Verbildungen der unteren Extremität". Unter Joachimsthals Redaktion und Mitarbeit erschien das erste große, deutsche Handbuch der orthopädischen Chirurgie. Die Abschnitte „Schiefhals" und „Fußdeformitäten" stammen aus seiner Feder.

Ich habe im Namen unserer Gesellschaft an seiner Bahre den wohlverdienten Lorbeerkranz niedergelegt und bin beauftragt, dieses Schreiben von Frau Professor Joachimsthal Ihnen vorzutragen:

Digitized by Google

An die Deutsche orthopädische Gesellschaft, z. H. des Vorsitzenden Herrn Medizinalrat Professor Dr. Kölliker.

Der Deutschen orthopädischen Gesellschaft, welche mir beim Hinscheiden meines geliebten Mannes, des a.o. Professors Dr. Georg Joachimsthal, durch eine schöne Kranzspende und den warmherzigen Nachruf des Herrn Vorsitzenden bei der Trauerfeier ihre Teilnahme zum Ausdruck gebracht hat, gestatte ich mir hierdurch meinen tiefgefühlten Dank auszusprechen.

Mit vorzüglicher Hochachtung

Therese Joachimsthal.

Meine Herren! Ich bitte Sie, das Andenken der Verstorbenen durch Erheben von Ihren Sitzen zu ehren.

Von Ereignissen, die für die Gesellschaft wichtig oder erfreulich sind, erwähne ich die Gründung einer internationalen orthopädischen Gesellschaft auf dem internationalen medizinischen Kongreß in London.

Hocherfreulich gestaltete sich die am 26. März dieses Jahres erfolgte Einrichtung der K. Landesanstalt für krüppelhafte Kinder und der K. orthopädischen Klinik in München, die in der denkbar festlichsten Weise in Anwesenheit Ihrer Majestäten des Königs und der Königin von Bayern und zahlreicher höchstgestellter Persönlichkeiten erfolgte. Wir sprechen unserem verdienten Kollegen Lange unsere herzlichsten und aufrichtigsten Glückwünsche aus und freuen uns der Ehrung, die ihm durch Ernennung zum Geheimen Hofrat wurde.

Ich erlaube mir noch, Ihnen das Antwortschreiben unseres Ehrenmitgliedes, des Herrn Geheimrat Heusner, auf die Glückwünsche der Gesellschaft zu seinem 70. Geburtstage vorzulesen; es ist an Professor Joachimsthal gerichtet:

Lieber Freund!

Ihnen und dem Vorstand der Deutschen orthopädischen Gesellschaft vielen herzlichen Dank für Telegramm und Gratulation. Ich bin nun leider durch Zeit und Gesundheitszustand in die passive Rolle gedrängt, welche dem letzten Lebensabschnitt beschieden ist. Aber mit den wärmsten Empfindungen gedenke ich der Zeit, wo es mir vergönnt war, mitzuarbeiten in dem emsigen Getriebe der deutschen Chirurgen und Orthopäden inmitten so vieler tüchtiger und strebsamer Fachgenossen und Freunde. Es ist mir in den Kämpfen und Skrupeln des Daseins stets ein Trost und eine Freude gewesen, wenn auch mir Achtung und Anerkennung zuteil ward, und zu meinen freundlichsten und stolzesten Erinnerungen gehört es, daß die Deutsche orthopädische Gesellschaft mich der Ehrenmitgliedschaft würdig erachtete. Dies soll nicht etwa ein Testament

Digitized by Google

und Abschiedsgedicht bedeuten, sondern ein freundliches Dankeswort für Ihr Gedenken. Ich bin nun nicht mehr imstande, größere Versammlungen mitzumachen, schon aus dem Grunde, weil ich schlecht höre und an der Diskussion nicht mehr teilnehmen kann. Von Herzen ist ihr Siebenziger aber noch warm und lebendig, und da ich noch immer ein lebhaftes Arbeitsbedürfnis empfinde, so habe ich mich biologischen Studien zugewendet, für die ich von jeher eine Neigung hatte.

Mit herzlichen Grüßen

Ihr alter treuer Heusner.

Ich teile noch ferner mit, daß die Herren Peltesohn und Bibergeil auf mein Ersuchen auch diesmal sich der schweren Aufgabe unterziehen wollen, den Bericht für die Tagespresse zu verfassen. Herr Peltesohn bittet mich weiter, dem Kongreß mitzuteilen, daß Heft 3/4 des 34. Bandes der Zeitschrift für orthopädische Chirurgie am 11. April zur Ausgabe gelangt ist, also vor dem Kongreß, und das trotz der großen technischen Schwierigkeiten, die zu überwinden waren. Dieses rechtzeitig erschienene Heft legt Herr Peltesohn auf den Tisch des Hauses nieder. Ich glaube im Sinne der Gesellschaft zu reden, wenn ich Herrn Peltesohn unseren ganz besonderen Dank für seine Mühewaltung ausspreche.

Wir gehen nun in die Tagesordnung ein. Ich erteile Herrn Gocht das Wort zu seinem Vortrag: Zur Technik der Arthrodese.

Gocht-Halle: Zur Technik der Arthrodesenoperation am Schulter-, Hüft- und Kniegelenk[1]).

Diskussion.

Rosenfeld-Nürnberg: Meine Herren! Es ist sehr dankenswert, daß Herr Kollege Gocht die Frage der Arthrodese hier wieder angeschnitten hat. Wir machen heute gegen früher wieder viel mehr Gebrauch von der Arthrodese. Die Ursache liegt meines Erachtens nicht zum geringen Teile darin, daß durch die mehr sich ausbreitende Tätigkeit der Orthopäden in der Krüppelfürsorge zahlreiche schwere Lähmungen zur Beobachtung kommen. Bei diesen schweren Lähmungen ist die Wahl der Operation vielfach direkt durch das soziale Verhältnis der Hilfesuchenden gegeben: die Patienten sollen bestmöglich wieder arbeitsfähig werden. Dies wird am besten erreicht, wenn wir von der Anpassung der häufig Reparaturen und Aenderungen erfordernden orthopädischen Apparate aus sozialen Gründen absehen. Auch die Fixierung der Gelenke mit künstlichen Bändern reicht nicht aus. Das beste ist hier eine durch Versteifungen aller Gelenke geschaffene

[1]) Siehe Größere Vorträge II S. 1.

Digitized by Google

natürliche Stelze. Um dieses Ziel zu erreichen, ist eine feste knöcherne Vereinigung der arthrodesierten Gelenke notwendig. Ich erziele dies durch die Technik bei der Operation: vollständige Entfernung des ganzen knorpligen Ueberzugs des Gelenkes bis in die letzten Ecken und Winkel. Die Arthrodese soll möglichst nicht bei jugendlichen Individuen gemacht werden, weil durch die Entfernung des ganzen Gelenkknorpels ein zu großer Defekt gemacht würde und eine sehr starke dauernde Verkürzung des Gliedes eintreten würde.

Die immer nach der Arthrodese der unteren Extremität im mäßigen Grade verbleibende Verkürzung gleiche ich dadurch aus, daß ich in allen Fällen auch sämtliche Gelenke des Fußes und des Mittelfußes nach dem Vorgehen Biesalskis arthrodesiere und sie in der gerade die Verkürzung ausgleichenden Spitzfußstellung zur Ausheilung kommen lasse. Hier kann ein richtiges Maß nur beim ausgewachsenen Individuum gefunden werden.

Daß absolute Verknöcherungen in glänzender Weise erzielt werden können, ist aus den vorgelegten Röntgenbildern zu ersehen, welche fast alle 2 bis 3 Jahre nach der Operation aufgenommen worden sind.

Ein abweichendes Verfahren wähle ich nur bei Lähmungen, welche die Muskulatur des Hüftgelenkes betreffen, aus der Erwägung, daß die Operierten späterhin imstande sein sollen, auch Arbeit, welche ein andauerndes Sitzen erfordert, verrichten zu können, während mit einem ganz versteiften Hüftgelenk der Sitzakt kaum möglich ist. Das Hüftgelenk nagele ich aus diesem Grunde prinzipiell. Als bestes Material für die Nagelung hat sich ein derber Galalithstift erwiesen. Der Stift wird unterhalb des Trochanters eingeschlagen und durch die ganze Länge des Schenkelhalses in das Becken hineingetrieben. Die bei diesem Vorgehen entstehenden Zersprengungen im Schenkelhalse und Schenkelkopfe führen dann zu Wucherungen und Verzahnungen im Gelenke, welche eine feste Stütze beim Gehakt ergeben und doch soviel Beweglichkeit hinterlassen, daß dauerndes Sitzen nicht unbequem ist.

Spitzy-Wien: Technik der Arthrodesen des Handgelenks. — Schwierigkeiten bei Sehnenplastiken an großen defekten oberen Extremitäten, besonders bei Handlähmungen.

Um die vorhandenen Reste der Fingerbewegungen vollständig ausnützen zu können, ist in erster Linie eine Versteifung des Handgelenkes notwendig.

Besonders bei jungen Individuen wegen der mehrfachen Gelenklinien habe ich in mehreren Fällen zur Interposition von Knochenlamellen Zuflucht genommen, die, ähnlich wie bei dem Albeeschen Vorgehen, an der W. S. der Tibia entnommen und zwischen die Handwurzelknochen eingefügt wurden.

Digitized by Google

Die Technik ist entsprechend viel einfacher und weniger eingreifend, als eine weitere Anfrischung der in Frage kommenden Skelettteile wäre. Einschnitt an der ulnaren Seite der Hand.

Man legt den Stylus ulna in der Reihe der Handwurzelknochen frei. Mittels eines Resektionsmessers oder eines dünnen Meißels dringt man quer durch die Hand und hält sich immer in der Mitte der Knochen. Man weicht dadurch am besten jeder Weichteilverletzung aus. Darauf wird der früher vorbereitete Span in diese Tasche eingeschoben, die Hand in jene Stellung gebracht, die man für die vorteilhafteste hält, und die Hand zum Unterarm in dieser Stellung fixiert.

Die Anheilung erfolgt sicher in entsprechender Zeit. Nach 6 Wochen war bereits das ganze Handgelenk konsolidiert und fest. Jetzt nach 6 Monaten ist das Gelenk unbeweglich und nicht mehr schmerzhaft bei Gebrauch.

In diesem Fall wurde noch eine Arthrodese vorgenommen, und zwar zum Ersatz der fehlenden Oposition des Daumens.

Durch Freilegung und entsprechende schräge Anfrischung des Metatarsus I und spätere Fixierung gelang es, den Daumen in dauernde Oppositionsstellung zu bringen.

Da an der ganzen Hand nur der Extensor carpi radialis erhalten war, so konnte nun mit Nutzen der an die Palmarseite verlegte und mit den Sehnen der Fingerbeuger verbundene Extensor carp. rad. zur Fingerbeugung verwendet werden. Das Kind ist jetzt imstande, die Hand als bewegliche Arbeitsklaue zu verwenden, es hat ziemliche Kraft in den Fingern, kann eine Tasche tragen und Gegenstände anfassen, während früher die Hand ein unbrauchbares Anhängsel gewesen war.

Wollenberg-Berlin: Ich möchte nur einige Worte über die Arthrodese im Kniegelenk sprechen. Hier gehe ich folgendermaßen vor: Nachdem die Gelenkflächen von Femur und Tibia angefrischt sind, meißele ich aus der Vorderfläche des Femur und der Tibia je einen flachen Keil heraus, so daß beide Meißelflächen zusammen ein Dreieck bilden. Dann verlängere ich die Sehne des Quadriceps und pflanze die gleichfalls dreieckig angefrischte Patella in diesen dreieckigen Raum ein, in welcher Lage sie mit Elfenbeinstiften befestigt wird. Ich kann nur sagen, daß ich mit dieser Methode ganz glänzende Resultate, nämlich knöcherne Versteifungen in der allerkürzesten Zeit, erzielt habe.

Wierzejewski-Posen: Da die Verödung des Schultergelenks durch Entfernung der Knorpelflächen allermeistens keine wirklich knöcherne Vereinigung ergibt, suche ich eine knöcherne Verwachsung des Schultergelenks dadurch zu erzielen, daß ich nach Entfernung der Knorpelflächen des Gelenks je eine Rinne in der Spina scapulae und im Humerus herausmeißle, ein ent-

Digitized by Google

sprechend großes Stück der Tibiakante entnehme und den Periostknochenspan in die Rinne im Schulterblatt und Humerus einpflanze (siehe Abbildung). Natürlich muß dabei der Arm in Horizontalstellung gehalten werden, damit der M. trapezius die Funktion des Deltamuskels übernehmen kann. Der akromiale Teil der Rinne muß etwas tiefer sein als der übrige Teil, damit die Scapularinne und die Humerusrinne dasselbe Niveau haben. Eventuell muß das zu implantierende Knochenstück leicht angebogen werden. Es wird Periost mit Periost, Kapsel mit Kapsel straff vernäht. — Der Arm wird bis zur Mitte des Unterarms mit Schultergürtel und Brust bei Horizontalstellung des Armes eingegipst. Nach 3—4 Wochen nehme ich den Gips zwecks Kontrolle ab. Im Röntgenbilde sieht man jetzt schon frische Calluswucherungen. Ist die Stellung befriedigend, so lege ich einen neuen Gips in derselben Stellung an. Ist der Arm in keiner völlig horizontalen Lage, so läßt er sich langsam in die gewünschte Lage redressieren und wird von neuem eingegipst. Ich lasse den Gipsverband etwa 2 Monate liegen. Dann ist aber meist schon eine völlig knöcherne Verwachsung entstanden.

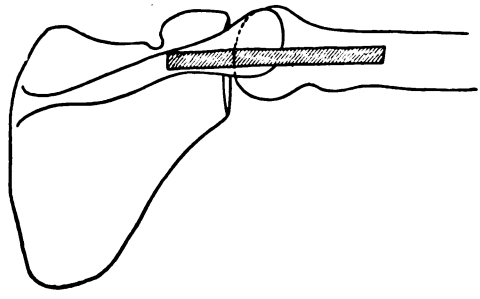

Wittek-Graz: Meine Herren! Ich habe im letzten Jahre 16mal die Arthrodese durch Ueberbrückung ausgeführt, ein Verfahren, wie es Cramer ausgeführt hat, nur verschieden von dem Cramerschen dadurch, daß ich eine periostlose Spange eingepflanzt habe. Dieses, erst etwas verblüffend Wirkende, daß man nach den experimentellen Erfahrungen eine Spange ohne Periost nehmen soll, resultiert aus den Erfahrungen, die ich bei Operation einer lange dauernden Tibiapseudarthrose gemacht habe. Ich habe im vorigen Jahre im Archiv für klinische Chirurgie das Verfahren veröffentlicht. Es handelte sich, wenn ich kurz darauf eingehen darf, um eine Pseudarthrose im oberen Drittel der Tibia, wobei das zentrale Fragment der Tibia in einer Hyperextensionsstellung stand. Die Operation wurde in der Art ausgeführt, daß längs der Tibiakante direkt das Periost gespalten, nach beiden Seiten abgeschoben wurde, und nun ein Span aus der Tibia entnommen wurde, ungefähr drei Finger dick, der an seiner distalen Basis etwas breiter gemacht war. Dieser Span wurde oben im Zentralfragment zentral gebolzt, distal an einer neu geschlagenen Stufe verkeilt und das

Digitized by Google

Ganze mit Periost übernäht. Das Resultat der Operation war, daß die Pseudarthrose am 37. Tage fest war. Ich habe damals gesagt: ein periostloser Span hat nach allen experimentellen Erfahrungen etwas Verblüffendes, wie ich schon früher erwähnte. Ich halte das aber nicht für einen periostlosen Span, sondern die Verhältnisse sind ähnlich einer subperiostalen Osteotomie. Periost ist vorhanden und deckt (?) das ganze Transplantat.

Auf diesen Erfahrungen aufbauend habe ich am oberen Sprunggelenk 11mal die Arthrodese mit Ueberbrückung gemacht (sonst ganz analog wie Cramer das macht), also, wieder das Periost längs gespalten, Entnahme eines periostlosen Spans, Schlitzung des Periost über Navikulare zum Cuneiforme I, Ausstanzen einer Rinne, Einpflanzen des Spans in diese Rinne. Schließlich Vernähung des Periostes über die ganze Länge des Transplantates. Hautnaht.

Wichtig ist bei Entnahme des Spans aus der Tibia, daß sich die Meißelschläge im spitzen Winkel im Innern des spongiösen Markraums treffen. Ich habe diese gut durchgeblutete Spongiosa wieder in blutende Spongiosa eingebettet und halte dies für wichtig für die Ernährung des Transplantats und sekundär für wichtig für die Durchwachsung mit Knochenneubildung von seiten des Wundbettes.

Nun sind in neuester Zeit in der Garrèschen Klinik Beobachtungen gemacht worden, daß mit der Cramerschen Ueberbrückung des Sprunggelenks deshalb ungünstige Erfahrungen gezeitigt werden, weil sich im Laufe der Zeit eine Schädigung der vorderen Tibiaepiphysenpartie zeigt und ein Hakenfuß entsteht. Nußbaum hat das aus der Garrèschen Klinik von Schöneberg publizierte Operationsmaterial klinisch beleuchtet und hat gefunden, daß in einzelnen Fällen dieser Hakenfuß nicht ausgebildet ist, weil sich Frakturen im Transplantat gezeigt haben; ich komme darauf noch zurück. Ich möchte vorläufig nur sagen, daß sich am Röntgenbefund streifenförmige Entkalkungen im Transplantat zeigen.

Ich habe die Ueberbrückung ausgeführt: 7mal bei Erwachsenen, dabei ist das Resultat ausgezeichnet (bei Erwachsenen habe ich auch nicht die Folgen der Wachstumsstörung zu fürchten), 4mal bei Kindern. Die am weitesten zurückliegende Operation davon ist über ein Jahr her. Ich konnte keine Wachstumsstörung bei dem Kinde konstatieren.

Bei dem reichlichen Poliomyelitismaterial der Grazer Chirurgischen Klinik habe ich diese Ueberbrückung auch an anderen Gelenken ausgeführt und möchte ganz kurz darüber ein paar Worte sprechen. Einmal war Gelegenheit, die Arthrodese an der oberen Extremität bei einem 16jährigen Mädchen zu machen, bei dem von der Rumpfarmmuskulatur angefangen distalwärts alles gelähmt war. Die linke obere Extremität hing herab wie ein schlaffer Sack, ein hinderliches Anhängsel, zu nichts

Digitized by Google

verwendbar. Unser Operations- und Behandlungsplan ging dahin, das Ellbogengelenk im rechten Winkel zu versteifen, die Hand in Supinationsstellung zu versteifen und an der Schulter durch Muskeltransplantation eine, wenn auch geringe Beweglichkeit zu erzielen und so wenigstens einen Bruchteil der Gebrauchsfähigkeit der Extremität herzustellen.

Ich habe nun am Ellbogengelenk, ganz analog wie mein Vorgehen am Sprunggelenk war, an der Außenseite des Humerus einen periostlosen Span entnommen bis zum Epicondylus lateralis, das Gelenk zwischen Ulna und Humerus überhaupt nicht eröffnet, nach Schlitzung des Periosts des Radius und Aufmeißelung der Corticalis des Radius, nun den Span hier und anderseits in der Humerusrinne eingepflanzt. Das Resultat ist ausgezeichnet. Die Arthrodese ist absolut fest zwischen diesen beiden Knochen, nur auf grobe Gewalt hin federt der Ellbogen etwas, was ja ohne weiteres verständlich ist, da ja nur eine feste Verbindung zwischen Radius und dem Oberarm vorhanden ist.

An der Hand war das Vorgehen ein solches, daß aus der Streckseite des Radius ein periostloser Span entnommen wurde, wieder eine Rinne angelegt wurde, bis in die Basis metacarpi I hinein und der Span eingepflanzt wurde. Auch da zeigte sich eine gute und feste Verbindung nach der ungemein einfachen Operation.

Sowohl am Sprunggelenk als am Ellbogengelenk und am Handgelenk zeigen sich, wenn man serienweise das Operationsresultat im Röntgenbilde verfolgt, auf einmal Streifen, die lichtdurchlässig sind und die immer in bestimmter Verbindung mit den Ueberbrückungen des benachbarten Gelenkes zu sein scheinen; sowohl am Sprunggelenk, als auch am Ellbogengelenk als wie am Handgelenk kommt es nach den ersten 4, 6 Wochen zu durchlässigen Partien. Nußbaum, der ähnliches an dem Garrèschen Material am Sprunggelenk beobachtet hat, sagt, es seien Frakturen. Das ist wohl das wahrscheinlichste, daß das Primäre dabei eine Fraktur ist. Meine Arthrodese des Handgelenks und des Ellbogengelenks habe ich einwandfrei immer auf Schienen gelagert gehabt und sie war immer unter klinischer Aufsicht. Trotzdem ist es ja doch möglich, daß die eine oder andere plötzliche Bewegung einen Knicks in das Transplantat macht. Auffallend ist aber jedenfalls, daß 1 oder 2 Wochen später (den Moment, wo dieser Knicks erfolgt ist, war mir nicht vergönnt, chronologisch festzuhalten, sondern wahrscheinlich immer erst ein paar Wochen später das Röntgenbild gemacht) das nicht so aussieht wie ein Bruch, sondern wie ein Resorptionsstreifen mit keilförmiger Begrenzung. Die Kalksalze müssen wohl verloren gegangen sein. Es gibt keine Knochenschatten mehr, und zu dieser Zeit ist auch etwas Beweglichkeit vorhanden. Nun kann man weiter im Röntgenbilde verfolgen, wie von beiden Seiten her sich die Substanz wieder verdichtet und ähnlich hier das Ganze überbrückt

Digitized by Google

wird. Das sind Erscheinungen, die an die Erfahrungen erinnern, die man mit der Lexerschen Bolzung bei Arthrodese des Sprunggelenks gemacht hat, daß nämlich der Bolzen im Bereich des oberen Sprunggelenks verloren geht und die erst erreichte Festigkeit des Gelenks wieder verschwindet.

Ich meine nun, beim Handgelenk im Röntgenbilde sogar bemerkt zu haben — ein Herr aus unserer Klinik wird die Sache ausführlich publizieren —, daß dieser Defekt im Span, wenn man sich das im Profil ansieht, eine ganz analoge Bildung zeigt wie die Fortsetzung des Gelenkspaltes. Ich will keine strikte Behauptung aufstellen. Ich meine, es macht den Eindruck, als wenn dort, wo primär leicht eine Fraktur erfolgen kann, dort wo größte Beweglichkeitsmöglichkeit ist, wo der Span ein Gelenk überbrückt, sich spezifische Veränderungen bilden, über deren Natur wir allerdings noch nicht im klaren sind. Es sind an unserer Klinik experimentelle Untersuchungen über diese Verhältnisse im Transplantat mit periostbehafteten und periostlosen Knochen in Gelenkhöhlen im Gange. Vielleicht gelingt es, über diese Verhältnisse Klarheit zu schaffen.

Was die Cramersche Arthrodese anlangt, so stehe ich, wie schon früher erwähnt, auf dem Standpunkt, daß sie für Erwachsene die ausgezeichnetste Methode ist, die wir besitzen. Ich habe schon früher erwähnt: bei Kindern habe ich in meiner allerdings nur 4 Fälle zählenden Praxis keine Wachstumsstörung bemerken können. Ich meine, das wichtigste ist, daß wir die Kinder ohne Hülse auf die Beine bringen, und wenn uns das gelingt, so kann eine später entstandene Deformität, glaube ich, wie so viele andere Deformitäten von uns auch durch irgendeine Methode zur Korrektur gebracht werden.

Bade-Hannover: Meine Herren! Es ist eben ganz kurz schon von Herrn Wittek die Frage gestreift worden, wann man die Ueberbrückung bei der Arthrodese machen soll und wann nicht. Herr Wittek steht auf dem Standpunkt, daß die Ueberbrückung selbst im jugendlichen Alter nicht schadet. Ich persönlich habe gefunden, daß es auf das Verhalten der Knochen selbst ankommt, um zu entscheiden, wann man die Ueberbrückung und wann man die Resektion machen soll. Bei den spinalparalytischen Knochen haben wir sehr oft eine außerordentliche Brüchigkeit der Knochenmasse. Für diese spinalparalytischen Knochen empfehle ich, die Ueberbrückung zu machen, weil die Arthrodese dann fester wird. Es gibt aber auch spinalparalytische Knochen, die nicht so porös, nicht so brüchig sind. Das ist oft der Fall bei Spinalparalysen, die erst in etwas späterem Alter entstanden sind, oder es sind Spinalparalytiker, die vermöge irgendwelcher Hilfsmittel ihre Beine sehr viel gebraucht haben. In diesen Fällen ist der Knochen

Digitized by Google

oft außerordentlich hart und fest, und es ist schwer, den Knorpel abzuschälen. Diese Fälle mit starken festen Knochen empfehle ich nicht zu überbrücken, sondern bei diesen Fällen empfehle ich die gewöhnliche Resektion des Knochens, die dann genügende Festigkeit gewährleistet.

Schultze-Duisburg: Meine Herren! Bereits vor einigen Jahren habe ich an dieser Stelle über die Cramersche Methode berichtet und eine Modifikation zur Anwendung gebracht, die sich sowohl auf den Fuß an sich, als auf das Sprunggelenk bezieht. Bei Varus- und Valgusdeformitäten erleben wir doch sehr häufig Rezidive, und mit Rücksicht darauf habe ich bei allen diesen Formen jedesmal eine Plastik des Fußes an sich gemacht, dadurch, daß ich einen dünnen Knochenperiostlappen präpariert und diesen im Sinne der Varus- resp. Valgusdeformität verschoben habe. Damit erreichen wir mit Sicherheit eine absolute Dauerkorrektur des Fußes. Ich habe jetzt in den letzten drei Monaten eine Anzahl meiner Fälle, die in den letzten Jahren operiert wurden, revidiert und überall gute Erfolge gefunden.

Außerdem habe ich niemals mehr in den letzten Jahren die Fixation des Fußgelenks gemacht und niemals den Span von oben der Diaphyse entnommen, sondern immer das untere Drittel der Tibia ausgenutzt samt der Epiphyse. Dieser Knochenepiphysenspan wird nach dem Fußrücken verschoben, nur zentral fixiert, und zwar so, daß dem Fuß nur eine Exkursion bis zum rechten Winkel möglich ist. Wir schaffen also einen Malleolus anterior. Das Sprunggelenk bleibt dann erhalten mit einer Exkursion bis zum rechten Winkel, ein Zustand, welcher von den Patienten sehr angenehm empfunden wird, so daß sie beim Bergsteigen absolut keine Unannehmlickeit mehr haben.

Riedinger-Würzburg: Meine Herren! Soviel ich Herrn Gocht verstanden habe, hat er am Kniegelenk einen vorderen Längsschnitt mit Durchsägung der Patella gewählt. Mein Bruder, Ferdinand Riedinger, hat schon vor 30 Jahren diese Methode empfohlen. Er hat die Schnittführung angegeben, um tuberkulöse Gelenke zu resezieren, dann auch für Arthrotomie. Ich glaube, er wird also in diesem Falle die Priorität in Anspruch nehmen dürfen.

Gocht-Halle: Meine Herren! Ich nehme natürlich gar keine Priorität in Anspruch. Ich habe ja betont, daß ich die Schnittführung am Kniegelenk bei Dr. Timmer in Amsterdam gesehen habe; er wußte selber nicht, wo sie herstammt. Ich bin an sich sehr literaturkundig, aber die Arbeit von Riedinger ist mir entgangen. Jedenfalls empfehle ich den Schnitt nach Riedinger sehr.

Digitized by Google

Riedinger-Würzburg: Ich glaubte die Pflicht zu haben, hier auf die Priorität meines Bruders hinzuweisen. Ich habe selbstverständlich nichts gegen die Methode vorgebracht.

Krukenberg-Elberfeld: Meine Herren! Es ist heute wiederholt gesagt worden, man soll bei Kindern möglichst keine Arthrodese machen. Es gibt aber Fälle, wo wir gar nicht umhin können, eine Arthrodese zu machen. Mir ist vor einem Jahre ein derartiger Fall vorgekommen. Es handelte sich da um eine vollständige Lähmung des Schultergelenks und zugleich eine Lähmung des Ellbogengelenks. Die genaue Untersuchung ergab aber, daß noch Spuren der Ellbogenbeuger wie auch der Ellbogenstrecker vorhanden waren. Wenn wir in solchen Fällen konservativ verfahren, verlieren wir die Aussichten auf Wiederherstellung der Beweglichkeit im Ellbogen. Machen wir aber die Arthrodese, dann kommt im Ellbogengelenk die Beweglichkeit zurück. Ich habe in diesem Falle unter starker Abduktion, wie sie Vulpius vorgeschlagen hat, die Arthrodese der Schulter bei einem 1½ Jahre alten Kinde vorgenommen.

Ich möchte auf eine Gefahr aufmerksam machen, der wir bei der Arthrodese begegnen können. Wenn nämlich noch Reste der Schultermuskulatur da sind und wir erhalten sie an ihrer Infektion, dann geht unser Resultat unfehlbar verloren. In diesem Falle waren noch Reste von Pectoralis major da. Ich habe den Pectoralis major erhalten und auf das Akromion überpflanzt und habe nicht nur eine wunderbare Beweglichkeit im Schultergelenk bekommen, sondern es ist auch spontan die Beweglichkeit im Ellbogengelenk eingetreten. Ich möchte doch für solche Fälle ein operatives Vorgehen vorschlagen.

Helbing-Berlin: Meine Herren! Ich glaube, wir müssen bei der Indikationsstellung zur Arthrodese prinzipiell unterscheiden, ob es sich um die obere oder untere Extremität handelt. An der oberen Extremität wird natürlich jeder von der Zweckmäßigkeit der Arthrodese überzeugt sein. Da macht es ja schließlich nichts aus, wenn wir nachträglich Wachstumsstörungen bekommen. Die Hauptsache ist, daß die betreffende Extremität funktionstüchtig wird.

Anders liegt die Sache bei der unteren Extremität. Wir wissen, daß bei allen einseitigen paralytischen Lähmungen, die in frühester Jugend erfolgen, es immer zu Wachstumsstörungen kommt, daß die gelähmte Extremität sicher im Wachstum zurückbleibt. Ich kenne keinen einzigen Fall, wo diese Verkürzung nicht konstatiert wurde. Sie kann unter Umständen geringgradig sein. Wenn man die Kinder längere Zeit beobachtet, 10 Jahre lang, so beträgt die Verkürzung meist mindestens 3—4 cm.

Digitized by Google

Meine Herren! Wenn Sie in solchen Fällen eine Arthrodese des Fußgelenks schaffen, die absolut fest bleibt, so tun Sie unter Umständen nach meiner Ansicht mehr Schaden als Nutzen. Hält die Arthrodese, dann sind die Patienten gezwungen, zum Ausgleich der Verkürzung Schuhe mit hoher Sohle zu tragen, und das ist erstens einmal nicht zweckmäßig, denn das Gehen wird recht erschwert, und dann wirkt es auch sehr unästhetisch. Ich überlege mir die Sache also immer bei Patienten, die in der Lage sind, sich Apparate, wenn auch ganz einfacher Natur, machen zu lassen, und ziehe den Schienenhülsenapparat so lange vor, bis das Wachstum des Patienten nahezu abgeschlossen ist. Dann kann man immer noch die Arthrodese machen.

Gocht-Halle: Meine Herren! Die Diskussion ist in ein ganz anderes Fahrwasser gekommen. Ich habe lediglich zur Technik gesprochen und die Frage der Indikation ganz aus dem Spiele gelassen. Wir müßten uns stundenlang unterhalten, wenn wir darüber einig werden sollten, oder wenn jeder seine Grundsätze vortragen wollte.

Werndorf-Wien: Ich kehre also wieder zur Technik zurück, und möchte eine Bemerkung machen, die auf die Schnittführung bei der Schulterarthrodese abzielt. In Parenthese gesagt, stehen wir, die Lorenzsche Schule, auf dem Standpunkt, daß wir die Indikation für eine Arthrodese überhaupt nur für das Schulter- und für das Hüftgelenk anerkennen.

Was nun die Schulter anlangt, so hat mir die Rückwärtsverlegung des Schnittes immer einen großen Vorteil gegeben, und ich gehe noch weiter als Gocht, ich verlege den Schnitt ganz nach rückwärts an das hintere Ende des Akromion.

Ich darf ferner daran erinnern, daß ich zur Abschälung der Knorpelüberzüge der Gelenkfläche einen nach der Fläche und Kante gebogenen Meißel konstruiert habe, mit dem das Abschälen des Knorpels sehr schön von statten geht. Endlich haben sich mir immer Schwierigkeiten ergeben, zur Anlegung der Knochennaht an dem Akromion mit dem Drillbohrer um die Ecke herumzukommen. Zu diesem Zweck habe ich einen flexiblen Bohrer mit flexibler Achse und verschiebbarem Handstück angegeben, welcher gestattet, um die Ecke die Pfanne oder das Akromion anzubohren.

Weil so viel über Priorität gesprochen wurde, kann ich nicht unterlassen, die Priorität meines leider verstorbenen Kollegen Reiner in der Frage der Ueberbrückung mit einem transplantierten Knochenspan zu berühren. Es ist mir ein wahres Vergnügen, darauf aufmerksam zu machen, daß unser viel zu früh verstorbene Kollege vor 10 Jahren, also in der Zeit, wo die Transplantation des Knochenspans neu war, eine Ueberbrückung des Fußgewölbes beim Plattfuß durch einen

Digitized by Google

der Tibia entnommenen Knochenspan vollführt hat. — Ich werde mir erlauben, das einschlägige Diapositiv in der Abendsitzung zu projizieren.

Müller-Rostock: Meine Herren! Gestatten Sie mir eine ganz kurze Bemerkung zu dem, was wir eben gehört haben. Ich habe Bedenken dagegen, wenn man sagt: ich habe den prinzipiellen Standpunkt, nur für das Hüftgelenk und für die Schulter die Arthrodese zu empfehlen. Ich glaube, das geht zu weit. Man muß bei der Arthrodese meines Erachtens wie bei wenigen Operationen individualisieren, man muß von Fall zu Fall entscheiden, und das ist eine Kunst, die jeder lernen muß.

Werndorf-Wien: Ich bedaure sehr, durch die improvisierte Zwischenbemerkung Herrn Geheimrat Müller geradezu zu einer Diskussion herausgefordert zu haben, die ich nicht beabsichtigt habe. Ich würde es natürlich gern sehen, mich über den in Rede stehenden Gegenstand verbreiten zu dürfen. Es war nicht so bei den Haaren herbeigezogen, wenn ich sagte, daß wir die Arthrodese nur auf die Schulter und das Hüftgelenk beschränken. Das hat seine guten Gründe. Ich möchte mich natürlich darüber äußern, wenn mir die Erlaubnis dazu gegeben wird. Aber vielleicht ergibt sich im Laufe der Verhandlungen später noch, heute oder morgen, die Gelegenheit, in extenso darauf zurückzukommen.

Das Alter gibt eine ganz besondere Einschränkung der Indikation. Ich habe das absichtlich nicht berührt, weil es ja zu weit führt. Ich möchte mich da Herrn Helbing in der Auffassung anschließen, daß man die Arthrodese, wenn überhaupt, nicht spät genug machen kann.

Was das Prinzipielle der Frage anlangt, so wollte ich sagen, daß wir prinzipiell überall dort, wo wir durch einen leicht zu beschaffenden, harmlosen und den Kranken vom Arzt nicht sehr abhängig machenden Apparat etwas leisten können, namentlich im jugendlichen Alter, die Arthrodese umgehen sollen. Bestärkt worden sind wir in dieser Auffassung durch die Beobachtung gar vieler Arthrodesenresultate, die wir im Laufe der Zeit gesehen haben. Wenn man jahrelang in einer großen Klinik arbeitet, sieht man ja alles Mögliche, und so ist mir unter anderem ein Fall besonders in der Erinnerung, wo ein Mann, der im Kniegelenk und im Sprunggelenk arthrodesiert war, nach Jahr und Tag zu uns kam und flehentlich bat, man möge ihm das versteifte Gelenk wieder beweglich machen, weil er früher viel besser daran war.

Wenn ich sagte, wir beschränken die Indikation auf Hüfte und Schulter, so ist das auf Erfahrungen gestützt und die Erfahrungen gehen dahin, daß die Kranken mit dem fixierenden Apparat besser daran sind, als wenn man ihnen das eine oder das andere Gelenk versteift.

Digitized by Google

Es ist nicht zu leugnen, daß Kranke mit operativ versteiftem Sprunggelenke funktionsuntüchtig sind, daß sie nicht ausdauernd sind und nach kurzer Zeit ermüden und über Schmerzen klagen.

Für das Knie gilt in Kürze, daß die Arthrodese zwar den Kranken vom Apparat unabhängig macht, daß sie ihm aber ein äußerst unbequemes Bein zum Sitzen liefert, ein Umstand, der um so mehr in Betracht gezogen werden müßte, als die Gelähmten ja den größten Teil ihres Lebens sitzend und nicht gehend verbringen.

Christen-Bern (auf Aufforderung des Vorsitzenden): Die Entstehung der Diaphysenbrüche auf Grund der Festigkeitslehre [1]).

Cramer-Köln: Ueber Operationsbefunde bei Spina bifida occulta [2]).

Diskussion.

Werndorf-Wien: Ich erblicke ein ganz besonderes Verdienst des Herrn Cramer darin, daß er auf die Zusammenhänge aufmerksam gemacht hat, die zwischen allerlei Fußdeformitäten und der Spina bifida occulta bestehen. Gewinnen doch Untersuchungen dadurch eine bessere Stütze, welche die Neurologen vor Jahren durchgeführt haben. Professor Fuchs in Wien hat vor Jahren auf das Auftreten von Bettnässen bei Kindern im Alter von 13—15—16 Jahren aufmerksam gemacht und hat bei der röntgenologischen Untersuchung immer eine Spaltung des Kreuzbeins festgestellt. Er hat mich dann zu Rate gezogen, wir haben die meisten Kinder gemeinsam untersucht und gefunden, daß ein ganz außerordentlich hoher Prozentsatz von Plattfuß bei allen diesen Kindern vorhanden ist, und Fuchs hat dann die Erklärung aufgestellt, es handele sich um eine durch die Spina bifida occulta bedingte Schwäche der Kaudalnerven und im Zusammenhange damit um eine Schwäche der Blasen- und Beinmuskulatur, welche letztere zu einem Plattfuß disponiert.

Wenn die interessanten Untersuchungen des Herrn Cramer Nachahmung finden werden, wird man auch auf diesem Wege Gelegenheit haben, die bisher immer mit Unrecht gescholtenen und geprügelten Kinder von ihrem Leiden des Bettnässens zu befreien.

Bibergeil-Berlin: Meine Herren! Ich hatte die Ehre, Ihnen im vorigen Jahre auf dem Kongreß im Anschluß an die Mitteilungen des Herrn Cramer eine große Reihe von Röntgenbildern zu zeigen, welche von Kindern der Universitätspoliklinik für orthopädische Chirurgie in Berlin stammten. Diese Kinder wiesen dieselbe Hohlfußbildung mit Krallenstellung der Zehen auf, wie sie Herr Cramer soeben geschildert hat und wie Sie sie auch auf diesem Bilde (demonstrierend) finden. Ich

[1]) Siehe Größere Vorträge II S. 8. — [2]) Ebenda S. 21.

Digitized by Google

machte seinerzeit darauf aufmerksam, daß ein Zusammenhang der Defektbildung an der Wirbelsäule mit den Fußdeformationen bestehen müsse. Das hat sich denn auch in den Fällen gezeigt, die Herr Cramer hier demonstriert hat.

Nun haben wir im Laufe des vergangenen Jahres die Beobachtung gemacht, daß es auch Fälle von Spina bifida occulta ohne die demonstrierte Fußdeformität gibt. Ich habe solche Fälle in der letzten Zeit häufiger gesehen; man gelangt so zu der Fragestellung, ob es richtig ist, in allen Fällen von Spina bifida occulta mit gleichzeitigem Hohlfuß einen Zusammenheng zwischen diesen beiden Störungen anzunehmen.

Ich möchte glauben, daß es schwierig sein dürfte, beim Vorhandensein einer Spina bifida occulta zu entscheiden, ob man durch einen operativen Eingriff an der Stelle der Spina bifida die Fußdeformität in der Weise wird beseitigen können, wie es Herrn Cramer in einigen Fällen gelungen zu sein scheint; denn wie ich gefunden habe und mir die Neurologen bestätigten, ist die Spina bifida occulta häufig lediglich ein Signum degenerationis, welches man bei einer großen Zahl von Erkrankungen neurologischer Natur findet, genau so wie z. B. die Halsrippe, die ja auch als Degenerationszeichen angesehen wird.

Es läßt sich meiner Meinung nach vorläufig noch nicht mit Sicherheit entscheiden, ob wir in jedem Falle von Hohlfußbildung mit Krallenstellung der Zehen durch eine Operation der Spina bifida occulta, durch Beseitigung etwaiger Strangbildungen und eventuell vorhandener sonstiger Veränderungen die Deformität so zur Beseitigung bringen können, wie wir es wünschen. Ich habe unter dem Material, das ich untersuchen konnte — und dieses ist nicht klein —, eine große Zahl von Fällen von Spina bifida occulta mit den verschiedensten Nervenkrankheiten organischer Natur gefunden; und außerdem gebe ich zur Erwägung, daß selbst nach der Freilegung der Spina bifida und der Beseitigung pathologischer Veränderungen in dieser Gegend eine Besserung der Fußdeformität zweifelhaft ist, da neben der Defektbildung am Skelettsystem in der überwiegenden Mehrzahl der Fälle organische Störungen myelodysplastischer Natur vorliegen.

Ich komme zum Schluß, indem ich sage, daß es stets genauester neurologischer Untersuchung bedarf, bevor wir im gegebenen Falle zur Entscheidung gelangen können, ob wir durch einen operativen Eingriff an der Stelle der Defektbildung der Wirbelsäule eine Besserung oder Heilung der Fußdeformität werden erzielen können.

Cramer-Köln: Selbstverständlich wurden diese Fälle neurologischerseits exakt untersucht. Genannte Fußdeformitäten können mit denjenigen bei Syringomyelie leicht verwechselt werden. Die Differentialdiagnose ist schwierig, weil bei letzterer Dysplasie ebenfalls Defektbildungen an

Digitized by Google

der besprochenen Stelle vorkommen. Wie ich erwähnte, habe ich die Ueberzeugung, daß wir der pathologischen Anatomie, über die bisher sehr wenig bekannt geworden ist, näher kommen durch derartige Operationen, und damit die Indikationsstellung eine bessere wird, zumal die Operation ziemlich ungefährlich ist. Alle diese Hohlfüße wird man nicht heilen können, doch bedeutet die Besserung oder nahezu völlige Wiederherstellung der Hälfte derselben schon ein gutes Resultat.

Schanz-Dresden: Beiträge zur Mobilität ankylotischer Gelenke [1]).

Deutschländer-Hamburg: Zur operativen Mobilisierung der Knieankylosen [2]).

Diskussion zum Vortrage des Herrn Schanz.

Deutschländer-Hamburg: Meine Herren! Nachdem ich über meine Erfahrungen und Mißerfolge auf dem Gebiete der Transplantationsmethode berichtet habe, möchte ich im Anschluß an die Ausführungen des Herrn Schanz noch kurz auf ein Verfahren aufmerksam machen, das nicht mit der Transplantationsmethode zusammenhängt, und das dasselbe Gebiet berührt, welches Herr Schanz zur Erörterung gestellt hat.

Ich habe bereits vor 2 Jahren auf dem Orthopädenkongreß eine Methode der Kniegelenkplastik bekannt gegeben und habe damals über einen Fall berichten können, dessen Operation jetzt 9 Jahre zurückliegt, in welchem ich durch eine besondere Methodik der Gelenkplastik eine recht gute Beweglichkeit des Gelenks habe erzielen können. Ich möchte wegen der Einzelheiten auf die Veröffentlichung selbst hinweisen.

Was nun die Methodik selbst anbetrifft, so handelt es sich hierbei nicht um eine Transplantation oder Interposition, sondern um eine reine Arthrolyse mit dem Prinzip der möglichsten Erhaltung und Schonung der Reste der lebens- und funktionsfähig gebliebenen Gelenkgewebe, wobei ein besonderer Nachdruck darauf gelegt wird, daß durch eine geeignete Schnittführung der verödete Gelenkinnenraum plastisch erweitert und so den Gelenkkörpern von vornherein gleich durch die Operation ein genügender Raum geschaffen wird, in denen sie sich bewegen können. Ich erreichte dies dadurch, daß ich die Quadricepssehne plastisch, und zwar im frontalen Sinne verlängerte, den oberen Rezessus durch bogenförmige Seiteneinschnitte erweiterte und hierauf die bewegungshemmenden Hindernisse samt dem innerhalb des Gelenks gelegenen Bandapparate aus dem Gelenk entfernte.

Ich habe nach dieser Methode einen weiteren einschlägigen Fall vor 1½ Jahren operiert und möchte mir erlauben, Ihnen hier das Ergebnis dieser Operationsmethode im Bilde herumzureichen.

---

[1]) Siehe Größere Vorträge II S. 24. — [2]) Ebenda S. 34.

Digitized by Google

Es handelte sich dabei um ein 20jähriges Mädchen, welches an einer gonorrhoischen Kniegelenkentzündung litt. Drei Vierteljahre lang waren alle konservativen Behandlungsmaßnahmen ohne jeden Erfolg geblieben, und ich entschloß mich daher, nachdem alle Entzündungserscheinungen anscheinend vollkommen verschwunden waren, zu einer operativen Mobilisierung. Als ich das Gelenk eröffnete, fand ich zu meiner Ueberraschung doch noch einen typisch gonorrhoisch-eitrigen Abszeß von Haselnußgröße im Gelenk vor. Trotz dieses Zwischenfalles verlief indessen die Operation glatt, da jedenfalls der Abszeß schon steril war.

Das Endergebnis dieser Operation war, daß sich nach einer längeren Nachbehandlung eine gute Beweglichkeit des Kniegelenks herausbildete, die ich Ihnen hier wenigstens im Bilde demonstrieren möchte. Die Patientin, die ich ein Jahr nach der Operation nachuntersuchen konnte, vermochte ohne jede Wackelbewegung ihr Kniegelenk bis zum rechten Winkel zu beugen und es nahezu bis zu 180° zu strecken.

Friedrich-Königsberg: Meine Herren! Ich möchte mir nur wenige Bemerkungen erlauben.

Die erste betrifft wieder die Priorität. Wenn wir von Implantation von Weichteillappen im Gelenke sprechen, wollen wir doch nicht vergessen, daß Helferich einer der ersten war, der diese Methode propagiert hat.

An dem Fall des Herrn Schanz überrascht mich, daß er dem plastischen Lappen die Ernährungsbasis distal gibt; eine solche Basis ist für die Ernährung denkbar schlecht gestellt, denn die Lappenbasis soll doch nach Möglichkeit proximal liegen, und ich würde es für möglich halten, daß in einer nicht geringen Zahl von Fällen — wenn es sich nicht nur um einen oder zwei Demonstrationsfälle handelt — doch eine partielle Nekrose oder eine rasche Atrophie des Lappens eintritt.

Bei der Beseitigung der Ankylose des Kniegelenks, meine Herren, wollen wir uns immer wieder die Frage vorlegen, ob ein Mensch mit einem schließlich resultierenden Schlottergelenk besser daran ist, als einer mit einem ankylosierten. Besteht eine Ankylose in Beugestellung, dann wollen wir in solchen Fällen eine Ankylose in Streckstellung machen, ganz gewiß. Aber sicher ist der größere Prozentsatz unserer Kranken — soviel darf ich wohl auf Grund eigener Erfahrung sagen — besser daran mit einer festen Streckankylose als mit einem Schlottergelenk.

Das letzte, was ich warnend zu Herrn Deutschländers Ausführungen bemerken möchte, betrifft meine Zweifel an der Berechtigung der Transplantation ganzer Kniegelenke. Wenn sämtliche Fälle publiziert würden, wo der Versuch einer solchen Gelenktransplantation ge-

Digitized by Google

macht und mißlungen ist, zusammen mit dem Prozentsatz derjenigen Fälle, wo wenigstens für einige Zeit ein relativer, in Summa sehr bescheidener Nutzen gestiftet worden ist, so würden wir ein so erschreckendes Resultat bekommen, daß wir die ganze Methode auf der heutigen Grundlage verurteilen müßten.

Schanz-Dresden: Nur ein paar Worte. Die Basis des Lappens ist bei dem Ellbogen proximal gelegt. (Friedrich: Ich meine das Knie!) Bei dem Knie ist es schwer, von proximal her die Unterfütterung des Kniestreckapparates zu erreichen, weil der nach unten offen ist.

Die Frage, ob der Patientin mit der Knieoperation Nutzen geschaffen ist oder nicht, bitte ich, an die Patientin zu stellen; sie wird sie gern beantworten. (Friedrich: Ich meine mehrere Fälle, nicht nur einen!)

O. v. Frisch-Wien: Ich darf kurz berichten, daß ich die Einpflanzung eines nach oben gestielten Lappens in die Hüfte nur einmal ausgeführt habe, und zwar bei einem Patienten mit doppelseitiger Ankylose der Hüfte.

Die Chancen für ein tadelloses Resultat sind bei dieser nicht ungefährlichen Operation zu gering, um uns die Berechtigung zu geben, bei einseitiger knöcherner Hüftankylose zu operieren. Sie wissen alle, wie ausgezeichnet eine Extremität mit in guter Stellung fest versteifter Hüfte funktioniert, und wie schwer die Schädigung ist, wenn wir ein Schlottergelenk oder einen diesem ähnlichen Zustand durch die Operation erreichen.

Wenn die Ankylosenoperation schon am Knie sehr wohl überlegt sein muß, so ist sie bei einseitiger knöcherner Hüftankylose in guter Stellung nach meiner Ansicht nicht gestattet.

Biesalski-Berlin: In all den Fragen, die hier berührt worden sind, ist eine sehr wichtige nicht erörtert worden, nämlich die: Soll und kann man diese Operation in jedem Alter ausführen? Im vorigen Jahre, als auf dem Chirurgenkongreß darüber gesprochen wurde, wurde gesagt: cavete das jugendliche Alter, und Payr hatte das auch schon früher veröffentlicht.

Ich habe nun zu einer Zeit, als diese Indikation noch nicht gestellt wurde, ziemlich bald nach den ersten Veröffentlichungen, die Payr gemacht hatte, 3mal die Hüfte zu mobilisieren versucht, und zwar weil bei den Kindern beide Hüftgelenke versteift waren. In diesen Fällen halte ich es für berechtigt, daß man es an einer Hüfte versucht, wenn es das richtige Alter ist und sonst alles übrige zutrifft, denn zwei versteifte Hüften sind fraglos ein außerordentliches Bewegungs-

Digitized by Google

hindernis. Ich hätte mich auch sicherlich damit begnügt, wenn es mir gelungen wäre, aber ich habe in allen 3 Fällen schwere Mißerfolge gehabt. Beim ersten Fall habe ich, weil ich damals bei der Sehnentransplantation noch voller Begeisterung für die Fischblase war, Fischblase interponiert. Es hat gar nichts genützt. Dann kam nachher die freie Gelenktransplantation, und da mir gerade ein Fußgelenk zur Verfügung stand, habe ich ein Fußgelenk in die Hüfte hineintransplantiert, was ganz gut geht. Man kann die Malleolengabel ausschälen, und dann paßt nachher der Stiel des Oberschenkelknochens ganz gut hinein. Aber es ist nichts geworden. Das dritte Mal habe ich einen ganz großen, dicken, breitbasigen, prachtvollen Muskelfettlappen interponiert, und es ist auch nichts geworden. Warum? Weil das Periost, namentlich dann, wenn es einer Umgebung angehört, die einem chronischen Reiz ausgesetzt ist, wie hier, wo eine chronische Osteomyelitis vorlag, eine derart starke Wachstumsenergie hat, daß es um alles herumwächst. Das Periost ist in die Weichteile hineingegangen, hat die Lappen und alles, was ich interponiert habe, bogenförmig von allen Seiten her umwachsen, bis es hier das Becken erreicht und eine bombenfeste Ankylose bewirkt hatte.

Ich habe über andere Gelenke gar keine Erfahrung, will auch auf Grund dieser 3 Operationen nicht eine besondere Indikation aufstellen. Das eine aber sage ich: ich mobilisiere keine Hüfte bei jugendlichen Individuen mehr.

Kölliker-Leipzig: Meine Herren! Ein Wort möchte ich auch selbst sagen. Es ist ein Punkt nicht berührt worden, der meiner Meinung nach außerordentlich wichtig ist. Man muß bei der Beurteilung von Ankyloseoperationen doch erst hören, welche Krankheit die Ankylose verursacht hat. Ich habe gesehen, daß bei Knietuberkulosen, die in tadellos versteifter Stellung geheilt waren, der Versuch gemacht worden ist, sie zu mobilisieren. Das halte ich für sehr riskiert. Wir wollen doch zufrieden sein, wenn wir in fester Ankylose geheilte Knietuberkulosen ohne Fisteln haben. Diese Ankylose wieder zu berühren und den Versuch zu machen, sie zu mobilisieren, halte ich für direkt fehlerhaft. Ganz anders ist es mit Ankylosen nach Trauma und bei chronischem Gelenkrheumatismus. Ich halte es für sehr nötig, daß man stets bei Besprechung der Resultate und der Indikationsstellung vor Ankyloseoperationen mitteilt, wie der Zustand vor der Operation war und welche Erkrankung die Ankylose verursacht hat.

Ludloff-Breslau: Ich halte es für nötig, die Frage zu erörtern, ob man bei Osteomyelitis überhaupt die Berechtigung hat, ein derart versteiftes Gelenk wieder operativ zu mobilisieren. Nach unseren Erfahrungen sind wir bei chronischer Osteomyelitis befriedigt gewesen,

Digitized by Google

wenn das Gelenk endlich zur Ruhe gekommen war, und haben es nicht wieder angerührt. Ich habe gesehen, daß selbst nach einer einfachen kurz ausgeführten Osteotomie die Krankheit wieder aufflackerte und den Patient in schwere Gefahr brachte, ganz abgesehen davon, daß an dieser Stelle eine neue kurzdauernde Fistel entstand. (Diese Ausführungen beziehen sich aber nur auf die Osteomyelitis, nicht auf einen abgelaufenen Pyarthros, bei dem das Knochenmark nicht beteiligt war.)

Jansen-Leiden: Verletzbarkeit schnell wachsender Zellen und Rachitis[1]).

Schultze-Duisburg: Zur Behandlung der ischämischen Kontraktur[2]).

Diskussion.

Spitzy-Wien: Bei der ischämischen Kontraktur handelt es sich meiner Ansicht nach um eine durch Ernährungsstörung bewirkte, rasch zunehmende Degeneration der Nervenmuskelendorgane, die zur Involution des Muskelprotoplasmas und Ersatz desselben durch straffes narbiges schrumpfendes Bindegewebe führt. Eine Einlagerung von Muskelsubstanz dieses Gewebes halte ich nicht für besonders aussichtsvoll, eben wegen der schlechten Ernährungsverhältnisse, es müßte denn eine völlige Umlagerung eines guternährten Muskels vorgenommen werden, im Sinne einer Muskeltransplantation, wobei die Ernährungsbrücke des transplantierten Muskels nicht gestört ist. Alle übrigen Methoden scheinen bei dieser Erkrankung mit wenig Erfolg rechnen zu können. Warum oft schon bei geringen Druckerscheinungen, zirkulärem Druck oder z. B. eine während 24 Stunden bestehende Quetschung der Art. cub., nach einer Ellbogenfraktur bereits eine dauernde ischämische Kontraktur hervorgerufen wird, während sich die anfänglich aufgetretene nekrotische Hautstelle wieder erholt, ist noch nicht ganz aufgeklärt. Immerhin aber machen es diese Erscheinungen wahrscheinlich, daß die Ernährung der Muskeln, bzw. die Nervenmuskelendapparate nicht so substitutionsfähig sind, wie allgemein angenommen wird und die Ernährung der Muskeln und ihrer Nervenapparate an bestimmte Ernährungsbahnen gebunden zu sein scheint.

Brandes-Kiel: Meine Herren! Nachdem Herr Professor Spitzy eben gesprochen hat, kann ich mich sehr kurz fassen. Ich wollte im Prinzip dasselbe sagen. Alle Transplantate sind doch ungeheuer anspruchsvoll, und was tun wir in diesem Falle mit der sonst so anspruchsvollen Muskulatur? Wir legen in einen ischämischen Muskel, d. h. in einen mehr oder weniger zugrunde gegangenen Muskel, in ein

[1]) Siehe Größere Vorträge II S. 40. — [2]) Ebenda S. 52.

Digitized by Google

ganz schlecht ernährtes Muskelbett einen dieser Muskellappen hinein und hoffen nun, daß dieses anspruchsvolle Transplantat von dieser zugrunde gegangenen Umgebung ernährt werden soll. Alle unsere Transplantate beanspruchen sehr schnell eine Ernährung und ebenso eine frühe Funktion. Beides können wir hier dem Transplantate nicht geben. Deshalb halte ich diese Transplantation von Muskel, eventuell auch von Muskel und Nerv in ischämische Muskelbäuche für aussichtslos und auch für überflüssig und glaube, wir kommen mit viel einfacheren Methoden schneller und besser zum Ziele.

Spitzy-Wien: Ich möchte noch hinzufügen, daß ich keineswegs damit sagen wollte, daß die Transplantationen von großen Muskeln nicht funktionell einheilen. Es kann sehr gut das eine oder andere Mal Muskel einheilen. Aber wir müssen uns dessen bewußt sein, daß wir einen frei transplantierten Muskel in die denkbar allerschlechteste Ernährung hineinbringen, und daß wir hier mit einer funktionellen Einheilung des Muskels nicht zu rechnen haben.

Drehmann-Breslau: Meine Herren! Ich habe vor 10 Jahren eine Methode veröffentlicht, die ischämische Muskelkontraktur zu behandeln. Sie beruht darin, daß wir die ischämisch kontrahierten Muskeln schräg durchschneiden. Das ist die allereinfachste Lösung. Wir brauchen da weder Muskel noch Fascie zu implantieren. Die Muskelmasse wird vom Condylus internus aus unter Anspannung der kontrahierten Finger schräg durchschnitten, bis Hand und Finger gestreckt sind.

Wir brauchen bloß ein paar Haltnähte anzulegen und die Sache ist erledigt.

Ich hatte damals zweimal operiert, habe nachher noch zweimal ebenso operiert. Ich kann nur sagen, die Erfolge sind wirklich gut.

Gocht-Halle: Es kommt doch bei einer ischämischen Kontraktur ganz auf den betreffenden Zustand an: erstens, wie lange der Fall zurückliegt, und zweitens, wie hochgradig die Kontraktur ist. Auch nach den Bildern, die ich eben gesehen habe, bestehen große graduelle Unterschiede. Ich würde mich der Methode, wie sie Herr Schultze geschildert hat, nicht anschließen können.

Ich habe vor kurzer Zeit einen Fall schwerster Art, den ich Ihnen hier gern im Bilde zeige, operiert und habe mich der Methode von Klapp angeschlossen. Ich habe die Handwurzelknochen herausgenommen und habe außerdem, nachdem so genügend Platz für eine Dorsalflexion der Hand geschaffen war, auch, wie Klapp das gemacht hat, die 5 Fingerspitzen zunächst unter eine Seidenfadenextension gesetzt. Es war, wie Sie aus der Photographie sehen, ein außerordentlich hochgradiger Fall, und wir machten ganz langsam im Laufe der nächsten 5—6 Tage

Digitized by Google

diese schwersten Fingerkontrakturen, die sich akut gar nicht strecken wollten, gerade.

Die Wegnahme der Handwurzelknochen ist ja gerade deshalb so ausgezeichnet, weil wir hinterher ein freies Gelenk behalten und sofort gegenüber der Kontinuitätsresektion die Hand dorsal flektiert stellen ohne Rücksicht auf eine sich eventuell ausbildende Vorderarmdeformität.

Ich würde in den sehr schweren Fällen stets so vorgehen, wie ich es eben geschildert habe, d. h. ich würde die Handwurzelknochen wegnehmen, die eine oder beide Reihen, die Finger unter Extension setzen, so wie es uns Klapp gezeigt hat.

Schultze-Duisburg: Die von Gocht soeben erwähnte Methode der Handgelenkresektion mit Verlängerung der Beugesehnen habe ich bereits vor ca. 12 Jahren ausgeführt, ohne jedoch den wünschenswerten Erfolg zu erreichen.

Selbstverständlich ist ein großer Unterschied zwischen den einzelnen Kontrakturen, sie lassen sich auch nicht in ein Schema hineinbringen. Der zweite Fall, den ich Ihnen da herumgegeben habe, war nicht der hochgradigste. Sobald man einen Fingerdruck auf die Vola manus ausübte, kam es jedoch zu einer scharfen Kontrakturstellung der Finger. Ich halte die Quertrennung des Muskels für einen außerordentlichen Vorzug, und Herr Kollege Drehmann, der eben seine Methode skizziert hat, bestätigt dies ja. Die Idee, welche Drehmann heute hier wieder kurz entwickelt hat, ist die richtige: es muß der Muskel quer durchtrennt werden. Wir müssen den Grad des Kontrakturzustandes des Muskels kennen lernen. Derselbe kann niemals durch Verlängerung der Sehne oder durch Handgelenkresektion zur Darstellung gelangen, sondern durch vollendete quere Trennung. Haben wir den Muskel durchtrennt, so wissen wir genau, was fehlt. Wir brauchen nur die beiden Enden zu verbinden, und die beiden Enden sind vollauf noch leistungsfähig. Dann kommt der Muskel wieder in Spannung und erreicht seine Funktion. Die nach Trennung des Muskels eingetretene Diastase garantiert die Leistungsfähigkeit der Muskulatur. Einen in erwähnter Weise durchtrennten Muskel seinem Schicksal, also ohne Bindeglied, zu überlassen, wird stets einen verstärkten Kontrakturzustand zur Folge haben.

Stoffel-Mannheim: Weitere Studien über das Wesen und die Behandlung der Ischias[1]).

Diskussion.

Heile-Wiesbaden: Ich möchte kurz auf die Ausführungen von Stoffel eingehen und bestätigen, daß auch unter meinen Beobachtungen die Sensibilitätsstörungen bei Ischias, besonders im Cutaneus-

[1]) Siehe Größere Vorträge II S. 64.

Digitized by Google

posticus- und im Suralis-lateralis-Gebiet, sehr häufig waren. Der genaue Nachweis der Sensibilitätsstörungen scheint auch mir für die Auswahl der Behandlungsmethoden von großer Wichtigkeit. Bei der operativen Bekämpfung der Ischias ist es mir aufgefallen, daß in etlichen Fällen abnorme Verbindungen des Epineuriums mit den Nervenfasern und ihrer Umgebung vorhanden sind. Inwieweit diese wirklich entzündliche pathologische Veränderungen darstellen, mag vorläufig dahingestellt sein. Jedenfalls war bei meinen Fällen die Verwachsung von Epineurium und Endoneurium nur dann vorhanden, wenn schwere Ischias mit ihren charakteristischen klinischen Erscheinungen vorhanden war. Die Verwachsungen fehlten bei Kranken ohne Ischiasbeschwerden, bei denen aus anderen Gründen — etwa die Bekämpfung spastischer Zustände — der Nerv freigelegt worden war. Danach glaube ich, daß die Injektionsbehandlung nach Lange nur dann wirkt, wie ja auch Stoffel betonte, wenn die Flüssigkeitsmenge an den Nerven, an seine sensiblen Fasern herankommt. Hierdurch wird gleichzeitig der ganze Nerv gedehnt, es kommt schließlich zur Sprengung des Epineuriums und zur Lösung der einzelnen Nervenfasern aus ihrer Fessel. Ich stelle anheim, bei geeigneten Kranken darauf zu achten und eventuell anstatt durch Injektionen, die naturgemäß nur unvollständig oder vorübergehend helfen können, die Verwachsung direkt durch Abziehen nach Freilegung des Nerven zu entfernen, was ich mit Erfolg tat. Bei drei Fällen, bei denen das Epineurium und die bindegewebigen Verbindungen zwischen dem Endoneurium der einzelnen Nervenbündel gelöst wurden, hatte ich vollen Erfolg. Die Zeichen schwerster Ischias verschwanden nach dem Eingriff. Der älteste Fall liegt 1½ Jahr zurück; gerade bei ihm waren vorher alle denkbaren Maßnahmen erfolglos gewesen und erst die blutige Skalpierung des Nerven hat den Kranken bis heute gesund gemacht.

Im übrigen ist das besonders schwierige Gebiet der Ischiasbehandlung noch dadurch kompliziert, daß wir einen Symptomenkomplex behandeln müssen, ohne daß wir wissen, welcher Teil des Nerven krank ist. So leidet der eine Kranke unter den größten Schmerzen und wird ohne besondere Behandlung, nur mit etwas Geduld, gesund, und der andere Kranke wird durch die ausgiebigste Behandlung kaum gebessert. Wir werden vorläufig daher alle Vorschläge berücksichtigen müssen, die eine gewisse Besserung in der Methodik der Behandlung versprechen, und nach dieser Richtung hin glaube ich Ihnen anraten zu können, in geeigneten Fällen die blutige Freilegung des Nerven mit Ablösung des Epineuriums zu versuchen.

Spitzy-Wien: Ich bin mit Stoffel der Ansicht, daß es sich bei der Ischias um eine Erkrankung des peripheren sensiblen Apparates handelt, nicht um Verklebungen und Verwachsungen im Verlauf, An-

Digitized by Google

sichten, wie sie immer wieder in der Literatur auftauchen. Als fast experimentellen Beweis kann ich anführen, daß ich bei blockierenden Ligaturen, die ich zur Ausschaltung der spastischen Paresen angelegt, niemals, auch bei alten Patienten, die Schmerzen gut lokalisieren, Schmerzen im Verlauf oder in der Peripherie des teilweise ligierten N. ischiad. beobachtet habe.

Hohmann-München: Weitere Erfahrungen mit der Stoffelschen Operation bei spastischen Lähmungen[1]).

Schluß der Sitzung nach 6 Uhr.

Projektionssitzung, abends 7 Uhr.

Peltesohn-Berlin: Zur Kenntnis der Knochenverletzungen bei der Geburtslähmung[2]).

Diskussion.

Finck-Charkow: Ich habe bis jetzt 18 Fälle von Geburtslähmung gesehen, 16 davon waren Kinder im Alter von wenigen Tagen bis zu 3 Monaten. Was Peltesohn uns heute vorgetragen hat, betrifft Kinder im Alter von 5, 6, 7 Jahren. Nur ein einziger Fall ist darunter, der 10 Tage alt ist.

Ich möchte den Vorschlag machen, daß man die Frage nach der Aetiologie der Geburtslähmung nicht früher entscheide, als bis genügend frisches Material vorliegt. Meiner Meinung nach muß der Fall möglichst unmittelbar nach der Geburt beurteilt werden, weil die bald eintretenden Folgen der Lähmung: die trophischen Veränderungen am Schultergelenk, Zustände setzen, welche leicht falsch gedeutet werden könnten.

Weiter möchte ich Peltesohn erwidern, daß wir durchaus kein Recht haben, von einer echten und unechten Lähmung zu reden. Eine derartige Einteilung ist mir unverständlich. Wenn der Arm eines Neugeborenen gelähmt erscheint, dann ist es doch eine echte Lähmung, mag diese nun dauernd oder vorübergehend sein. Im Gegenteil, ist der Arm nicht gelähmt, dann ist es eben keine Geburtslähmung.

Was ich gesehen habe, das sind bis auf 2 alles frische Fälle, alle von genau demselben Typus, mit Lähmungen bestimmter Muskelgruppen und deren Folgen: den Kontrakturen der Antagonisten. Letztere erhalten den Arm in einer ganz bestimmten charakteristischen Stellung und erhalten ihn darin solange, wie der Mensch lebt, wenn ihm keine

[1]) Siehe Größere Vorträge II S. 84. — [2]) Ebenda S. 86.

Digitized by Google

chirurgische Hilfe geleistet wird. Das bezieht sich sowohl auf die Fälle, bei denen die Lähmung fortbesteht, als auch auf die, bei denen sie spontan zurückgegangen ist.

Was nun die letzteren, die Spontanheilungen betrifft, so bilden sie einen bestimmten Teil aller Fälle von Geburtslähmung. Bei diesen, müssen wir uns vorstellen, war die Verletzung des Schultergelenks oder seiner Umgebung — und dafür halte ich es — so gering, daß die Lähmung von selbst zurückgehen konnte. Man vergesse aber nicht: die Kontraktur, welche dem Arm die typische Stellung aufzwingt, bleibt bestehen, diese geht nicht zurück. Nichtsdestoweniger ist der Fall als echte Geburtslähmung anzusehen. Die Voraussetzung, daß bei ihm eine Lähmung nicht vorausgegangen sei, ist nicht richtig.

Zum Schluß des vorigen Jahres hielt ich über dieses Thema auf dem fünften russischen Gynäkologenkongreß zu Charkow einen Vortrag mit Demonstration von 5 einschlägigen Fällen in den verschiedensten Stadien. Dort habe ich auch mich darüber ausgesprochen, was die Ursache der Lähmung sein könnte, welche meiner Erfahrung nach in den ersten Monaten in jedem Fall heilbar zu sein scheint. Nach meiner Ueberzeugung — und ich habe viel darüber nachgedacht — handelt es sich hier, analog wie bei der Spondylitis, um ein kollaterales Oedem, eine Folge der Verletzung des Schultergelenks. Ebenso wie dort das Rückenmark, durchtränkt hier das Oedem den Plexus brachialis und bringt die Nervenfasern zum Aufquellen, wogegen sie ja bekanntlich sehr empfindlich sind (Schmaus, Kahler). Je nachdem verbreitet sich das Oedem bald höher, bald tiefer und lädiert auch vor allen Dingen zuerst die dem Gelenk am nächsten liegenden Nerven: den Axillaris, Musculocutaneus und Radialis. Diese Meinung möchte ich durch folgende interessante Beobachtung stützen: Bei einem 4 Wochen alten Kinde war der rechte Arm typisch gelähmt, die Ursache war eine ganz einwandfreie Subluxation des Humeruskopfes nach vorn oben. Am linken Arm dagegen war der Befund eine Beugekontraktur des Daumens, sonst nichts. Es handelte sich also um eine Lähmung der

Digitized by Google

Strecker des Daumens, gelähmt waren somit nur einige Fasern des N. radialis (siehe Abbildung).

Ich wiederhole meinen Vorschlag, meine Herren, daß wir die Frage der Entbindungslähmung nicht früher zur Entscheidung bringen, als bis an frischen Fällen genügende Erfahrungen gemacht worden sind.

Werndorf-Wien: Meine Herren! Es scheint mir wie immer die Wahrheit hier in der Mitte zu liegen. Wenn ich mit Herrn Finck wohl einverstanden bin, daß man nicht von einer wahren und einer falschen Lähmung sprechen kann — denn, wie er ganz richtig sagte, etwas ist gelähmt oder es ist nicht gelähmt —, so muß ich mich doch der Auffassung des Herrn Peltesohn anschließen, daß bei der Geburt Verletzungen vorkommen, die ausschließlich das Gelenk betreffen, und es ist einzusehen, daß ein Trauma bei der Geburt einmal geeignet ist, den Nervenapparat (N. axillaris) zu lädieren, so daß eine Lähmung resultiert, während das andere Mal eine Epiphysislähmung stattfindet oder, wie Finck das vor Jahren auseinandergesetzt hat, eine Luxation; ebensowenig ist zu verwundern, daß beides zusammen vorkommt.

Eins steht über allem Zweifel erhaben: daß derartige Befunde, wie sie Kollege Peltesohn heute gezeigt hat, absolut sicher existieren, und ich darf darauf hinweisen, weil heute immer von Priorität die Rede ist, daß ich in dieser Versammlung vor 4 Jahren zuerst darauf hingewiesen habe, daß eine intra partum erlittene Lösung in der Epiphyse die Ursache eines ganz bestimmten Symptomenkomplexes ist: Einwärtsrollung, Steifigkeit im Gelenk und eine meist nachweisbare Verkürzung. Interessant ist aber, daß man durch ein von Kollegen Saxl vor 2 Jahren veröffentlichtes Verfahren imstande ist, durch unblutiges Redressement und nachfolgende mehrwöchige Fixation in Abduktion eine Restitutio ad integrum zu erzielen.

Spitzy-Wien: Wir befinden uns in der Frage der Geburtslähmung bestimmt noch nicht im Stadium der notwendigen Klarheit.

Meiner Ansicht nach gibt es eine ganze Reihe von ätiologischen Momenten, die den Symptomenkomplex der Geburtslähmung hervorrufen. Schon vor Dezennien hat Küster darauf hingewiesen, daß durch eine epiphysäre oder metaphysäre Fraktur am Oberarm beim Geburtsakt es zu einer Stellungsveränderung des Armes kommen kann, die eine Lähmung vortäuscht. Das obere Stück wird nach außen, das untere Stück nach innen gedreht und verheilt in dieser Verdrehung, so daß von nun an eine weitere Außenrotation des nach innen gedrehten Armes nicht möglich ist, weil die Außendrehung des oberen Bruchstückes, an dem die Dreher ansetzen, schon erschöpft ist.

Digitized by Google

Die elektrische Untersuchung der übrigen Muskeln muß uns darüber Aufschluß geben, ob wir es hier mit einer Lähmung oder nur mit einer mechanischen Folge der Fraktur zu tun haben. Wie wir wissen, werden auch Kontusionen und Subluxationen im Sinne von Lange und Fink Stellungen hervorrufen, die ebenso Lähmungen vortäuschen.

Aber ebenso sicher wird oft die wirkliche Erbsche Lähmung zu beobachten sein, die in einer Verletzung des 5. und 6. Cervikalis besteht, wozu sich nach den Untersuchungen von Klumpke noch Störungen im 7. und 8. Cervikalis und 1. Dorsalis mit Beteiligung der Sympathikusfasern hinzugesellen.

Schon die Ausdehnung allein wird uns über die Art der Lähmung orientieren können; wenn Verdacht auf die letztere Form besteht, so bin ich, wie schon gelegentlich erwähnt, der Ansicht, die Vereinigung des 5. und 6. Cervikalis freizulegen und eine eventuelle Wegstörung zu beheben.

Stettiner-Berlin: Meine Herren! Auch ich glaube, daß man streng unterscheiden muß zwischen den Nacherscheinungen nach Entbindungslähmungen und den Beobachtungen, die man bei frischen Entbindungslähmungen macht. Entsprechend unserem Material im Weißenseer Säuglingskrankenhaus habe auch ich Gelegenheit gehabt, gerade frische Fälle zu sehen. Die Mehrzahl der Lähmungen scheint nach dem alten Küstnerschen Typus auf der Epiphysenlösung zu basieren. Anderseits haben wir aber auch schon bei ganz jungen Säuglingen so komplizierte Lähmungen gesehen, daß es schwer ist, eine Erklärung ihrer Entstehung zu geben.

Sehr gut ist übrigens das Kapitel der Entbindungslähmungen in dem neuen Werk von Ritter von Reuß: „Die Krankheiten der Neugeborenen“ behandelt, der auch die ganze neuere Literatur berücksichtigt hat.

Der Ausdruck falsche Lähmung, Pseudoparalyse, ist eigentlich für eine ganz bestimmte Art von Erkrankung des Säuglingsalters festgelegt, die sich auch in der Epiphysengegend abspielt. Wir sprechen von der Passotschen Lähmung über Pseudoparalyse bei syphilitischen Erkrankungen, in denen sich entzündliche Vorgänge in der Nähe des Epiphysenknorpels abspielen. Es handelt sich hier nicht um eine Lähmung, sondern um eine Unfähigkeit, infolge der Knochenerkrankung den Arm zu bewegen. Es ist nicht ausgeschlossen, daß auch derartige Zustände gelegentlich durch Entbindungstrauma herbeigeführt werden können.

Ich möchte nun noch einige Worte zur Therapie sagen. Ich habe auch bei ganz jungen Säuglingen, die mit Entbindungslähmungen kamen, meistens den Arm in Extension in vertikaler Richtung suspen-

Digitized by Google

diert und durch Ruhe und Extension oft ein Zurückgehen der Lähmungserscheinungen gesehen. Die eigentlichen orthopädischen Maßnahmen kommen ja erst in sehr viel späterer Zeit in Betracht.

Peltesohn-Berlin: Es kam mir hauptsächlich darauf an, darauf hinzuweisen, daß der Begriff „Distorsion des Schultergelenks" nicht so leicht zu fassen ist, wie es zunächst den Anschein hat. Es unterliegt kaum einem Zweifel, daß unter meinen älteren Fällen auch solche sind, wie Herr Finck ganz richtig betont hat, bei denen ursprünglich vielleicht eine Lähmung bestanden hat. Das glaube ich ganz gewiß, ja manche haben vielleicht noch leichteste Zeichen derselben. Aber ich glaube, es würde ein Streit um Worte sein, wenn man sagen wollte, eine „falsche Entbindungslähmung" gibt es überhaupt nicht; dieser Ausdruck hat sich eingebürgert. Die Lähmung ist, wenn sie überhaupt vorhanden war, soweit zurückgegangen, daß man von einer eigentlichen Lähmung nicht mehr sprechen kann; die Fälle, von denen ich als „falschen Geburtslähmungen" gesprochen habe, haben alle Epiphysenlösungen gehabt. Bei den kleinsten Kindern von 4, 6 Wochen und dem Kinde von 10 Tagen war jedenfalls eine Lähmung im eigentlichen Sinne des Wortes nicht feststellbar.

Böhm-Berlin: Meine Erfahrungen mit dem Friedmannschen Tuberkulosemittel bei der Gelenktuberkulose[1]).

Diskussion.

W. V. Simon-Breslau: Meine Herren! Ich habe in der Breslauer chirurgischen Klinik ebenfalls nach den Vorträgen von Kraus, Schleich, Friedmann u. a. Versuche mit der Friedmannschen Vaccine bei etwa 25 Fällen chirurgischer Tuberkulose angestellt. Ich möchte übrigens hier im Beginn bemerken, daß der Ausdruck Friedmannsches Serum, den man oft hört und der auch in dem vorliegenden Programm steht, nicht richtig ist. Es ist kein Serum, sondern eine Vaccine, und zwar eine lebende Vaccine.

Ich komme ungefähr zu denselben Resultaten, wie Herr Kollege Böhm sie eben geschildert hat. Ein abschließendes Urteil über den Wert des Mittels kann und will ich heute noch nicht abgeben, da meine Versuche nicht als abgeschlossen gelten können und auch die auswärtigen Fälle noch nicht alle nachuntersucht sind. Eine große Anzahl von Fällen ist überhaupt erst einmal gespritzt, und das hat seinen Grund vor allen Dingen darin, daß ich nach den Veröffentlichungen von Vulpius und Laubenheimer einfach nicht den Mut hatte, das Mittel fürs erste weiter anzuwenden. Mir war es in mehreren Fällen schon

[1]) Siehe Größere Vorträge II S. 92.

Digitized by Google

vor der Veröffentlichung von Vulpius öfter aufgefallen, daß sich geschlossene Tuberkulosen in offene umwandelten und, daß andere fistelnde Fälle sich auffallend verschlechterten, daß sich sicherlich in einigen Fällen neue Herde an anderen Körperstellen bildeten und teilweise ganz das Bild boten, als ob es sich um Sekundärinfektionen handelte, eine Vermutung, der ich auch Friedmann gegenüber Ausdruck gegeben habe. Friedmann sagte mir damals ebenso wie Herrn Kollegen Böhm, das hätte nichts auf sich, die Fisteln würden sich wieder schließen. Die Fisteln haben sich nicht geschlossen, sondern sie sind viel schlimmer geworden, und Fälle, die vorher operabel waren, sind jetzt inoperabel geworden.

Ich glaube nach der Veröffentlichung von Vulpius und Laubenheimer, die nachgewiesen haben, daß die Ampullen sehr häufig verunreinigt waren, also Beimischungen anderer Bakterien enthielten, daß es sich wirklich in manchen dieser Fälle um Sekundärinfektionen gehandelt hat. Allerdings handelte es sich bei den Fällen, die sich so eklatant verschlechterten, der Hauptsache nach um solche, die noch einen anderen Tuberkuloseherd, meistenteils in der Lunge, aufwiesen, und damit komme ich auf einen weiteren Punkt. Die Patienten, die außerdem noch eine Lungentuberkulose haben, dürfen überhaupt auf keinen Fall mit dem Friedmannschen Mittel gespritzt werden. Wenn man dies tut, kann man ganz exorbitante Verschlechterungen erleben. Es sind meines Erachtens Fälle unter diesen, die besser gefahren wären, wenn man sie zur Zeit reseziert hätte; dann wären sie vielleicht mit ihren Lungenherden fertig geworden, während jetzt alles verloren ist.

Bisher habe ich mit ganz geringen Ausnahmen keine Resultate gesehen, die man nicht auch mit anderen Mitteln, die wir bisher gegen die chirurgische Tuberkulose anwandten, erzielt hätte, ausgenommen vielleicht eine Herabsetzung der Schmerzen, die mir in manchen Fällen auffallend war. Kinder, die Handgelenktuberkulose, Ellbogentuberkulose hatten, greifen jetzt mit der Hand zu, was sie früher zum Teil nicht taten, trotzdem klinisch teilweise, wie gesagt, eine Verschlechterung besteht.

Dennoch ist ein endgültiges Urteil bisher noch nicht möglich. Wir können ja bisher überhaupt gar nicht die Wirkung der Friedmannschen Vaccine beurteilen, seitdem wir wissen, daß wir in so und so viel Fällen zweifellos Staphylokokken, Streptokokken und andere Bakterien mit injiziert haben. Welches ist da die Wirkung der Friedmannschen Vaccine und welches ist die Wirkung der Verunreinigung?

Jedenfalls dürfen wir das Mittel keinem Patienten mehr geben, bevor nicht eine exakte Prüfung des Mittels nach jeder Hinsicht von einer staatlich angestellten Kommission stattgefunden hat, wie es ja bereits auch von anderen Autoren gefordert worden ist.

Das ist auch im Hinblick auf die jüngste Veröffentlichung von

Digitized by Google

Lydia Rabinowitsch notwendig, die die Unschädlichkeit des Mittels im allgemeinen anzweifelt. Schließlich ist eine solche Prüfung auch im Interesse Friedmanns geboten, der, wie ich glaube, doch seinem Mittel eine ernste und redliche Arbeit gewidmet hat.

Bade-Hannover: Meine Herren! Wir haben uns veranlaßt gefühlt, im Hannoverschen Krüppelheim das Mittel von Friedmann anzuwenden. Ich wußte nicht, daß darüber hier diskutiert wurde, daher habe ich die Protokolle leider nicht bei mir, aber soviel ich aus der Erinnerung weiß, haben wir in 20 Fällen geschlossener und fistulöser Tuberkulose gespritzt. Ein günstiges Resultat haben wir noch nicht zu verzeichnen gehabt. Leider muß ich aber von einem Todesfall berichten, den wir nach dem Spritzen gehabt haben. Es handelte sich um eine Spondylitis, die mit Lungentuberkulose, Gonitis und Coxitis kombiniert war und die, wie die Untersuchung ergab, auch schon Albumen hatte. Deshalb hätte der Fall wohl besser nicht gespritzt werden sollen. Er verschlechterte sich ganz außerordentlich schnell nach dem Spritzen und ging innerhalb 8—14 Tagen zugrunde. Ich bin überzeugt, daß er ohne Spritzung länger gelebt haben würde.

Dann habe ich, nachdem die Veröffentlichung von Vulpius kam, das Mittel, welches ich gerade zur Anwendung für einen Fall frisch bestellt hatte, bakteriologisch untersuchen lassen, aber wir haben glücklicherweise, muß ich sagen, keine anderen verunreinigenden Bakterien darin gefunden. Greifbare, sichere Besserungen haben wir nicht zu verzeichnen gehabt, und nach den Veröffentlichungen von Vulpius wage ich es nicht, weiter zu spritzen.

Julius Finck-Charkow: Ueber die klinisch latente Wirbeltuberkulose[1]).

Albee-New York: Meine Methode der Knochentransplantation an der Hand von 250 Fällen[2]).

Erlacher-Graz: Beiträge zur operativen Versteifung der Wirbelsäule nach Albee[3]).

Froelich-Nancy: 4 Fälle von Laminektomie bei spondylitischer Lähmung[4]).

Wittek-Graz: Zur Heliotherapie chirurgischer Tuberkulose[5]).

Diskussion.

Wittek-Graz: Ich möchte einiges zu dem sagen, was Herr Albee gebracht hat. Ich möchte vorausschicken, daß ich nicht auf dem streng

[1]) Siehe Größere Vorträge II S. 102. — [2]) Ebenda S. 112. — [3]) Ebenda S. 138. — [4]) Ebenda S. 144. — [5]) Das Manuskript konnte vom Autor nicht erhalten werden, da derselbe im Felde steht.

Digitized by Google

konservativen Standpunkt stehe, daß es von heute ab keine Tuberkulose des Knochengelenks mehr gibt, d. h. daß wir in keinem Fall das Messer anwenden sollen. Wir stehen ja nicht an, den Fungus eines Kniegelenks beim erwachsenen Menschen zu resezieren, um ihn möglichst rasch seiner Arbeitsfähigkeit wiederzugeben. Nun handelt es sich aber um ganz eigentümliche Dinge bei der chirurgischen Tuberkulose der Knochen und Gelenke, und ich weiß nicht, ob gerade die Osteoplastik das geeignete Verfahren bei der Tuberkulose als solcher ist. Albee sagt in seiner Publikation, er operiert im Gesunden. Ich möchte das dahin rektifizieren: er operiert im relativ Gesunden. Denn es ist eine irrige Anschauung, daß ein Kind oder ein Erwachsener, die irgendwo eine chirurgische Tuberkulose haben, gesunde Menschen sind. Wir dürfen doch nicht nur die Stelle als krank bezeichnen, an der sich die Tuberkulose manifestiert, sondern das ganze Individuum ist krank.

Albee hat aber gesagt, was mich sehr interessiert hat, daß er seine Kinder nach 6, 8 Wochen in ein Seehospiz oder in ein Hochgebirgssanatorium schickt. Ja, wenn ich die Kinder nach der Operation in die Sonne schicke, in ein Seehospiz oder ein Hochgebirgssanatorium, dann liegt die Sache anders. Wenn man eine Spondylitis operiert, darf man sich nicht einbilden, daß man durch den Span, den man gemacht hat, ein Kind in 6, 8 Wochen geheilt hat. Das müßte eine ganz merkwürdige, gutmütige Tuberkulose sein, die sich das gefallen läßt. Französische Autoren haben beschrieben, daß der Span auch in der Folge tuberkulös erkrankt war, daß der Gibbus größer geworden ist, daß die kalten Abszesse sich vergrößert und vermehrt haben.

Ich will nicht behaupten, daß das Verfahren absolut zu verwerfen ist. Ich möchte nur davor warnen, daß man erstens jetzt jede Spondylitis operiert, und zweitens, daß man wieder das macht, was man in der resektionsfreudigen Zeit der Gelenkchirurgie bei der Tuberkulose gemacht hat, daß man die Kinder durch operatives Eingreifen wieder zum Krankenhausaufenthalt verdammt. Denn dann verfallen wir wieder in den alten Fehler: wir haben den Teil für das Ganze behandelt.

Schede-München: Wie Sie wissen, ist Herr Kollege Albee zu seiner Spondylitisoperation angeregt worden durch einen Vortrag, den mein Chef, Professor Lange, über seine Stahlstiftoperation bei Spondylitis im Jahre 1910 in Washington gehalten hat. Da mein Chef verhindert ist, der heutigen Tagung beizuwohnen, so gestatten Sie mir, in seinem Auftrag über die Erfahrungen, die wir mit dieser Operation gemacht haben, kurz zu berichten. Die Idee der Operation war, die Schienen, die wir bisher in Form von Stahlkorsetten an der Außenfläche des Rückens angebracht hatten, in das Innere des Körpers zu verlegen und organisch mit der Wirbelsäule zu verbinden.

Digitized by Google

Zu dem Zwecke wurden zwei bleistiftstarke Stahlstifte zu beiden Seiten der Dornfortsatzlinie unter die Muskulatur geschoben und an ihrem oberen und unteren Ende durch 8fache stärkste Seidenfäden mit den Dornfortsätzen, die an ihrer Basis durchbohrt waren, verbunden.

Die Einheilung der Stahlstifte gelingt leicht, wenn man sie sorgfältig verzinnt und die Seide nicht mit Sublimat, sondern mit Hydrargyrum oxycyanatum imprägniert. Sublimat darf man, wie unsere Erfahrungen gezeigt haben, deshalb nicht verwenden, weil Sublimat Oxydationsprozesse mit dem Metall auslöst, die zu aseptischen Eiterungen und schließlich zur Ausstoßung Anlaß geben können.

Der sofortige Erfolg der Operation ist ein sehr guter. Die Schmerzen hören dank der exakten Fixierung des kranken Wirbelabschnittes sofort auf, und die erste Aufgabe der Behandlung — die Ausheilung des entzündlichen Prozesses — wird meist sofort gelöst.

Die weitere Hoffnung, daß sich durch diese Operation die nachträgliche Vergrößerung des Gibbus verhindern ließe, hat sich nicht in allen unseren Fällen erfüllt.

Wir haben in mehreren Fällen 3—4, in einem sogar 6 Jahre nach der Einheilung der Stahlstifte eine Vergrößerung des Gibbus erlebt. Dieselbe kam dadurch zustande, daß die künstlichen Bänder, die am oberen und unteren Ende der Stifte durch die Seide geschaffen waren, schließlich dem Zug der wachsenden Wirbelsäule nachgegeben und sich gedehnt haben oder durchgerissen sind.

Diese Tatsache zeigt, daß wir den künstlichen Bändern nicht zu große Aufgaben zumuten dürfen. Aehnliche Beobachtungen haben wir ja schon am Lig. teres bei Hüftverrenkungen gemacht.

Wenn das Band durch den weiter nach oben tretenden Kopf funktionell angespannt wird, so hypertrophiert es und wird dicker und dicker. Aber schließlich, wenn die Beanspruchung eine zu große wird, dann tritt ein Stadium der Insuffizienz ein und das Band zerreißt.

Diesen zweifellosen Nachteil der Langeschen Spondylitisoperation vermeidet die Albeesche Operation, indem sie sich nicht an Bändern, sondern am Knochen selbst den notwendigen Halt für die Schienen sucht.

Doch ist es denkbar, daß im Laufe der Jahre auch eine Insuffizienz der Knochen genau wie bei den Bändern eintritt, und daß es dann doch noch zu einer Vergrößerung des Gibbus kommt. Darüber kann man erst urteilen, wenn 5 und mehr Jahre nach der Operation verflossen sind. Und deshalb muß man mit dem Urteil über die Dauererfolge, was die Vergrößerung des Gibbus angeht, noch zurückhalten.

Der Gedanke von Albee ist aber doch so ausgezeichnet und das Ziel, die Spondylitiker rasch vom Korsett zu befreien und die Entwicklung eines Gibbus zu verhüten, ein so großes, daß wir es für die Pflicht eines jeden Orthopäden halten, die Operation, die übrigens keinen

Digitized by Google

großen und schwierigen Eingriff darstellt, zu üben und bei der Prüfung der Dauererfolge der Operation mitzuarbeiten.

Spitzy-Wien: Da mein erster nach Albee operierter Fall nun fast ein Jahr zurückliegt, er wurde am 17. Mai 1913 operiert, so bin ich vielleicht imstande, über den Wert der Methode und über die Ausführbarkeitsgrenze ein wenn auch subjektives Urteil abzugeben.

Die Technik ist eine einfache. Statt eines Längsschnittes ziehe ich bei Wirbeloperationen einen Bogenschnitt bzw. Türflügelschnitt vor, da die Knochen- bzw. Fasciennaht hierbei geschützter ist. Zur Beschaffung eines Spanes verwende ich keinerlei besondere Instrumente, ein mittelbreiter Meißel genügt.

Die Blutung ist eine geringe, jedenfalls geringer als bei völliger Freilegung der Dornfortsätze, die bei der Hibbschen Operation notwendig ist und die bei der unvermeidlichen Verletzung der quer zu den Wirbeln verlaufenden Venenäste oft recht störend und bei schwächeren Kindern nicht gleichgültig ist.

Die Technik erinnert ja an die ersten Akte der Försterschen Operation.

Ein zweiter Vorteil ist die sofortige Fixation. Wird die Knochenbrücke in ziemlicher Spannung eingefügt, so gibt sie dem erkrankten Teil jedenfalls eine sofortige Stütze, die bei der baldigen knöchernen Verwachsung sicher funktionell mehr in Erscheinung tritt, als bei der Hibbschen Operation.

Die eingeknickten, nur aneinanderliegenden Knochenstückchen werden, besonders beim Kinde, lange keine beanspruchbare Brücke abgeben. Ich würde also, wenigstens beim Kinde, die Albeesche Methode dem Hibbschen Verfahren vorziehen, obwohl die doppelte Operationswunde der Albeeschen Methode die von Hibb einfacher erscheinen läßt.

Ueber die Anwendung der Operation werden wohl wieder die Indikationen (wie wir bei unseren Operationen immer wieder gewisse Gesichtspunkte scharf einstellen müssen) sich nicht nur nach pathologischen, sondern auch nach sozialen Momenten richten.

Haben wir eine beginnende Spondylitis bei dem Kinde, dem wir eine längere Liegekur in einer geeigneten Heilstätte, wobei ich in erster Linie an Höhensanatorien und Küstenhospize denke, so werden wir gewiß mit der konservativen Methode besser auslangen.

Oft handelt es sich aber bei unseren Fällen um Kinder, bei welchen es möglich ist, sie mehrere Wochen, ja auch mehrere Monate im Gipsbett zu halten, auch einige Zeit in günstige Verhältnisse zu bringen, die aber dann aus sozialen Gründen einfach dieser Behandlung nicht mehr teilhaft werden. Wenn die Albeesche Operation hier hält, was sie verspricht, wenn sie wirklich die Buckelbildung und damit die dauernde Verkrüppelung hintanhält, so sollen wir sie jedenfalls in diesen

Digitized by Google

Fällen anwenden. Ich würde allerdings hier raten, die Kinder erst ruhig zu lagern, die manchmal akute Attacke, während welcher die Kinder ohnehin leicht still zu halten sind, abzuwarten und dann erst nach Abklingen dieser primären Symptome zu operieren.

Wenn wir nach dem Krankenlager von 10—20 Wochen, der Verband- bzw. Apparatbehandlung, die auch 2½ Jahre und darüber in Anspruch nimmt (Rough), die Patienten von dem persönlichen und sozialen Uebel, daß das Korsett bleibt, befreien können, ohne daß die Deformität zunimmt, so wird das als ein großer Fortschritt zu betrachten sein.

Ob und inwieweit das gelingt, wird sich ja noch zeigen.

Aber auch bei den sozial günstig gestellten Patienten wird die Indikation für die Vornahme der Operation dann gegeben sein, wenn auch nach einer längeren Liegekur doch progrediente Gibbusbildung beginnt, bei Patienten, die wir zu einer längeren Liegekur nicht verhalten können, insbesondere bei jenen Fällen, die nach längerem, oft mehrjährigem Verlauf immer noch Schmerzen haben, die in erster Linie auf das Ausbleiben der natürlichen Ankylose, sei es knöcherner oder bindegewebiger Art, zurückzuführen sind.

In diesen Fällen wird die artifizielle Ankylosierung den Abschluß der Behandlung bilden. Ob wir sie nach Albee oder Hibbs vornehmen, wird auch vom Fall abhängen. Bei Kindern wäre ich, wie schon gesagt, mehr für die Albeesche Methode, und zwar in ungeänderter Form.

Die Verwendung der Spina scapulae nach Ombredanne, insbesonders aber die Verwendung des bei Kindern noch ganz knorpligen Skapularrandes halte ich nicht für so günstig, wie die des aus festem Knochengewebe bestehenden Tibiaspanes.

Der erste von mir operierte Fall zeigt jetzt nach Jahresfrist gute Verhältnisse.

Waldenström-Stockholm: Darf ich mir einige Bemerkungen erlauben aus Anlaß von 10 Fällen von Spondylitis, die ich nach Albee operiert habe.

Er schreibt der Operation eine dreifache Bedeutung zu: Immobilisation, Redressement und Fixation.

Meiner Auffassung nach liegt die Bedeutung der Operation nicht in der Immobilisierung der Wirbelsäule, die kann man auf einfachere Weise erhalten, auch nicht in dem Redressieren des Buckels, denn das gelingt sicherlich sehr selten bei der Operation.

Nein, der Wert der Operation liegt darin, daß sie den Status quo der Stellung der Wirbelsäule bewahrt; d. h. ist ein Buckel vorhanden, nimmt er bestenfalls nicht zu, ist kein Buckel vorhanden, bleibt die Wirbelsäule gerade.

Auch ein kleiner Buckel stellt die Festigkeit des implantierten

Digitized by Google

Tibiastücks auf eine harte Probe. Der Buckel ist daher vor der Operation so vollständig wie möglich zu redressieren. In allen meinen Fällen ist dies nach Fincks ausgezeichneter Methode ausgeführt worden, die er das allmähliche Redressement des Buckels im Liegen in Lorenz' Gipsbett nennt.

Ist der Buckel vollständig oder praktisch gesehen beseitigt, so ist die Zeit für die Operation gekommen.

Bei der Operation muß das aus der Tibia entnommene Knochenstück so implantiert werden, daß es sich über die angegriffenen Wirbel bis mindestens einem oberhalb und einem unterhalb liegenden erstreckt. Man muß daher vor der Operation sehr genau die Lage der angegriffenen Wirbel bestimmen. Dies geschieht am besten folgendermaßen: Ein kleiner kurzer Metallstift wird mittels Heftpflaster auf der Haut über demjenigen Processus spinosus befestigt, der den Gipfel des Buckels bezeichnet hat. Die Wirbelsäule wird dann von der Seite her röntgenphotographiert. Auf dem Seitenbilde sieht man dann einen bestimmten Processus spinosus durch den Metallstift markiert.

Vor der Operation wird der Metallstift weggenommen und mit einem Höllensteinstift die Haut an derselben Stelle markiert. Ein Blick auf das Röntgenbild vor der Operation sagt einem dann sofort, welche Processus spinosi, von der Marke an gerechnet, zu spalten sind.

Auf solche Weise habe ich oft sechs Processus spinosi gespalten. Das Spalten wurde mittels einer runden kurzen Säge bewerkstelligt, um nicht die tuberkulösen Wirbel zu traumatisieren.

Nach der Operation wird der Patient in guter Reklination in dasselbe Gipsbett gelegt, das er zuvor angewandt hatte. Hier bleibt er 2 Monate liegen, ausgenommen zum Herausnehmen der Nähte und für einige Kontrollwendungen.

Danach wird ein Gipskorsett angelegt, das 2 Monate lang getragen wird. Nach dieser Zeit wird der vordere Teil des Korsetts weggenommen, und der hintere Teil wird mittels einer fest gewickelten Binde am Körper befestigt. Er wird für eine kleine Weile am Tage weggenommen. Allmählich wird die Zeit des Tragens der Gipsschale vermindert, so daß nach weiteren 2 Monaten der Patient ohne Stützbandage geht.

Diese gradweise fortschreitende Zunahme der funktionellen Belastung der Wirbelsäule ist notwendig. Man weiß nämlich, daß das implantierte Knochenstück unter Einfluß der Funktion die Stärke und Festigkeit annimmt, die normalerweise an der Stelle erforderlich ist. Diese Veränderung geschieht jedoch sehr langsam. Die Belastung des implantierten Knochenstücks darf nicht so rasch vermehrt werden, daß nicht die Festigkeit ständig etwas größer ist als der darauf ausgeübte Druck. Anderenfalls kann sich das Knochenstück biegen oder abbrechen.

Je vollständiger der Buckel redressiert ist, um so geringer wird der auf das implantierte Knochenstück ausgeübte Druck.

Digitized by Google

In allen meinen 10 Fällen hat der Eingriff auffallend wenig den allgemeinen Zustand des Kranken beeinflußt; die Heilung ist in allen Fällen per primam geschehen, und das Knochenstück ist eingeheilt. Der Rücken wird fest und gerade. Zunächst sind demnach die Resultate ausgezeichnet.

Falls nun auch die Zukunft zeigt, daß das implantierte Knochenstück sich nicht mit der Zeit krümmt, so haben wir in der Albeeschen Operation ein sehr wertvolles Hilfsmittel zur Behandlung der Spondylitis erhalten.

Arnd-Bern: Es liegt ein gewisser Gegensatz darin, daß einerseits die Spondylitiden durch die Fixation der Processus spinosi geheilt werden sollen, und daß anderseits Herr Froelich die Lähmungen der Spondylitiden heilt, indem er gerade die Laminektomie macht. Ich bin auch in der Lage, über 6 Fälle von Laminektomie berichten zu können. 2 Fälle, die mir nur zugeschickt wurden, weil die anderen so gut geworden waren, habe ich eigentlich gegen meinen Willen operiert, denn sie boten keine Aussicht auf Erfolg und das Rückenmark erwies sich als vollständig zerfetzt. Wir wußten von vornherein, daß die Fälle hoffnungslos waren. Bei einer Frau von 50 Jahren, die seit 1 Jahr vom VII. Dorsalsegment an gelähmt war und nur einen Flexor hallucis noch zur Verfügung hatte, wurde die Laminektomie gemacht, und dabei fand sich, daß das Rückenmark vollständig abgeknickt war. Die Laminektomie entlastete sehr wenig, es mußte die Kante des Wirbels unter dem Rückenmark noch weitgehend abgeschlagen werden. Die Spondylitis entstammte einem Prozeß, der anscheinend vollständig ausgeheilt war, denn ich fand kein käsiges Gewebe mehr. Das Resultat der Operation war ein vollkommen gutes, so daß, als ich sie bat, nach einem Jahre wiederzukommen, sie sagte, sie habe keine Ursache, zu kommen, es ginge ihr gut. Sie macht in einem Korsett alle Hausgeschäfte und ist den ganzen Tag auf den Beinen.

Ein 24jähriger Arbeiter, der vom Gebiet der Adduktoren an abwärts gelähmt war, wurde ebenfalls laminektomiert. Er wies einen tuberkulösen Abszeß auf, eine Spondylitis des hinteren Teiles des 8. Brustwirbels. Dieser Brustwirbel wurde vollständig ausgeschabt und das Resultat war, daß, als ich ihm schrieb, er solle wiederkommen, er mitteilte, er habe 8 Monate nach der Operation als Fabrikarbeiter in einer Uhrenfabrik eine Stelle angenommen und werde auch kommen, wenn ihm einmal etwas fehle.

Die 2 anderen Fälle sind unbedeutend. Es handelte sich um kleine Lähmungen, die glatt geheilt sind. Die schwierigste Frage ist die: Wann sollen wir operieren? Ich habe sehr viele spondylitische Lähmungen gesehen. Das kommt daher, weil mein Material ein außerordentlich schlechtes ist. Ich bin in der glücklichen oder unglücklichen Lage, mein Material

Digitized by Google

auslesen zu müssen. Ich kann gar nicht alles aufnehmen, was kommt, bin in der Bettenzahl sehr beschränkt und nehme nur schwere Fälle auf. Ich muß zugeben, daß sehr viele Lähmungen durch Hängelage ausgezeichnet zurückgehen, und diese 6 (oder 4), die ich mea sponte operiert habe, sind leider solche Fälle gewesen, die trotz Schwebelage im Bett in der Glissonschen Schwebe nicht besser, sondern schlimmer geworden sind. So viel Geduld habe ich nicht und meine Patienten nun schon gar nicht, diese Hängelage jahrelang auszuführen.

Ich bin also nicht überzeugt, daß außer diesen Fällen von bajonettförmiger Abknickung des Markes die Operation überall indiziert gewesen war, aber wir sind nicht in der Lage, genau zu sagen, wann wir operieren sollen oder nicht, und für mich liegt die Indikation in der Progression des Leidens trotz mehrmonatiger Hängelage.

Den Kampf, den Kollege Finck mit seinen Kollegen führt wegen der Dämpfung an der Stelle der spondylitischen Prozesse, führe ich seit vielen Jahren. Es will niemand glauben, daß, wenn er eine Dämpfung macht, die nur so breit ist, wie die Wirbelsäule selbst, sich jeder Abszeß herausperkutieren läßt. Nur macht mir unser ausgezeichneter Röntgenologe den Vorwurf, daß ich immer zu kleine Abszesse perkutiere. Ich muß also einen Finger breit weiter aufzeichnen, als ich herausperkutiere. Aber herausperkutieren können wir jeden Abszeß, der mindestens so groß ist, wie die Wirbelsäule breit.

Böhm-Berlin: Meine Herren! Herr Albee hat mich beauftragt, kurz einiges zu berichtigen.

Er möchte betonen, daß seine Methode absolut schmerzlindernd wirkt. Er hat oft gesehen, daß in Fällen, die lange Zeit in Rückenlage waren und bei denen die Schmerzen nicht schwanden, kurze Zeit nach der Operation sofort Schmerzlinderung eintrat.

In bezug auf die Korrektion der Deformität steht er auf dem Standpunkt, daß er alle Fälle, soweit es möglich ist, zunächst in einem sog. Brackettschen Rahmen unblutig korrigiert und dann erst bei der Operation gewissermaßen das letzte Maß der Korrektion noch hinzufügt, das aber seiner Ansicht nach häufig bei der Operation recht beträchtlich ist.

Die Indikationen zu der Operation sind die, daß er überall dort einen Span implantiert, wo eine mechanische Unterstützung für die Deformität notwendig ist, also in frischen Fällen, aber auch in älteren Fällen, wo eine Deformität droht.

Zu den Worten des Herrn Wittek möchte Herr Kollege Albee besonderen Wert darauf legen, daß nicht alle seine Fälle, sondern nur ein ganz geringer Teil nachher in die Seehospitäler oder in die Sanatorien geschickt worden ist, nur der allergeringste Teil; die Hauptmasse

Digitized by Google

der Fälle stammt aus den Slums von New York. Das sind die üblen Stadtteile dort, wo die Leute unter den denkbar ungünstigsten hygienischen Verhältnissen leben, und gerade bei denen hat er die besten Resultate. Gerade deswegen macht er die Operation, um die langandauernde konservative Behandlung zu vermeiden. Die Ansicht von Herrn Dr. Wittek, daß die See- und Sonnenbehandlung bei den Albeeschen Fällen mehr geleistet hätte als die Operation, dürfte also nicht zu Recht bestehen.

Wierzejewski-Posen: Ich habe die Knochentransplantation bei Spondylitis 8mal ausgeführt, z. T. mit der Modifikation [1]), daß ich neben die Dornfortsätze und längs ihnen zwei Tibiaspäne implantiert habe. Von diesen 8 Fällen sind 3 unter den Zeichen einer Fettembolie gestorben, und zwar 1—7 Stunden nach der Operation. Besonders charakteristisch war der Verlauf nach der Operation bei einem 3½ Jahre alten Kinde. Etwa 7 Stunden nach der Operation, die sehr gut vertragen wurde, traten plötzlich klonische Zuckungen in der linken Körperhälfte auf, der Puls, der bisher sehr gut war, wurde rasend schnell und es trat während ¼ Stunde der Tod ein.

Daß also die Operation nicht so ungefährlich ist, wie sie Herr Albee schildert, sollen Ihnen die Präparate der operierten Fälle demonstrieren (Demonstration). Wie Sie schon aus der schweren Abszeßbildung sehen, handelte es sich um sehr vorgeschrittene Fälle. Für solche, bei denen ja meistens Herz und Lunge ebenfalls schwer erkrankt sind, eignet sich — schon wegen der Gefahr der Fettembolie, die ein schwerkranker Organismus kaum überstehen wird — die Methode ganz sicher nicht.

Da helfen auch ständige Kochsalzinfusionen nicht — wie ich mich leider überzeugt habe. Die Operation darf eben nur bei striktester Indikationsstellung, also wenn Herz und Lunge gute Chancen bieten, ausgeführt werden.

Böhm-Berlin: Ueber das angeborene synostotische Caput obstipum [2]).

Leo Mayer-Berlin: Anatomisch-physiologische Untersuchungen an Muskeln und Sehnen und ihre praktische Anwendung auf die Sehnenverpflanzung [3]).

Michaelis-Leipzig: Ueber familiäre Exostosen [4]).

Krukenberg-Elberfeld: Ueber die Behandlung schwerer Skoliosen [5]).

---

[1]) Siehe I. Tagung der Südostdeutschen Chirurgenvereinigung. Bruns' Beiträge 1914.

[2]) Siehe Größere Vorträge II S. 149. — [3]) Ebenda S. 156. — [4]) Ebenda S. 171. — [5]) Ebenda S. 177.

Digitized by Google

Duncker-Köln: Ein neues operatives Verfahren zur Erzeugung von Tierskoliosen und ihre Messung. (Inhaltsangabe eines Lichtbildervortrages, dessen Original in der Festschrift der Kölner Akademie zum 1. Oktober 1914 erscheint.)

Einleitende kurze Besprechung der früher angewendeten Methoden. Hüters Rippenresektion und v. Lessers Phrenikusdurchschneidung wurden zur Stützung der Hüterschen Skoliosentheorie unternommen, führten aber zu keinem positiven Ergebnis. Echte Skoliosen erhielt Wullstein an Hunden durch sorgfältiges Anlegen von Lederbandagen, Arnd durch partielle Exstirpation eines Erector trunci und v Frisch durch Exartikulation eines Hinterlaufes bei jungen Kaninchen.

Eigene Versuche: Experimentelle Skoliosierung durch Gipsverbände läßt sich nach früheren Arbeiten an Tieren nicht erzwingen. Gute Resultate ergab dagegen die subfasciale Tenodese der Wirbelsäule mittels eines nach Lange präparierten Seidenstranges. Der an einer Beckenschaufel befestigte Strang wird mit Schlingenführer unter der Aponeurose der langen Rückenstrecker hindurchgezogen und mit Unterbindungsnadel in beliebiger Höhe um die Wirbelsäule herumgeschlungen. Zusammenschnüren der gestauchten Wirbelsäule und Fixierung der artefiziellen Krümmungen durch Knüpfen der Seidenfäden unter stärkster Spannung. Demonstration einiger Resultate im Röntgenbilde.

Ein Verfahren zur exakten Messung von Tierskoliosen war bisher nicht bekannt. Zur Schaffung klinischer Vergleichswerte wurden unsere Tiere vor und nach der Operation mit einem nach unseren Angaben konstruierten Apparat gemessen. Der Apparat ist Gegenstand eines zweiten Vortrages. Die Messung erfolgt am sitzenden Tier bei horizontal darübergelagertem Meßrahmen und gibt Aufschluß über den Verlauf der anteroposterioren und der lateralen Verkrümmungen der Wirbelsäule. Die Meßresultate werden in eigenen Tabellen eingetragen, von denen einige im Bilde vorgeführt werden.

E. Mayer-Köln: Abbott oder Calot?[1])

Schultheß-Zürich: Projektion der Bilder zu den Vorträgen: a) Theorie und Praxis des Abbottschen Verfahrens (II, S. 278), b) Ueber Formveränderung der Knochen an gelähmten Extremitäten (II, S. 465).

Lamy-Paris: Einige Betrachtungen über die Behandlung der Skoliose nach den Methoden von Abbott und Forbes[2]).

Schluß der Sitzung 11 Uhr.

[1]) Siehe Größere Vorträge II S. 182. — [2]) Ebenda S. 192.

Digitized by Google

Dienstag den 14. April, vormittags 9 Uhr.

Biesalski-Berlin: Physiologische Forderungen der Sehnenverpflanzung, insbesondere der Sehnenauswechslung [1]).

Stoffel-Mannheim: Ueber meine Methode der Sehnenüberpflanzung [2]).

Diskussion.

Schede-München: An der Münchener orthopädischen Poliklinik sind von Dr. Henze und Dr. Mayer zahlreiche Tierversuche mit der Biesalskischen Sehnenauswechslung gemacht worden. Dabei hat sich das sehr erfreuliche Resultat ergeben, daß tatsächlich innerhalb der Sehnenscheide keinerlei Verwachsungen eintreten.

Bei unsern Patienten haben die Fälle, bei denen eine Auswechslung der Muskeln an der Vorderseite des Unterschenkels stattfand, also z. B. wenn der gesunde Ext. hallucis durch die Sehnenscheide des gelähmten Tibialis anticus gezogen wurde, ebenfalls keine Verwachsungen ergeben.

Bei Verpflanzung eines gesunden Peronaeus oder eines gesunden Flexor digitorum in die Sehnenscheide des gelähmten Tibialis anticus haben wir aber wiederholt schwere Verwachsungen erlebt. Der Sitz der Verwachsungen war dabei nicht die Sehnenscheide, sondern an der kritischen Stelle, wo die kraftspendende Sehne über den Knochen der Fibula oder Tibia geführt wurde und auf deren Gefährlichkeit Lange bereits im Jahre 1908 auf dem Pariser Chirurgenkongreß aufmerksam gemacht hat.

Es sind der Biesalskischen Operation weiter Grenzen gesetzt bei allen Muskeln, die keine Sehnenscheide haben, also beim Ersatz des Gastrocnemius, des Quadriceps oder der Glutäen. Trotzdem ist die Operation zweifellos ein großer Fortschritt.

Bei fettreichen Individuen legen wir nach wie vor die Sehnen in das Unterhautfettgewebe, weil diese Operation in der Regel sehr gute Resultate gegeben hat und schneller auszuführen ist als die Biesalskische Methode. Es scheint ja unphysiologisch, daß man auf die Benutzung einer Sehnenscheide verzichtet an einer Stelle, wo der normale Fuß eine Sehnenscheide zeigt.

Die praktischen Erfahrungen seit 15 Jahren haben aber ergeben, daß man bei den Verpflanzungen tatsächlich in der Regel auf die Benutzung der Sehnenscheide verzichten kann. Die Gefahr besteht nicht, daß die über die Dorsalseite des Talocruralgelenkes verlaufende Sehne sich etwa mit der Zeit von dem Knochen entfernt und die Haut in einer Falte hervorhebt.

---

[1]) Siehe Größere Vorträge II S. 197. — [2]) Ebenda S. 227.

Digitized by Google

Wir dürfen da nicht der Theorie zu viel Konzessionen machen. Eine Sehnenverpflanzung bedeutet ja unter allen Umständen einen schweren Eingriff in die normalen anatomischen Verhältnisse des Fußes, und wir dürfen nun nicht zu ängstlich die normalen Verhältnisse nachzuahmen suchen.

Was dabei herauskommt, haben ja die anfänglichen Vulpiusschen Operationspläne gezeigt, in denen jeder gelähmte Muskel ersetzt werden sollte. Unser Hauptziel muß immer sein, einen Fuß zu schaffen, mit dem der Patient gut gehen kann, d. h. wir müssen ihm drei Hauptbewegungen schaffen: die Plantarflexion, die Dorsalflexion, mit Supination und Pronation. Wie wir das erreichen, ist gleichgültig.

Eine zu diesem Ziele führende Methode stellt zweifellos die Biesalskische Operation dar, ja sie kann bei fettarmen Individuen am Fußrücken der Langeschen Operation vorzuziehen sein.

Spitzy-Wien: Zur Technik der Sehnenverpflanzung bzw. Ausdehnung hätte ich noch einige Einzelheiten hinzuzufügen.

Verlagerung von Sehnen in vorgebildete Scheiden, wie es besonders die Leitkanäle bilden, ist unleugbar von großem Vorteil, besonders dann, wenn sie in der Zugrichtung liegen und mit der natürlichen Verlaufsrichtung der überpflanzten Sehne keinen Winkel bilden. Eine Verwachsung der Sehne mit dem umgebenden Gewebe wird hierdurch weniger leicht eintreten, obwohl dies auch durch unsere sonstigen, besonders von Lange ausgesprochenen Vorsichtsmaßregeln, vermieden werden kann, wie es insbesonders die Anlegung im subkutanen Fettgewebe ist. Es hat sich mir von Vorteil erwiesen, die Kanäle immer vorzubereiten durch Einlegen von Pinzetten, Tunnelleur usw. Dann erst wird die zu überpflanzende Sehne aus ihrem natürlichen Bett gelöst und sofort in das neue eingezogen. Zu vermeiden ist das lange Freiliegenlassen der Sehne; sie trocknet zu rasch aus, verliert dadurch zu leicht ihren von der alten Sehnenscheide produzierten Schleimüberzug und verklebt nun eher primär mit dem sie umgebenden Gewebe. Weiters lasse ich in sehr kurzer Zeit die ersten Bewegungen ausführen. Gleich nach Entfernung der Hautnaht entferne ich auch den ersten Gipsverband, also schon nach wenigen Tagen, und ersetze diesen durch einen aus den bekannten Klebrobinden hergestellten Verband. An diesen läßt sich mit Nadel und Faden ohne weiteres ein der Zugrichtung des neuen Muskels entsprechendes Elastique anbringen, das die gewünschte Ueberkorrekturstellung festhält. Nun können und sollen gleich kleine Bewegungen ausgeführt werden, ohne daß eine Ueberdehnung des neuen Sehnenteiles zu befürchten ist. Durch diese frühen Bewegungen wird auch die Verwachsung der Sehne mit ihrer Umgebung verhindert. Eine weitere von vielen Seiten ausgesprochene

Digitized by Google

Befürchtung möchte ich hier abschwächen und an Hand eines Falles erläutern.

Bei einer angeborenen Klumphand handelte es sich um völlige Insuffizienz der Streckmuskulatur. Gleichzeitig bestand eine Synostose zwischen Radius und Ulna, also eine Luxation des Radius nach vorne. Früher ausgeführte unblutige Redressements ergaben keinerlei Erfolg, es erfolgten immer völlige Rezidive. Es war außer einer geringen, von den Interossei besorgten Streckmöglichkeit der Finger in den distalen Gelenken keinerlei Streckfähigkeit vorhanden.

Am Unterarm zeigte sich am radialen Epicondylus gänzliche Atrophie der Streckmuskulatur, die auch elektrisch nicht mehr erregbar war. Es lag hier der Gedanke an eine Sehnenplastik nahe, und zwar der Ersatz der Streckmuskulatur durch die gut funktionierenden Beuger. Da der Palmaris nicht vorhanden war, legte ich den Flexor sublimis in der Hohlhand frei, durchtrennte seine vier Aeste in der Mitte der Hohlhand und vereinigte gleich die distalen Reste mit der Sehne des Profundis. Durch einen am unteren Drittel des Unterarms angelegten Schnitt wurde die Uebergangsstelle der Sehne zum Muskel freigelegt und an dieser Stelle nun die Membrana interossea in größerer Ausdehnung durchbrochen. Von dieser Stelle aus zur Dorsalseite des Unterarms und von dort zum Handrücken wird ein Tunnel hergestellt, durch den die losgelöste Sehne des Sublimis durchgezogen wird, die dann am Dorsum der Hand an den vier Metacarpii subperiostal angeheftet und zugleich mit den Strecksehnen verbunden wird.

Der Erfolg der Operation war, daß ich nach 3 Monaten das Kind mit schon aktiver Streckfähigkeit in der k. k. Gesellschaft der Aerzte in Wien vorstellen konnte. Gegenwärtig hat sich die Streckfähigkeit noch soweit gebessert, daß mehr wie ein halbes Kilo mit der Hand über die Horizontale gehoben werden kann, wobei, wie ausdrücklich betont wird, sich der tastende Finger überzeugen kann, daß die Streckung mit der Beugemuskulatur vorgenommen wird.

Die Dissoziation begegnete anfangs einigen Schwierigkeiten und konnte nur mit Hilfe des Auges ausgeführt werden, jetzt jedoch erfolgt sie vollständig automatisch.

Es gelingt also ohne weiteres, auch so nah verwandte und aneinander gebundene Muskeln, wie der Sublimis und Palmaris, zu antagonistischer Tätigkeit zu verwenden.

Auch die Befürchtung, daß bei dem Durchziehen einer Sehne durch das Lig. interossei unbedingt eine Anheilung erfolgen müßte, besteht nicht zu Recht. Man muß nur dafür sorgen, die Knochenbindehaut in breitem Ausmaß zu entfernen.

Auf eine weitere technische Kleinigkeit möchte ich hier hinweisen. Nicht selten ist bei gelähmten Füßen nur die Achillessehne

Digitized by Google

mit ihrer Muskulatur erhalten. Der Fuß steht gebeugt, im Klumpfuß- oder in Plattfußstellung. Ich habe in diesen Fällen statt einer Tenodese oder Arthrodese eine muskuläre Fixation vorgezogen, die darin besteht, daß ich die Achillessehne abgegabelt, nicht um, wie man in der ersten Zeit der Sehnenplastik hoffte, antagonistische Bewegungen zu erlangen, sondern um eine muskuläre Feststellung zu erzielen. Es ist dies in mehreren Fällen sehr gut gelungen, wenn man die Vorsicht beobachtet, die Spaltung so vorzunehmen, daß mindestens zwei Drittel der Sehne und der angrenzenden Muskulatur nach vorne verlagert werden. Ob man sie zwischen Tibia und Fibula durchzieht oder um die Knochen herumführt, hängt von der korrigierten Fußstellung ab. Der restierende, mit dem Calcaneus in Verbindung stehende Sehnenanteil muß so weit verlegt werden, daß die Fußstellung eine rechtwinklige ist, nur dann hat der vordere Anteil der Sehne, der immer noch gegen das in der natürlichen Verlaufsrichtung bleibende Sehnenstück im Nachteil ist, die Kraft, den Fuß auch in rechtwinkliger Stellung zu erhalten und die Wiederkehr der früheren Deformität zu verhindern. Die Feststellung des Fußes, der mittels dieses Zügels in die Malleolengabel hineingezogen und dort fixiert wird, ist eine ganz sichere. Sie erfolgt zuerst nur mittels Willensaktion, später jedoch ganz automatisch.

Der erste so operierte Fall betraf einen hochgradigen Klumpfuß, der mehrmals unblutig ohne Erfolg redressiert worden war und der jetzt, 5 Monate p. o., ohne Apparat sehr gut funktioniert. Der andere Fall war ein hochgradiger paralytischer Plattfuß, bei dem die Ueberkorrektur stationär geblieben ist.

Röpke-Barmen: Meine Herren! Ich möchte Ihnen nur ganz kurz einen praktischen Wink geben. Wo es sich um Sehnen handelt, die in einer Scheide liegen, müssen wir selbstverständlich so verfahren, wie Herr Biesalski und Herr Mayer es uns angegeben haben, denn hier stehen die Sehnen unter ganz besonderen funktionellen Bedingungen. Aber wir wissen aus der Erfahrung, daß wir sehr häufig auch ohne eine derartige Scheidenerhaltung auskommen können. Es bildet sich ja die Scheide allmählich wieder, wenigstens so weit, daß ein verhältnismäßig gutes funktionelles Resultat erzielt wird. Aus der Gelenkschirurgie kennen wir ja Ähnliches. Auch hier bildet sich die entfernte Kapsel bei rechtzeitiger funktioneller Inanspruchnahme wieder. Ich möchte Ihnen sogar bei der Operation der kongenitalen Luxation empfehlen, die Kapsel in jedem Falle wegzunehmen. Die funktionellen Resultate werden ausgezeichnet.

Nun der praktische Wink. Rehn jun. hat auf der Frankfurter Chirurgenversammlung Mitteilung gemacht von seinen Experimenten eines Ersatzes eines traumatischen oder operativen Defekts einer Sehne

Digitized by Google

durch das Corium der Haut nach Entfernung des Epithels und mit Erhaltung einer dünnen Fettschicht. Meine Herren! Ich habe das in 2 Fällen beim Menschen gemacht. Einmal zum Ersatz der Fingersehne bei einem tuberkulösen Hygrom der Kleinfingersehne. Es war die ganze Sehne in der Ausdehnung vom Handgelenk bis zur Fingerbasis (erläuternd) dabei verloren gegangen, ebenfalls der Ansatz von der vierten Strecksehne. Ich habe den verloren gegangenen Teil aus dem Corium der Haut ersetzt in der Weise, daß ich eine ganz dünne Schicht der Haut ablöste. Es wurde mit dem Messer hier abgetragen (Erläuterung), hier durchschnitten, dort durchschnitten, so hat man eine dünne Fettschicht mit dem Corium. Dann wird dieses Gebilde mit zwei Pinzetten so gedreht, daß die Fettschicht nach außen kommt, und mit einer mäßigen Spannung nähe ich dieses Gebilde mit Sublimatseide zwischen den Sehnenstümpfen ein. Ich habe nicht, wie es Rehn bei seinen Tierversuchen angegeben hat, einen Seidenfaden hineingelegt, um einen Halt zu geben. Das ist beim Finger nicht nötig. Die neue Sehne ist eingeheilt. Es hat an einer Stelle für ein paar Wochen eine tuberkulöse Fistel gegeben; die ist zur Ausheilung gekommen. Es ist ausgezeichnet geworden, so daß der Mann den Finger vollständig strecken, alle Arbeiten damit machen kann. Bei dem anderen ist ein traumatischer Defekt der Strecksehnen eines Mittelfingers damit ausgefüllt mit dem Erfolg, daß er das Endglied damit bewegt. Das Mittelgelenk ist versteift und muß noch gebildet werden.

Gocht-Halle: Meine Herren! In allen den Fällen, wo ich in den letzten Jahren am Fuß operiert hatte, bin ich in der Weise vorgegangen, wie Biesalski uns den Weg gezeigt hat; und es unterliegt keinem Zweifel, daß dies die ideale Methode ist. Nach den feinen, sorgsamen Ausführungen von Biesalski heute muß ich natürlich gestehen, daß ich verhältnismäßig roh verfahren bin bezüglich des Ergreifens der Sehnen. Wir haben sie mit Pinzetten berührt, teilweise gequetscht usw. Trotzdem sind die Resultate gut gewesen, ein Zeichen dafür, auf wie gutem Wege man eben mit dieser Methode ist, auch wenn sie etwas roher ausgeführt wird.

Meine Herren! Die Anschauung ist und bleibt ja doch das Allerbeste. Vielleicht wäre es Herrn Biesalski möglich, daß er uns in den nächsten Tagen einmal eine Operation am Fuß vormacht. Ich glaube, dies würde in unserem großen Kreise dankbar begrüßt werden. Gerade die Schnittführung und all die feinen Manipulationen einmal gesehen zu haben, ist ja doch hundertmal mehr wert, als sie auf das schönste und intensivste in Bildern beschrieben zu sehen. Vielleicht kann Herr Biesalski uns irgendeine Zeit bestimmen; wir würden sicher gern zu ihm kommen.

Digitized by Google

Dann noch eine kurze Bemerkung. Wir haben seit ungefähr 15 oder 16 Jahren, seitdem wir die Sehnentransplantation ausführen, immer betont: erst gründlichst redressieren; niemals eine Sehnentransplantation frischweg machen, sondern erst wieder z. B. dem Fußgelenk, in dem sich inkongruente Verhältnisse ausgebildet haben, möglichst eine nach dem Normalen hingehende Form durch eine gründliche Redression geben. Das muß immer wieder betont werden, weil es oft unterlassen wird, und weil doch manchmal heute so getan wird, als ob wir das nicht früher auch schon so gemacht hätten.

Schede-München: Meine Herren! Ich möchte dem Spitzyschen Vorschlag beipflichten, den Tensor fasciae als Ersatz für den Quadriceps zu benutzen. Abgesehen davon, daß er ein Synergist des Quadriceps ist, beseitigen wir auch die Kontraktur, die ein besonderes Funktionshindernis darstellt. Wir üben in sehr vielen Fällen die Ueberpflanzung des Tensor fasciae schon bei kleinen Kindern. Das ist die Plastik, die wir am allerfrühesten machen.

Ferner möchte ich die Stoffelsche Forderung unterschreiben, daß man selbstverständlich unter gar keinen Umständen einen Muskel, der funktionieren soll, auf Zug beanspruchen darf. Aber ich glaube, daß diese Forderung schon längst Allgemeingut der Orthopäden ist. Wir redressieren ja deshalb die Deformität vorher und machen in Fällen, wo wir ein Rezidiv der Deformität fürchten, künstliche Bänder aus Seide, um zu vermeiden, daß der Muskel auf Zug beansprucht wird.

Schanz-Dresden: Meine Herren! Es ist mehrfach von der Eignung des Tensor fasciae latae zur Quadricepsplastik gesprochen worden, und dieser Muskel ist als ganz besonders geeignet bezeichnet worden. Ich möchte da an etwas erinnern, was ich gesagt habe, als wir das erstemal auf unserem Kongreß über die Muskel- und Sehnentransplantation sprachen. Da berichtete ich über Fälle von Quadricepsplastik, welche ich ausgeführt hatte, und berichtete, daß ich regelmäßig je einen Muskel von der Innen- und von der Außenseite nach vorn führe, und daß ich dabei auf der Außenseite teils den Tensor fasciae latae, teils den Biceps genommen hatte.

Nun, meine Herren, wo man die Wahl zwischen dem Biceps und dem Tensor fasciae latae hat, rate ich Ihnen, den Biceps zu nehmen, und zwar aus folgendem Grunde: Der Tensor fasciae latae gibt wohl eine ganz schöne Streckwirkung, aber sein Muskelbauch ist so kurz, daß er die Beugung des Knies dann nicht in genügendem Maße erlaubt.

Spitzy-Wien: Ich will nur zu den Bemerkungen des Herrn Schanz hinzufügen: Wie Sie sich an den vorgezeigten Bildern über-

Digitized by Google

zeugen können, ist die Streckung nahezu vollständig, die Beugung bis zum rechten Winkel jetzt nach 4 Monaten möglich. Eine weitere Beugung wird sich sicher einstellen, und wenn sie sich nicht einstellen sollte, ist es kein allzu großer Schaden.

Gegen die Zusammenstellung von Tensor fasciae und Beuger in einem Muskelkonglomerat für den Strecker bin ich aus prinzipiellen Gründen. Man soll nicht für einen Muskel einen Synergisten und seinen Antagonisten zu gleicher Zeit zusammenschweißen.

Stoffel-Mannheim (Schlußwort): Zu der Bemerkung von Schede, daß meine Forderung, dem Kraftspender keine Anspannung zu verleihen, schon Allgemeingut der Orthopäden gewesen sei, muß ich Stellung nehmen. Sie ist nicht Allgemeingut, im Gegenteil spannen viele Operateure den Kraftspender tüchtig an. Sie brauchen nur die orthopädische Operationslehre aufzuschlagen, Sie finden darin niemals den Passus, daß dem Kraftspender keine Spannung verliehen werden darf, Sie finden aber Methoden, die ein kräftiges Anspannen direkt verlangen. Ich erwähne z. B. die Nicoladonische Methode, bei der immer betont wird, daß der Kraftspender mit einer so großen Spannung an die gelähmte Sehne befestigt werden muß, daß der Fuß in Ueberkorrektur fest stehen bleibt. Auch Biesalski verlangt in seiner Publikation über Sehnenauswechslung ein kräftiges Anspannen des Kraftspenders. Ferner möchte ich die Diskussionsbemerkung, die Gocht zu meinem Vortrage auf dem letztjährigen Orthopädenkongreß machte, anführen. Aus ihr geht hervor, daß nicht nur er, sondern auch andere Operateure die Muskeln unter starker Spannung annähen. Angesichts dieser Tatsachen dürfte es doch nicht angängig sein, zu behaupten, daß das Bestreben, dem Kraftspender bei der Ueberpflanzung eine physiologische Länge zu geben, d. h. ihn nicht anzuspannen, bisher Allgemeingut der Orthopäden gewesen sei. Ob einzelne Verschwiegene bisher den Muskel nicht angespannt haben, kann ich nicht beurteilen, in der Literatur war aber bisher nichts darüber bekannt.

Biesalski-Berlin (Schlußwort): Meine Herren! Ich freue mich natürlich, zu hören, daß alle Herren, die meine Methode gemacht haben, zufrieden sind. Es liegt nicht in meiner Absicht, soviel Muskeln zu ersetzen wie möglich, im Gegenteil, weil, wenn wir den Synergismus erst begriffen haben, es sehr häufig möglich sein wird, durch irgendeinen ganz kleinen Kniff einen Effekt zu erzielen, der vorher nur durch eine größere Verpflanzung möglich war.

Das Durchziehen durch das Fett ist zweifellos sehr gut, und vor ganz kurzer Zeit ist noch eine Arbeit von Eden und Rehn aus der Lexerschen Klinik erschienen. Die haben Fett frei transplantiert, haben die Sehne darin eingewickelt und haben volle Gleitung innerhalb des

Digitized by Google

transplantierten Fettes gehabt. Wo die Sehnenscheideneinpflanzung nicht möglich ist, wird das wohl auch das beste sein. Wo sie aber möglich ist, möchte ich sie befürworten, obwohl sie technisch schwieriger ist, weil die Sehne in der fremden Scheide dann in der günstigsten Stellung zum Metatarsalgelenk verläuft, das dem Fuß die richtige Drehung gibt.

Nun, was die Spannung betrifft — damals habe ich das geschrieben, aber inzwischen wird man klüger und lernt mehr, und heute bin ich nicht mehr der Ansicht, daß man straff spannen soll. Allerdings bei der Quadricepsplastik habe ich sehr stark gespannt und habe immer sehr gute Resultate bekommen.

Der Anregung von Kollegen Gocht will ich sehr gern folgen, wenn ich einen Fall habe. Ich will über Mittag in die Klinik fahren und mir die Fälle daraufhin ansehen, weil auch Herr Albee den Wunsch geäußert hat, daß er eine Operation vormachen möchte. Ich will sehen, ob ich auch dafür einen Fall habe. Wir sind im Umzuge. In 8 Tagen ziehen wir in das neue Heim, und es ist alles in desolatem Zustande. Aber wenn es möglich sein sollte, will ich es gern machen.

Erlacher-Graz: Experimentelle Untersuchungen über Plastik und Transplantation von Nerv und Muskel[1]).

Diskussion.

Heineke-Leipzig: Meine Herren! Ich will auf meine Versuche über die direkte Verbindung zwischen Nerv und Muskel nicht genauer eingehen, weil ich auf dem Chirurgenkongreß darüber sprechen möchte, sondern will hier nur ein paar Leitsätze hervorheben.

Erstens: Es ist außerordentlich leicht möglich, einen gelähmten Muskel dadurch zu neurotisieren, daß man einen funktionsfähigen Nerven direkt in die Muskelsubstanz hineinpflanzt. Man braucht nur einen kleinen Kanal zu machen, den Nerven hineinzustecken und entweder gar nicht oder durch eine kleine Muskelfalte zu fixieren. Er wächst dann fest. Der Muskel ist schon nach 14 Tagen vom Nerven aus in der Umgebung der implantierten Stelle erregbar und nach 4 Wochen ist schon der ganze Muskel erregbar.

Zweitens wollte ich hervorheben, daß diese Implantation von jeder beliebigen Stelle aus gelingt. Wir haben anfänglich versucht, die Implantation in der Nähe der Eintrittsstelle des natürlichen Nerven vorzunehmen. Später sind wir zu anderen Stellen übergegangen und haben geschen, daß es mit ganz derselben Sicherheit gelingt. Es ist also gar nicht nötig, den Nerven an der Stelle, wo die alten Nerven in den Muskel hineingehen, einzupflanzen.

Drittens möchte ich betonen, daß die Neurotisierung des gelähmten

[1]) Siehe Größere Vorträge II S. 254.

Digitized by Google

Muskels auch dann gelingt, wenn der Muskel bereits seit längerer Zeit gelähmt ist. Wir haben in der ersten Zeit frischgelähmte Muskeln genommen, d. h. eben einen Nerven abgetragen und gleich einen neuen hineingepflanzt, später längere Zeit gelähmte Muskeln, in den letzten Experimenten sogar Muskeln, die schon 3 Monate gelähmt waren. Der Erfolg war derselbe. Insofern stimmen die Resultate mit denen von Herrn Erlacher ganz überein.

Nun kommt aber die Frage der Hyperneurotisierung, die eben Herr Spitzy erwähnt hat. Wir haben das auch in ziemlich ausgedehnten Versuchsreihen bearbeitet, und es ist uns nicht gelungen, einen normalen Muskel zu hyperneurotisieren. Wenn wir beim Kaninchen den Gastrocnemius mit seinem normalen Nerven in Zusammenhang ließen und nun den Peroneus dazu hineinpflanzten, so haben wir nach einigen Wochen zwar den Muskel in der nächsten Umgebung der Einpflanzungsstelle vom Peroneus aus erregen können, haben aber die Zuckung sich nie über den ganzen Muskel ausdehnen sehen. Wenn wir das gleiche am gelähmten Muskel gemacht haben, so haben wir in 30—40 Versuchen stets Erfolg gehabt. Den normalen Muskel haben wir aber nicht hyperneurotisieren können, wenigstens nicht in der Zeit, in der die Neurotisierung des gelähmten Muskels gelingt. Wir ziehen also den Schluß, daß das Einwachsen der eingepflanzten Nerven innerhalb der alten Bahnen erfolgt, und glauben, daß die alten Bahnen erst einmal von den degenerierten Achsenzylindern leer sein müssen, damit der neue Nerv in die alten leeren Bahnen einwachsen kann.

Ich möchte dann noch darauf hinweisen, daß die freie Muskeltransplantation ein ganz außerordentlich viel experimentell bearbeitetes Thema ist, und daß die Resultate ganz verschieden ausgefallen sind. Zuerst war eine Zeit — ich nenne nur die Versuche von Salvia —, da hieß es: Die freie Transplantation geht sehr leicht, der Muskel erhält sich. Dann kam eine Zeit, namentlich beruhend auf den ausgezeichneten Untersuchungen von Capurro, da hieß es: Es geht nicht, der Muskel geht ganz zugrunde. Neuerdings heißt es wieder: Es geht. Wie erklärt sich das? Ich glaube, es kommt ganz darauf an, was man eigentlich von der freien Muskeltransplantation will und welche Fragestellung man daran knüpft, ob man nur rein theoretisch entscheiden will, ob Muskelfasern erhalten bleiben oder ob wir praktisch beim Menschen etwas erreichen wollen.

Daß das letztere möglich ist, glaube ich nicht. Tatsächlich ist die freie Muskeltransplantation aber ausführbar. Es ist, nicht zum mindesten durch Herrn Erlacher, nachgewiesen worden, daß Muskelfasern erhalten bleiben und daß diese weiter auswachsen können, aber dies ist doch nur in sehr beschränktem Umfange und bei ganz kleinen Objekten der Fall. Größere Stücke gehen bis auf kleine Randpartien zugrunde.

Digitized by Google

Ich möchte in diesem Zusammenhang noch einmal auf die Versuche von Askanazy hinweisen, die Herr Erlacher erwähnt hat, und namentlich auch auf die neueren Versuche von Borst, über die er auf dem letzten Londoner Kongreß vorgetragen hat. Askanazy hat Muskelstückchen in das Gehirn verpflanzt und Borst in den Nervus ischiadicus. Beide haben gesehen, daß Muskelfasern erhalten bleiben und in dem neuen Medium anwachsen, und Borst hat festgestellt, daß die anwachsenden Muskelfasern dabei von einem feinen Netzwerk von Nervenfibrillen umsponnen werden. Das war namentlich bei autoplastischer Transplantation der Fall. Diese Versuche beweisen, daß verpflanzte Muskel in der Tat erhalten bleiben kann und daß die Regeneration der erhalten bleibenden Muskelfasern hauptsächlich unter Nerveneinfluß stattfindet, was ja auch Herr Erlacher betont hat. Also theoretisch ist die Frage gelöst, aber ich glaube, praktisch geht es nicht. Soviel ich mir aus den Untersuchungen meines früheren Schülers Haberland ein Urteil bilden konnte, geht es nur bei kleinen Objekten, größere Muskelpartien gehen zugrunde. Sie werden zwar nicht ausgestoßen, aber größtenteils resorbiert und durch Narben ersetzt. Ich glaube nicht, daß wir praktisch etwas mit der freien Muskelverpflanzung erreichen werden.

Erlacher-Graz: Meine Herren! Ich habe über die Hyperneurotisation vorhin absichtlich nichts berichtet. Ich möchte aber Herrn Heineke doch erwidern, daß ich nie Verwachsungen hatte wie er, und daß es mir gelungen ist, immer ein Einwachsen entweder des Ulnaris oder des Medianus in den gesunden Biceps zu erzielen, und daß ich dann von dem abgetrennten isolierten Medianus respektive Ulnaris einwandfrei mit ganz schwachen Stromstärken von 1—2 Milliampere eine isolierte Zuckung am Biceps hervorrufen konnte. Außerdem habe ich auch histologisch den Nachweis erbracht, daß tatsächlich von den dicken eingepflanzten Fasern des Medianus feine Fasern auswachsen und typische motorische Endplatten im normalen Biceps bilden. Im selben Schnitt habe ich auch die viel dickeren und größeren Endplatten des Musculocutaneus darstellen können, so daß eine direkte Vergleichung stattfinden konnte und eine Verwechslung einwandfrei auszuschließen war. Nach 8—10 Wochen waren allerdings die Endplatten des implantierten Medianus respektive Ulnaris nicht mehr von denen des Musculocutaneus zu unterscheiden, in den ersten 4 Wochen aber ganz einwandfrei.

Muskat-Berlin: Die Luxation der Peroneussehnen[1]).

Schultheß-Zürich: Theorie und Praxis des Abbottschen Verfahrens[2]).

[1]) Siehe Größere Vorträge II S. 271. — [2]) Ebenda S. 278.

Digitized by Google

Schede-München: Experimentelle Studien zum Redressement der Skoliose[1]).

Diskussion.

v. Aberle-Wien: Ich möchte nur erwähnen, daß mein Chef, Professor Lorenz, die Methode, welche Kollege Schede eben angegeben hat, bereits vor ungefähr 20 Jahren ausgeübt hat.

G. Müller-Berlin: Meine Erfahrungen mit der Abbottschen Skoliosenbehandlung[2]).

Diskussion.

Spitzy-Wien: Da meine Fälle so ziemlich die ersten waren, die auf dem Kontinent behandelt wurden, so halte ich es für meine Pflicht, darüber zu referieren. Obwohl die Erwartungen, die sich an die Methode, wie an jede Neuerung, geknüpft hatten, nicht vollständig in Erfüllung gingen, so habe ich doch an dem damals Gesagten wenig zu ändern.

Die Methode eignet sich in erster Linie für jene schweren Fälle, bei denen wir mit jeder anderen Behandlung, wie bekannt, wenig ausrichten können. Am günstigsten steht es natürlich mit jenen, bei welchen eine Krümmung im Vordergrund steht. Wenn es auch richtig ist, daß die Methode in erster Linie die Umformung des Thorax erzielt, so teilt sie diese Eigenschaft mit mehreren anderen, die von altersher geübt worden sind. Dasselbe geschah bei Verbänden mit Pelottendruck usw.

Wir erreichen durch die Umstellung der Wirbelsäulenkrümmung auf die entgegengesetzte Beckenhälfte eine Umkrümmung der Wirbelsäule in toto, wobei jedoch betont werden muß, daß die ursprüngliche Krümmung nur auf der entgegengesetzten Seite erscheint, also bestehen bleibt. Sie kommt jedoch in statische Verhältnisse, die ihrer Ausbildung bzw. Zunahme mindestens verhindernd entgegenstehen, während früher das Umgekehrte der Fall war.

Durch die Atmung bzw. die Thoraxbewegungen, die bei der Verbandtechnik an der früher eingesunkenen Seite frei bleiben, während sie auf der Konvexseite gehemmt sind, wird die flache Seite durch die respiratorischen Kräfte gehoben. Ich gebe darauf viel mehr, als auf den vorn ausgeführten Druck, den ich in letzter Zeit überhaupt weglasse. Wenn das Kind nach Jahr und Tag aus dem zweischaligen Gipsverband und dem von mir schon einmal erwähnten, dem Abbottschen Verband nachgebildeten Apparat herauskommt und nicht weiter behandelt wird, kommt die Deformität wieder, weil, wie schon eingangs erwähnt, die ursprüngliche kleine Krümmung, die sich durch den Abbottverband nicht ganz korrigieren läßt, langsam wieder die skoliotischen

[1]) Siehe Größere Vorträge II S. 319. — [2]) Ebenda S. 346.

Digitized by Google

Erscheinungen produzieren wird. Wir haben es aber in der Hand, die weitere Skoliosierung durch einfache Mittel zu verhindern, und das halte ich für den dauernden Vorteil der Abbottschen Methode. Durch das Tragen eines einfachen Apparates, eventuell nur mehrere Stunden im Tag, ist man imstande, den Körper so in einer der Skoliose entgegengesetzten Richtung zu erhalten, daß eine Zunahme oder Wiederkehr der korrigierten Krümmung hintangehalten wird, und so das weitere Wachstum im Sinne der Korrektur verwendet wird. Wir können also auf diese Weise einen guten Teil der im Gipsverband erreichten Korrektur festhalten auf eine für den Patienten nicht unangenehme Art, was bei Streckverbänden und allen jenen Apparaten, die am Kopf befestigt sind, also wirklich einen Angriffspunkt an der Wirbelsäule haben, nicht der Fall ist, die deshalb auch als Dauerapparate praktisch unmöglich sind. Wir lernen aber auch aus der Abbottbehandlung, daß alle gewöhnlichen Korsette, die den Körper nicht in Ueberkorrektur, sondern nur in einer der Krümmung entgegengesetzten Richtung festhalten, nicht in der Lage sind, den gewünschten Effekt zu erreichen. Wir müssen uns also ebenso wie in der Behandlung der übrigen Deformitäten, so auch hier energisch an die Einstellung in Ueberkorrektur gewöhnen.

Wenn ich das Ganze zusammenfasse, so muß ich doch bei der in meiner ersten Publikation getanen Aeußerung bleiben, daß ich die Methode für einen außerordentlich großen Fortschritt erachte, auch wenn es uns nur gelingt, einen Teil der Skoliosen einer wirklichen Besserung, und nur leichte Fälle der Heilung zuzuführen.

Fränkel-Berlin: Zur Gipsbehandlung der fixierten Skoliose (nach einer Demonstration). Mit 8 Abbildungen.

Schwere dorsale Skoliosen mit kammförmigem Rippenbuckel in der Höhe des VII.—VIII. Brustwirbels wurden im letzten Jahr in einer Uebungshaltung von uns eingegipst, die als die kyphotische Form des Knieganges (Klapp) bezeichnet werden kann und die mit der Abbottschen Haltung in der Wirkung identisch ist (Fig. 1); den stark gebückten, nach der konvexen Seite der Skoliose abgelenkten Oberkörper trägt während dieser Prozedur eine von einem Dreigestell herabhängende Trikotschlinge.

Durch cyrtometrische Messungen läßt sich zeigen, daß die genannte Uebung zur Glättung starker Rippenbuckel und namentlich zur Hebung eingezogener Rippentäler geeignet ist.

Wenn bei dem gleichen Sitz der Skoliose die Torsionserscheinung weniger extrem ist, so ist es nach den Messungen gleichgültig, ob eine kyphotische oder lordotische Haltung für die Redression und Fixation gewählt wird, soweit lediglich die Detorsion in Betracht kommt. Aus

Digitized by Google

sogleich zu erörterndem Grunde wurde bei dieser Art von Skoliosen die lordosierende Stellung des Vierfüßlers vorgezogen.

Sitzt die Skoliose und der ihr zugehörige Rippenhöcker tiefer, am IX.—XI. Brustwirbel, oder liegt der Torsionswulst in der Lendengegend, so verändert sich die Sachlage insofern, als jetzt die Detorsion regelmäßig durch Lordosierung begünstigt wird.

Fig. 1.



Fixierte Lumbal- und Lumbodorsalskoliosen wurden deshalb in einer die untere Wirbelsäule lordosierenden Weise (in der sog. steilen Kriechstellung bzw. in dem analog wirkenden steilen Kniegang) behandelt.

Was die Umkrümmung des seitlichen Bogens bei der Skoliose betrifft, so hält diese mit der Detorsion bekanntlich nicht immer gleichen Schritt.

Als die Methode Abbotts aufkam, drängte sich die Frage auf, ob der Seitenbogen sich besser bei kyphotischer oder lordotischer Sagittalkurve umkrümmen lasse, und es fehlte nicht an Autoren, die sich sofort an die Seite Abbotts stellten und den Standpunkt vertraten, daß die Kyphose am besten korrigiere.

Fig. 2.



Zur Entscheidung dieser Frage sind Röntgenbilder ungeeignet, so wertvoll sie uns sonst sind, so anschaulich sie namentlich die Detorsion des skoliotischen Thorax zum Ausdruck bringen. Röntgenbilder haben in dieser Streitfrage deshalb keine Beweiskraft, weil die kyphotisch und lordotisch gekrümmte Wirbelsäule der Platte nicht anliegt.

Ich habe deshalb auf andere Weise eine Antwort zu geben versucht.

Der Schultheßsche Meßapparat war für den vorliegenden Zweck nicht verwendbar, weil er nur für die aufrechte Körperhaltung bestimmt ist.

In einem etwas roh gezimmerten Holzapparat (Fig. 2) ist eine Reihe von Holzstäbchen in zwei zueinander senkrechten Richtungen

Digitized by Google

verschieblich angeordnet, derart, daß sie allen Krümmungen der Dornfortsatzreihe folgen können. Es werden dadurch gleichzeitig zwei Kurven gewonnen, eine frontale und eine sagittale, die sich durch einen federnden Verschluß mittels eines Griffes feststellen lassen.

Aus zahlreichen Messungen hat sich nun übereinstimmend ergeben, daß der seitliche Bogen der Skoliose am besten in der Lordose umgekrümmt wird. Das bestätigt die von jeher von uns vertretene und meines Wissens zuerst geäußerte Vorstellung, daß im allgemeinen die Wirbelsäule sich da abbiegt, wo sie lordotisch ist[1]). So hohe Grade von Lordose, die zu Verzahnungen der Wirbel führen, sind natürlich ungeeignet und, wie schon an anderer Stelle betont wurde, nie gemeint gewesen.

Zuungunsten Abbotts spricht übrigens sein eigenes Eingeständnis, daß sein Verfahren weniger auf die Seitenbeugung, als auf die Torsion einwirke, ferner die nach dieser Richtung angestellten Nachprüfungen mit Röntgenaufnahmen.

Aus dem Vorstehenden geht hervor, daß auf den verschiedenen Sitz der fixierten Skoliose Rücksicht zu nehmen ist, sei es, daß gymnastische Zwecke verfolgt werden oder sei es, daß es sich um die Fixation handelt. Eine einheitliche Korrektionsstellung für alle Skoliosen gibt es nicht.

Es ist eingewendet worden, daß das Individualisieren das Skoliosenturnen kompliziert mache. Dieser Einwand ist aber leicht zu entkräften, da er sachlich nicht motiviert werden kann. Denn erstens handelt es sich überhaupt nur um drei Typen, die wie die typischen Skoliosenarten immer wiederkehren, und zweitens sind diese nicht entbehrlich, weil fixierte dorsale Skoliosen eben anders behandelt sein wollen als lumbale, und einfache, totale oder partielle anders als kombinierte.

Fig. 3.

Für die Fixation schwerer Skoliosen wurden nach vorausgeschickter möglichst guter Mobilisierung dieselben Uebungen verwandt, die dem ersten Zweck gedient hatten. Wie mit den Uebungen wurde nach Bedarf auch mit den

[1]) Fränkel: Die Lokalisation der Umkrümmung und andere Forderungen in der Skoliosenbehandlung. — Münch. med. Wochenschr. 1909. Nr. 5.

Digitized by Google

Fixationsstellungen abgewechselt. Jedenfalls ist es nicht gleichgültig, ob Skoliosen in Kyphose oder Lordose gegipst werden.

Was die Technik des lordosierenden Skoliosenkorsetts anlangt,

Fig. 4.

Verband bei linkskonvexer Lumbalskoliose.

Fig. 5.

Verband bei rechtskonvexer Dorsalskoliose, im Paßschritt angelegt.

deren Ausbau von Riedinger im vorigen Jahr befürwortet wurde, so ist die unsrige sehr einfach. Eine ausziehbare, auf Rollen fahrende

Fig. 6.

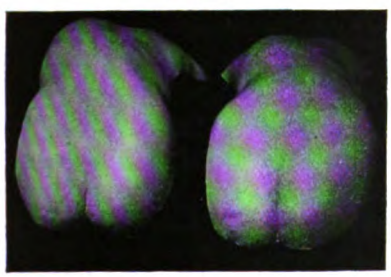

Ella D. vor und nach der Gipsbehandlung.

Fig. 7.

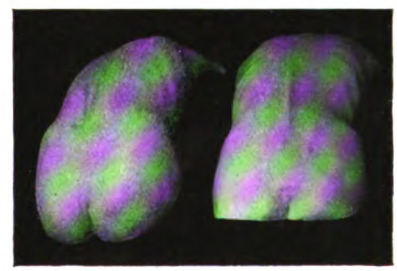

Emma H. vor und nach der Gipsbehandlung.

Pelotte (Fig. 3) stützt den Oberkörper unter dem Sternum, ähnlich wie bei der Anlegung des Skoliosengipsbettes [1]). Hier und da fassen helfende

[1]) Fränkel: Die Fixierung der mobilisierten Skoliose und des runden Rückens. — Münch. med. Wochenschr. 1911. Nr. 27.

Digitized by Google

Hände zu. Das schnelle Gipsen, auf das es ankommt, erlaubt der Gebrauch 4—5fach zusammengelegter Binden (Cosack). Bei solchem Vorgehen können auch schwächliche Kinder in der Uebung, die sie vorher im Turnsaal gelernt haben, aushalten.

Abgesehen von der Reklination, die wegen der Erweiterung des Thorax der Herzfunktion zugute kommt[1]) und darum auch für linkskonvexe Skoliosen anwendbar ist, unterscheidet sich unsere Technik von der Abbottschen darin, daß, wieder in Anlehnung an das Skoliosengipsbett, der eine Oberarm und Oberschenkel bis zur Mitte in den Verband hineingenommen wird, dies um Becken- und Schultergürtel mitzufassen (Fig. 4 u. 5).

Fig. 8.

Johanna S.

Da Gewalt nicht angewandt wurde, war das Befinden der Kinder in den Verbänden ungestört, was auch der regelmäßige Anstieg der Gewichtskurve zum Ausdruck brachte.

Die Fixationszeiten betrugen im Fall der Fig. 6: 4 Monate, der Fig. 7: 2½ Monate.

Die geschilderte Verbandbehandlung lehnt sich ganz an das gymnastische Prinzip der Klinik an, eine selbständige Stellung beansprucht sie nicht. Mit Turnen wird vorbehandelt, mit Turnen nachbehandelt.

Das Kind der Fig. 8 wurde 1¼ Jahr mit Turnen und Gipsbett allein behandelt.

Cramer-Köln: Zur Kritik der Abbottschen Skoliosenbehandlung kann ich im allgemeinen nichts anderes erwähnen, als was die Kollegen vor mir schon gesagt haben. Missen möchte ich jedoch die Methode nicht, ich halte sie bis jetzt bei Dorsalskoliosen 2., 3. und, wie man sie jetzt nennt, 4. Grades für die beste.

Ich habe sie angewandt in ungefähr 60 Fällen. In 11 Fällen war die Dorsalskoliose linkskonvex. Das Körpergewicht der Kinder wurde regelmäßig kontrolliert. Es ist nie zurückgegangen.

Jenseits der zwanziger Jahre wurde diese Behandlung nicht vertragen. Das Erreichen einer vollkommenen Korrektion schien mir von vornherein ausgeschlossen, doch halte ich es jetzt nicht für unmöglich, eine Ueberkorrektion der seitlichen Verkrümmung zu erreichen, vorausgesetzt, daß man lange genug das Verfahren durchführen kann. Hierzu gehören möglichst kräftige Kinder. Die meisten werden es nicht aushalten.

[1]) Fränkel: Ueber Mobilisierung des Brustkorbes. — Münch. med. Wochenschr. 1909. Nr. 28.

Digitized by Google

Sehr schöne Resultate habe ich bekommen mit dieser Methode beim starren Rundrücken. Die Idee stammt von einem meiner Assistenten, Dr. Könen. Sie besteht in folgendem: Das Gipskorsett wird angelegt vom Kinn bis ans Beckenende. Ein Fenster läßt die Brust frei. Der Hals wird mit eingegipst. Die Schießscharten, die Abbott seitlich macht, werden hinten angelegt und hier in derselben Weise wie bei asymmetrischen Rückgratsverkrümmungen ein starker Druck ausgeübt. Weiter läßt man systematisch tiefe und regelmäßige Atemgymnastik ausführen. Der Rundrücken geht langsam in einer Zeit von 7—10 Wochen völlig zurück. Ich glaube, daß ich Ihnen diese letztere Methode zur Behandlung des Rundrückens empfehlen kann.

Werndorf-Wien: Meine Herren! Was ich zur Diskussion des angeregten Themas zu sagen habe, besteht aus zwei Teilen. Die Erfüllung der Aufgabe, beide Teile zu besprechen, wird mir sehr schwer gemacht. Der erste Teil ist ein negativer oder sagen wir besser ein negierender. Er ist Herrn Abbott gewidmet. Der zweite Teil ist ein positiver. Gerade die Erledigung des positiven Teiles wird mir schwer. Ich habe eine ganze Serie von diapositiven Bildern mitgebracht, die ich die Absicht hatte, gestern vorzuführen. Bis 11 nachts habe ich ausgehalten, dann bin ich erschöpft fortgegangen. Heute ist keine Verfinsterung möglich, und ich kann Ihnen die Bilder nicht zeigen. Ich muß also diesen Teil auf ein paar Sätze komprimieren und will sagen, ich habe eine Reihe von Leichenexperimenten angestellt, welche sich mit einer ähnlichen Frage beschäftigen, wie sie Schultheß gestern abend und wie sie heute Herr Schede behandelt hat. Ich bin zu folgenden Schlußfolgerungen gekommen: Die Verhältnisse liegen viel komplizierter, als daß man daran denken könnte, mit der von Abbott angegebenen Methode irgendwie ein Resultat zu erzielen. Ich habe es in folgender Weise versucht: Ich habe eine der Leiche entnommene Wirbelsäule eingespannt, so daß das Becken vollkommen fixiert ist, sagen wir durch Eingipsen in einen Block, ferner den oberen Teil, das Halsende der Wirbelsäule absolut fixiert. In einem Kompressor erzeuge ich jetzt auf dem von Riedinger gewiesenen Wege eine Skoliose durch Beanspruchung auf Knickung. So kann man sehr schön alle Verhältnisse der kompensatorischen Krümmung, der Torsion und vor allem, worauf ich ganz besonders Wert lege, der kleinsten sacrolumbalen Anteile studieren. Man kann auch die Beeinflussung studieren, welche die Skoliose und ihre Rotation durch die jeweilige zwangsläufige Verdrehung des oberen und des unteren Anteils erfährt, d. h. je nachdem man die Wirbelsäule im Halsteil oder mit dem Becken dreht, neigt oder rotiert. Es ist eine sehr langwierige Untersuchungsmethode, und sehr schwierig ist es, sich Methoden ausfindig zu machen, die es gestatten, die ein-

Digitized by Google

zelnen Segmente unabhängig voneinander zu analysieren und einer Ueberkorrektion mit gleichzeitiger Detorquierung zuzuführen. Wenn die Skoliose eine Deformierung ist, welche durch Belastung, durch Beanspruchung auf Knickung entsteht, dann kann man sie nie durch Extension oder durch irgend ein anderes detorquierendes Mittel heilen wollen, sondern nur durch eine Umkehrung der Entstehungsart, durch eine Ueberkorrektion aus der physiologischen Stellung und durch nachfolgende Kompression, d. h. Druckbelastung in dieser Stellung. Das ist das Ziel, das sich eine Detorsionsbehandlung zu stecken hat: die Kompression der Wirbelsäule. Das Bestreben, durch Kompression die Wirbelsäule zu behandeln, hat bei beweglichen Skoliosen seinen Ausdruck gefunden in der Kompressionsübung, die ich Ihnen durch meine Bilder hätte zeigen können; die Kompressionsübung, wie wir sie seit vielen Jahren unter Druckbelastung an der beweglichen Wirbelsäule von oben her in überkorrigierter Stellung machen. Das Abbottsche Verfahren, welches uns, wenigstens uns in Wien, aus unserer Lethargie, soweit sich dieselbe auf fixierte Skoliosen erstreckte, aufgeweckt hat — und das ist meines Erachtens das größte Verdienst, das Abbott überhaupt hat — das Abbottsche Verfahren hat uns auf den Gedanken gebracht, das Kompressionsverfahren auf die fixierten Skoliosen zu übertragen und Mittel und Wege ausfindig zu machen, die es ermöglichen, die Wirbelsäule umzukrümmen und unter Kompression festzuhalten; denn ein Dauerresultat scheint mir, wenn man dann später die Detorsionsbehandlung aufgibt, immer nur durch Beanspruchung der überkorrigierten Wirbelsäule auf Kompression, auf Belastung erreichbar.

Ich bin sehr weit davon entfernt, irgendeinen praktischen Erfolg zeigen zu können. Die technischen Vorarbeiten, welche das Ziel haben, den unteren und den oberen, auch den kompressorischen Anteil der Wirbelsäule zu fixieren und zu beeinflussen, sind so ungeheuer schwierig, daß es fast 1 Jahr gedauert hat, bis ich knapp vor der Tagung des Kongresses überhaupt dazu kam, einen Verband anzulegen. Ich glaube, es ist gelungen, das Fixationsproblem des Schultergürtels zu lösen. Ich werde das Nähere in den Verhandlungen niederlegen.

Wenn ich mich zu dem zweiten Teil meiner Erörterungen wende, zu der Besprechung des Abbottschen Verfahrens, so habe ich dazu eigentlich nicht recht den Mut gefunden, deshalb, weil es mißlich ist, gegen einen Abwesenden zu diskutieren. Aber gegen den Anwesenden im Vorjahre zu diskutieren, war auch schwer, deshalb, weil die Begeisterung eine ungeheure war. Nach den entschiedenen und sehr anerkennenswerten Worten von Schultheß finde ich jetzt den Mut, folgendes zu betonen: Erstens, es geht nicht an, daß man an die Stelle der Ignorierung der Torsionsliteratur ewige Worte setzt, deutlicher gesprochen: Es geht nicht an, daß man sich hinwegsetzt über alle Tradition, über

Digitized by Google

alles, was wir von der Rotation und Torsion wissen, und es geht nicht an, daß man in der Begründung einer Methode Begriffe miteinander verwechselt, von Torsion spricht, wo man Rotation meint, oder umgekehrt, von erleuchteten Geistern unseres Faches, wie Albert, geschaffene Terminologien, wie Torsion für Bewegung anwendet, während wir gewohnt sind, darunter etwas ganz anderes zu verstehen. Ich lese auch bei Abbott Ungeheuerlichkeiten, wie: Die akzentuierte physiologische skoliotische Haltung am normalen Kind verwandelt sich in eine Skoliose, und es sei die Skoliose aufzufassen als eine akzentuierte physiologische Krümmung. Ich habe immer gedacht, die Skoliose sei eine Krankheit, nicht eine akzentuierte Unart.

Dann ist betont worden, daß die Kyphose das Wesen der Abbottschen Behandlung ist, und es ist gestern gesagt worden, mit der Kyphose steht und fällt das Verfahren. Ich bin sehr isoliert, wenn ich bescheiden, aber sehr dezidiert sage: Ich meine, daß, wenn man überhaupt mit der Abbottschen Behandlung Erfolge erzielt, sie trotz der Kyphosierung entstehen, und ich glaube, schon nach den kurzen Versuchen, die ich gemacht habe, sagen zu können, daß man in der Kyphose, aber auch in der Lordose etwas erreicht, sehr wenig, nicht viel, jedenfalls nicht soviel wie Abbott sagt, der das ewige Wort prägt: Die Skoliose sei eine heilbare Deformität geworden. Ich meine vielmehr: Die Kyphose ist die schlechteste Haltung, welche man wählen kann zur Korrektion, zur Ueberkorrektion und nachfolgender Kompression. Meine zahlreichen Untersuchungen haben das bestätigt, und ich habe genau denselben Befund erheben können, wie Herr Schultheß ihn gestern gezeigt hat: Eine Vermehrung der Konvexrotation bei Kyphosierung. Merkwürdigerweise — ich muß das hervorheben — habe ich in der Lordose eine scheinbare Konkavrotation feststellen können. Ich bin mir darüber nicht klar. Es werden nähere Untersuchungen darüber anzustellen sein. Jedenfalls ist meine Ueberzeugung, daß in der Kyphose die Torsion des dorsalen Abschnittes, die Rotation des dorsalen Abschnittes ganz gewiß vermehrt wird.

Man hat ferner eingewendet, und zwar Abbott und jene, die für seine Methode eingetreten sind, die Kyphose sei sehr geeignet zum Lateralisieren und zum Detorquieren, weil die Bänder erschlafft sind. Welche Bänder sollen erschlafft sein? In der Kyphose werden manche Bänder erschlafft sein, in der Lordose werden wieder andere Bänder erschlafft sein. Man kann nicht davon sprechen, daß in der Kyphose die Bänder alle erschlafft sind.

In der Kyphose sind ferner die Wirbelkörper aufeinander gepreßt, d. h. man hat die mechanisch ungünstigsten Bedingungen für eine seitliche Korrektur und für die Ausnutzung der Detorsion dort, wo die Rotation stattfindet. In der Lordose hat man wenigstens den Vorteil,

Digitized by Google

den vorderen Abschnitt der Wirbelsäule zu entlasten. Dagegen verhaken die Dornfortsätze, und das ist auch gewiß ein Hindernis gegen die Korrektur und gegen die seitliche Rotation. Die Kyphose scheint mir die ungünstigste Stellung, und auch der mehr feuilletonistische Hinweis auf den Atavismus scheint mir herbeigeholt zu sein. Ich denke, seit Adam und Eva hätten wir uns an die aufrechte Haltung gewöhnen können. Mit demselben Rechte könnte man sagen: Ich wähle die Kyphose zur Korrektion der seitlichen Wirbelsäulenverkrümmung deshalb, weil man in der Medizin überhaupt in vorgeneigter Haltung mehr erreicht.

Böhm-Berlin: Meine Herren! Gestatten Sie mir einige kurze Diskussionsbemerkungen zur Abbottschen Methode und überhaupt zur Behandlung der Skoliose.

Was ich im vorigen Jahre betont habe, das ist in diesem Jahre mit Bezug auf die Abbottsche Behandlung bestätigt worden. So ist gestern in den Bildern von Herrn Schultheß demonstriert worden, daß im Röntgenbilde ein Redressement der Skoliose mit dem Abbottschen Verfahren nicht möglich ist. Wir haben heute die theoretische Begründung dazu von Herrn Schultheß gehört. Jetzt kommt Herr Schede hinzu mit seinen wertvollen experimentellen Untersuchungen und beweist tatsächlich, daß es mit allen Modifikationen des Redressements, mit allen Kombinationen von mancherlei Einwirkung, sei es von links nach rechts, von vorn nach hinten, nicht gelingt, den Teil der Skoliose, auf den es ankommt, zu redressieren, nämlich die Hauptkrümmung in dem versteiften Teil.

Nun, daß wir diese Erkenntnis nicht schon lange gehabt haben, liegt eben daran, daß wir uns zur Kontrolle mit Photographien begnügt und nicht das Röntgenverfahren herangezogen haben. Da nun das Röntgenverfahren mehr und mehr zur Kontrolle benutzt wird, kommen wir jetzt zu diesen einwandfreien Schlüssen.

Das waren auch meine Erfahrungen mit allen den verschiedenen Redressionsverfahren, daß es tatsächlich beim Erwachsenen nicht gelingt, die versteifte Partie, die Hauptkrümmung, zu korrigieren oder gar überzukorrigieren. Diese bösen Erfahrungen mit dem Redressement beim Erwachsenen stehen in einem schroffen Gegensatz zu dem, was man bei dem Redressement bei jugendlichen Individuen, d. h. bei Kindern im 2. und 3. Lebensjahr erreicht. Hier gelingt es tatsächlich — und das hätte ich gestern demonstrieren können, leider bin ich nicht dazu gekommen, meinen Vortrag zu halten — radiologisch, nachgewiesenermaßen den Hauptteil der Skoliose umzukrümmen, überzukorrigieren, und es ist die Hoffnung vorhanden — die Untersuchungszeit ist natürlich zu kurz, man muß das auf längere Zeit aus-

Digitized by Google

dehnen —, daß diese temporären Ueberkorrektionsresultate zu dauernden werden.

Nun fragt es sich: Hat das irgend einen praktischen Wert für uns, kommt die Skoliose nicht immer erst so spät zu uns zur Behandlung, daß wir dann eben nichts erreichen können? Meine Herren, tatsächlich hat das einen praktischen Wert. Wie Sie wissen, haben die Statistiken der letzten Jahre mehr und mehr bewiesen, daß die Skoliose im 2. und 3. Lebensjahre, sagen wir einmal im vorschulpflichtigen Alter, schon besteht, d. h. das gilt in der Hauptsache für die schwereren Formen und nicht für die leichteren, und gerade auf diese kommt es ja an. Erst jüngst haben wir eine Statistik [1]) hier in Berlin in einem ganz großen Maßstabe veranstaltet, über deren Resultate Sie demnächst lesen werden, die einwandfrei beweist, daß die Kinder, die in die Schule eintreten, was die schweren Verkrümmungen anbelangt, prozentualiter genau soviel Skoliosen aufweisen wie die Schulentlassenen.

Nun, meine Herren, weshalb sollen wir nicht, wenn die Verhältnisse so liegen, mit dieser Redression zu der Zeit beginnen, wo sie tatsächlich die günstigsten Chancen bietet. Da kommt es auf eins an. Wir Orthopäden müssen Propaganda machen, daß wir die Skoliose nicht erst im schulpflichtigen Alter, sondern früher zur Behandlung bekommen. Wir haben auf die Säuglingsärzte, auf die Kinderärzte einzuwirken, daß wir die Skoliosen in der redressionsfähigen Zeit in unsere Hände bekommen. Sie werden sehen, wenn Sie sich mit diesem Frühredressement befassen, daß wir tatsächlich viel erreichen. Ich möchte meinen Optimismus dahin äußern, daß wir auf diesem Wege — und vielleicht ist das überhaupt der einzige Weg — in der Behandlung der Skoliosen weiter kommen werden. Ich möchte die Skoliosentherapie vollkommen in Parallele stellen mit der kongenitalen Hüftluxation. Auch da gibt es eine Altersgrenze. Vorher geht es, nachher geht es nicht.

Krukenberg-Elberfeld: Meine Herren! Wenn wir einmal kurz zusammenfassen, was wir heute und gestern über das Abbottsche Verfahren und seine Erfolge gehört haben, so ist es dies: Heilungen gibt es eigentlich nicht, Besserungen kommen vor. Noch häufiger aber sind scheinbare Besserungen. Die Wirbelsäule an sich bleibt im wesentlichen unverändert. Was sich ändert, das sind die benachbarten Teile der Skoliose, die verkrümmen sich stärker, und es ändert sich der Thorax. Der Thorax nimmt eine neue Form an, die Wirbelsäule aber nicht. Das ist ein Beweis dafür, daß Abbott an der falschen Stelle angreift. Die Kräfte, mit denen Abbott redressiert, müssen an einer anderen Stelle angreifen, sonst wäre es nicht möglich, daß wir die

[1]) Vgl. Berliner klin. Wochenschr. 1914. Nr. 16.

Digitized by Google

scheinbaren Besserungen haben, und wenn wir das Röntgenbild ansehen, das allein zuverlässig ist, so haben wir genau dasselbe, was vorher da war. Nun hat aber Abbott weiter alle Nachteile, die fixierende Korsette haben, und zwar in ganz erhöhter Weise, und, meine Herren, wir müssen uns auch nicht nur die Wirbelsäule an sich betrachten, sondern das ganze Individuum. Wir sollen doch den ganzen Menschen behandeln, und wir müssen doch ganz offen sagen: Das Abbottsche Verfahren ist für die Kinder, solange es geübt wird, eine Quälerei.

Ich habe nun heute Bilder von Skoliosen gesehen, die so leicht sind, daß sie sich meiner Ansicht nach überhaupt nicht für die Fixation eigneten, bei denen das Korsett überhaupt kontraindiziert ist. Diese Skoliosen sind mit dem Abbottschen Verfahren behandelt worden. Sie haben einen schweren Decubitus bekommen. Die Röntgenbilder sehen genau so aus wie vor der Behandlung. Gegen eine derartige Anwendung des Abbottschen Verfahrens möchte ich entschieden protestieren. Es wäre das beste, zu bekennen, wir sind auf einem falschen Wege, und dem Abbottschen Verfahren ein ehrenvolles Begräbnis zu bereiten.

Wullstein-Bochum[1]): Meine Herren! Nur eine ganz kurze Bemerkung. Wir haben gesehen, daß wir die Lateralisierung unter Kyphose und unter Lordose erreichen können, und heute ist doch auch ziemlich wieder die Lordose zu Wort gekommen. Als im vorigen Jahre die Begeisterung für Abbott war, habe ich die Ansicht vertreten, daß wir auch wohl unter Lordose zum Ziele kommen können, und so habe ich auch in dem Sinne weitergearbeitet. Gewöhnlich ist ja die hauptsächlichste skoliotische Ausbiegung im Dorsum in der oberen Hälfte oder im oberen Zweidrittel des Dorsum, und was uns besonders immer erbitterte, war, daß wir die Angriffspunkte nicht hoch genug setzen konnten bei der forcierten Lateralisierung, die wir bei den schweren Fällen ausüben müssen.

Ich wollte heute eigentlich zu dem Thema nicht sprechen, aber die Abbildungen, die Schede gezeigt hat, veranlassen mich dazu.

Dann hat Fränkel einen Patienten gezeigt, wo er auch den Arm hereingenommen hat, um möglichst hohe Angriffspunkte zu erreichen. Ich glaube, daß das die unglücklichste Stelle ist. Zu festen Resultaten bin ich noch nicht gekommen. In Bochum habe ich eine Zeitlang kein eigenes Material gehabt, vielleicht daß ich in den nächsten Jahren ein größeres Material bekommen kann. Ich nehme den Arm vollständig hinein und lege ihn so (erläuternd). Natürlich wirft sich die Frage auf:

[1]) Eine Durchsicht des Stenogramms war von dem Redner nicht zu beschaffen.

Digitized by Google

kann das das Schultergelenk vertragen? Wir haben es erst auf 14 Tage gemacht, dann auf 4 Wochen. Dann haben wir gesehen, daß auch 2 Monate und 2½ Monate nichts ausmachen, daß das Kind nach 1 bis 2 Tagen gar nicht mehr weiß, daß der Arm über den Kopf eingegipst ist. Die einzige Folge dieser 2—3 Monate dauernden Eingipsung ist, daß natürlich eine ganz minimale Schrumpfung der oberen Kapselteile eintritt, die aber niemals eine Störung in der Bewegung bedingt. 3—4 Tage nach der Abnahme des Verbandes war ganz regelmäßig das Schultergelenk wieder absolut so beweglich wie vorher. Es war gar keine Veränderung sonst nachweisbar.

Fränkel-Berlin antwortet auf die Bemerkung Wullsteins, indem er die Hand des Kindes auf dessen Kopf legt, was er zu tun vergessen hatte. Der Uebelstand ist dadurch beseitigt.

Möhring I-Kassel: Meine Herren! Daß das Abbottsche Verfahren das letzte Heil darstellt, dürfen wir nicht behaupten. Wir dürfen es aber auch nicht unterschätzen. Wenn wir einer Behandlung gerecht werden wollen, so müssen wir versuchen, das Wesentliche daran herauszufinden. Es gibt vier Gesichtspunkte, die dabei in Frage kommen könnten; das ist erstens die erste Haltung, die erste Korrektionsstellung, in die der Patient hineingepreßt wird, das ist zweitens die kyphotische Haltung, drittens die Art und Weise der Ausübung des korrigierenden Druckes, d. h. die nichtelastischen Filzpolster, und das ist viertens die Atemtätigkeit.

Die erste Korrektion haben wir ja längst auf alle andere Weise, namentlich nach Wullstein in weit vollkommenerer Weise erreicht, als das bei Abbott der Fall ist. Das kann also nicht das Wesentliche sein. Daß die Atemtätigkeit sehr von Bedeutung ist und wichtig ist, ist heute wiederholt betont worden; das wird jeder beobachten, der ausgiebig davon Gebrauch macht. Aber sie ist auch nicht die Hauptsache. Die Art und Weise des Druckes, ob elastischer Druck, ob Schraubendruck usw., spielt allerdings eine gewisse Rolle. Es ist keine Frage, daß die Art des Abbottschen Druckes recht gut vertragen wird, und zwar in sehr hohem Grade. Aber auch das ist noch nicht das Eigenartige. Es bliebe also nur die kyphotische Haltung übrig. Einige der Herren Redner haben das auch betont.

Um ein Urteil zu gewinnen, bin ich in der Weise vorgegangen, daß ich andere unserer gebräuchlichen Methoden angewandt habe, und daß ich schließlich dieselben Fälle auch nach Abbott behandelt habe. Kräftige Druckwirkungen kann man namentlich nach der von mir vor einigen Jahren hier gezeigten Art der dreigeteilten Gipskorsette erzielen; man verbindet das obere und untere Segment fest miteinander durch Eisenstäbe und kann dann am mittleren Segment ganz außerordentlich

Digitized by Google

stark angreifen. Ich habe in dieser Weise behandelt. Ich habe kräftig atmen lassen. Ich habe die Abbottschen Kissen eingefügt, aber ohne die Kyphose. Dann habe ich dieselben Fälle wieder weiter behandelt mit Abbottscher Kyphose, und da muß ich doch sagen, daß der Unterschied ganz außerordentlich in die Augen springend war. Ich habe durchaus den Eindruck gewonnen, daß die kyphotische Haltung jedenfalls diejenige ist, in der man am raschesten und sichersten Korrektion erzielt. Wenn wir die Nachbehandlung durch portative Apparate auf den richtigen Weg bringen, glaube ich doch, daß wir mit der Abbottschen Kyphose die besten Resultate werden erzielen können.

Daß es eine Quälerei für die Patienten sei, möchte ich bestreiten. Unsere Patienten haben sich sehr rasch an die kyphotische Haltung gewöhnt, namentlich wenn man bei empfindlichen Kindern staffelweise vorgeht, und ich glaube, daß wir zu einem ehrenvollen Begräbnis vorläufig nicht kommen, sondern sehr eifrig auf dem von Abbott gezeigten Wege zunächst fortfahren dürfen.

Schede-München: Meine Herren! Ich möchte dem Kollegen Böhm zustimmen: Je früher man redressiert, um so besser. Die einzige wirkliche Korrektur, die ich erzielte, war bei einem 3jährigen Kinde. Das Redressement wird auch von kleinen Kindern besser vertragen als von Erwachsenen. Ein Kind von 3 Jahren hat im Gipsverbande schon nach einigen Tagen keine Beschwerden mehr.

Ich möchte dann mit dem Kollegen Werndorf wieder auf die Arbeiten von Albert und Nicoladoni über die Skoliose hinweisen. Sie bilden die Grundlage unserer heutigen Kenntnis, und es erscheint fast unbegreiflich, wie nach diesen Arbeiten noch eine Theorie wie die Abbotts hat erscheinen können.

Außerdem möchte ich Herrn Werndorf fragen, warum die aktive Korrektur von lockeren Skoliosen durch Schiefstellung des Beckens, wie ich sie eben beschrieb, seinerzeit von Lorenz wieder aufgegeben wurde. Mir scheint es doch die einzige Methode, die sozusagen eine korrigierende Uebung in Permanenz erklärt und ein Nachlassen der Korrektur unmöglich macht.

Endlich möchte ich Herrn Prof. Wullstein erwidern, daß seine Methode des oberen Gegenhaltes mir wohl sehr einleuchtet, daß die von mir beschriebene Methode den Vorzug hat, daß der Arm wenigstens zeitweise gebraucht und auf seine Beweglichkeit geprüft werden kann.

Wilms-Heidelberg: Operative Korrektur des Plattfußes[1]).

[1]) Siehe Größere Vorträge II S. 352.

Digitized by Google

Kausch-Berlin: Eine Operation bei schwerstem Plattfuß.

Meine Herren! Sie haben soeben von mehreren neuen oder doch neueren Knochenoperationen gehört, die bei Plattfuß empfohlen wurden. Ich habe bereits 1911 durch meinen Assistenzarzt Müller eine solche Operation, die ich 5mal an 3 Patienten ausgeführt habe, mitgeteilt [1]). Sie soll nur bei schwerstem Plattfuß, dem sonst nicht beizukommen ist, ausgeführt werden. Ist das Fußgewölbe derart gesenkt, daß der Fußabdruck an der Stelle, wo er am schmalsten sein soll, am breitesten ist, berührt das Os naviculare den Boden, so erreicht man nach meinen Erfahrungen mit keinem konservativen Eingriff, mit keiner Operation an den Sehnen und Bändern etwas.

Um das Fußgewölbe wieder herzustellen und dem Fuße eine einigermaßen normale Form zu verschaffen, machte ich zwei Keilexzisionen aus dem Knochen: aus dem Talus meißelte ich einen horizontalen Keil, dessen Basis an der Innenseite, dessen Spitze nach außen zu liegt; der Keil muß so lang sein, daß der Talus nachher eingebrochen werden kann, die Spitze des Keils muß daher nahe an den Außenrand heranreichen. Wird der Talus dann eingebrochen, so daß die Schnittflächen des Knochens zur Berührung kommen, so wird der innere Fußrand dadurch gehoben.

Dann meißelte ich aus dem Navikulare einen vertikal gestellten Keil, dessen gleichfalls an der Innenseite des Fußes liegende Basis sich nach oben verjüngt. Die Spitze des Keiles soll durch den ganzen Knochen hindurchgehen, in sehr schweren Fällen kann die Spitze des Keiles auch im Würfelbeine liegen, seine Vorderfläche in den Keilbeinen. Wird jetzt der Knochen eingebrochen, so wird dadurch der innere Fußrand gewölbt und zugleich die Abduktionsstellung des Fußes beseitigt. Die Sehnen des Tibialis anticus und des posticus werden verkürzt. Die Wunde wird völlig verschlossen und der Fuß sogleich in der stark redressierten Stellung eingegipst. Der Fuß muß so mehrere Wochen bleiben, alsdann erhält der Patient Einlagen, die anfangs mit einer Schiene für den Unterschenkel verbunden sein müssen.

Das Resultat war in allen Fällen ein sehr zufriedenstellendes.

Ich werde die Fälle noch ausführlich, zusammen mit Keilexcisionen bei schwerstem Klumpfuß, publizieren.

Streißler-Graz: Ueber bogenförmige Osteotomie in der operativen Plattfußbehandlung [2]).

Diskussion.

Perthes-Tübingen: Meine Herren! Bei der Behandlung des Plattfußes kommt es meiner Ansicht nach hauptsächlich darauf an, daß

[1]) Deutsche Med. Wochenschrift 1911. Nr. 6

[2]) Siehe Größere Vorträge II S. 359.

Digitized by Google

wir normale Belastungsverhältnisse herstellen. Bei der abnormen Inanspruchnahme, die durch die abnorme Form beim Plattfuß bedingt ist, spielt meiner Ansicht nach die Abduktion der vorderen Fußhälfte eine besonders große Rolle. Wenn die vorderen Stützpunkte des Fußes am Plattfußskelett nach außen verschoben sind, so muß naturnotwendig die Unterstützungsfläche gewissermaßen unter der Schwerlinie nach außen weggeschoben werden. Die Schwerlinie des Fußes fällt weiter nach innen, und nun muß sich dadurch das Fußgewölbe umlegen. Umgekehrt, wenn wir die vorderen Stützpunkte wieder nach innen bringen, so stellen wir eine einigermaßen normale Belastung wieder her und geben dem Fuß die möglichst normale mechanische Inanspruchnahme wieder.

Das ist das Prinzip bei der Operation, die ich seit 2 Jahren im allgemeinen mit gutem Erfolge ausgeführt habe. Es wird dabei, wie Sie hier sehen (erläuternd), ein Keil aus dem Os naviculare herausgenommen und dann eine Osteotomie in dem vorderen Halse des Calcaneus gemacht, und hier der dem Navikulare entnommene Keil wieder implantiert.

Selbstverständlich kommt die Operation nur bei Füßen in Betracht, bei denen eine sehr starke Knochendeformität besteht und bei denen diese Abduktion der vorderen Fußhälfte und eine entsprechende abnorme Inanspruchnahme ausgesprochen vorhanden ist.

Ich möchte darauf aufmerksam machen, daß man sich von dieser abnormen mechanischen Inanspruchnahme schon aus dem Plattfußabdruck überzeugen kann. Sie sehen hier einen Abdruck von einem Plattfuß, der an sich nicht so sehr hochgradig zu sein scheint, der aber doch sehr starke Beschwerden machte. Es sind nun da in einer Weise, auf die ich im Augenblick wegen Mangel an Zeit nicht näher eingehen kann, der Malleolus externus und der Malleolus internus auf die Unterstützungsfläche projiziert. Die Mitte von beiden Projektionspunkten gibt die Lage der Schwerlinie an, und Sie sehen, wie diese Schwerlinie ganz nach innen hineingefallen ist. Solche Fälle wählen wir für die Operation.

Im einzelnen hat sich meine Technik seit meiner Veröffentlichung der Operation im Zentralblatt für Chirurgie 1912 noch etwas verbessert: Nach Herausnahme des Keils ist das Redressement zunächst noch nicht ohne weiteres möglich. Es gelingt erst, wenn man die Peroneussehnen verlängert. Dann aber ist es leicht, den Spalt im Calcaneus so zum Klaffen zu bringen, daß der dem Navikulare entnommene Knochenkeil implantiert werden kann. Zur Unterstützung der Stellungskorrektur verwende ich dann an der Innenseite auch die Sehne des Tibialis anticus in ähnlicher Weise, wie das in seiner für leichtere Fälle sehr guten Operation von Müller-Stuttgart gemacht worden ist. Es wird die Sehne des Tibialis anticus über der Stelle, wo der Keil dem Navikulare

Digitized by Google

entnommen ist, straff ausgespannt. Sie wirkt dann im Sinne eines Hebers des inneren Fußrandes noch kräftiger als vorher.

Nun die Resultate: Im ganzen habe ich die Operation in 12 Fällen ausgeführt. 11 Fälle liegen länger zurück als 11 Monate, so daß ich also glaube, auch über Dauerresultate berichten zu können. Von diesen 11 länger als 11 Monate nachkontrollierten Fällen ist allerdings ein Patient mit seinem Zustand nicht zufrieden, er hat sich mir nicht wieder vorgestellt. Die übrigen habe ich alle gesehen, und da ist nur ein Fuß, der zu wünschen übrig läßt. Bei allen anderen Fällen — einige sind doppelt operiert, es handelt sich im ganzen um 14 Füße — ist es gelungen, die Abduktion der vorderen Fußhälfte zu beseitigen. Die Abplattung ist in manchen Fällen noch angedeutet, aber die mechanische Inanspruchnahme ist, wie die Schwerlinienkonstruktion zeigt, eine normale, und die Patienten sind beschwerdenfrei. Es befinden sich mehrere landwirtschaftliche Arbeiterinnen darunter, die ihren Dienst ganz gut tun. Ein Krankenwärter ist als Militärkrankenwärter kürzlich zum Militär ausgehoben worden.

Ich zeige Ihnen hier einen solchen schweren Plattfuß, an dem Sie die enorme Abduktion der vorderen Fußhälfte sehen, und ich zeige den gleichen Fuß 1 Jahr später mit einer, wie Sie sehen, normalen Form.

Sie sehen hier an dem Abdruck mit Schwerlinienkonstruktion, daß der Schwerlinienpunkt nach der Außenseite hinübergekommen ist und die mechanische Inanspruchnahme eine normalere geworden ist.

Ich glaube, die Operation deshalb besonders empfehlen zu können, weil sie durch einen verhältnismäßig kleinen Eingriff die Knochendeformität gut korrigiert und auch schweren Plattfüßen normale Belastungsverhältnisse bringt.

Schluß der Sitzung 1½ Uhr.

Nachmittags 2 Uhr: Generalversammlung:

Vorsitzender Kölliker-Leipzig: Meine verehrten Herren! Wir treten zuerst in die Generalversammlung ein. Ich bitte Herrn Drehmann, das Verzeichnis der neu aufgenommenen Mitglieder vorzutragen.

Drehmann-Breslau: Es sind im ganzen 52 neue Mitglieder aufgenommen worden:

1. Dr. Alexeiew, Petersburg, Ligofska 85 (Rußland).
2. Dr. Ach, Professor, München, Lessingstr. 8.
3. Dr. Albert Bauer, Breslau, Kgl. chir. Klinik.
4. Dr. Bertelsmann, Professor, Kassel, Kaiserstr. 72.
5. Dr. Wilh. Boecker, Lüdenscheid, Schillerstr.
6. Dr. O. Borchgrevink, Oberarzt, Christiania (Norwegen).

Digitized by Google

7. Dr. Axel Cappelen, dirig. Arzt, Stavangen (Norwegen).
8. Dr. Edgar v. Cossart, Simferopel, Deutsches Krankenhaus (Krim).
9. Dr. Joseph Delchef, Chefarzt, Lüttich, Rue de l'ouest 88 (Belgien).
10. Dr. Fritz Duncker, Köln.
11. Dr. H. Genzner, Geh. San.-Rat, Berlin W, Nürnberger Str. 8.
12. Dr. S. Gestland, dirig. Arzt, Vadsö (Norwegen).
13. Dr. Walther Goebel, Siegen (Westfalen).
14. Dr. Jos. Gregor, Primararzt, Vsetin (Mähren).
15. Dr. Hans Greven, Chefarzt, Mülheim-Ruhr, St. Marien-Hospital.
16. Dr. Alexander Hartwich, Wien VIII, Wickenburgergasse 19.
17. Dr. A. Heddaeus, Heidelberg, Hauptstr. 88.
18. Dr. B. Jakimiak, Primararzt, Warschau, Chmielua 56 (Russ.-Polen).
19. Dr. Wilhelm Jaroschy, Prag, Stefansgasse 29 (Böhmen).
20. Dr. Vera Jastschenko, Fräulein, Moskau, Pat nachio punda 11 (Rußland).
21. Dr. Kunijuki Katayama, Ass., aus Japan, z. Z. Würzburg, Kürschnerhof 7.
22. Dr. Klara Kenner, Fräulein, Magdeburg-Cracau.
23. Dr. Knierim, Kassel.
24. Dr. Knoch, leit. Arzt, Essen, Kruppsches Krankenhaus.
25. Dr. Gidale Kolpaktechy, Mauzyr-Bessarabien (Rußland).
26. Dr. Kosinski, Sek.-Arzt, Krakau (Galizien).
27. Dr. Kreuter, Professor, Erlangen.
28. Dr. Levinson, Frau, Biecione (Italien).
29. Dr. U. Lied, dirig. Arzt, Drammen (Norwegen).
30. Dr. Fritz Linkenheld, dirig. Arzt, Wilhelmshaven, Adalbertstr. 34.
31. Dr. Leo Loewenstein, Berlin NW, Jagowstr. 43.
32. Dr. Georg Magnus, Priv.-Doz, Marburg a. d. L.
33. Dr. Paul Mollenhauer, Berlin-Zehlendorf, Charlottenberg 9.
34. Dr. H. Moser, Hamborn (Rhld.).
35. Dr. Frederic Pall-Cuffi, Barcelona, Claris 114 (Katalonien).
36. Dr. Friedrich Pauwels, Aachen, Boxgraben 56.
37. Dr. Gustaf Petrén, Lund, Laurentagatan 2 (Schweden).
38. Dr. G. Raum, Warschau, Bracka 5 (Russ.-Polen).
39. Dr. Reerink, Professor, Freiburg i. Br.
40. Dr. Hjalmar Schilling, Chefarzt, Christiania, Josefmegade 23 (Norwegen).
41. Dr. Schmid, Sek.-Arzt, Dresden, Kinderheilanstalt.

Digitized by Google

42. Dr. Karl Schnurpfeil, Primararzt, Caslau (Böhmen).
43. Dr. Schomburg, San.-Rat, Chefarzt, Gera.
44. Dr. Ivar Segelberg, dirig. Arzt, Aléngsäs (Schweden).
45. Dr. Johannes Sickmann, Oberarzt, München-Gladbach, Krankenhaus.
46. Dr. Simon, Breslau XVI, Maxstr. 16.
47. Dr. Wenzel Stastny, Primararzt, Pisek (Böhmen).
48. Dr. Ellis W. Tones, Los Angelos, Building 219 (Kalifornien).
49. Dr. Oskar Vogel, Bergen (Norwegen).
50. Dr. Vorschütz, Chefarzt, Elberfeld, St.-Joseph-Hospital.
51. Dr. Fritz Wachsner, Berlin, Kirchstr. 1.
52. Dr. M. Wilms, Professor, Heidelberg.

Vorsitzender Kölliker-Leipzig: Ich ersuche dann Herrn Schanz, den Kassenbericht zu erstatten.

Schanz-Dresden: Meine Herren! Der Kassenbericht kann wieder recht kurz gehalten werden.

Wir sind in das vergangene Jahr mit einem Vermögen von 20593,45 M. eingetreten.

Wir haben im vergangenen Jahre eine Einnahme von 10952,35 M. gehabt, die natürlich hauptsächlich aus den Mitgliederbeiträgen geflossen ist. Es sind aber doch immerhin einige hundert Mark Zinsen aus unserem angelegten Kapital dabei.

Die Ausgaben sind uns in erster Linie wiederum durch die Herausgabe der Verhandlungen erwachsen. Dieser Posten steht mit 5024,64 M. zu Buche. Sonst war es die Abhaltung des Kongresses in Berlin, welche alles zusammen uns etwa 1600 M. gekostet hat. Wir schließen das Jahr ab mit einem Vermögenszuwachs von 4017,70 M. und haben, da wir einen Bestand von 20593 M. hatten, jetzt ein Vermögen — nominell natürlich — von 24611,15 M.

Meine Herren, wenn ich ein paar Bemerkungen dazu machen darf, so ist es meines Erachtens ganz interessant, zu vergleichen, wie unsere Rechnung angewachsen ist. Im Jahre 1902, in welchem wir die erste regelrechte Abrechnung zu machen hatten, balancierte die Rechnung mit 2615,87 M., und wir hatten damals 1155,72 M. Ausgaben. In diesem Jahre balanciert das Rechnungswerk mit 31545,80 M., und wir haben Ausgaben von 6934 M.

Ich möchte mir noch ein Wort zu der Herausgabe der Verhandlungen erlauben. 5020 M. sind hier eingesetzt. Es ist möglich, daß wir im nächsten Jahre an dieser Stelle auf eine höhere Summe kommen, denn es machen sich wieder Beschwerden geltend, die ich selber früher einmal vorgebracht und allerdings nur temporär zur Beachtung gebracht habe, nämlich Beschwerden darüber, daß wir, die wir doch wohl alle

Digitized by Google

Abonnenten der Zeitschrift für orthopädische Chirurgie sind, unsere Verhandlungen in duplo geliefert bekommen, einmal als wirklichen Verhandlungsband, und zweitens als Band der Zeitschrift. Es wurde uns vorgerechnet, daß das billiger für die Herstellung der Verhandlungen sei, die nicht mehr neu gedruckt zu werden brauchten.

Das ist ganz richtig.

In diesem Abrechnungswerk kommt es auf diese Weise billiger. Aber in unserem Portemonnaie stellt sich die Sache anders. Wir müssen die Druckkosten, natürlich jeder den doppelten Druck, doppelt bezahlen. Ich hoffe, daß, nachdem jetzt die Beschwerde aus dem Kreise der Mitglieder gekommen ist, wir zwar in Zukunft in der Gesellschaft schlechter wirtschaften, daß aber jeder einzelne von uns dabei spart.

Den Rechnungsprüfern habe ich die Belege und alles Zugehörige vorgelegt, und ich darf wohl bitten, daß die Herren berichten, was sie gefunden haben.

Vorsitzender Kölliker-Leipzig: Die Herren sind wohl damit einverstanden, daß wir dem Kassenwart Entlastung erteilen.

Meine Herren, wir gehen nun zur Wahl des Vorsitzenden für 1915 über. Die Herren Alsberg und Blencke werden so liebenswürdig sein, die Zettel einzusammeln.

Es ist weiter noch die Wahl eines Schriftführers zu bewirken. Herr Drehmann tritt auf seinen Wunsch als erster Schriftführer zurück, und der Ausschuß hat beschlossen, Ihnen vorzuschlagen, an Stelle des Herrn Drehmann Herrn Biesalski als ersten Schriftführer zu wählen, und zwar von folgenden Gesichtspunkten ausgehend: Herr Biesalski hat die Redaktion der Zeitschrift für orthopädische Chirurgie übernommen, und es ist selbstverständlich, daß derjenige, der diese Redaktion übernimmt, gleichzeitig auch die Herausgabe der Verhandlungen übernimmt.

Es ist weiterhin auch wünschenswert, daß dies Amt in den Händen eines Berliner Herrn liegt. Es haben sich wiederholt Unzuträglichkeiten aus dem Umstand ergeben, daß der Schriftführer nicht in Berlin seinen Wohnsitz hat. Der Ausschuß macht Ihnen also folgenden Vorschlag: An die Stelle des Herrn Drehmann tritt als erster Schriftführer Herr Biesalski. Es erledigt sich dadurch eine Beisitzerstelle, die wir nun wieder Herrn Drehmann übergeben wollen.

Es liegt also der Vorschlag des Ausschusses vor, Herrn Biesalski zum ersten Schriftführer zu ernennen und Herrn Drehmann zum Beisitzer. Ich frage, ob jemand aus der Gesellschaft eine Einwendung gegen diesen Vorschlag hat. — Dann ist er angenommen.

Das Resultat der Wahl werde ich später bekannt geben. Ich erteile zunächst Herrn Spitzy zu einer geschäftlichen Mitteilung das Wort.

Digitized by Google

Spitzy-Wien: Meine Herren! Wie unser Herr Vorsitzender bereits in der Eröffnungsrede hervorgehoben hat, wurde beim letzten internationalen Kongreß in London die Internationale Gesellschaft für orthopädische Chirurgie gegründet. Es wurden drei Herren als Vertrauensmänner mit der Ausarbeitung der Statuten und der Geschäftsordnung betraut und als Vorsitzender Herr Lovett und als die beiden Sekretäre Herr Putti und ich gewählt. Die Angelegenheit steht nun folgendermaßen: Wir untersuchten die Statuten der übrigen internationalen medizinischen Gesellschaften, und Lovett hat sich der Mühe unterzogen, das Ganze für unsere Bedürfnisse zurechtzuschneiden. Vorläufig sind erst die allgemeinen Umrisse festgesetzt, und zwar der Hauptsache nach so, daß in jedem Staate ein Mann mit der Nennung jener Mitglieder betraut wird, die er für würdig hält, der Internationalen Gesellschaft für orthopädische Chirurgie anzugehören. Die Mitgliederzahl soll, ebenso wie bei der Internationalen Gesellschaft für Chirurgie, auf solche Mitglieder beschränkt sein, die wissenschaftlich arbeiten und die für das Gedeihen der Orthopädie ihr Scherflein beigetragen haben.

Mir wurde nun von unserem Ausschuß die Vollmacht erteilt, weitere Verhandlungen zur Festsetzung der Statuten mit Lovett zu pflegen, und da ich es übernommen habe, für die germanischen Länder mit Ausschluß Englands die betreffenden Herren zu nennen, die wir als Vertrauensmänner betrachten, so will ich Lovett vorschlagen, für Deutschland Lange, für Oesterreich Lorenz, für die skandinavischen Länder Haglund, für Holland Jansen. Wenn von den übrigen Staaten, eventuell Norwegen, Dänemark, eine selbständige Vertretung gewünscht wird, so müssen vielleicht Angehörige dieser Staaten mir später die Herren nennen. Ich will sie dann Lovett mitteilen. Für die romanischen Staaten hat Putti dies übernommen, für Amerika und die englischen Staaten Lovett. (Zuruf: Die Schweiz!) Natürlich Schultheß.

So weit steht die Angelegenheit bis jetzt, und ich glaube, daß wir bei der nächsten Tagung auf dem internationalen medizinischen Kongreß bereits eine festgefügte Organisation haben werden.

Vorsitzender Kölliker-Leipzig: Meine Herren! Wir treten wieder in die Verhandlungen ein und wollen zunächst die zwei Vorträge nachholen, die die Skoliose betreffen.

Maaß-Berlin: Operative Behandlung schwerer Skoliosen[1]).

Diskussion.

Ad. Alsberg-Kassel: Im Gegensatz zu Herrn Maaß habe ich im Jahre 1910 die Volkmannsche Operation wieder aufgenommen und

[1]) Siehe Größere Vorträge II S. 367.

Digitized by Google

habe sie in 2 Fällen ausgeführt. Ich setze die Theorie der Volkmannschen Versuche als bekannt voraus und will deshalb auf Einzelheiten nicht eingehen. Beim 1. Falle, den ich operierte, wurde ich direkt vom Patienten dazu gezwungen. Es war ein Mann von 23 Jahren mit schwerster Interkostalneuralgie. Der Mann wollte unter allen Umständen von seinem Leiden befreit sein und behauptete, im anderen Falle ins Wasser gehen zu wollen. Ich habe nun bei Hoffa während meiner Assistentenzeit einen leidlich guten und schon früher während meiner Studienzeit in Berlin bei Hadra einen recht guten Fall gesehen, habe deshalb die Methode wieder aufgegriffen und habe dem Patienten — es war eine schwerste linksseitige Skoliose — den Rippenbogen im Bereich der 7.—10. Rippe reseziert, einen großen Pneumothorax gemacht und das Periost der Rippen im Bereich der Stelle fortgenommen. Ich gebe eine Abbildung des Falles vor, und 4 Jahre nach der Behandlung herum. Ich kann nur sagen, daß ich mit dem kosmetischen Resultate nicht sehr zufrieden bin, obwohl ja eine kleine Besserung da ist. Der Patient aber ist außerordentlich zufrieden, da er von seinen Schmerzen befreit ist. Ich habe ihn 8 Tage vor dem Kongreß zu mir gebeten und habe ihn gefragt, ob er sich etwa noch einmal operieren lassen wolle, wenn der alte Zustand wieder eintreten sollte. Er erklärte mir, er würde sich sofort, wenn er Schmerzen hätte, wieder operieren lassen.

Das hängt aber mit der eigentlichen Skoliosenfrage nur indirekt zusammen. Wenn Sie sich die Bilder nachher ansehen, so wird Ihnen auffallen, daß der Rippenbuckel bei stark vornüber gebeugter Haltung anscheinend stärker geworden ist. Es handelt sich aber nicht um den Rippenbuckel, sondern es ist die wulstförmig vorspringende vollkommen torquierte Wirbelsäule, um die die fortgenommenen vertebralen Rippenenden, ich möchte sagen, fingerförmig umgekrümmt waren.

In dem 2. Fall handelt es sich um ein 14jähriges Mädchen mit ebenfalls sehr schwerer Skoliose. Ich habe sie in derselben Weise operiert. Es war eine rechtsseitige Skoliose. Ich bin mit dem Resultat noch weniger zufrieden. Unser Herr Vorsitzender kennt diesen Fall. Er hat ihn gelegentlich in Leipzig gesehen. Es ist natürlich ebenfalls eine gewisse Verringerung des Buckels und eine geringe Verbesserung der Figur eingetreten, aber sie steht nicht im Verhältnis zu dem doch immerhin kolossalen Eingriff. Die Abbildungen, die ich herumgebe, zeigen die Patientin vor, und 3½ Jahre nach dem Eingriff.

Trotzdem glaube ich, daß vielleicht etwas aus der Sache herauszuholen ist, wenn man nicht bloß die allerschwersten Fälle nimmt, sondern sich einmal mit etwas leichteren Fällen beschäftigt. Ich habe bisher dazu keine Gelegenheit gehabt und würde auch zunächst, solange die Diskussion über die Abbottsche Behandlung nicht beendigt ist, von derart schweren Eingriffen absehen. Ich würde erst dann die

Digitized by Google

Operation aufnehmen, wenn wir auch da mit der Behandlung schwerer Skoliosen nicht weiterkommen, was ja nach der heutigen Diskussion fast zu befürchten ist.

Rosenfeld-Nürnberg: Versuche, die schweren Skoliosen operativ anzugreifen, hat ein hochverdienter Chirurg, Bloch in Kopenhagen, schon vor Jahren gemacht. Es muß im Interesse der Sache berichtet werden, daß 3 Fälle, welche Bloch damals operiert hat, kurz nach der Operation gestorben sind. Ein Fazit, welches den Operateur derart seelisch ergriff, daß er selbst sich den Tod gab.

Schanz-Dresden: Meine Herren! Ich möchte auch ein Wort zur Warnung sagen. Bei dem Falle von Hoffa, auf den Kollege Alsberg verwiesen hat, habe ich assistiert. Hoffa war gewiß nicht ängstlich und konnte Blut und schlechte Situationen wohl sehen. Aber als wir das Kind wieder am Leben hatten, waren wir froh. Es gruselt mich heute noch, wenn ich an diese Geschichte denke. Hoffa ging weg mit den Worten: „Einmal und nicht wieder!"

J. Riedinger-Würzburg: Demonstration von Hülsen und Korsetten aus Gipsleim. Mit 1 Abbildung.

Das Verfahren, mit Hilfe von Gips und Leim Hülsenapparate herzustellen, ist nicht neu. Ich habe ein solches schon vor mehreren Jahren, als Bingler in Ludwigshafen Gipsleimbinden in den Handel brachte, veröffentlicht. Die Hülsen wurden damals hauptsächlich als Gehverbände bei Frakturen der unteren Extremitäten vielfach von mir angewandt. Ich habe neuerdings in der orthopädischen Praxis das Verfahren in etwas anderer Weise wieder aufgenommen. Wie die zu demonstrierenden Hülsen und Korsette beweisen, gelingt es, derartige Hilfsmittel in einfacher Weise herzustellen. Sie sind hart, dauerhaft, elegant und billig und in vielen Fällen zweckmäßiger als Leder- und Zelluloidhülsen. Wegen ihrer Billigkeit und der Einfachheit der Herstellung eignen sie sich besonders für Polikliniken und für Zwecke der Krüppelfürsorge. Ich habe ein 18jähriges Mädchen mitgebracht, das ein Gipsleimkorsett schon mehrere Monate lang trägt und unbehindert als Dienstmädchen tätig ist. Wenn die Patientinnen die Korsette etwas schonend behandeln, so können letztere fast ebenso lange wie ein Lederkorsett getragen werden. Bricht ein Korsett an irgendeiner

Digitized by Google

Stelle, so kann es mit Hilfe von Leder, das aufgenäht wird, wieder zusammengefügt werden. Außerdem können die Korsette wegen ihrer Billigkeit leicht ersetzt werden. In dem Korsett lassen sich leicht größere Ausschnitte herstellen. Mit Hilfe von Gurten, die durch die Fenster hindurchgezogen werden, läßt sich auch Atemgymnastik vornehmen. Zur Förderung der Transpiration und um die Hülsen noch leichter zu machen, können Löcher in beliebigen Abständen eingeschlagen werden. Schließlich können auch Verstärkungsschienen aufgenietet werden.

Die Technik ist folgende:

Vom sog. weißen Leim werden die im Handel erhältlichen Tafeln möglichst zerkleinert und mit Wasser soweit übergossen, daß das Niveau des Wassers gerade über der Masse des Leims steht. Man läßt den Leim mindestens 2—3 Stunden lang quellen. Dann wird er aufgekocht, bis er stark heiß ist. In der Zwischenzeit wird ein dünner Gipsbrei mit kaltem Wasser angerührt. Das Gemisch muß fließen und breiige Konsistenz haben. Zu einem Korsett für größere Mädchen sind sechs bis acht Tafeln (ein Pfund) Leim und etwa ein halbes Liter Gips nötig.

Während nun der Leim in einer gewöhnlichen Büchse aus Blech kocht, wird der dünne Gipsbrei langsam unter fortwährendem Rühren der Masse hinzugegossen. Der Inhalt der Masse für ein größeres Korsett beträgt etwa drei Liter. Die Flüssigkeit soll auch während der Anlegung der Verbände möglichst verrührt und möglichst heiß gehalten werden. Sie soll nicht zu dick sein, aber doch gut kleben. Die Klebrigkeit wird zwischen den Fingern geprüft.

Die Hülsen werden über einem Gipsmodell angefertigt. Das Modell wird zunächst mit dünnem braunen Filz möglichst glatt und trocken überzogen. Die Ränder des Filzes werden zusammengenäht.

Nach diesen Vorbereitungen werden gestärkte Gazebinden mit der heißen Flüssigkeit imprägniert und nach etwas Abkühlung um das Modell herumgeführt. Dabei werden die Binden fest angezogen. Zwischen den Touren wird zuweilen die Flüssigkeit glattgestrichen. Wenn die Binden nicht ganz durchtränkt sind, werden sie abgeschnitten und von neuem eingelegt. Es kann auch Flüssigkeit mit einem Pinsel zwischen den einzelnen Touren aufgetragen werden. Für ein größeres Korsett werden gewöhnlich 15—18 etwa 5 m lange und 10 cm breite Binden verwendet.

Sind die Binden appliziert, so muß die Hülse gut getrocknet werden. Ich lasse sie 2 Tage lang bei 80—100° C trocknen. Bei geringerer Hitze muß man sie etwas länger trocknen lassen.

Nach dem Trocknen werden zuerst mit einem scharfen Messer die Ausschnitte vorgenommen. Dann wird die Hülse in der Mitte aufgeschnitten. Die Außenseite wird noch über dem Modell glatt gefeilt,

Digitized by Google

mit Glas abgeschabt und mit feinem Glaspapier noch weiter glatt gerieben.

Die weitere Arbeit verrichtet der Sattler wie bei jeder anderen Hülse, die den gleichen Zwecken dient.

Will man der Hülse ein gefälliges Aeußere verschaffen, so kann man sie mit dem in jeder Drogerie käuflichen Farbstoff Metanilgelb, das sich in Spiritus löst und mittels Watte oder Pinsel aufgetragen wird, färben. Zum Schlusse wird die Hülse zweimal mit Schellack überstrichen.

Diskussion.

Biesalski-Berlin: Meine Herren! Ich möchte nur sagen, daß ich seit einigen Jahren diesen Osteoklasten-Klumpfußredresseur von Riedinger in meiner Klinik habe und ganz außerordentlich mit ihm zufrieden bin. Er ist sehr handlich. Man kann ihn mit einem Tuch überdeckt in einer kleinen Ecke unterbringen. Ganz besonders deswegen empfehle ich ihn, weil er eine besondere und überaus praktische Vorrichtung hat, die den Hacken umfaßt, das Tuber sofort mitnimmt und so von vornherein die Voraussetzung für den rebellischen Klumpfuß beseitigt, indem er in demselben Maße den Vorderfuß wie den Hinterfuß redressiert.

Es war mir ein Bedürfnis, das auszusprechen, um so mehr, als Professor Riedinger die Güte gehabt hat, meinem Krüppelheim mit dem schönen wertvollen Apparat ein Geschenk zu machen.

Vorsitzender Kölliker-Leipzig: Meine Herren! Das Resultat der Wahl ist folgendes: Es sind im ganzen abgegeben 172 Stimmen. Demnach beträgt die absolute Mehrheit 87 Stimmen. Es sind gefallen auf Herrn Ludloff 98 Stimmen, auf Herrn Drehmann 15, auf Herrn Cramer 13, auf Herrn Biesalski 9. Die andern Stimmen sind zersplittert, drei Zettel waren unbeschrieben. Es hat demnach Herr Ludloff die absolute Majorität, und ich frage Herrn Ludloff, ob er die Wahl zum Vorsitzenden annimmt. (Zuruf: Er ist nicht da!)

Ich glaube, obwohl er abwesend ist, annehmen zu dürfen, daß er die Wahl annehmen wird.

Durch die Wahl des Herrn Ludloff zum Vorsitzenden ist die Stelle eines Beisitzers frei geworden, und der Ausschuß schlägt der Gesellschaft vor, diese erledigte Beisitzerstelle durch Herrn Peter Bade auszufüllen. Ist die Gesellschaft damit einverstanden? (Wird bejaht.)

Semeleder-Wien: Verfahren zur bildlichen Darstellung der Skoliose.

Meine Herren! Es wurde im vorigen Jahre behauptet, daß das von mir im Jahre 1910 in der Wiener klin. Wochenschrift veröffentlichte Verfahren zur bildlichen Darstellung von Skoliosen bzw. ihrer

Digitized by Google

Messung sehr kompliziert wäre, und diese Behauptung wurde dann auch in Bücher übernommen. Das Verfahren ist aber außerordentlich einfach. Wenn man einen skoliotischen Patienten photographiert, so wird gewöhnlich die Lichtquelle an der Seite angebracht, um eben an dem Schatten die verschiedenen Tiefendimensionen beurteilen zu können. Je nach der Stellung der Lichtquelle ergeben sich aber verschiedene Schatten. Wenn ich nun die Lichtquelle in der Symmetrie- bzw. Sagittalebene anbringe und den Patienten in der Sagittalebene belichte, so verschwindet die Schattierung und damit die Möglichkeit, die Tiefendimension zu schätzen. Ich muß infolgedessen die Lichtquelle differenzieren, und zwar durch Projektionslinien, welche ein außerordentlich ausdrucksvolles anschauliches Bild geben. Das Verfahren ist außerordentlich einfach. Zum Zwecke der Herstellung eines Bildes benütze ich folgenden Apparat: An einem Stativ ist oben (in Augenhöhe) ein photographischer Apparat angebracht. Unten befindet sich ein Projektionsapparat mit Rasterlinien, und wenn ich nun den Patienten in den Lichtkegel dieses Projektionsapparates hineinbringe, so kann ich einfach durch eine Aufnahme mit diesem photographischen Apparat die Bilder herstellen, die jetzt zur Ansicht herumgegeben werden. Die ganze Sache ist in ein paar Sekunden erledigt, und ich verstehe nicht, wie im vorigen Jahre behauptet werden konnte, daß das Verfahren kompliziert sei.

Es wurde damals ein Verfahren angegeben, bei welchem ebenfalls Schattenlinien, und zwar in Form eines Gitters, projiziert wurden, und wurde behauptet, daß durch dieses Gitter Schattenlinien erzeugt werden können, welche ganz mit den Kurven übereinstimmen, welche durch den Schultheßapparat gegeben werden. Meine Herren, das ist selbstverständlich unrichtig. Um die Kurven entsprechend dem Schultheßschen Verfahren zu erhalten, müßte man für jede Kurve eine besondere Aufnahme machen.

Es wurde auch behauptet, daß das Verfahren auf industriellem Gebiet bekannt sei und von mir auf das orthopädische Gebiet übertragen worden wäre. Ich muß bemerken, daß das Verfahren vollständig original und ohne Kenntnis des industriellen Verfahrens entstanden ist.

Schanz-Dresden: Zur Diagnostik der Wirbelsäulenerkrankungen.

Meine Herren! Ich möchte als Illustration zu einem kleinen Artikel, welchen ich im Zentralblatt für Chirurgie publiziert habe, hier ein paar Tafeln herumgeben. Ich habe in Nr. 8 dieses Jahrgangs des Zentralblattes unter der Bezeichnung „Zur Diagnostik der Wirbelsäulenerkrankungen“ eine harte Kontraktur in den langen Rückenmuskeln beschrieben, welche man bei schmerzhaften Erkrankungen in den Wirbelkörpern außerordentlich

Digitized by Google

häufig findet und die sich vor allen Dingen dem Gefühl außerordentlich markant zeigt, wenn man über den Rücken herunterstreicht. Wer

Fig. 1.

Fig. 2.

sie einmal gefühlt hat, wird sie immer wieder finden und fühlen. — Die Sache läßt sich im Bilde weniger gut darstellen, als sie sich fühlen läßt. Aber immerhin sind diese Photographien, welche ich hier zusammengestellt habe, ziemlich charakteristisch. Sie sehen überall die Stränge mehr oder weniger scharf hervorspringen, das eine Mal auf einer Seite, das andere Mal auf beiden.

Fig. 3.

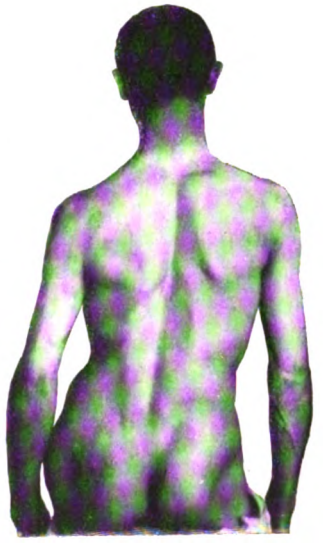

Besonders möchte ich dabei auf einen Fall aufmerksam machen, welcher typisch das Bild der Ischias scoliotica zeigt. Der Patient ist natürlich auch jahrelang als Ischiatiker behandelt worden. Es handelt sich um eine der von mir beschriebenen Insuffizienzerkrankungen der Wirbelsäule. Auch hier hat sich die Ischias, wie häufig oder vielleicht wie immer, durch entsprechende Behandlung an der Wirbelsäule glatt beseitigen lassen.

Digitized by Google

Schanz-Dresden: Ueber die vorderen Stützpunkte des Fußgewölbes[1]).

Diskussion.

Schultze-Duisburg: Meine Herren! Im Jahre 1904 habe ich an dieser Stelle bereits über meine Methode der Plattfußbehandlung berichtet, welche darin besteht, daß man durch das gewählte Redressement den Plattfuß auf dem Wege der Spitzfußstellung in die Klumpfußstellung überführt, nachdem man vorher eine Verlängerung der Achillessehne vorgenommen hat. Ich habe dann noch die Nicoladonische Plastik nach einer Woche hinzugefügt. — Die ganze Methode habe ich seit Jahren dadurch modifiziert, daß ich mich lediglich auf das Redressement beschränke und dadurch vollendete Korrekturen erreiche.

Wenn wir uns die pathologische Anatomie des Plattfußes vergegenwärtigen, so dürfen wir uns nicht verhehlen, daß die sämtlichen Knochen des ganzen Fußes von der Spitze der kleinen Zehe bis zum Calcaneus alle deformiert sind. Wir können eine Rekonstruktion des Fußes nur dadurch erzielen, daß wir die sämtlichen Fußwurzelknochen und die Metatarsi in bestimmter Weise beeinflussen, und das erreichen wir, wie überall in der Orthopädie, durch die Ueberkorrektur. Die Ueberkorrektur besteht eben darin, daß der Patient wochenlang in Klumpfußstellung umhergeht.

Vor 2 Jahren habe ich in der Joachimsthalschen Klinik in einem Lichtbildervortrage über meine Resultate berichtet, und verschiedene Herren, die damals dort gewesen sind, werden sich vielleicht der Fälle noch erinnern. Ich möchte ganz entschieden gegen die blutige Behandlung eines Plattfußes das Wort führen, weil durch die blutige Behandlung des Plattfußes tatsächlich keine Rekonstruktion des Fußes erreicht wird. Wir erreichen nur eine Fixation, eine Ankylose, und zwar eine veränderte Plattfußstellung, weiter gar nichts, und dasjenige, was nun eine große Rolle bei der Korrektur des Plattfußes spielt, das ganze Muskelspiel, kommt nicht wieder zur Geltung. Wir haben doch nicht allein eine Veränderung des Skeletts beim Plattfuß, sondern auch eine ganz außerordentliche Gleichgewichtsstörung der Muskulatur. Verändern wir den Plattfuß in der Weise, daß wir einfach durch Umsetzung eines Knochenkeiles — eine Methode, welche bereits 1909 von Mac Lennan in der Brit. med. association publiziert wurde — die gerade Linie herstellen, so wirken wir ankylotisch, nicht rekonstruktiv. Der Effekt ist der, daß also eine Reibung der einzelnen Gelenkflächen nicht mehr zustande kommen kann und dem Patienten somit die Schmerzen genommen werden. Wir haben dann eine veränderte Plattfußform, aber keine Rekonstruktion.

[1]) Siehe Größere Vorträge II S. 376.

Digitized by Google

Diejenigen Fälle, die heute morgen hier vorgestellt worden sind, sind keine schweren Fälle. Meine Herren, das sind einfachste Fälle, sie werden anstandslos durch das Redressement korrigiert, allerdings in zwei, mitunter in drei Sitzungen. Man kann niemals bei diesen Fällen in einer Sitzung das Resultat erreichen, sondern muß im Zeitraum von 8 Tagen das Redressement wiederholen. Dann hat man nach 3 Wochen, nach 4 Wochen das Resultat — den Klumpfuß — fertig.

Die allerschwersten Formen sind die kongenitalen, und ich habe vor ungefähr 4 Wochen einen derartigen Fall in Behandlung bekommen — einen 10jährigen Jungen mit einem kongenitalen Plattfuß, den Sie hier abgebildet finden. Da sehen Sie eine kolossale Winkelstellung. Was die photographische Aufnahme des Plattfußes angeht, so muß dieselbe immer in der Weise erfolgen, daß man neben der gewöhnlichen Frontalaufnahme regelmäßig Fußsohlenaufnahmen in Bauchlage macht. Die Pathologie des Plattfußes kommt dadurch am besten zum Ausdruck, daß man erstens eine Fußaufnahme macht, dadurch, daß man Vorderfuß aneinanderlegt, und die zweite Aufnahme dadurch, daß man Hinterfuß aneinanderlegt. Dann bekommt man eine genaue Winkelbildung. Im vorliegenden Falle haben wir einen rechten Winkel, das Maximum, eine größere Winkelstellung gibt es nicht beim Plattfuß.

Meine Herren! Diese kongenitalen Formen sind die allerschwierigsten. Da begegnet man kolossalen Widerständen. Das Redressement ist mit außerordentlicher Vorsicht zu machen, weil Sie sonst durch die bekannten Einrisse auch hier unangenehme Ueberraschungen erleben. Bei diesem Knaben von 10 Jahren können Sie dem beifolgenden Bilde entnehmen, daß nach 4 Wochen dieses Resultat — die gerade Linie der Fußachse — erzielt worden ist (Demonstration). Ich habe vor 10 Tagen diese Aufnahme machen lassen und dann den Patienten in Klumpfußstellung wieder eingipsen lassen. Er läuft jetzt noch 8 Wochen herum, und dann ist er von seiner Deformität befreit.

Ich kann Ihnen nur dringend empfehlen, dieses Verfahren anzuwenden. Sie werden mit der Rekonstruktion des Fußes außerordentlich gute Resultate erzielen.

Jansen-Leiden: Meine Herren! Die Resultate der Skelettoperationen für den fixierten Plattfuß, welche heute morgen an Gipsmodellen vorgezeigt worden sind, waren sicher ganz schön, und doch möchte ich vor Operationen am Skelett beim fixierten Plattfuß warnen. Auch die schöne Operation von Schultze habe ich manchmal versucht, und mit großer Gewalt ist es mir gelungen, den Fuß in korrigierte Stellung zu bringen, bis der Verband abgenommen war und der Fuß zurücksprang. Erst nachdem Robert Jones in Liverpool mich gelehrt hat, Stücke aus den Sehnen der Mm. peronei zu schneiden und etwa auch aus dem

Digitized by Google

Musculus extensor digitorum communis longus, und dazu eine Achillotomie vorzunehmen, ist es mir spielend leicht gelungen — nicht mit dem kräftigen Apparat des Herrn Professors Schultze, sondern mit der Hand — die Korrektur des Fußes vorzunehmen und eine sehr schöne Wölbung herzustellen.

Ich möchte deswegen empfehlen, beim fixierten Plattfuß das Skelett unberührt zu lassen, weil die Ursache desselben nicht im Skelett gelegen ist, sondern in der Muskulatur. Die Muskeln, und zwar immer die Mm. peronei, befinden sich im Krampfzustande. Man soll den Krampf beseitigen. Sodann hat man einen flexiblen Fuß vor sich. Versuchen Sie es auch einmal. Sie werden zufrieden sein.

Wittek-Graz: Meine Herren! Ich glaube, Erfahrungen, die jahrelang zurückliegen, sind wertvoll für die Beantwortung der Frage, welches Operationsverfahren wir zur Behandlung des Plattfußes anwenden sollen. Herr Schultze hat vorhin erwähnt, daß Nicoladoni ein Verfahren angegeben hat. Er hat damit wohl die Verlängerung der Achillessehne und die Ueberpflanzung eines Teils der Achillessehne auf den vorderen Schienbeinmuskel gemeint. Wie Sie wissen, hat Nicoladoni sich aber später darauf beschränkt, die temporäre Ausschaltung der Achillessehne zu machen und nur diese, von dem Gedanken ausgehend, daß, wenn der Triceps surae, der den Calcaneus nach hinten oben zieht, ausgeschaltet ist, der Calcaneus nur dem Einfluß der kurzen Sohlenmuskulatur untersteht und die kurze Sohlenmuskulatur den ganzen Calcaneus nach unten vorn zieht und so die verloren gegangene Fußwölbung wieder herstellt.

Kurz vor seinem Tode hatte Nicoladoni Gelegenheit, bei einem Monteur, der einen so starken Plattfuß hatte, daß er seine Arbeit nicht verrichten konnte, diese Methode auszuführen. Es war im Dezember 1902. 4 Monate darauf verließ der Kranke die Klinik, und wir sahen den Mann nicht mehr, bis er nach einem Jahre wiederkam und uns erzählte, daß er aus der Klinik im März weggegangen sei und die Zeit vom März bis Juni dazu benutzt habe, um auf der Wanderschaft von Graz nach Metz zu kommen. Dieser Fall ist von einem früheren Assistenten Nicoladonis, dem Kollegen Hertle, publiziert.

In neuerer Zeit ist aus der Garrèschen Klinik von Els mitgeteilt worden, daß man mit der temporären Ausschaltung der Achillessehne nach Nicoladoni ausgezeichnete Erfolge bei der Plattfußbehandlung erzielen kann.

Ein zweiter Fall, den ich kenne, ist vor 14 Tagen wieder in unsere Grazer chirurgische Klinik gekommen. Es handelt sich um einen Mann, der nur eine gonorrhoische Arthritis am linken Sprunggelenk hatte und der mir erzählte, daß er vor 11 Jahren von mir am

Digitized by Google

rechten Fuß wegen eines schweren Plattfußes operiert worden sei. Der Mann hat seither seinen Dienst als Lokomotivheizer getan. Ich glaube, das spricht unbedingt für den günstigen Erfolg.

Aber noch ein Fall ist mitteilenswert. Es kommt ein Mann in die Klinik mit einer queren Calcaneusfraktur. Es wird zur Reposition der Fragmente die Extension nach Gelinsky mit der Drahtschlinge gemacht. Dadurch gelingt es, das hintere Fragment gut herabzubringen. Es heilt scheinbar. Der Mann wird nach entsprechender Zeit entlassen. Ich sehe ihn 2 Monate darauf. Es ist ein Müllerbursche, der schwere Mehlsäcke auf dem Rücken tragen muß. Ich sehe nach und finde, daß der Calcaneus nach hinten oben so wie eine Schlittenkufe abgewichen war. Es ist also ein Planus im wahrsten Sinne des Wortes entstanden gewesen. Der Mann hat auch typische Plattfußbeschwerden gehabt.

Nun lag der Gedanke nahe, auch da die Nicoladonische Ausschaltung der Achillessehne zu machen. Ich habe sie auch gemacht. Ich konnte bereits 2 Wochen nach der Durchtrennung der Achillessehne den Mann im ärztlichen Verein vorstellen mit der bereits wieder auftretenden Fußwölbung.

Die Operation ist so einfach, daß ich glaube, daß sie bei dem, was sie tatsächlich leistet — wir können auf eine zwölfjährige Erfahrung zurückblicken —, sie nur zu empfehlen ist.

Muskat-Berlin: Ich wollte nur zur Frage des vorderen Stützpunktes, ohne dieselbe wieder aufzuwühlen, zwei Gipsmodelle herumzeigen, die ich im Jahre 1900 angefertigt habe und die in der Physiologischen Gesellschaft vorgestellt wurden. Wir ließen den Fuß fest auf Gips auftreten und nahmen von dem Abdruck, der entstanden war, Positive, respektive Negative, dann ergab sich, daß die tiefsten Stellen des Druckes immer in der Mitte liegen, ungefähr am 2.—3. Mittelfußknochen, vorn.

Die Anregungen von Schanz sind außerordentlich dankenswert, da es zweifellos ist, daß bei verschiedenen Bewegungen verschiedene Stützpunkte in Frage kommen. Aber ich glaube doch, daß beim Stehen vorn diese beiden Punkte — nämlich Köpfchen des zweiten und dritten Mittelfußknochens — zu berücksichtigen sind.

O. v. Frisch-Wien: Ich bin der Meinung, daß die verschiedenen osteoplastischen Operationen, die heute zur Sprache kamen, sich zwar im Bilde sehr gut ausnehmen, tatsächlich aber zum Teil recht schwierig auszuführen sein dürften, insbesondere die von Kausch mitgeteilte Methode.

Ich weise darauf hin, daß sich der Ausführung oft recht sinnreicher plastischer Operationen häufig unerwartete Hindernisse in den Weg stellen; man möge nur daran denken, wie einfach und richtig es

Digitized by Google

zu sein scheint, bei dem veralteten hochgradigen Klumpfuß nach Phelps mittels keilförmiger Resektion aus den Fußwurzeln die Deformität zu korrigieren, und wie schwer es ist, die Operation so durchzuführen, daß das Gewünschte erreicht wird.

Trotzdem bin ich dafür, bei schwersten Plattfüßen — dazu gehören freilich nicht jene eben erwähnten schmerzhaften Kontraktionen — blutig zu operieren; denn dies ist, wenn die Methode einfach ist, noch ein wesentlich geringerer Eingriff als das unblutige Verfahren nach Schulze, der in mehreren Sitzungen in tiefer Narkose operiert. Es kommt auch weniger darauf an, eine „Rekonstruktion" des Fußskelettes zu erreichen als vielmehr, den Kranken wieder schmerzfrei und gehfähig zu machen.

Ich erinnere daran, daß ich im Jahre 1906 am Kongreß der Deutschen Gesellsch. f. Chirurgie über eine große Reihe gut und dauernd geheilter Plattfüße referiert habe, die an der Klinik von Eiselsberg in Wien nach der Methode v. Gleich operiert waren, und beschreibt mit einigen Worten das Wesentliche dieser äußerst einfachen Operation.

Delorme-Halle: Meine Herren! Es ist vielleicht hier der Platz, kurz darauf hinzuweisen, daß es gelingt, auch ohne Narkose die Redression selbst schwerster Fälle von fixiertem Plattfuß vorzunehmen. Es ist dies um so wichtiger, als es ja bei schweren Fällen dieser Erkrankung, wie Herr Prof. Schultze schon hervorgehoben hat und wie wir alle wissen, nicht gelingt, in einer Sitzung den Fuß zur völligen Redression zu bringen, und es ist natürlich nicht gleichgültig, 2- oder 3mal binnen 8 Tagen die Patienten einer Narkose zu unterwerfen, zumal einer so tiefen, wie sie für die Redression des Plattfußes notwendig ist.

Wir sind in der Klinik von Professor Gocht seit einem Jahre dazu übergegangen, die Narkose zu umgehen und statt dessen Leitungs- und Infiltrationsanästhesie zu benutzen. Wir sind jetzt dazu gekommen, eine Kombination von beiden Methoden, von Leitungs- und Infiltrationsanästhesie anzuwenden, und zwar machen wir Injektionen in den Stamm des Ischiadikus, oder gesondert in den Nerv. tibialis und Peroneus, sodann legen wir am Beginn des unteren Drittels des Unterschenkels eine zirkuläre Infiltrationszone an und zum Schluß injizieren wir in die Umgebung der Peronealsehnen, in die Gegend des Gelenkes zwischen Calcaneus und Cuboid und auf der Innenseite zwischen Talus und Navikulare. Wir benutzen zur Injektion die bekannte Novokain-Suprarenin-Lösung, die wir uns mit den Tabletten A der Höchster Farbwerke selber herstellen. Wir verwenden ziemlich große Mengen, bis zu 100 ccm haben wir bei doppelseitigen Fällen ohne jedes Bedenken und ohne jede Gefahr verwandt.

Digitized by Google

In den Nerven selbst spritzen wir nur ein geringeres Quantum ein, 10—15 ccm, der Hauptteil entfällt natürlich auf die Infiltrationsanästhesie. Die Injektion in den Nerven selbst beschränken wir auch auf die allerschwersten Fälle, sonst kommen wir mit der anderen Methode völlig aus.

Wir haben damit befriedigende Resultate erzielt. Wenn auch zum Schluß bei den Patienten eine gewisse Empfindung wiederkommt, so ist sie doch so abgestumpft, daß die Patienten die Redression im Stille-Lorenzschen Osteoklasten sehr gut aushalten. Was wir in der ersten Sitzung nicht erreichen, bekommen wir in der zweiten oder, falls es nötig ist, in der dritten sicher, und wir haben auf diese Weise dem Patienten die schwere Gefahr der tiefen Narkose erspart.

Besonders haben wir dieses Verfahren schätzen gelernt in einigen Fällen, in denen wegen Klappenfehlers eine Narkose kondraindiziert war; hier sind wir allerdings auch mit dem Quantum der injizierten Lösung vorsichtiger und überschreiten auch bei doppelseitigen Fällen nie 60—80 ccm; üble Nebenwirkungen haben wir dann nie gesehen.

Bähr-Hannover: Meine Herren! Ich möchte nur eine ganz kurze Bemerkung zu den Ausführungen des Herrn Schanz machen. Herr Schanz hat uns eben gezeigt, daß die Linie der vorderen Metatarsalköpfchen in einem nach vorn konvexen Bogen verläuft. Das mag bei seinem Skelett zutreffen, aber nach den Untersuchungen von Momburg wissen wir doch, daß die Linie außerordentlich verschieden sein kann, und daß nur in einem relativ geringen Prozentsatz der zweite und dritte Metatarsus den ersten überragt. Meine Herren, wenn die Metatarsalköpfchen diese Linie bilden (Zeichnung), dann ist es ganz selbstverständlich, daß Sie beim Abwickeln auf sämtlichen Metatarsalköpfchen gehen. Wie Herr Schanz vorhin so hübsch gezeigt hat, müssen ja dann die vorderen Metatarsalköpfchen herunter kommen, aber wenn die Linie mehr gerade ist, dann ist die Frage vielleicht doch nicht so ganz einfach.

Herr Schanz meint, die Metatarsalfrakturen kämen so zustande, daß der Fuß sich gewissermaßen etwas abplattet und dadurch, daß die Biegung energisch auf den Metatarsus wirkt. Das ist auch nicht der Fall. Wir wissen ganz genau, daß gerade die relativ steilen Metatarsalknochen am leichtesten brechen, und daß der eigentliche Plattfuß bis zu gewissem Grade gegen die Metatarsalfraktur, gegen die Fußgeschwulst der Soldaten, immun ist.

Dann möchte ich noch eine Bemerkung machen. Ich möchte Sie bitten, alle Fälle von Fußgeschwulst, die zu Ihrer Kenntnis kommen, mit der Lupe zu untersuchen. Wir wissen heute, soweit ich im Moment orientiert bin, daß nicht ganz 50% aller Fälle von Fußgeschwulst auf

Digitized by Google

eine Metatarsusfraktur zurückzuführen sind. Das Verhältnis verschiebt sich aber dann, wenn wir die Röntgenaufnahme mit der Lupe untersuchen, und ich glaube, wenn wir darauf achten, werden wir noch eine erheblich größere Zahl von Metatarsusfrakturen herausbekommen.

W. V. Simon-Breslau: Meine Herren! Ich möchte nur ganz kurz auf etwas eingehen, was eben in die Diskussion geworfen worden ist, nämlich auf die Anästhesie des Plexus ischiadicus. Ich glaube, man soll mit diesen Anästhesien von großen Nervenplexus mit motorischen Fasern etwas zurückhaltend sein. Man kann doch einmal schwere Schädigungen bekommen. Besonders bei dem üblichen Zusatz von Adrenalin können wir anämisierend auf den Nerven wirken und ihn dadurch einmal schwer in seiner Ernährung schädigen. Soweit mir erinnerlich, hat man auch bei Plexusanästhesien nach Kuhlenkampff im Oberarm in einigen Fällen Lähmung bekommen, die sich allerdings zurückbildete. Ich glaube, es ist also doch etwas Vorsicht am Platze.

Krukenberg-Elberfeld: Ueber operationslose Behandlung schwerer Plattfüße[1]).

J. Riedinger-Würzburg: Demonstration eines Osteoklasten. (Mit 4 Abbildungen.)

Erlauben Sie mir nur eine kurze Demonstration des von mir konstruierten Redressionsapparates, wie er nunmehr von der Firma Rossel, Schwarz und Comp. in Wiesbaden hergestellt wird. Der Apparat hat sich auch als Osteoklast gut bewährt.

Die Redression des Klumpfußes erfolgt mit Hilfe zweier nach ein und derselben Seite des Tisches verlaufender, stark in Spannung versetzter Gurtriemen (Fig. 1 I und II). Die Ferse ist gut fixiert und supiniert und kann unabhängig vom vorderen Abschnitt des Fußes redressiert werden.

Die Zugrichtung wird bestimmt durch senkrecht stehende, säulenartige Stäbe am Rande des Tisches (Fig. 1 f, d [d_1, d_2]), um welche die Gurte sich herumschlingen. Dadurch, daß sich eine Anzahl dieser Säulen (ff) herausnehmen und an anderen Stellen einsetzen läßt, kann die Zugrichtung in mannigfaltiger Weise, wie bei keinem anderen Apparat, modifiziert werden.

Das Anziehen und Spannen der Riemen erfolgt durch Drehen an Kurbeln, welche mit quer in den Apparattisch eingelegten Schraubenspindeln (Fig. 1 b, c) verbunden sind. Letztere sind an ihren Enden befestigt, so daß die Umdrehung jeder Spindel ohne Ortsveränderung ihrer selbst erfolgen kann. Dagegen bewegen sich die über der mittleren

[1]) Siehe Größere Vorträge II S. 383.

Digitized by Google

und unteren Spindel frei laufenden, kurzen Schraubenhülsen (Schraubenmuttern) in horizontaler Richtung nach links und nach rechts, je nachdem an den dazugehörigen Handkurbeln (2 und 3) gedreht wird. Mit diesen Schraubenhülsen bewegen sich die darüber angebrachten Teile.

Ueber der mittleren Spindel (Fig. 1 b) bewegt sich beim Drehen an der betreffenden Kurbel ein Scharnierhebel (Fig. 1 k). In diesen ist

Fig. 1.



a b c Schraubenspindeln, *1 2 3* Handkurbeln, *I II* Gurte, d_1 d_2 nicht versetzbare Säulen, e_1 e_2 kleinere und größere Säule mit Klemmvorrichtung, *f f* auswechselbare Säulen, g_1 g_2 Seitenplatten der Einspannvorrichtung, *i* Schraube mit Pelotte, *k* Scharnierhebel, *l* Rahmen mit Spindel, *m* Klemme, n_1 n_2 verschiebliche Kapseln, *o* Öffnung zum Einsenken der Säule *f*.

von vornher eine leicht wieder herausziehbare Kapsel (n_1) eingeschoben, die eine kürzere Säule (e_1) mit einer in der Höhe verstellbaren und in jede andere Säule versetzbaren Klemmvorrichtung (m) für den unteren Riemen (I) trägt.

Die untere Spindel (Fig. 1 c) läuft in einem Rahmen (Fig. 1 b) mit feststehenden Säulen (Fig. 1 d_1, d_2) an den Enden. Eine weitere

Digitized by Google

Säule (Fig. 1 e_2), die sich in der Mitte befindet und auf einer Platte (n_2) über der nicht sichtbaren Schraubenhülse befestigt ist, trägt wieder eine in vertikaler Richtung verschiebliche und entfernbare Klemmvorrichtung (m) zur Aufnahme des unteren Endes des oberen Riemens (II).

Der Klumpfuß kann in allen seinen Komponenten erschöpfend

Fig. 2.



redressiert werden. Vor dem Einspannen des Fußes werden um den Unterschenkel einige Touren Watte herumgelegt; es ist darauf zu achten, daß der für die Ferse bestimmte Gurt (I) beim Klumpfuß an die Innenseite (beim Plattfuß an die Außenseite) der Ferse angelegt wird. Oben wird dieser Gurt auf der anderen Seite in einem Knopf der Seitenplatte (Fig. 1 g_1, g_2) der Einspannvorrichtung befestigt. Gurt II endet oben in einer Schlinge, in welche der vordere Abschnitt des Fußes gelegt wird.

Zuerst wird die Kurbel 2 für den Fersenzug (Gurt I) in Bewegung

Digitized by Google

gesetzt, dann die Kurbel 3 für den Zug am Mittelfuß oder am vorderen Abschnitt des Fußes (Gurt II). Die Wirkung ist eine außerordentlich kräftige, da der Apparat für die stärkste Beanspruchung gebaut ist. Die Handhabung ist leicht. Ein Assistent übernimmt das Drehen an den Kurbeln, während der Operateur den Fuß kontrolliert.

Fig. 1 zeigt die Anordnung der Züge für das Redressement des rechtsseitigen Klumpfußes. Bei der Anordnung, wie sie Fig. 2 zeigt,

Fig. 3.



wird ein gleichmäßiger Zug im Sinne der Dorsalflexion ausgeübt. Ist nur ein Ende des langen Gurtes verschieblich und das andere an einer Säule festgeklemmt (Fig. 3 d_1), so bewegt sich der Fuß gleichzeitig nach der Seite, nach der der Zug des Riemens geht.

Die obere Spindel (Fig. 1a) zeigt von den Seiten her bis zur Mitte zwei verschiedene Windungen, weshalb die Seitenteile (Fig. 1 g_1, g_2) der Einspannvorrichtung sich entweder einander nähern oder voneinander entfernen. An der Einspannvorrichtung ist noch ein Steg angebracht worden für eine kürzere Schraubenspindel (Fig. 1i), an der

Digitized by Google

unten eine Pelotte befestigt wird (Fig. 2 und 3), um noch einen fixierenden Druck von oben her ausüben zu können. Liegt der Patient auf der Seite, so können Hohlfüße und Spitzfüße redressiert werden.

Fig. 4 zeigt die Einstellung für Osteoklase.

Jansen-Leiden: Meine Herren! Auf die Veranlassung des neuen Ausschußmitgliedes hin will ich etwas hinzufügen, das gerade nicht zur Diskussion über den Plattfuß gehört, nämlich über die Fußgeschwulst.

Fig. 4.



Dr. Bähr hat gesagt, man soll die Fußgeschwulst auf der Röntgenplatte mit der Lupe betrachten. Man wird sodann eine Fraktur finden in manchen Fällen, die sonst keine Frakturerscheinungen darbieten. Ich glaube aber, daß man mit der Lupe gerade neben der Ursache der Fußgeschwulst suchen wird. Es gibt nämlich eine große Anzahl von Fußgeschwülsten, z. B. bei Dienstmädchen und Hausfrauen, die abends bestehen und morgens verschwunden sind, während mehrerer Monate jeden Morgen wieder verschwunden sind. Wenn man solche Fälle mit der Lupe untersucht, wird man keine Fraktur beobachten. Aber wenn man die Lupe aus der Hand legt und auf die Spatia interossea drückt, und zwar während des Stadiums der akuten, der starken Schwellung, so wird man sehen, daß durch den Druck auf die Musculi interossei die passive seitliche Beweglichkeit der Zehen gehemmt wird. Es befinden sich bei der Fußgeschwulst während der akuten Schwellung die Musculi interossei in einem Zustand des Krampfes.

Digitized by Google

In dem nächsten Heft der Deutschen Zeitschrift für orthopädische Chirurgie werden Sie, wenn es Sie interessiert, die näheren Gründe für diese Aussage finden können.

Kölliker-Leipzig: Ich möchte darauf aufmerksam machen, daß eine akut entstandene Geschwulst und eine traumatisch entstandene außerordentlich verschiedene Dinge sind, die wir nicht zusammenwerfen dürfen. Was Herr Jansen beschreibt, ist eine jeden Abend eintretende Schwellung und nicht zu vergleichen mit einer Schwellung, die während eines Marsches entsteht. Daß diese nicht die gleiche Aetiologie hat wie eine akute Schwellung, ist doch selbstverständlich.

Semeleder-Wien: Bei der Behandlung des Plattfußes drängt sich die Frage auf, in welchem Stadium des Gehaktes die Belastung am meisten den Fuß trifft und in welcher Phase er am meisten der Belastung Widerstand leisten muß. Es ist dies jene Phase, in welcher der Patient auf der Fußspitze steht, also im Stadium der Abwicklung des Fußes vom Boden. Dies sehen Sie am folgenden Bilde (Zeichnung). Wenn wir uns fragen, mit welcher Kraft die Muskulatur an der Achillessehne ansetzen muß, um zu verhindern, daß das Körpergewicht den Winkel zwischen Fuß und Unterschenkel verringert, so ist diese Kraft bei einem Körpergewicht von 80 kg bei einem Hebelverhältnis von 1:3 gleich 240 kg. Wenn der Patient sein Körpergewicht nach vorn verlegt, auch ohne die Ferse vom Fußboden zu erheben, so kommt dort ein solches Kraftverhältnis zustande, und wenn der Patient auf einem Bein steht, muß der Fuß ein solches Gewicht aushalten, und wenn der Mechaniker einen Hebel konstruieren will, der möglichst widerstandsfähig gebaut werden soll, so muß er diesen Hebel in der Gegend des Hypomochlions am stärksten bauen. Infolgedessen müssen auch alle Operationsmethoden darauf ausgehen, diesen Hebel in der Gegend des Knöchelgelenkes am stärksten zu gestalten.

Vorhin wurde erwähnt, daß die sog. Fußgeschwulst beim Plattfuß selten zur Beobachtung kommt. Es ist dies jedenfalls darauf zurückzuführen, daß diese Plattfußpatienten es vermeiden, mit ihrem Fuße abzuwickeln. Sie stellen sich nicht auf die Fußspitze, und dadurch mag es vorkommen, daß diese Fußgeschwulst, welche durch die oben erwähnte enorme Belastung zustande kommt, beim Plattfuß selten vorkommt.

G. Müller-Berlin: Zur Therapie der schnappenden Hüfte[1]).

Turner-St. Petersburg: Die Frakturen des Femurhalses im kindlichen Alter und ihre Beziehungen zur Coxa vara[2]).

Bade-Hannover: Beobachtungen bei der blutigen Reposition der angeborenen Hüftverrenkung[3]).

---

[1]) Siehe Größere Vorträge S. 388. — [2]) Ebenda S. 392. — [3]) Ebenda S. 402.

Digitized by Google

Schultheß-Zürich: Ueber Formveränderungen der Knochen an gelähmten Extremitäten [1]).

Diskussion.

Deutschländer-Hamburg: Meine Herren! Was die Berechtigung des blutigen Eingriffes bei einer kongenitalen Hüftluxation anbetrifft, so bestätigen die Befunde, die Bade erhoben hat, vollkommen die Berechtigung eines solchen Eingriffes, weil in der Tat bisweilen anatomische Veränderungen vorliegen, die auf unblutigem Wege nicht zu beseitigen sind.

Ich möchte bei dieser Gelegenheit jedoch nur noch einmal auf einen Punkt hinweisen, den ich von vornherein betont, und den ich auch bereits auf einem früheren Kongreß, als ich diese Frage anregte, hervorgehoben habe, nämlich, daß man während des einrenkungsfähigen Alters die blutige Operation stets nur als eine Ausnahme betrachten muß. Während des einrenkungsfähigen Alters wird man in der Regel in der Lage sein, auf unblutigem Wege zum Ziel zu kommen, und es sind höchstens in diesem Alter nur 5—8% der Fälle, für die ein blutiger Eingriff überhaupt in Betracht kommen kann.

Die Frage der blutigen Operation der angeborenen Hüftverrenkung ist meines Erachtens auch heute noch nicht geeignet, eingehender für die Fälle des einrenkungsfähigen Alters erörtert zu werden, sondern wenn wir uns ernstlich mit dieser Frage beschäftigen, so kommt die blutige Operation vor allen Dingen für diejenigen Fälle in Betracht, die schon jenseits des einrenkungsfähigen Alters liegen.

Allerdings sind die Resultate unserer Bemühungen nach dieser Richtung hin noch recht mangelhaft, und ich habe eigentlich nicht den Mut, näher auf die Erfahrungen einzugehen, die ich mit der blutigen Operation jenseits des einrenkungsfähigen Alters erzielt habe, da die Resultate im allgemeinen noch recht schlecht und unbefriedigend sind. Und doch müssen wir gerade hier auf diesem Wege weitergehen, denn wir haben häufig kein anderes Mittel, um die oft hochgradigen Beschwerden, wie man sie bei alten Luxationen beobachtet, gründlich zu beseitigen.

Freilich liegen hinsichtlich der Beschwerden die Verhältnisse im vorgerückten Alter bei angeborenen Hüftluxationen oft ganz außerordentlich verschieden. Ich habe 50—60jährige Damen auf den Höhen der Furka und der Grimsel gesehen, die ganz munter die Berge erstiegen, und ich habe anderseits schon 15—16jährige Mädchen zu beobachten Gelegenheit gehabt, die bereits an den hochgradigsten Beschwerden litten und die außerordentlich glücklich und zufrieden waren, als sie durch einen blutigen Eingriff hiervon befreit wurden. Nicht die veraltete Luxation an sich, sondern der Grad der durch sie verursach-

[1]) Siehe Größere Vorträge II S. 465.

Digitized by Google

ten Beschwerden ist es, der die Berechtigung und die Anzeige zu einem blutigen Eingriff abgibt. Ich habe in einer ganzen Reihe von Fällen bei älteren Luxationen blutig zu reponieren versucht, möchte aber hierbei bemerken, daß ich auf Grund meiner Erfahrungen allmählich davon abgekommen bin, in solchen Fällen eine Reposition anzustreben. Vielmehr begnüge ich mich hier damit, eine möglichst gute Transposition zu erzielen und diese Transposition in guter Stellung fest zu fixieren.

Auf die technischen Einzelheiten kann ich bei dieser Gelegenheit nicht eingehen, nur so viel möchte ich sagen, daß, wenn man im nicht mehr einrenkungsfähigen Alter die blutige Reposition vornimmt, die anatomischen Schwierigkeiten oft so erheblich sind, daß es durchaus unmöglich ist, den Kopf überhaupt in die verödete Pfanne hineinzubringen. Selbst wenn es bisweilen auch noch gelingt, den Kopf in die Pfanne einzustellen, so habe ich bisher dennoch kein Verfahren finden können, um den eingestellten Kopf dauernd in der Pfanne zu erhalten, und das Endergebnis war stets eine Transposition. Immerhin müssen wir für die veralteten Luxationen vorwiegend die Frage des blutigen Eingriffes im Auge behalten, wenn wir uns auch von vornherein hierbei mit weit bescheideneren Resultaten begnügen müssen.

Härting-Leipzig: Demonstration stereoskopischer Bilder eingerenkter Hüftgelenksluxationen.

Meine Herren! Von den zwei- bis dreihundert angeborenen Hüftgelenksverrenkungen, die ich bis jetzt eingerenkt habe, habe ich in der letzten Zeit eine größere Anzahl zur Nachuntersuchung bestellt und stereoskopisch geröntgent. Eine Anzahl dieser stereoskopischen Röntgenaufnahmen habe ich mitgebracht und lege sie Ihnen hier vor. Die Repositionen liegen 9 Jahre, 8 Jahre, 7 Jahre usw. bis zu ½ Jahr zurück. Sie sehen auf den Bildern die Ihnen durch die Veröffentlichungen von Joachimsthal, Springer u. a. bekannten Veränderungen am Pfannendach und Schenkelkopf. Hervorheben möchte ich, daß die gröberen Veränderungen am Knochenapparat sich erst mit Ende des 2. Jahres nach der Reposition einstellen; bis dahin spielen sich die Veränderungen am Hüftgelenk in der Hauptsache am Knorpel- und Bindegewebsapparat ab. In den Bildern, die 7 Jahre, 8 Jahre, 9 Jahre zurückliegen nach der Reposition, können wir noch einen wesentlichen Unterschied gegenüber einem normalen Hüftgelenk erkennen.

Schultze-Duisburg: Die Luxatio patellae lateralis congenita[1]).

Lamy-Paris: Behandlung des angeborenen Klumpfußes durch subkutane Exkochleation[2]).

---

[1]) Siehe Größere Vorträge S. 471. — [2]) Ebenda S. 479.

Digitized by Google

Diskussion.

Wollenberg-Berlin: Meine Herren! Ich möchte Ihnen ein einfaches und bequemes Mittel zur Korrektion des rebellischen Klumpfußes angeben, das ich das subkutane Redressement nenne. Beim rebellischen Klumpfuß steht der Processus anterior calcanei und die Tuberositas metatarsi quinti sehr tief unten, und es ist überaus schwer, diese Knochenpartie in die Höhe zu bringen. Ich gehe nun in solchen Fällen dermaßen vor, daß ich eine ganz kleine Inzision über diesem vorspringenden Teil vornehme, mit dem Elevatorium die Weichteile nach oben und unten vom Skelett abhebe und nun die Branchen eines Instrumentes, welches einer Sequesterzange ähnlich sieht, erst die obere, dann die untere, einschiebe. Dann schließe ich das Schloß dieser Zange und kann nun ganz ungeheuer leicht diese Teile redressieren. Es ist ein schonendes Verfahren, weil man die Weichteile nicht wesentlich schikaniert. Dann nähe ich den kleinen Hautschnitt mit Katgut zu und gipse eine Pelotte ein, welche durch ein Schraubengewinde verstellbar ist. Nach 2—3 Tagen wird eine Schraube langsam angedreht, und man kann nun den äußeren Fußbogen so hoch heben, wie man will, ohne daß es dem Patienten irgendwelche Beschwerden macht.

Magnus-Marburg: Zur Klumpfußbehandlung[1]).

Duncker-Köln: Demonstration eines neuen Skoliosen-Meßapparates[2]).

Vorsitzender Kölliker-Leipzig: Der letzte Vortrag fällt aus, da Herr Böcker nicht anwesend ist. Ich schließe den Kongreß.

Schanz-Dresden: Meine Herren, ehe wir auseinandergehen, haben wir noch eine sehr schöne Pflicht zu erfüllen: dem Vorsitzenden unseren Dank abzustatten für die Leitung des Kongresses. Als wir gestern diesen Speisezettel in die Hand bekamen, habe ich mein weißes Haupt geschüttelt und gesagt: Das ist unmöglich! Nun, wir stehen am Ende des Kongresses, und ich habe schon aus Ihren Kreisen gehört, daß man mit dem Verlauf des Kongresses besonders deshalb zufrieden ist, weil kein Abhaspeln der Vorträge stattgefunden hat. Nein, meine Herren, wir haben auch noch eine ausgiebige ruhige Diskussion gehabt. Daß das ermöglicht worden ist, ist sicherlich die Leistung unseres Herrn Vorsitzenden, der wieder einmal bewiesen hat, daß wir Sachsen eben helle sind.

Deshalb unserem Herrn Vorsitzenden ein dreimaliges Hoch. Er lebe hoch, hoch, hoch! (Die Anwesenden, die sich erhoben haben, stimmen in das dreimalige Hoch ein.)

Vorsitzender Kölliker-Leipzig: Ich danke, meine Herren.

Schluß gegen 5 Uhr.

[1]) Siehe Größere Vorträge II S. 485. — [2]) Ebenda S. 488.

Digitized by Google

II.

Größere Vorträge

und

Abhandlungen.

Digitized by Google

Digitized by Google

I.

Zur Technik der Arthrodesen — Operation am Schulter-, Hüft- und Kniegelenk.

Von

Prof. Dr. **H. Gocht,** Halle a. S.

Mit 3 Abbildungen.

Im Laufe der Jahre hat sich bei mir eine Technik entwickelt, die besonders durch die Schnittführung wesentlich von allen bekannt gegebenen Operationsmethoden abweicht. Das Charakteristikum der Schnittführung ist, daß die Gelenke in glatter einfacher Weise und sehr übersichtlich freigelegt werden, so daß keine komplizierten Wundverhältnisse entstehen, Blutgefäße so gut wie nicht getroffen werden und damit gerade bei dem Darniederliegen der Ernährungsverhältnisse im Operationsgebiet beste Garantien für das Operationsresultat, also für das feste knöcherne Verwachsen der Gelenkenden geschaffen werden.

Schultergelenk.

Der Patient liegt platt mit Kopf und Rücken auf einem schrägen Kissen, also mit leicht erhöhtem Oberkörper, so daß das zu operierende Schultergelenk den seitlichen freien Rand des Kissens gerade ein wenig überragt. Der Arm wird von einem Assistenten in leichter Abduktion und in mittlerer Rotation derart gehalten, daß der Vorderarm (im Ellbogengelenk rechtwinklig gebeugt) entsprechend der Rückenlage des Kranken schräg nach oben und medial gerichtet ist (Fig. 1). Die Rotationsstellung des Armes im Schultergelenk ist so stets übersichtlich gesichert; zwecks Innenrotation wird also der Vorderarm nach dem Thorax zu gesenkt, umgekehrt zwecks Außenrotation von dem Thorax senkrecht und darüber hinaus erhoben. Nun werden, wie bei der Schulterresektion, das Akromion, das Tuberculum majus und minus

Digitized by Google

und die Bizepssehne durch die atrophischen Deltoidesfasern hindurch genau palpiert, desgleichen der Gelenkspalt, der sich bei energischem Zug am Arm bis auf 2 cm und mehr zum Klaffen bringen läßt. Der Assistent hält den Arm so rotiert, daß sich der vordere Abschnitt des Tuberculum majus unter dem vorderen Abschnitt des Akromion befindet. Der Hautschnitt beginnt nun 3 cm vom freien Ende und über dem vorderen Abschnitt des Akromion und verläuft über das Gelenk und die vordere Hälfte des Tuberculum majus nach abwärts. Nach Durchtrennung von Haut und Fettgewebe werden die dünnschichtigen blassen Reste des Deltamuskels stumpf oder scharf durchtrennt, die Bizepssehne wird palpiert, mit einem Längsschnitt freigelegt und mittels stumpfen Hakens nach vorn gezogen. Jetzt wird zunächst die Gelenkkapsel bei Zug am Arm in der Richtung des Hautschnittes längs gespalten, die Weichteile werden bei Einwärtsrotation des Armes vom Tuberculum majus und bei Auswärtsrotation vom Tuberculum minus in üblicher Weise gelöst und dann die Kapsel soweit zirkulär an ihrem Ansatz am Humerus eingeschnitten, daß sich der Kopf bequem luxieren läßt. Nach vollendeter Luxation wird der knorplige Ueberzug des Kopfes mit dem Knorpelmesser ringsum abgeschält, desgleichen wird der Knorpel der Pfanne mit Hohlmeißel und kräftigem scharfem Löffel recht ausgiebig entfernt.

Fig. 1.

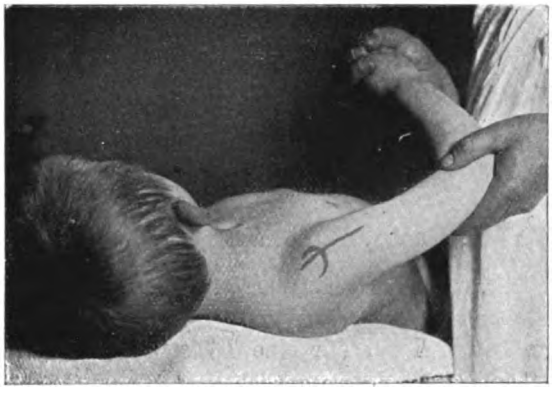

Nach diesen üblichen Vorbereitungen folgt die Hauptsache: die Präparierung von Akromion und Tuberculum majus zwecks Fixation und zur Schaffung günstiger Verwachsungsverhältnisse zwischen Schulterblatt und Oberarm. Zuerst wird die Unterfläche des Akromion mit dem Knorpelmesser wund geschnitten (wie dies auch Vulpius empfiehlt), dann werden die nicht verknöcherten Schichten der oberen Fläche des Akromion 2 cm medialwärts flach abgetragen, schließlich wird das Tuberculum majus scheibenartig

Digitized by Google

derart von oben nach unten eingemeißelt, gewissermaßen abgespalten, daß es peripherwärts mit dem Humerus in festem Zusammenhang bleibt, daß also sein zentraler Teil leicht abklappt. Jetzt erfolgt die Reposition des Kopfes, das Tuberculum majus wird über das oben und unten wunde Akromion bei rechtwinklig abduziertem Oberarm herübergeschoben und zunächst kontrolliert, daß sich der Humeruskopf allseitig gut an die Pfannenwandung anlegt. Geschieht dies nicht genügend, so vertieft man durch einen Meißelschlag in situ die Abspaltung des Tuberculum majus. Durch die Weichteilreste und das Periost des Tuberculum majus und der oberen medialen Partien am Akromion werden mittels scharfer Periostnadeln zwei oder drei feste Seidennähte gelegt und geknotet, während der Assistent den Oberarm etwas vor der queren Körperachse rechtwinklig abduziert und in mittlerer Rotationsstellung hält. Nun erfolgt Schluß der noch sichtbaren klaffenden Kapselteile sowie der Deltoidesreste mittels Seidenknopfnähten; die Haut wird mit fortlaufender Katgutnaht oder mit Klammern geschlossen. Die Wundränder werden leicht jodiert, samt ihrer Umgebung zwei bis drei Finger breit mit Mastixlösung bestrichen und mit sterilen Mullkompressen zugeklebt.

Fig. 2.

Der ganze im Ellbogengelenk rechtwinklig gebeugte Arm und die Achselhöhle werden gut mit Wiener Watte gepolstert und meine Leichtmetall-Axilla-Schiene (Fig. 2) angewickelt, so daß der Arm in seiner ihm durch die Operation gegebenen Stellung absolut unbeweglich festliegt. Fixation des sehr leichten Verbandes durch einige Stärkebinden. Dieser Verband bleibt, wenn der Patient nicht zu sehr schwitzt, 4 Wochen liegen; zwischendurch wird nach 8—10 Tagen die Wunde mit Hilfe eines kleinen Verbandfensters kontrolliert (eventuell Ent-

Digitized by Google

fernung der Klammern). Der zweite Verband wird genau so angelegt und bleibt 2 Monate liegen; Patient geht damit nach Hause. Nach 3 Monaten trägt Patient noch bis auf weiteres die gleiche Axilla-Armschiene; täglich wird die ganze Schulterblattmuskulatur zweimal massiert und Patient lernt allmählich den Arm mittels des Schulterblattes zu heben und vorwärts und rückwärts zu führen. Kinder unter 12 Jahren lasse ich die Schiene noch 2—3 Monate lang unter der Kleidung angeschnallt tragen; ältere Patienten sollen die Schiene möglichst noch 3—4 Monate tragen, ehe sie sich dieselbe ganz langsam — täglich mit 2 Stunden beginnend — abgewöhnen.

Die knöcherne Verwachsung wird stets eine vollkommene, eine Wundstörung habe ich niemals erlebt.

Hüftgelenk.

Wie für die blutige Reposition der angeborenen Hüftverrenkung, so habe ich mir auch für die Arthrodese des Hüftgelenks die ganz außerordentlich bequeme und einfache Schnittführung nach Ludloff zunutze gemacht. Bringt man das gelähmte Bein in rechtwinklige Abduktionsstellung bei Außenrotation des Oberschenkels, also derart daß bei der Rückenlage des Patienten die Außenflächen des Fußes, des Unter- und Oberschenkels dem Operationstisch flach aufliegen, so springt der Schenkelkopf in der Pfannengegend einladend vor, und man kann Kopf und Pfannenrand, Schenkelhals und Trochanter minor auf das genaueste durch den breiten längsverlaufenden Spalt zwischen der Adduktorengruppe und den langen Tubermuskeln durchpalpieren. Der Schnitt beginnt 2—3 cm medial vom durchzufühlenden Schenkelkopf und verläuft dem Spalt und Schenkelhals entsprechend, im ganzen etwa 10—12 cm lang. Dieser Schnitt liegt also ein wenig mehr nach unten (in situ gesprochen), etwa parallel dem von Ludloff angegebenen. Nach Durchtrennung der Faszie gehe ich, Ludloffs Technik folgend, stumpf und so gut wie ohne Blutung in die Tiefe bis auf den medialen und vorderen Teil der Hüftkapsel. Wenn jetzt ein Assistent an dem rechtwinklig abduzierten Oberschenkel kräftig zieht, so entfernt sich bei der schlaffen Kapsel des schlottrigen Hüftgelenkes der Kopf vom Pfannengrund und man fühlt vor dem Pfannenrand das klaffende Gelenk. Die Kapsel wird nun in der Längsrichtung am Pfannenrand beginnend eröffnet, und zwar so weit, daß man zunächst das Ligamentum teres mit der Schere durchtrennen, den Schenkelkopf bequem luxieren und aus der Hautwunde herauswälzen kann. Nun wird der knorplige

Digitized by Google

Belag des Schenkelkopfes entfernt, und zwar besonders dick und tiefgehend an seinen medialen und oberen Teilen, die sich bei leichter Abduktionsstellung hauptsächlich gegen den Pfannengrund und gegen das Pfannendach drängen. Ferner schneiden wir mit dem H o f f a schen Hüftlöffel, mit dem Pfannenbohrer von D o y e n und mit Handhohlmeißeln die Knorpellagen aus der Hüftpfanne, die bei dieser Schnittführung sehr bequem und zugänglich vor uns liegt.

Schließlich reponieren wir den Hüftkopf, überzeugen uns noch einmal, auch bei gemilderter Abduktion des Oberschenkels, daß die wundgemachten Gelenkteile guten Schluß haben, und nähen nun

Fig. 3.



etagenweise die Kapsel- und Muskelfaszienschicht mit Seidenknopfnähten, die Haut mit fortlaufender Katgutnaht oder mit Klammern. Jodierung der Wundränder; weitreichende Verklebung der Inzision mit Mastix und Mullkompressen. Langsame Ueberführung der Beine in St:eckstellung und mäßige Abduktion. Becken-Bein-Fuß-Gipsverband für 4 Wochen; Besichtigung und Versorgung der Hautwunde nach 8 Tagen durch ein Fenster. Der zweite gleichgroße Gipsverband bleibt wieder 4 Wochen liegen, dann erhält Patient noch einen Gipsverband, der das Becken, die Hüfte, den Oberschenkel und eben das Kniegelenk umfaßt (der größte Teil des Unterschenkels und der Fuß bleiben ganz frei). Mit allen diesen Verbänden läuft Patient umher. 3 Monate post operationem: einfache Lederhülse für Becken und Oberschenkel bei freiem Kniegelenk, Unterschenkel und Fuß. Diese Hülse trägt der Kranke noch für 2—3 Monate. Verkürzt man die Fixation wesentlich, so entsteht nicht eine knöcherne, sondern nur eine bindegewebige Verwachsung zwischen den Gelenkteilen.

Digitized by Google

Einige meiner Patienten weisen solche nicht knöcherne Vereinigung im Hüftgelenk auf und gehen auch damit vorzüglich.

Kniegelenk.

Der Kranke befindet sich in Rückenlage, unter dem gelähmten Kniegelenk liegt quer ein nur zwei Finger dickes Roßhaarkissen. Blutleere. Das Kniegelenk wird so gelagert, daß die Kniescheibe genau nach oben liegt. Man stößt nun die Spitze eines kräftigen, bauchigen Resektionsmessers 3—4 cm oberhalb der Patella genau in der Mittellinie durch die Haut, die Sehnen- und Muskelreste und durch den oberen Kniegelenksrezessus bis auf den Knochen, während die linke Hand die Patella exakt in ihrer Mittellage fixiert. Der Schnitt, auf den ich durch Timmer-Amsterdam aufmerksam gemacht worden bin, durchdringt nun in einem langen Zuge die Kniescheibe (letztere so tief, als es ihre knöcherne Beschaffenheit gestattet) und ihr Ligamentum proprium nach unten bis zur Spina tibiae; der stehengebliebene knöcherne Rest der Patella wird mit einigen Meißelschlägen glatt durchtrennt.

Nun werden große scharfe Haken hinter der medialen und lateralen Patellahälfte eingesetzt. Die Spannung, welche durch den Kapselansatz am oberen vorderen Tibiarand entsteht, beseitigen wir dadurch, daß wir die Kapsel hier mit Messer und Schere abtrennen. Nun klafft die Wunde weit genug; das Kniegelenk wird etwa rechtwinklig gebeugt und dabei werden die Kniescheibenhälften ganz medial und lateral luxiert; die Kreuzbänder werden durchtrennt, die Menisci abgetragen.

Jetzt schlage ich zuerst mit ganz breitem Meißel eine dünne Knorpel-Knochenlamelle von den Oberschenkelkondylen, während das Kniegelenk fest auf der Unterlage gesteckt aufliegt. Danach eine gleich dünne Lamelle von der Tibia. Vorherige Gelenkdeformitäten (X-Stellung) werden dabei berücksichtigt. Während des Abschlagens der Lamellen lasse man kräftig das Kniegelenk auseinanderziehen. Nun werden die Knochenwundflächen aufeinander gepaßt und nötigenfalls noch Korrekturen durch weiteres flächenhaftes Wegmeißeln angebracht. Ruhen die Flächen so aufeinander, daß das Kniegelenk von allen Seiten betrachtet absolut gerade steht, so bohre ich mit einem dreikantigen Pfriemen durch den oberen vorderen Tibiarand medial und lateral zu ein Loch, ebenso durch den vorderen Rand der Femurkondylen, an korrespondierenden Stellen. Bei gebeugter Haltung führe ich mit kräftiger halbgrader Nadel medial und lateral einen festen Saiten-

Digitized by Google

faden (Turnerseide 6) durch die sich entsprechenden Bohrlöcher, lasse das Kniegelenk strecken und knote die beiden Fäden. Sie sollen später nichts halten, dienen nur zur vorläufigen richtigen Adaptierung.

Zum Schluß schneide ich mit dem Knorpelmesser den Knorpelbelag von der Facies patellaris am Femur; dann meißle ich die hinteren Flächen der beiden Kniescheibenhälften ab (während ein Assistent die Hälften mit der Knochenzange festfaßt und auf die äußere Kante aufstellt). Nunmehr werden die Patellarhälften wieder aneinandergelegt, so daß ihre knorpelfreien Hinterflächen der angefrischten Facies patellaris aufliegen, und mit Seidenknopfnähten, die nur durch den ligamentären und periostalen äußeren Ueberzug greifen, vernäht; ebenso wird der tiefe Schnitt durch die sehnigen, muskulären und ligamentären Teile oberhalb und unterhalb der Kniescheibe durch Seidenknopfnähte wieder vereinigt. Schluß der Hautwunde durch fortlaufende Katgutnaht oder durch Klammern. Jodierung der Wundränder, Verkleben der Wunde in breiter Ausdehnung mit Mastix und Mullkompressen. Nun folgen einige zirkuläre festangewickelte Wickelkompressen, um das Gelenk fest zu fassen und zu komprimieren, dann wird die H e n l e-binde am Oberschenkel entfernt und ein großer Becken-Bein-Fuß-Gipsverband angelegt für 3 Wochen. Nach 8 Tagen Kontrolle und Versorgung der Wunde durch ein Fenster. Der zweite gleich umfassende Gipsverband bleibt 8 Wochen liegen; mit diesem geht Patient (7 Wochen post operationem) umher. Nach Abnahme dieses Verbandes (also 11 Wochen post operationem) wird kontrolliert, ob schon eine absolut feste, knöcherne Vereinigung der Knochenflächen eingetreten ist. Ist dies der Fall, so erhält der Patient eine schnürbare Lederhülse, die den Unterschenkel und Oberschenkel fest umfaßt, den Fuß aber freiläßt. Ist die Verknöcherung nach 11 Wochen noch nicht ganz fest, so gebe ich nochmals für 4 Wochen einen großen Gipsverband um Becken, Ober- und Unterschenkel, der den Fuß freiläßt, damit der Patient mit Tretübungen beginnen und allmählich zu vorsichtigen Belastungen und Gehversuchen übergehen kann.

Digitized by Google

II.

Die Entstehung der Diaphysenbrüche auf Grund der Festigkeitslehre.

Von

Dr. **Th. Christen,** Bern.

Mit 13 Abbildungen.

Meine Herren! Mit dem Auftrage, ein Kapitel aus der Frakturmechanik vor Ihrer Gesellschaft zu behandeln, ist mir eine unverdiente Ehre zuteil geworden. Derjenige, der sie voll verdient hätte, ist mein leider zu früh verstorbener Freund, Dr. Hermann Zuppinger. Er ist allerdings in der Zeit, da er uns sein Bestes gab, körperlich ein Invalide gewesen und hätte nicht persönlich an einem Kongresse teilnehmen können. Es ist mir daher eine hohe Freude, in seinem Namen sprechen zu dürfen.

Es besteht aber noch ein Grund mehr, warum ich Ihnen für Ihre Einladung dankbar bin: ich sehe darin eine Anerkennung der Bedeutung der medizinischen Physik. Die medizinische Physik bildet nicht nur die Grundlage der physikalischen Therapie, sie wirkt außerdem befruchtend auf verschiedene andere Gebiete der medizinischen Wissenschaft. Und wenn nun heute die Orthopäden, die zwischen den Chirurgen und den Physiotherapeuten die Mitte halten, einer aktuellen Frage der medizinischen Physik vermehrtes Interesse entgegenbringen, so ist dies ein weiterer Schritt zu deren richtiger Einschätzung durch die Vertreter sämtlicher medizinischen Einzelfächer.

Es mag ja zunächst etwas ungewöhnlich erscheinen, wenn ein Vertreter der physikalischen Medizin über Knochenbrüche spricht, denn die Frakturtherapie liegt doch zumeist in den Händen der Chirurgen. Chirurgie heißt wörtlich „Handwerk". Aber die Chirurgie ist doch mehr als ein bloßes Handwerk; sie ist eine auf wissenschaftlicher

Digitized by Google

Grundlage aufgebaute Kunst. Und in der Frakturenlehre ist diese Grundlage die Mechanik.

Daher die Notwendigkeit, die Lehre vom Knochenbruch auf exakter mechanischer Grundlage aufzubauen. Daher auch die Berechtigung des Physikers, ein Wort mitzureden.

Es ist also nicht pure persönliche Liebhaberei, wenn ich Ihnen einige theoretische mechanische Argumente vorlege, sondern das Bedürfnis und die Pflicht, daß wir, die wissenschaftlich Denkenden, nicht an der Oberfläche handwerksmäßiger Routine hängen bleiben, sondern so weit als möglich den Dingen auf den Grund gehen.

Ein kleines, aber besonders für eine kurze Darstellung geeignetes Kapitel ist die Anwendung der Festigkeitslehre auf die Mechanik der Diaphysenbrüche. Eine anschauliche Anwendung der Festigkeitslehre verlangt zweierlei: eine einfache Anordnung der Kräfte und eine einfache geometrische Form der Materie. Beides ist in unserem Falle gegeben. Wir werden sehen, daß die Zahl der wirkenden Kräfte meist drei nicht übersteigt. Ferner dürfen wir als einfache Grundform der Diaphyse den Hohlzylinder aufstellen.

Gestatten Sie mir nun gleich zur Illustration des folgenden einige ausgewählte Beispiele anzuführen.

1. Bruch der Fibula durch Biegung.

Verschaffen Sie sich auf der Anatomie eine Fibula und versuchen Sie, diese durch Biegung zu brechen. Dabei wird Ihnen verschiedenes auffallen: einmal die relativ große Biegsamkeit des Knochens (erst bei einem Bogen von ca. 60° tritt der Bruch ein), ferner die bedeutende Kraft, die ein Biegen bis zum Bruch verlangt, und dann mitunter werden Sie sehen, daß das „dreieckige Fragment", das nach üblicher Anschauung auf der Konkavseite „herausgedrückt" werden soll, nicht etwa nach der Konkavseite, sondern mit großer Gewalt nach der Konvexseite der Biegung geschleudert wird.

Im Gegensatz dazu steht die „Paradefraktur" der Ulna, welche entsteht unter Stockschlag auf den zur Abwehr vorgestreckten (meist den linken) Unterarm, bei der eine weite Ausbiegung der ganzen Ulna gar nicht möglich ist (sie würde vorher am Radius anstoßen) und trotzdem genau die Form einer Biegungsfraktur entsteht.

2. Die Krönlein sche Längsfraktur des Humerus.

Krönlein hat im Jahre 1873 über einen merkwürdigen Fall berichtet: Ein Bauer stemmt eine 10 m lange Leiter in senkrechter

Digitized by Google

Stellung, wird dabei zu einer außergewöhnlichen Kraftanstrengung veranlaßt, verspürt einen plötzlichen Schmerz im Oberarm, wird ins Krankenhaus verbracht und stirbt infolge Vereiterung der angrenzenden Gelenke. Das war lange vor der Röntgenära. Bei der Autopsie fand man eine vollständige Spaltung des Humerus, die der Länge nach vom Schultergelenk bis ins Ellbogengelenk reichte.

Gegensatz hierzu: Die von de Quervain und Iselin beschriebenen Stauchungsfrakturen des kindlichen Knochens, wo — ebenfalls unter Längskompression — zirkuläre Auswulstungen entstehen.

3. Als Zuppinger zum erstenmal versuchte, eine Tibia durch Torsion zu brechen, brachte er es fertig, unter großer Kraftanstrengung den Fuß im Fußgelenk abzudrehen, aber die Tibia blieb unversehrt. Darauf hat er beide Enden des Knochens sicher verstaut, das eine Ende

Fig. 1.

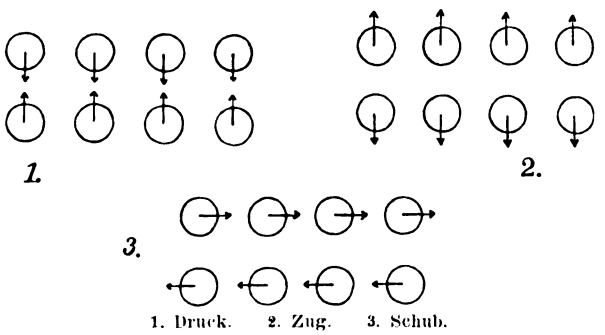

fixiert und einen Hebelarm von 4 m am anderen Ende angesetzt. Und so noch bedurfte es einer großen Kraftanstrengung, um den Bruch durch Torsion zu erreichen.

Und wie leicht bricht eine Tibia unter Torsion, wenn der Patient mit fixiertem Fuß nach der Seite umfällt!

Festigkeit, Deformation und Bruch.

Wird ein elastischer Körper durch äußere Kräfte deformiert, so werden bestimmte Molekülgruppen sich einander nähern. Es entsteht dann zwischen solchen Molekülen eine Druckspannung, kraft deren diese Moleküle wieder voneinander wegstreben. Zum Bruch führt eine Druckspannung nie[1]).

[1]) Dagegen entstehen unter der Wirkung primärer Druckkräfte sekundäre Zugspannungen, die dann ihrerseits zum Bruch führen. Als Beispiel hiezu

Digitized by Google

Andere Molekülgruppen werden voneinander entfernt. Zwischen solchen Molekülen entsteht dann eine Zugspannung, kraft deren diese Moleküle wieder gegeneinander streben. Ueberschreitet aber diese Deformation die Festigkeitsgrenze, so tritt der Bruch ein, und zwar senkrecht auf die Richtung des Zuges.

Wieder andere Molekülgruppen werden aneinander vorbeigeschoben. Zwischen solchen Molekülen entsteht eine Schubspannung, kraft deren diese Moleküle wieder aneinander vorbei in die ursprüngliche Lage zurückstreben. Ueberschreitet aber diese Deformation die Festigkeitsgrenze, so tritt der Bruch ein, und zwar — im Gegensatz zu der

Fig. 2.

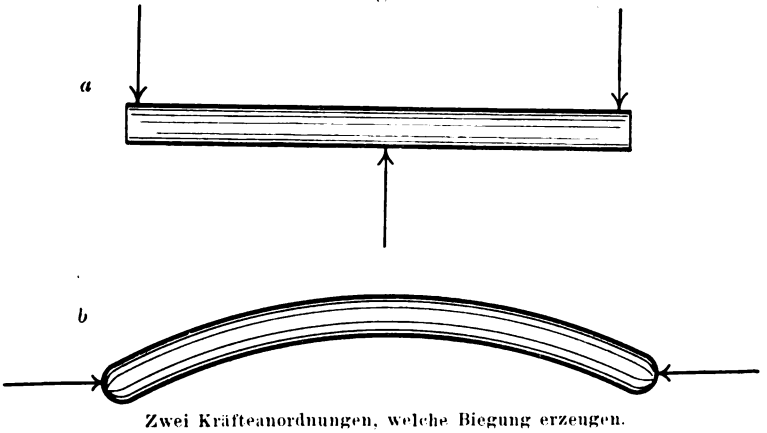

Zwei Kräfteanordnungen, welche Biegung erzeugen.

Zugspannung — parallel zu den Schubkräften. Ein Instrument, mit dem wir täglich Schubfrakturen erzeugen, ist die Schere. Man spricht daher auch von scherenden Kräften und von Abscherungsfrakturen.

Diese Verhältnisse werden in einfacher und übersichtlicher Weise durch Fig. 1 veranschaulicht.

Biegung.

Wird ein Hohlzylinder über seine Länge gebogen, etwa unter Wirkung der in Fig. 2 a und b angedeuteten Kräfteverteilungen, so muß seine Länge auf der Konvexseite der Biegung größer, auf deren Konkavseite geringer werden. Es entstehen daher auf der Konvexseite

vergl. den Mechanismus der Aussprengung des „rautenförmigen" Fragmentes (Fig. 8 u. 9).

Digitized by Google

Zugspannungen, auf der Konkavseite Druckspannungen. Zeichnen wir den Querschnitt dieses Hohlzylinders (Fig. 3), so muß bei A eine longitudinale Zugspannung und bei B eine longitudinale Druckspannung auftreten. Da aber in der Natur sich nichts sprungweise ändert, so muß auf dem Umfang des Querschnittes die Zugspannung gegen die Stellen C und D allmählich abnehmen, Null werden, und dann gegen B in eine zunehmende Druckspannung übergehen.

Die Stellen C und D, wo die longitudinale Spannung gleich Null ist, nennt man die neutrale Schicht der Biegung. Die unter Spannung stehenden Schichten oberhalb und unterhalb der neutralen Schicht haben deshalb das Bestreben, gegen die spannungslose neutrale Schicht auszuweichen. Daher die Abflachung des Querschnittes, wie sie aus Fig. 3 ersichtlich ist. (Selbstverständlich ist die Abflachung übertrieben gezeichnet, damit sie deutlich zum Ausdruck kommt. Solche Grade erreicht sie beim Knochen nicht!)

Fig. 3.

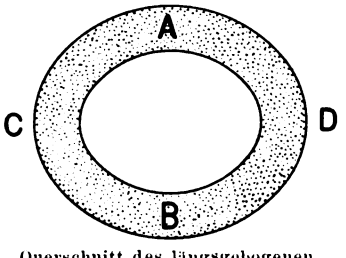

Querschnitt des längsgebogenen Hohlzylinders.

Da wir nun wissen, daß nicht die Druckspannungen, sondern die Zugspannungen zum Bruch führen, so muß der erste Einriß auf der Höhe der Konvexität, d. h. auf der Außenseite des Hohlzylinders bei A erfolgen. Dies ist tatsächlich auch stets der Fall. Bei sehr spröden Knochen (alte Leute) kann von hier aus der Bruch den ganzen Knochen quer durchsetzen. Anders bei den elastischern Knochen des Erwachsenen vor dem senilen Alter. Hierzu bedürfen wir nochmals der Fig. 3.

Fig. 4.

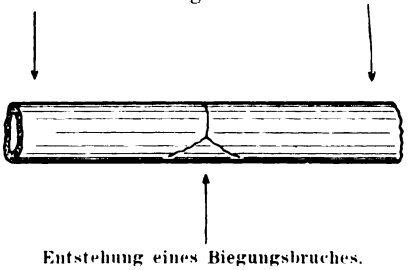

Entstehung eines Biegungsbruches.

Durch die Abplattung des Querschnittes wird die Krümmung in den Punkten C und D vermehrt. Es entstehen daher an diesen Stellen auf der Außenseite zirkuläre Zugspannungen. Führen diese zum Bruch, so muß der Einriß senkrecht zur Zirkulärspannung, also parallel zur Längsachse erfolgen. Daraus erklärt sich das Abbiegen der Bruchfläche bei den Biegungsbrüchen gegen die Richtung der Achse, wie dies Fig. 4 darstellt. Diese Ab-

Digitized by Google

biegung kann gelegentlich auch nur nach der einen Seite anstatt nach beiden erfolgen. Ist sie doppelseitig, so wird das „dreieckige Fragment" auf der Konkavseite der Biegung ausgesprengt.

Bei der Paradefraktur kann durch das schlagende Instrument dieses Fragment sekundär nochmals durchgebrochen werden, wie aus Fig. 5 ersichtlich ist. Aber der ganze Mechanismus ist hier ein anderer. Von einer Ausbiegung der ganzen Ulna auch nur bis 10° (bei der Fibula auf der Anatomie waren es 60°) ist dabei keine Rede. Die elastische Deformation betrifft nur einen kleinen Teil des Knochens in der Nähe der Schlagstelle. Je rascher der Schlag geführt wird, um so enger ist diese Stelle beschränkt. Um so stärker ist aber die lokal eng beschränkte Biegung, um so ausgiebiger gestaltet sich die lokale intermolekulare Störung, und an deren Festigkeitsgrenze tritt der Bruch ein. Dies ist ein Beispiel für den Unterschied zwischen einer „statischen" und einer „dynamischen" Fraktur, d. h. zwischen einem solchen Bruchmechanismus, bei dem die Geschwindigkeit der Kraftwirkung nicht von Einfluß auf die Form der Bruchfläche ist, gegenüber dem anderen, welcher von der Geschwindigkeit abhängig ist.

Fig. 5.

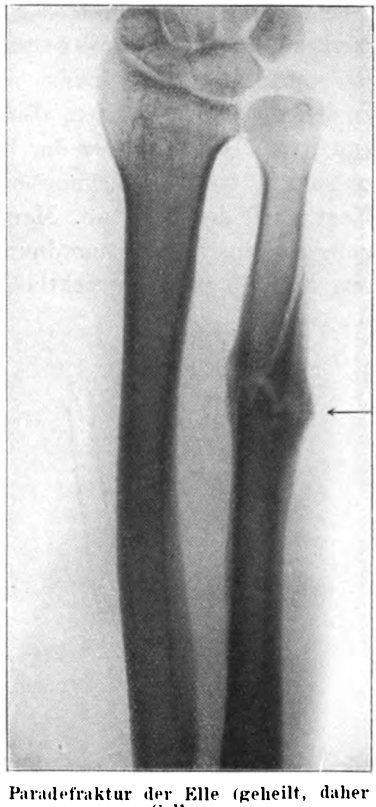

Paradefraktur der Elle (geheilt, daher Callus).
Der Pfeil stellt den Stockschlag dar. Er entspricht der mittleren Kraft in Fig. 2a. Die beiden äußern Kräfte sind in diesem Fall durch die Trägheit (Beharrungsvermögen) der nicht getroffenen Teile ersetzt.

Fig. 6.

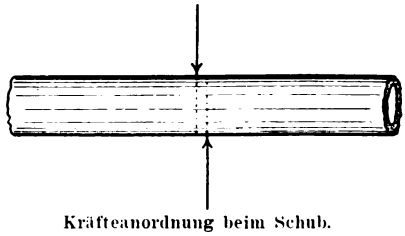

Kräfteanordnung beim Schub.

Schub.

Bei den Schubfrakturen oder Abscherungsbrüchen (Fig. 6) stehen sich zwei Gewalteinwirkungen gegenüber: entweder gerät ein Arm zwischen die Speichen eines

Digitized by Google

drehenden Rades oder es wird ein Finger zwischen zwei ungleichhohen Stühlen geklemmt oder es rollt das Rad eines schweren Fuhrwerkes über den teilweise gestützten Unterschenkel usw. Die Wirkung ist stets die gleiche, indem auf alle Fälle der erste Einriß parallel zu den wirkenden Kräften, also senkrecht zur Oberfläche des Knochens, eintritt. Wenn sich aber der Bruch der gegenüberliegenden Oberfläche nähert, so tritt ein Biegungsmoment in Wirkung und die Bruchfläche biegt nach der Seite ab. Man kann dann aus der Richtung des Biegungszackens auf die Anordnung der scherenden Kräfte schließen, wie aus Fig. 7 b und c ersichtlich ist. Fig. 7 a dagegen zeigt die Wir-

Fig. 7.

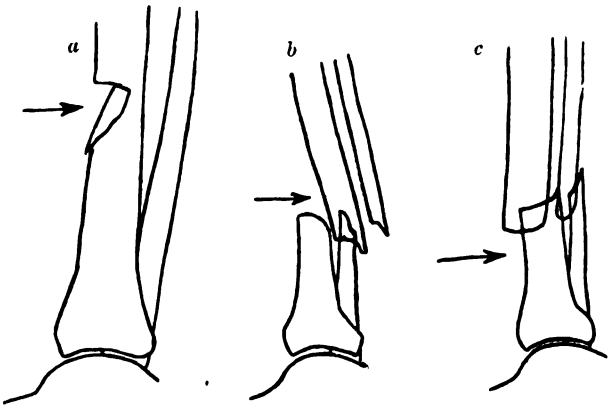

Schubfrakturen.

kung eines Schubes, der nach der Hälfte der getanen Arbeit zum Stillstand kam.

Es sei hierbei ausdrücklich darauf aufmerksam gemacht, daß sowohl durch Schub als durch Biegung unter Umständen die gleiche Bruchform erzeugt werden kann. Da es vorkommt, daß von den in Fig. 4 angedeuteten Seitenästen nur der eine zur Ausbildung kommt, so muß in solchen Fällen das gleiche Bild des vollendeten Bruches zustande kommen, wie in den Figuren 7 b und c. Also Vorsicht bei Rückschlüssen von der Bruchform auf den Mechanismus des Brechens!

S t a u c h u n g.

Unter Stauchung eines Zylinders versteht man dessen Kompression in der Richtung der Längsachse. Am Knochen kommt die Stauchung zustande sowohl durch die Belastung (untere Extremität) als

Digitized by Google

durch den Muskelzug. Besonders der letztere nimmt bedeutende Dimensionen an: Bei Zehenstand auf einem Fuß ist die Tibia eines 75 kg schweren Mannes nicht mit 75 kg, sondern, dank der gleichzeitigen Wirkung der Wadenmuskulatur, mit ungefähr dem dreifachen Wert, d. h. 225 kg belastet. Trägt die Hand des horizontal ausgestreckten Armes ein Gewicht von 10 kg, so setzt der Deltoideus das oberste Stück des Humerus unter einen Längsdruck von ca. 200 kg.

Fig. 8.

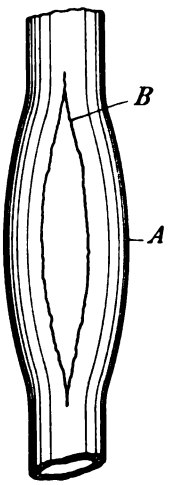

Zum Mechanismus des Stauchungsbruches.

Legen wir dem zuerst genannten zehenständigen Mann eine Last von 50 kg auf die Schultern — gewiß noch keine außerordentliche Leistung —, so steigt die Längsdruckbelastung der Tibia auf 375 kg. Bedenkt man, daß der Querschnitt der Tibia keine 10 qcm beträgt, so kommt man zu einer Belastung der Tibia von ca. 40 Atmosphären, gewiß eine respektable Zahl!

An einem Gummizylinder, den man unter Längsdruck setzt, erkennt man ohne weiteres eine Ausbauchung seiner Mitte. Auch am Knochen muß dies stattfinden, wenngleich — dank seiner hohen elastischen Kraft — dem Auge nicht sichtbar.

Eine Ausbauchung bedeutet aber eine Vergrößerung des Umfanges und somit an jenen Stellen eine zirkuläre Zugspannung. Daraus ergibt sich mit Notwendigkeit, daß der erste Einriß senkrecht zu dieser zirkulären Zugspannung, also parallel der Achse erfolgen muß.

Fig. 9.

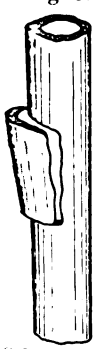

Schematische Darstellung des rautenförmigen Fragmentes.

Daher bei der Krönleinschen Oberarmfraktur die längsverlaufende Spalte; daher bei allen Stauchungsfrakturen als erstes Moment der Längsriß.

Beim plastischen kindlichen Knochen treten (am häufigsten oberhalb der distalen Radiusepiphyse) gleichzeitig eine Menge solcher Längsspältchen auf und ihre Gesamtheit führt zu einer wulstförmigen Ausbauchung, der „Wulstfraktur" (wie beim gestauchten Geschoß), die wohl zuerst von Iselin eingehend beschrieben worden ist. (Allerdings kenne ich keinen Fall mit vollständigem Zirkulärwulst.)

Beim Knochen des Erwachsenen verläuft der Bruch meist anders.

Digitized by Google

Entweder tritt ein biegendes Moment mit in Wirkung und die Bruchfläche weicht nach der einen oder anderen Seite oder nach beiden Seiten ab. Oder es kommt zur Aussprengung des sog. „rautenförmigen" Fragmentes. Der Mechanismus dieses Bruches ist durch Fig. 8 veranschaulicht, wobei natürlich die Deformationen, um überhaupt zum Ausdruck zu gelangen, stark übertrieben werden mußten.

Fig. 10.

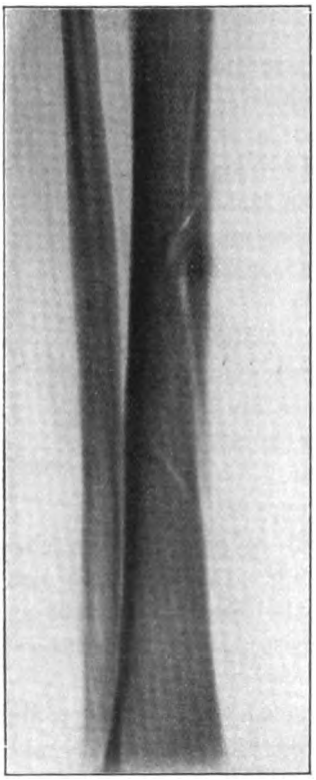

Stauchungsfraktur der Tibia.

Bei der Entstehung der primären Längsspalten müssen nämlich neue Biegungen auftreten: mit der Konvexität nach außen (bei A) und mit der Konvexität nach innen (bei B). Bei letzterer führt die Zugspannung — hier längs gerichtet — zum Einriß, der also, von innen nach außen fortschreitend, auf der Oberfläche senkrecht stehen muß. Daher kommt eine Bruchform zustande, wie sie durch Fig. 9 schematisch dargestellt ist. Die obere und die untere Begrenzung des ausgesprengten Stückes verlaufen aber meist nicht horizontal, sondern unregelmäßig schief, wie aus Fig. 10 ersichtlich. Dies muß darin seinen Grund haben, daß die beiden seitlich begrenzenden Längsspalten nicht zur gleichen Zeit die gleiche Länge erreicht haben. Gerade in der genannten Fig. 10 kommt die verschiedene Länge der beiden primären Längsspalten deutlich zur Darstellung.

Torsion.

Unter Torsion steht ein Zylinder dann, wenn seine beiden Enden unter entgegengesetzte Drehung gebracht werden, wie dies in Fig. 11 angedeutet ist. Die geraden Mantellinien des Zylinders gehen unter dieser Kraftwirkung in steile Schraubenlinien über. Es läßt sich ferner beweisen, daß diejenigen intermolekulären Verbindungen, die am stärksten gedehnt werden, unter 45° gegen die Achse des Zylinders geneigt sind. Senkrecht zu dieser Richtung muß daher der erste Einriß erfolgen, also ebenfalls unter einer Neigung von 45° gegen die Achse.

Digitized by Google

Die kürzeste Verbindungslinie zweier Punkte auf einem Zylinder ist die Schraubenlinie. Deshalb entsteht als primäre Bruchlinie auf der Zylinderoberfläche eine Schraubenlinie.

Fig. 11.

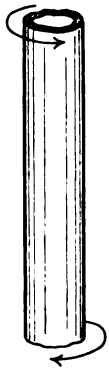

Kräfteanordnung bei der Torsion.

Es ist also durchaus falsch, wenn man die unter Torsion entstehenden Frakturen „Spiralbrüche" nennt. Schon im Jahre 1873 haben Koch und Filehne gegen diese Begriffsverwirrung protestiert. Sie ist aber bis heute unsterblich gewesen.

„Spiralbrüche" gibt es überhaupt nicht, weder auf der Röntgenplatte noch auf dem Sektionstisch. Unter Spirale versteht man eine in der Ebene um einen festen Punkt gewundene Kurve, also z. B. nach Art einer Uhrfeder. Der Torsionsbruch dagegen erfolgt längs einer Schraubenlinie, entsprechend Fig. 12a. Die Schraubenlinie ist keine ebene Kurve, sondern eine Raumkurve. Sie windet sich nicht um einen festen Punkt, sondern um eine feste Achse. Während die Spirale sich von ihrem Mittelpunkt immer weiter entfernt, behält die Schraubenlinie überall die gleiche Entfernung von der Zylinderachse.

Ist dann der schraubenförmige Verlauf der Torsionsbruchlinie soweit gelangt, daß ihre beiden Aeste die Hinterfläche erreicht haben, so entsteht ein starkes biegendes Moment, welches die noch stehende Hinterfläche von innen nach außen durchbricht. Hierzu vgl. Fig. 12.

Fig. 12.

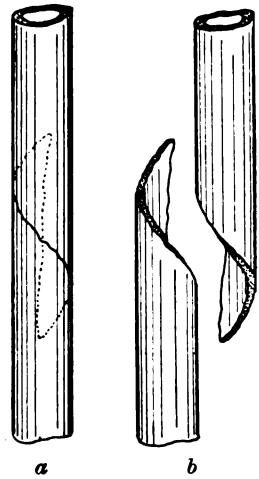

a *b*

Der Torsionsbruch.

Allerdings verlaufen die Torsionsbrüche meist nicht rein. Schon deshalb nicht, weil, wie der Versuch zeigt, die reine Torsion nur unter Entfaltung sehr hoher Kräfte zum Bruch führt, wie solche aus unseren Anamnesen kaum je könnten entnommen werden.

In Wirklichkeit entsteht der Torsionsbruch unter Wirkung einer exzentrischen Kraft: z. B. bei fixiertem Fuß wird der im Fußgelenk rechtwinklig gebeugte Oberschenkel seitlich abgedrängt (Torsion der Tibia); oder bei fixiertem Rumpf und Rechtwinkelstellung von Hüftgelenk und Kniegelenk wird der Fuß nach innen oder außen gedrängt (Torsion des Femur). Es entsteht dabei eine Kombination von Biegung und Torsion, wie sie

Digitized by Google

durch Fig. 13 schematisch veranschaulicht wird. — Aber es kommen noch andere Kräfte ins Spiel. An der Leiche würden die soeben beschriebenen Kräfteanordnungen nicht zu Frakturen der Tibia und des Femur, sondern im ersten Falle wohl eher zu einer Zerreißung der Kniegelenkbänder, im zweiten Falle zu einer Luxation im Hüftgelenk führen. Auch bei einem sinnlos Betrunkenen wird es schwerlich zu der üblichen Torsionsfraktur kommen.

Bei der Leiche sowohl als beim schwer Betrunkenen fällt nämlich die reflektorische Muskelwirkung fort, während der normale Mensch im Augenblicke der Gefahr eine bedeutende Muskelanstrengung macht. Wir haben bereits gesehen, welch ungeheuere Druckwerte solche Muskelwirkung schon unter gewöhnlichen Umständen erzeugt. Bei den intensiven Aktivierungen der Muskeln, wie sie im Augenblicke der Gefahr auftreten, und von deren Größe nachher das entsprechende muskuläre (nicht nur das psychische) Erschöpfungsgefühl Zeugnis ablegt, treten sicher noch größere Drucke in Wirkung.

Fig. 13.

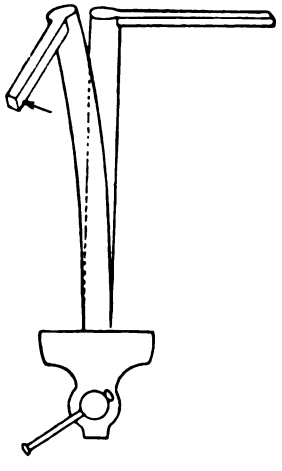

Kombination von Biegung und Torsion.

Wie lächerlich klein nimmt sich dagegen der Blutdruck aus, den man auch schon für den Unterschied zwischen den Bruchbedingungen am Lebenden und an der Leiche hat verantwortlich machen wollen: hier Druckwerte von ungefähr ein Fünftel Atmosphäre und dort 40 Atmosphären und mehr!

Nun erklärt sich die Leichtigkeit, womit der lebende Knochen unter Torsion bricht: Die gleichzeitig wirkenden Momente der Biegung und der Stauchung schaffen eine Reihe von weiteren Spannungen, die sich zu den Torsionsspannungen summieren. Dabei ist darauf zu achten, daß die Biegung einen ersten Einriß senkrecht zu der Längsachse anstrebt. Die Kombination von Biegung und Torsion wird also einen ersten Einriß erzielen, der flacher als 45° gegen die Achse verläuft. Umgekehrt erstrebt die Stauchung einen ersten Einriß parallel zu der Längsachse. Die Kombination von Stauchung und Torsion erzielt also einen ersten Einriß, der steiler als 45° gegen die Achse verläuft. Daraus ergibt sich, daß die Schraubenlinie des Torsionsbruches an der Stelle des ersten Einrisses steiler als 45° verläuft, wenn die gleich-

Digitized by Google

zeitige Stauchung überwiegt, flacher, wenn die gleichzeitige Biegung überwiegt.

Die Abbildung eines Torsionsbruches erübrigt sich wohl. Solche Formen findet ein jeder von Ihnen auf seinen Röntgenplatten. Oftmals werden Sie bei genauerem Zusehen erkennen, daß der schraubenförmige Teil der Bruchlinie sich noch weit über die Endzacken des Bruches, oft bis in eines der Gelenke hinein erstreckt.

Schlußwort.

Sie sehen, meine Herren, wie außerordentlich hübsch und einfach die Gesetze der anorganischen Festigkeitslehre sich auf den lebenden Knochen anwenden lassen. Sie sehen auch, daß es dazu keiner „höheren Mathematik" bedarf. Wir sind mit einem Minimum von elementarer Geometrie und Arithmetik ausgekommen.

Viele weitere Einzelheiten finden Sie in unserem kürzlich erschienenen Buche[1]), das die Mechanik und die Biologie der Knochenbrüche behandelt. Auch dort geht alles ohne Formeln und mit ganz wenigen Zahlen ab. Wenn Sie sich die kleine Mühe nehmen, die einschlägigen Fragen an Hand unserer kurzen Darstellung zu studieren, so werden Sie erkennen, daß diese Dinge nicht bloß von theoretischem Interesse sind. In gerichtlichen Fällen z. B. kann es von großem Werte sein, aus der Form der Bruchfläche Schlüsse zu ziehen auf den Hergang der Verletzung. Denken Sie nur an die eingangs erwähnte „Paradefraktur" der Ulna, deren Form wohl kaum durch eine andere Kraftwirkung hervorgerufen werden kann, außer durch raschen und wuchtigen Schlag in der Richtung gegen den Radius.

Ein besonders wichtiges Kapitel ist ferner die Anwendung eines andern Teiles der Mechanik, nämlich der Elastizitätslehre, auf die Muskelwirkung und deren Bedeutung für den Knochenbruch und seine Behandlung. Das gehört zwar nicht mehr hierher; ich wollte sie nur daran erinnern, wie hier überall Theorie und Praxis sich gegenseitig auf das schönste in die Hände arbeiten. Auch darüber werden Sie manche Anregung in unserem Buche finden.

Darum gestatten Sie mir zum Schlusse die Bitte: Helfen Sie mit, daß die bisher übliche, mitunter etwas geringschätzige Beurteilung der medizinischen Physik verdrängt und das Interesse für diese gewiß nicht bedeutungslosen Dinge neu belebt werde.

---

[1]) Zuppinger & Christen, Allgemeine Lehre von den Knochenbrüchen, Vogels Verlag.

Digitized by Google

Die medizinische Physik, seinerzeit begründet durch Adolf Fick, später weiter entwickelt durch Otto Fischer, Rudolf Fick, Boruttau u. a., ist noch längst nicht zu Ende ausgebaut. Und namentlich wird sie im akademischen Unterricht noch viel zu stiefmütterlich behandelt. Ihre gebührende Berücksichtigung wird ganz sicher eine Fülle von Klarheit in viele schwierige Fragen bringen, mit denen sich der Studierende sonst vergeblich oder unter unnützer Kraftvergeudung plagt. Aber auch für den Forscher liegt hier noch eine überreiche Fundgrube ungehobener Schätze des Wissens.

Sehen wir ab von der orthopädischen Chirurgie, so ist all das, was Sie arbeiten, meine Herren Orthopäden, mechanische, also physikalische Therapie. Eine physikalische Therapie kann sich aber in wissenschaftlicher Form nur dann gedeihlich entwickeln, wenn sie in der medizinischen Physik eine solide Grundlage findet.

Die medizinische Physik und die physikalische Therapie bilden gemeinsam eine große, vorzüglich in sich geschlossene Einheit: die physikalische Medizin.

Es ist im heutigen Zeitalter der immer weiter gehenden Spezialisierung sicherlich von Bedeutung, daß mit der physikalischen Medizin ein Sammelgebiet geschaffen wird, eine hohe Warte, von der aus die Gesamtheit der immer weiter sich entwickelnden Einzelheiten überschaut wird.

Die Spezialisierung muß ja kommen und immer weiter sich ausbilden; denn nur so wird jedem Sondergebiet ein volles Interesse und eine ungeteilte Arbeitskraft zuteil. Aber wir müssen anderseits auch Zentralstellen schaffen, welche die auseinanderstrebenden Einzelfächer zu einem organischen Ganzen vereinigen.

Digitized by Google

III.

Ueber Operationsbefunde bei Spina bifida occulta.

Von

Prof. Dr. **K. Cramer,** Cöln.

Auf dem letzten Orthopädenkongreß hatte ich mir erlaubt, Sie zu erinnern an gewisse Formen von Fußdeformitäten, wie sie vorkommen bei Spina bifida occulta resp. der hiermit verbundenen Myelodysplasie im untersten Teile des Rückenmarkes und der Cauda equina. Ueber diesen Zusammenhang war bisher in der Orthopädie nur wenig bekannt geworden; nur wenige Arbeiten existieren hierüber. Die klinischen Veränderungen, die in Frage kommen, liegen auf dem Gebiete der Sensibilität, Motilität und Trophik. Häufig sind sie progressiv. Es kommen vor Störungen für alle Qualitäten der Empfindung, ferner die schon genannten Fußveränderungen: Klumpfuß, Hohlfuß, Spitzfuß, Krallenzehenfuß usw., weiter Prolapsus uteri et vaginae, Balkenblase, Blasen- und Mastdarmstörungen. Die Röntgenbefunde darf ich wohl als bekannt voraussetzen. Ich habe hierüber voriges Jahr referiert. Versuche, diese kongenitalen Veränderungen durch operative Eingriffe am sakrolumbalen Teil des Rückenmarkes zu heilen oder zu bessern, liegen ganz vereinzelt vor. Ich habe nur 5 derartige Operationen finden können. Im Verlaufe des verflossenen Jahres habe ich einige Erfahrungen gesammelt und möchte hierüber kurz berichten.

Selten sind diese Fußdeformitäten bei Spina bifida occulta nicht. Ungefähr 30 Fälle habe ich in den letzten 12 Monaten gesehen, und zwar gehen sie meistens unter der Diagnose Klumpfuß und Hohlfuß, weil eben die Fußdeformität das augenfälligste ist. Differentiell-diagnostisch kommen in Frage Gestaltveränderungen des Fußes bei Syringomyelie und zerebralem Spasmus, sowie vereinzelt auch bei anderen chronischen Veränderungen des Zentralnervensystems. Hauptsächlich sind zu berücksichtigen Fußkontrakturen bei Syringomyelie, die ja

Digitized by Google

bekanntlich ebenfalls eine kongenitale Entwicklungsstörung sein kann. Die Fußmißstaltungen bei Syringomyelie lassen sich manchmal von denjenigen bei sog. Spina bifida occulta nicht differenzieren, besonders wenn die für diese Krankheit anderen typischen Symptome fehlen, wie Skoliose, trophische Störungen, gröbere motorische und sensible Erscheinungen. Dies um so mehr, als ja bekanntlich gerade bei dem lumbosakralen Typus der Höhlenbildung im Rückenmark Defektbildungen an der Hinterwand des Wirbelkanals sehr häufig sind. In solchen Fällen dürfte erst die Laminektomie die Diagnose sichern und sehr wahrscheinlich Heilung oder Besserung der Fußdeformität nicht bringen. Betonen möchte ich hier ferner, daß bei den 30 Fällen von Fußdeformitäten als Folge einer Myelodysplasie nur ein einziges Mal eine trophische Störung vorhanden war und nur ein einziges Mal ein geringer Grad von stärkerer Behaarung. Dagegen wurde häufig ein bisher nicht erwähntes Symptom gefunden: deutlicher, abgegrenzter Druckschmerz über der im Röntgenbilde zu sehenden Dehiszenz der hinteren Wand des Wirbelkanals. Demnach ist die Hypertrichosis sowie Störungen der Trophik nicht so häufig, wie bisher gemeldet wurde, oder die betonte Häufigkeit der letzteren deutet hin auf eine Verwechslung mit einer syringomyelitischen Dysplasie, bei der diese ja bekanntlich an der Tagesordnung sind. 9 Fälle wurden operiert, und zwar hat es sich gehandelt um acht Kinder im Alter von 10—14 Jahren und um einen Mann von 24 Jahren. Die Operationen wurden ausgeführt in den Fällen, wo man auf Besserung hoffen durfte, d. h. wenn die Kontraktur noch progressiv, nicht viele Jahre hindurch stationär gewesen war in derselben Qualität und Quantität. In letzteren Fällen finden sich sekundär ausgedehnte Schrumpfungsprozesse der Weichteile und der Muskulatur mit wenig Hoffnung auf Wiederherstellung. Ganz anders bei den ersteren. Hier kommt die Kontraktur zustande durch eine Störung im Gleichgewicht der Muskulatur, und zwar wohl meistens durch Spasmen. Die anderen Weichteile der Gelenke sind noch nicht geschrumpft.

Die Operation fand statt bei leichter Beckenhochlagerung in Bauchlage mit ovalärem Lappenschnitt, der seine Basis nach unten hat zur Vermeidung des Uebereinanderliegens der Hautnarbe und der anderen Operationsnarbe. Die Fascie in der Medianlinie wurde eingeschnitten, die Weichteilmuskelwülste zu beiden Seiten der Dornfortsätze wurden stumpf von der Hinterwand des Wirbelkanals abgelöst und alsdann der Wirbelkanal in einer Ausdehnung von 8 bis 10 cm an

Digitized by Google

der Stelle der durch die Röntgenplatte nachgewiesenen Dehiszenz mit der Krauseschen Zange reseziert, eventuell nach vorherigem Abkneifen der Dornfortsätze. Alsdann wurden die schädigenden Abnormitäten exzidiert und die zurückgeschlagenen Weichteile über dem offen bleibenden Wirbelkanal vernäht. Hautnaht. Die Blutung kann manchmal bedeutend sein. Sie steht auf Tamponade sehr rasch. In allen Fällen trat primäre Heilung ein.

In pathologisch-anatomischer Beziehung war der Befund sehr interessant, und zwar so, wie ich ihn bisher noch nicht beschrieben gefunden habe:

1. Fibröse, sehnige Stränge, ausgehend von dem Gewebe unter der Haut oder von Muskelaponeurosen, die durch die pathologische Dehiszenz oder zwischen zwei Dornfortsätzen hindurchtreten und sich bis in den Wirbelkanal verfolgen ließen, hier entweder in ein abnormes Fettgewebe endigend oder die Kauda einschnürend, in einigen Fällen zirkulär, in anderen Fällen quer durch Verwachsungen des Stranges mit der Dura.

2. Außerhalb und innerhalb des Wirbelkanals kleine Fettmassen, Lipome, welche teils die Dura umwachsen hatten, teils derselben auflagen.

3. In einigen Fällen stand das Ende des Duralsackes viel zu hoch, am oberen Rande des IV. oder des V. Lumbalwirbels, anstatt wie es normalerweise der Fall ist, am II. oder wie bei Kindern am III. Sakralwirbel.

4. Man sah Veränderungen am nervösen Apparat: Defekte und Asymmetrien an der Kauda, marklose Nervenfasern, starkes Angespanntsein der Kaudastränge.

In einem Falle war der untere Duralsack taillenförmig eingeschnürt durch eine abnorme Enge des Wirbelkanals.

Mikroskopisch fand man bei den exstirpierten Fettmassen und Strängen: Fettzellen und Bindegewebszellen, keine Nervenelemente. Bei einem Vergleich dieser Befunde mit den spärlichen bisher publizierten ist sofort augenfällig die geringfügige Natur der pathologischen Veränderungen, deshalb ließen sie sich auch leicht beseitigen. Nur in einem Falle fand ich Veränderungen, wie sie v. Recklinghausen beschrieben hat. Der sakrolumbale Wirbelkanal war ausgefüllt mit einer Fettmasse, in welcher Nervenfasern verliefen, sich aber nicht solieren ließen.

Wie sind die erreichten Resultate?

Digitized by Google

Selbstverständlich kann man nicht erwarten, daß die Fußdeformität sich sofort zurückbildet. Dies dauert mehrere Wochen oder Monate. Langsam wird die Muskulatur weich, langsam schwindet Hohlfuß und Krallenzehenfuß, werden die Zehen wieder beweglich, der Babinskische Reflex schwindet. Dies trat ein in 5 Fällen. Hier war das Resultat ein sehr schönes, beinahe vollendetes. 9 Fälle wurden operiert. 2 Fälle sind noch nicht abgeschlossen, stehen noch in Beobachtung.

Leicht sind im Anfang diese Operationen nicht, weil die topographischen und pathologischen Unterlagen resp. Erfahrungen fehlen. Doch habe ich die Ueberzeugung, daß man durch Mehrung der Operationsbefunde und damit der pathologischen Kenntnisse, sowohl in der Indikationsstellung zur Operation als auch im Heilerfolg, rasch weiter kommen wird. Die Fälle werden von meinem Assistenzarzte, Herrn Dr. Duncker, ausführlich in einer Arbeit erscheinen.

Digitized by Google

IV.

Beiträge zur Mobilisation ankylotischer Gelenke.

Von

Sanitätsrat Dr. **A. Schanz,** Dresden.

Mit 6 Abbildungen.

Die Mobilisation knöchern verwachsener Gelenke ist nichts Neues mehr. Aber die Methodik der Operationen steht noch nicht so fest, daß die Erfahrungen der einzelnen nicht lehrreich wären, seien sie gut oder schlecht. Dieser Gesichtspunkt läßt mich bitten, Ihnen von meinen Erfahrungen berichten und Ihnen ein paar Fälle zeigen zu dürfen.

Ich bin an die Mobilisation-Operationen ohne direkte Anlehnung an Vorbilder gegangen, und habe infolgedessen Wege eingeschlagen, die da und dort von den sonst gegangenen Bahnen etwas abbiegen.

Das erste Gelenk, welches ich angegriffen habe, war der

Ellbogen.

Schon auf der Naturforscherversammlung in Breslau 1904 konnte ich über mehrere durchbehandelte Fälle berichten.

Das Wesen meiner Operation besteht in der Ausmeißlung des Gelenkes und in der Einlegung eines gestielten Lappens aus dem Unterhaut-Fettgewebe in den künstlichen Gelenkspalt.

Ich führe, wenn der ulnare und der radiale Teil des Gelenkes ankylotisch ist, die Operation zweizeitig aus. Zuerst wird der wichtigere, der ulnare Teil in Angriff genommen. Ich lege einen Lappenschnitt, welcher etwa in der Mittellinie des Biceps dort, wo dieser sehnig wird, beginnt und in einem nach der Hand zu konvexen Bogen zur Höhe des Olekranons verläuft. Der Schnitt durchtrennt Haut und Unterhaut-

Digitized by Google

fett. Der umschnittene Lappen wird abgelöst, und es wird das ankylotische Gelenk von der medialen Seite her zugängig gemacht. Ehe man an die Ausmeißlung des Gelenkes geht, wird der Nervus ulnaris auspräpariert und mit einem stumpfen Haken aus der Gefahrenlinie gebracht. Die Ausmeißlung geschieht mit einem flachen schmalen Meißel, die Glättung der Meißelflächen mit der Fraise. Eine Kapselexstirpation ist bei Ankylosen nicht nötig, da eine Kapsel nicht vorhanden ist. Bei der Bildung der Gelenkfläche sucht man den natürlichen Formen möglichst nahe zu kommen. Man muß sich aber begnügen, ein einfaches Scharniergelenk zu erhalten.

Lassen sich die neugebildeten Gelenkflächen ohne Druck gegeneinander gut bewegen, so wird aus dem Hautfettlappen der Fettlappen auspräpariert, welcher in das Gelenk kommen soll. Seine Größe beurteilt sich, wenn man den ganzen Lappen an den Spalt probiert. Es ist zweckmäßig, den Hautfettlappen größer als den Implantationslappen zu machen, weil man dann bei der Naht nicht eine so dünne fettlose Haut vor sich hat.

Der Implantationslappen wird an seinen Rändern mit mehreren Silberdrähten durchstochen, diese Nähte durch den Gelenkspalt nach der lateralen Seite hinübergeführt und dort ausgestochen. So gewinnt man Zügel, mit denen der Implantationslappen genau auf seine Stelle gebracht werden kann. Jetzt darf bei Bewegungen keine Krepitation mehr auftreten.

Es folgt Naht, Wundversorgung und Fixation in Gipsverband.

Der Gipsverband bleibt 3—4 Wochen. Nach 6 Wochen folgt die Mobilisation des radialen Gelenkteiles.

Diese Operation wird nach demselben Schema von der lateralen Seite her ausgeführt. Sie ist viel kürzer und einfacher. Die Synostose zwischen Humerus und Radius ist ja schon bei der ersten Operation gelöst. Es ist nur die Lösung der Verwachsung zwischen Radius und Ulna auszuführen.

Nach der zweiten Operation folgt wieder 3 Wochen Fixation.

Eine weitere Nachbehandlung findet nicht statt. Ich sage den Patienten, sie sollen ihren Arm gebrauchen, so gut es geht.

Sie bewegen das neue Gelenk zuerst sehr vorsichtig, aber die Exkursionen werden immer größer und kräftiger, und schließlich erhält man, einmal rascher, einmal langsamer, einen Arm, der alles leistet, was irgend zu verlangen ist. Es

Digitized by Google

bleibt an der Beweglichkeit in allen Richtungen höchstens eine Einbuße von ein paar Graden. Die praktische Gebrauchsfähigkeit leidet darunter nicht. Die Bewegungen werden mit guter Kraft ausgeführt, sie sind völlig schmerzfrei. Bestehen bleibt eine leichte seitliche Beweglichkeit, die wohl bei besonders schwerer Arbeit stören könnte.

Wirklich schwere Arbeiten darf man von diesen Gelenken wohl überhaupt nicht verlangen. Ich habe es beobachtet, daß Patienten, wenn sie das neue Gelenk strapazierten, Schmerzen bekamen. Ich könnte mir wohl denken, daß solche Nearthrosen durch Ueberanstrengung an Arthritis deformans erkranken.

Ich will noch ein paar Worte zur Frage der Nachbehandlung anfügen.

Ich habe gesagt, daß ich nach Abnahme des Fixationsverbandes keine Nachbehandlung folgen lasse. Meine Resultate beweisen zunächst, daß die beliebte mediko-mechanische Nachbehandlung bei meinem Vorgehen unnötig ist. Ich kann aus genügender Erfahrung sagen, daß sie gefährlich und schädlich ist. Ich habe zuerst natürlich auch bald nach der Operation passive Bewegungen ausführen lassen und massiert und gymnastiziert. Dem verdanke ich einen vollen Mißerfolg; den einzigen, den ich habe. Eine tadellos geheilte Wunde platzte bei den passiven Bewegungen. Es kam zur Infektion und zu neuer Ankylose. Ich habe weiter beobachtet, daß die Patienten Schmerzen am Gelenk hatten, daß sie ängstlich waren, Gelenkbewegungen vermieden, solange wir sie in mediko-mechanischer Behandlung hatten, daß sich die Beweglichkeit aber sehr schnell einfand, nachdem wir sie aus dieser Behandlung entlassen hatten.

Deshalb also das Resultat: bei Implantation der von mir gewählten Fettlappen braucht man keine mediko-mechanische Nachbehandlung! Das ist ein Vorteil, der gerade dieses Implantationsmaterial besonders empfiehlt.

Um Ihnen die Resultate zu veranschaulichen, welche ich auf diese Weise erreiche, demonstriere ich Ihnen einen Fall, den ich vor etwa $1^1/_2$ Jahren operiert habe.

Die Patientin (24 Jahre alt) hatte infolge einer gonorrhoischen Entzündung eine volle Ankylose des Ellbogengelenkes, auch des radialen Teiles davongetragen. Sie macht mit guter Kraft, ohne irgendwelche Schmerzen, aktive Bewegungen, die nach allen Richtungen die normale Ausschlagsweite erreichen.

Digitized by Google

Die einzige Klage, welche die Patientin noch hat, geht dahin, daß sie bei andauernder schwerer Arbeit Schmerzen bekommt.

Das zweite Gelenk, welches ich angegriffen habe, ist das

Knie.

Da habe ich zuerst Operationen ausgeführt zur Mobilisation der Patella. Auch hier habe ich das subkutane Fettgewebe in gestielten Lappen als Interpositionsmaterial verwendet. Ich habe an der Innen- oder Außenseite einen Längsschnitt neben der Patella geführt, habe die auf der Patella liegende Haut mit ihrer Unterlage abgeschält, die Patella

Fig. 1.

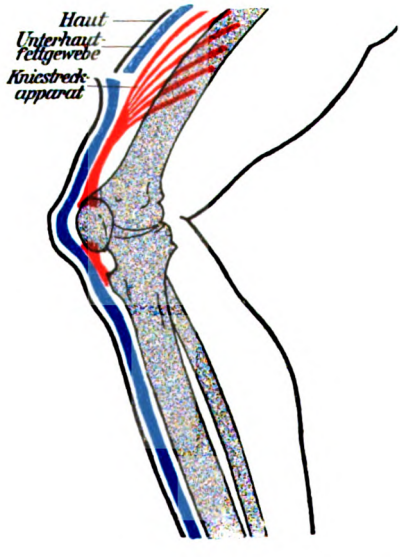

Fig. 2.

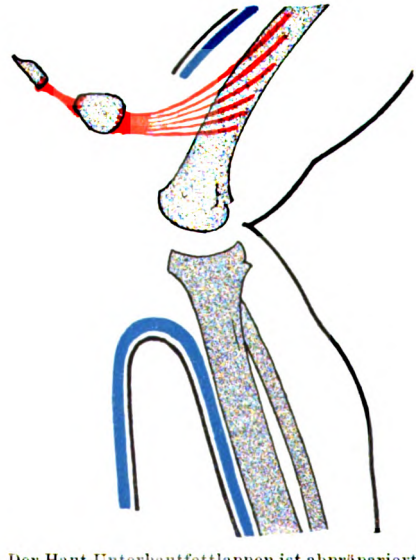

Der Haut-Unterhautfettlappen ist abpräpariert und nach unten geschlagen, der Kniestreckapparat ist gelöst und nach oben geschlagen, das neue Gelenk ist durch bogenförmige Resektion gebildet.

losgesprengt, dann einen breiten gestielten Lappen aus dem Unterhautfettgewebe gebildet und diesen unter der Patella durchgezogen. Dieser Lappen bringt die präpatellaren Schleimbeutel unter die Patella und ist dadurch zur Herstellung des Gleitens der Patella besonders disponiert.

Wichtig ist es bei diesen Fällen, daß man sich nicht nur auf die Lösung und Unterfütterung der Patella selbst beschränkt, sondern

Digitized by Google

daß man auch die zugehörige Muskulatur freimacht. Fast ausnahmslos ist diese von der Patella aus ziemlich weit herauf mit dem Femur narbig verwachsen. Diese Verwachsungen müssen gelöst werden und der Implantationslappen muß so groß sein, daß man auch diese Lösungsstellen mit ihm bedeckt. Andernfalls erhält man wohl eine passiv, aber keine aktiv bewegliche Patella.

Ich komme nun zur eigentlichen Knieankylose. Davon habe ich bisher 4 Fälle operiert. Ein Fall ist soweit, daß ich über ihn berichten kann. Bei diesem handelte es sich um eine volle knöcherne Verwachsung in Beugestellung von etwa 45° nach Osteomyelitis.

Fig. 3.

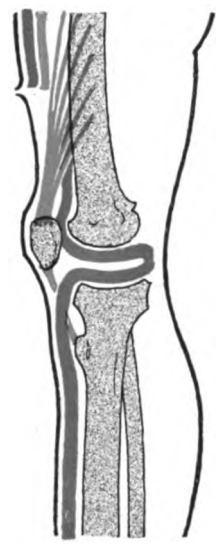

Der gestielte Unterhautfettlappen ist in das neue Gelenk gelegt, sein oberes Ende unterfüttert den wieder angehefteten Kniestreckapparat. Die Wunde ist durch Wiederauflegen des Hautlappens und Naht geschlossen.

Auch hier habe ich einen gestielten Unterhautfettlappen als Implantationsmaterial verwendet. Ich habe ihn aus einem Lappenschnitt gewonnen, der Haut und Unterhautfett durchtrennend von der hinteren Grenze des einen Kondylus in großem nach oben konvexem Bogen zum anderen zieht (Fig. 1). Dieser Lappen wurde nach unten umgeschlagen, bis über die Tuberositas tibiae zurück, die Tuberositas abgemeißelt, und von da aus der ganze Kniestreckapparat nach oben lospräpariert. Nun habe ich mit einer bogenförmigen Resektion den künstlichen Gelenkspalt hergestellt (Fig. 2). Die Resektionslinie wurde so gelegt, daß Streckhaltung erreicht werden konnte. Es folgte die Abpräparierung des Unterhautfettlappens. Dieser wurde zunächst über die Schnittfläche der Tibia nach der Kniekehle zu geführt und dort durch einige Silberdrähte angeheftet. Weiter wurde der Lappen wieder nach vorn umgeschlagen auf die Schnittfläche des Femur aufgelegt und nach vorne oben hinaufgeführt, so daß sein freies Ende unter den Streckapparat ausgebreitet und durch einige Nähte festgelegt werden konnte. Der Streckapparat wurde nun wieder nach unten zurückgeschlagen. Ein kurzer Längsschnitt auf die Tibiakante durch die äußere Haut und die Basis des Implantationslappens machte den Weg zur Wiederanheftung der Tuberositas der Tibia frei. Es folgte Hautnaht und Wundversorgung (Fig. 3). Die Heilung war bis auf eine kleine trockene Nekrose

Digitized by Google

des oberen Hautlappenrandes ungestört. — In der Nachbehandlung habe ich zuerst im Gipsverband fixiert, dann einen Schienenhülsenapparat gegeben. Den Versuch einer medико-mechanischen Nachbehandlung habe ich bald aufgegeben, da ich keine Förderung der Kur davon sah.

Ich hatte die Patientin reichlich $1^1/_2$ Jahr nach der Operation der freien Vereinigung sächsischer Chirurgen vorgestellt, und habe damals wegen der geringen Gelenkbeweglichkeit nicht viel Beifall gefunden. Ich zeige den Fall heute wieder und denke, daß Sie mir das Resultat als recht befriedigend anerkennen werden. Die Patientin hatte eine knöcherne Ankylose in 45° Beugung. Heute geht sie fast ohne Hinken. Sie bewegt recht kräftig ihr Gelenk um reichlich 45°. Es ist nur eine geringe seitliche Beweglichkeit vorhanden. Die Patientin ist als Hausmädchen in voller Berufstätigkeit. Daß sich das Resultat weiter bessern wird, ist zu erwarten, weil es sich bisher ständig gebessert hat.

Dieser Fall scheint mir folgendes zu beweisen. Erstens: der gestielte Unterhautfettlappen ist bei Ankylosenoperationen am Knie verwendbar. Zweitens: bei seiner Verwendung ist eine medико-mechanische Nachbehandlung unnötig, ja unzweckmäßig. Drittens: das mobilisierte Gelenk ist lange Zeit durch entsprechende Schienen zu entlasten.

Ein viertes ist das. Es ist von anderer Seite, besonders von Payr, empfohlen worden, der neuen Gelenkfläche des Femur eine sehr steile Biegung zu geben. Das ist natürlich vorteilhaft für die Gewinnung eines großen Bewegungsausschlages, und ich hatte in meinem Fall zuerst bedauert, nicht eine so steile Biegung gegeben zu haben. Jetzt bedauere ich das nicht mehr.

Die Patientin hat jedenfalls eine Beweglichkeit des Knies gewonnen, die für das praktische Leben genügt. Ein wesentlicher Schaden ist also durch die flache Gelenkbiegung nicht entstanden. Dagegen halte ich es für einen Vorteil, daß die Gelenkflächen mit großer Breite aufeinanderliegen. Diese künstlichen Flächen tragen jedenfalls viel schlechter als natürliche, und sie werden um so schlechter tragen, je geringer die Berührungsflächen sind. Ich werde deshalb auch in Zukunft eine flachere Gelenkfläche einer steileren vorziehen.

An einer Stelle werde ich aber zukünftig die Operation etwas

Digitized by Google

modifizieren. Ich habe den Implantationslappen so breit gemacht, daß er seitlich aus dem künstlichen Gelenk beträchtlich herausquoll. Ich werde ihn in Zukunft schmaler halten, weil ich glaube, daß die Ausbildung der seitlichen Gelenkbänder dadurch leichter erfolgen wird.

Das nächste Gelenk, welches ich angegriffen habe, ist die

Hüfte.

Mein erster Versuch, den ich vor einigen Jahren gemacht habe, mißglückte. Der zweite, im letzten Herbst ausgeführte, erscheint mir berichtenswert. Auch da habe ich einen gestielten Unterhautfettlappen als Implantationsmaterial verwendet.

Ich habe den Trochanter mit einem großen nach oben konvexen Bogen umschnitten (Fig. 4) und Haut und Unterhautfettlappen nach unten zurückgeschlagen. Nun löste ich den Trochanter major mit seinen Muskelansätzen vom Femur ab. Ich schlug ihn nicht quer ab, sondern meißelte ihn mit seiner langen Spitze aus der Außenfläche des Femur heraus. Der gelöste Trochanter wurde nach oben zurückgeschlagen und der Schenkelhals freigelegt (Fig. 5). Den Schenkelhals durchmeißelte ich nun von oben außen nach unten innen, so daß die Schnittlinie in der Nähe des abgelösten Trochanters begann und in der Höhe des unteren Pfannenrandes endete. Aus dem mit dem Becken in Zusammenhang gebliebenen Teil des Schenkelhalses kratzte ich die Spongiosa und gewann so eine Art Pfannendach aus der stehenbleibenden Corticalis. Der andere Teil des durchmeißelten Schenkelhalses wurde leicht abgerundet, so daß ein walzenförmiges Gebilde entstand.

Fig. 4.

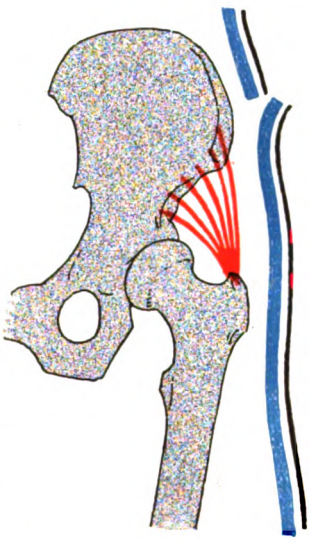

Nun löste ich aus dem Haut- und Unterhautfettlappen den Implantationslappen, schlug diesen in das neugebildete Gelenk hinein und fixierte ihn. Ein kurzer Schnitt durch die Haut und die Basis des Implantationslappens legte die Außenfläche des Femur in entsprechender Höhe wieder frei. Der abgemeißelte Trochanter wurde mit einer Schraube fixiert (Fig. 6).

Digitized by Google

Darauf die übliche Naht, Wundversorgung und der übliche Fixationsverband, den ich 8 Wochen liegen ließ. Das Kind ging dann in einem entlastenden Schienenhülsenapparat ohne Beschwerden mit recht gut beweglicher Hüfte. Augenblicklich habe ich es wieder in der Klinik und habe an der anderen Hüfte dieselbe Operation ausgeführt.

Es unterliegt mir keinem Zweifel, daß wir wie am Ellbogen und

Fig. 5.

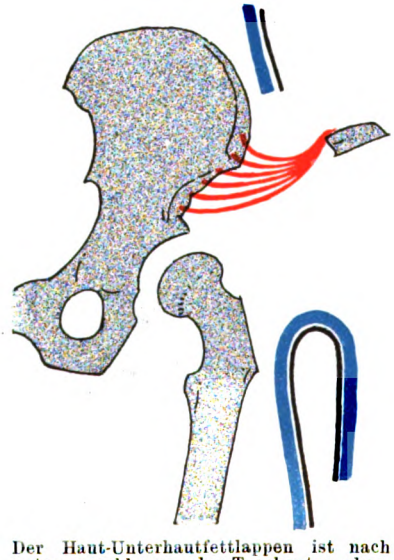

Der Haut-Unterhautfettlappen ist nach unten geschlagen, der Trochanter abgeschlagen und mit seiner Muskulatur nach oben gezogen.

Fig. 6.

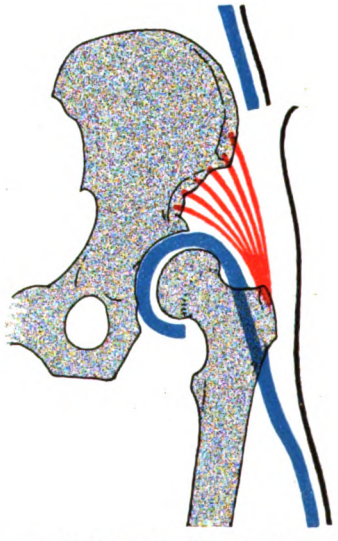

Die neue Gelenkspalte ist hergestellt, der Unterhautfettlappen in dieselbe gelegt. Der Trochanter ist wieder angeheftet. Die Wunde ist durch Rücklagerung der Hautlappen und Naht geschlossen.

am Knie auch an der Hüfte eine fortschreitende Besserung der Beweglichkeit des neuen Gelenkes erhalten werden.

Es lag mir daran, zu zeigen, daß hier ein sehr leicht zu gehender Weg gegeben ist, auf dem man ankylotische Hüftgelenke beweglich machen kann.

Welche Indikationen sich daraus ergeben, das wird erst eine lange Beobachtung zahlreicher Fälle besagen. Ich will darauf heute nicht eingehen.

Zum Schluß noch etwas zur Behandlung von

Schulterankylosen.

Da habe ich die Nearthrose nicht in, sondern neben das verödete Gelenk gelegt. Ich habe ein Stück der Clavicula reseziert und die

Digitized by Google

Lücke durch Zusammenziehen der Weichteile offen gehalten. Die Operation ist außerordentlich einfach. Man muß nur etwa ein Viertel der Clavicula ausschneiden und das Periost sorgfältig entfernen. Mit der Naht faßt man dann wie bei einer Tabaksbeutelnaht die zwischen den beiden Stümpfen gelegenen Weichteile.

Der Gewinn, den der Patient macht, besteht darin, daß das mit dem Humerus verwachsene Schulterblatt viel beweglicher wird.

Das habe ich mir auch bei Deltoideslähmungen zunutze gemacht, indem ich zuerst eine Arthrodese der Schulter und dann diese Pseudarthrosenbildung ausführte. Die Operationskombination ergibt, wenn die aktive Beweglichkeit des Schulterblattes erhalten war, recht gute funktionelle Resultate.

Digitized by Google

V.

Aus der Privatklinik von Dr. C. Deutschländer in Hamburg.

Zur operativen Mobilisierung der Knieankylosen.

Von

Dr. **Carl Deutschländer,** Hamburg.

Mit 6 Abbildungen.

Für die Mobilisierung der knöchernen Ankylose des Kniegelenkes stehen zurzeit zwei Methoden im Vordergrunde des Interesses: einmal das schon seit Jahren geübte Verfahren der Interposition, wie es zuerst von Helferich angegeben wurde, und das in der letzten Zeit besonders von Payr durch die systematische Verwendung der Faszienzwischenlagerung eine methodische Ausbildung erfahren hat, sodann das Verfahren des Ersatzes des verloren gegangenen Gelenkes durch Ueberpflanzung eines neuen Gelenkes, wie es von Lexer inauguriert worden ist.

Von vornherein scheint die Transplantationsmethode gewisse Vorzüge zu bieten wegen der Möglichkeit, direkt die spezifischen physiologischen Gelenkgewebe für den Ersatz des verloren gegangenen Gelenkes zu verwenden. Die Transplantationsmethode steht und fällt jedoch mit der Frage, ob es gelingt, ein fremdes, wenn auch gleichartiges Körperorgan in allen seinen Bestandteilen, oder zum mindesten in seinen wichtigsten Bestandteilen dauernd funktionsfähig zur Einheilung zu bringen.

Die klinischen Erfahrungen, welche von chirurgischer Seite in diesem Punkte namentlich bei der Exstirpation bösartiger Geschwülste an anderen Gelenken gemacht worden sind, lassen diese Frage zunächst bejahen. Auch die experimentellen und histologischen Untersuchungen, welche Lexer und seine Schule, Axhausen u. a. angestellt haben,

Digitized by Google

sprechen zugunsten der Methode. Die Veröffentlichungen über die Dauerergebnisse dieses Verfahrens sind indessen noch recht spärlich.

Was die Verpflanzung eines ganzen Kniegelenkes im Sinne der physiologischen Gelenkeinheit, d. h. mit Kapsel, Bandapparat und Kniescheibe, anbetrifft, so ist meines Wissens ein derartig dauernd geheilter Fall bisher noch nicht bekannt gegeben worden. Auch

Fig. 1.

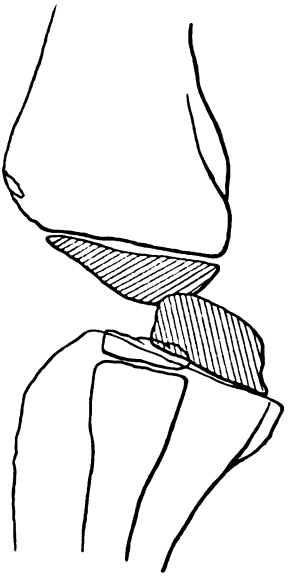

Transplantiertes Kniegelenk. (Transplantat schraffiert.)

Fig. 2.

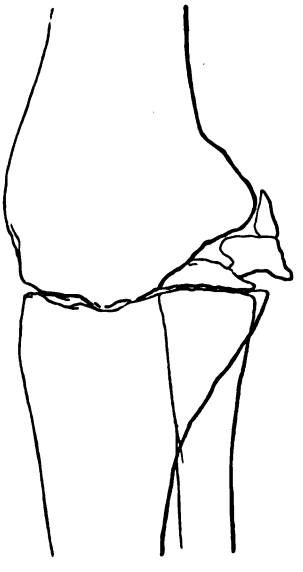

Transplantiertes Kniegelenk. Transplantat geschwunden. Ankylose.

bei dem von Lexer berichteten Falle trat nachträglich eine Abstoßung der bindegewebigen Bestandteile des überpflanzten Gelenkes ein.

Ich selbst verfüge über eine bereits an anderer Stelle eingehender beschriebene Beobachtung[1]), bei der ich eine ausgedehnte Ueberpflanzung eines ganzen Kniegelenkes vornahm, die mich anfangs zu der Annahme berechtigte, diesen Eingriff mit Erfolg ausgeführt zu haben. Aber trotz aseptischen Verlaufs der Operation und trotz reaktionsloser Wundheilung erfolgte in der dritten Woche nach der Operation spontan

[1]) Deutsche Zeitschr. f. Chir. Bd. 128, Heft 1 u. 2.

Digitized by Google

unter Temperatursteigerung und Fistelbildung die vollständige Ausstoßung der Gelenkweichteile.

Die Ueberpflanzung ganzer Kniegelenke im Sinne der physiologischen Gelenkeinheit ist meines Erachtens augenblicklich noch ein ungelöstes Problem, und es muß der Zukunft vorbehalten bleiben, ob es mit der Erforschung der möglichst günstigen Verpflanzungsbedingungen gelingt, der Lösung dieser Frage näherzukommen.

Praktisch müssen wir uns zurzeit bei dem Ersatz eines ankylosierten Kniegelenkes durch die Transplantationsmethode lediglich auf die Uebertragung der knöchernen und knorpligen Gelenkbestandteile beschränken. Diese Art des Vorgehens hat durch die bemerkenswerten experimentellen und histologischen Untersuchungen Axhausens über die Transplantationsfähigkeit der Gelenke eine wertvolle Stütze erfahren, der auf Grund zahlreicher und länger beobachteter Tierversuche zu dem Ergebnis kommt, daß zwar ein großer Teil des transplantierten Gelenkknorpels zugrunde geht, daß aber immerhin noch ein genügender Rest von lebensfähigem Knorpelzellenmaterial erhalten bleibt, der eine praktische Verwendbarkeit der Methode gestattet. Daß bereits in den ersten Wochen nach einer Gelenkkörpertransplantation ein recht erheblicher Schwund des Transplantats erfolgt, ist eine Tatsache, die die einschlägigen Röntgenbilder stets einwandfrei erkennen lassen. Anders steht es aber mit der Frage, ob in der Tat noch ein genügend großer Teil lebensfähig bleibt, der die Wiederaufnahme der Gelenkfunktion möglich macht. Wenn auch die Schlußfolgerungen Axhausens für den Tierversuch unbedingt

Fig. 3.

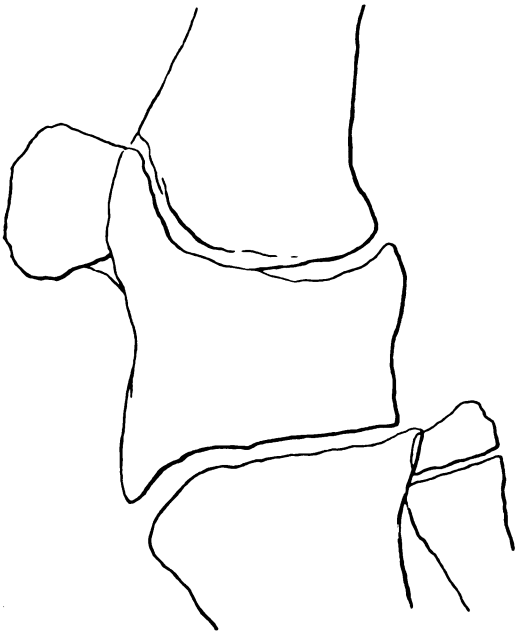

Knieankylose.

Digitized by Google

Gültigkeit besitzen mögen, so erscheint es mir doch auf Grund eigener Beobachtungen zweifelhaft, ob sich diese Schlußfolgerungen ohne weiteres auf den Menschen und insbesondere auf das Kniegelenk desselben übertragen lassen, bei dessen Ersatz ziemlich umfangreiche Transplantationen notwendig werden. Zu diesem Zweifel geben mir 2 Fälle Anlaß, in denen ich nicht nur einen teilweisen, sondern einen völligen Schwund des Transplantats nach einer gewissen Zeit feststellen konnte.

In dem einen dieser Fälle handelte es sich um einen 13jährigen Knaben, bei dem ich zwecks Beseitigung und Mobilisierung einer fehlerhaft geheilten Knieankylose die Ueberpflanzung eines anderen mir gerade zur Verfügung stehenden Kniegelenkes vornahm, und zwar in voller Ausdehnung einschließlich der Kapsel, des Bandapparates und der Kniescheibe. In der dritten Woche nach der Operation erfolgte die bereits erwähnte Ausstoßung der Gelenkweichteile, die zur Folge hatte, daß sich das den Tibiastumpf bedeckende Transplantat verschob und so für die weitere funktionelle Ausgestaltung des Gelenkes nicht mehr in Frage kam. Durch diesen Vorgang gewann der Eingriff lediglich den Charakter der halben Gelenktransplantation im Sinne Lexers, da nur das den Femur bedeckende Transplantat zur Anheilung gelangte. Trotz der konsequent durchgeführten funktionellen Nachbehandlung des Gelenkes gelang es nicht, eine ergiebigere Gelenkfunktion zu erzielen, und die regelmäßigen Röntgenkontrollen ließen einen immer stärker werdenden Schwund des Transplantats erkennen, wobei gleichzeitig der ursprünglich ziemlich breite

Fig. 4.

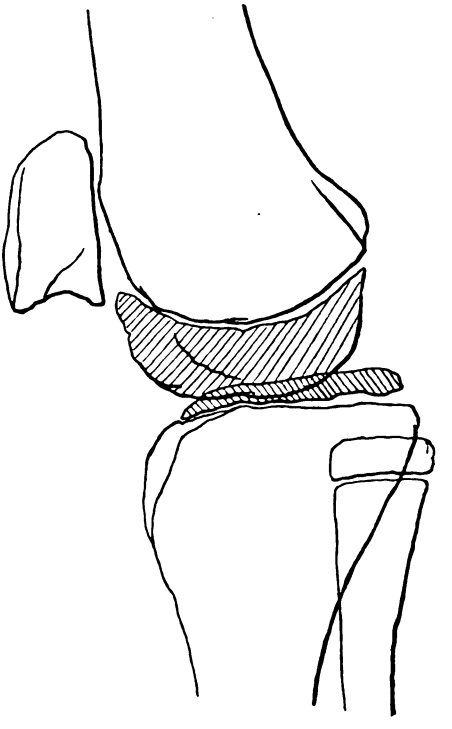

Transplantiertes Kniegelenk. (Schraffiert.)

Digitized by Google

Gelenkspalt immer schmäler und verwaschener wurde. $^3/_4$ Jahre nach der Operation waren nur noch geringe Wackelbewegungen möglich, und von dem überpflanzten Knorpel waren nur noch Spuren vorhanden. Immerhin war ich auch damals noch der Ansicht, daß dieser geringfügige Rest sich erhalten würde, eine Annahme, der ich auch noch in der Veröffentlichung in der Deutschen Zeitschrift für Chirurgie Ausdruck verlieh, die sich aber in der Folgezeit als irrig erwies. Denn 1 Jahr später zeigte sowohl das Röntgenbild als auch die Funktions-

Fig. 5.

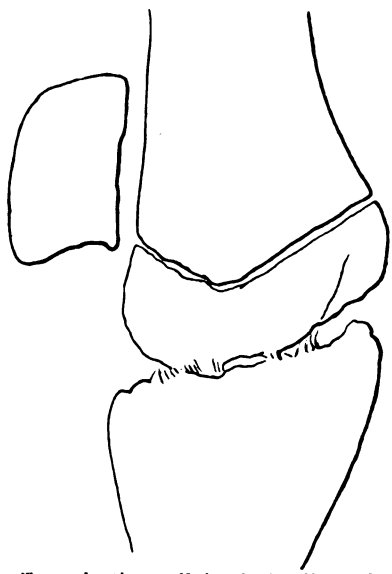

Transplantiertes Kniegelenk. Knorpeldickwand Reankylose. Nach 3 Monaten.

Fig. 6.

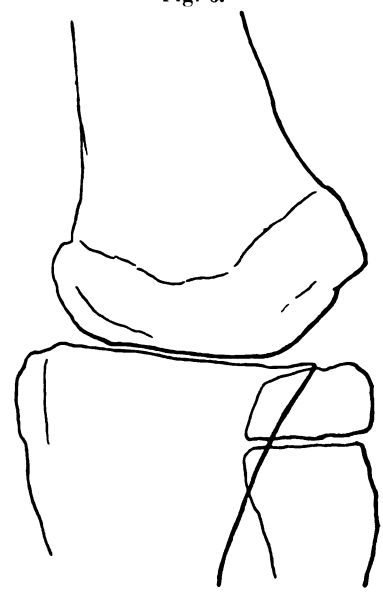

Transplantiertes Kniegelenk. Reankylose beseitigt durch Fascieninterposition.

prüfung eine vollkommene Reankylosierung, so daß das Resultat, wenigstens in Hinblick auf die Mobilisierung als vollkommener Mißerfolg bezeichnet werden muß. Der Verlauf dieses Falles ist in den Figuren 1—6 zu erkennen.

In dem zweiten Falle handelte es sich um einen 14jährigen Knaben, bei dem ich wegen einer fehlerhaft geheilten Knieankylose nach Osteomyelitis nur die Transplantation der knorplig-knöchernen Gelenkbestandteile — also ohne Weichteile — ausführte. Obwohl hier die Einheilung des Transplantates ohne jeden Zwischenfall vollkommen reaktionslos erfolgte, entwickelte sich doch trotz sorgfältigster funktioneller

Digitized by Google

Nachbehandlung bereits in den ersten Monaten ein so hochgradiger Schwund des Transplantats, Hand in Hand mit einer stetig zunehmenden Verschlechterung der Funktion, daß ich mich 3 Monate nach dem ersten Eingriff zu einer Nachoperation entschließen mußte. Trotzdem das Röntgenbild noch einen deutlichen, wenn auch etwas verwaschenen Gelenkspalt erkennen ließ, so konnte bei dieser Gelegenheit bereits die beginnende Reankylosierung einwandfrei festgestellt werden. Von dem überpflanzten Gelenkknorpel waren sowohl an der Tibia als auch am Femur nur noch spärliche atrophische Reste vorhanden, und zahlreiche breite Usuren vermittelten bereits zwischen beiden Knochen eine feste knöcherne Verbindung.

Um eine Beweglichkeit zu erzielen, führte ich nach Durchtrennung der knöchernen Verwachsungen die Zwischenlagerung von Faszienstreifen aus, was, soweit sich der Fall bis jetzt beurteilen läßt, anscheinend zu einem günstigeren Ergebnis zu führen verspricht. Wenigstens zeigen die Röntgenbilder eine scharfe und gleichmäßige Begrenzung des Gelenkspaltes, ohne daß bisher eine Verschmälerung desselben zu beobachten ist, und auch die Funktion bessert sich zunehmend.

Beiden Fällen gemeinsam ist, daß trotz Einheilung des transplantierten Gelenkknorpels dieser einem fortschreitenden Schwunde anheimfällt und schließlich ganz zugrunde geht. Auch in dem ersten Falle fand, wie die Röntgenbilder zeigen, trotz des Zwischenfalles der Abstoßung der Gelenkweichteile eine Anheilung des auf den Femurstumpf überpflanzten Gelenkknorpels statt. Man könnte nun freilich bei diesem Falle den Einwand erheben, daß durch das Herauseitern der Gelenkweichteile der transplantierte Knorpel eine so schwere Schädigung erlitt, daß der allmähliche Untergang unausbleiblich war.

Auffallend bleibt aber hierbei immer, daß gerade in diesem Falle das völlige Absterben des Knorpels erst verhältnismäßig spät — erst nach einem Jahre — stattfand, während es bei dem zweiten Falle, der vollkommen ohne einen solchen Zwischenfall verlief, bereits sehr früh — schon nach 3 Monaten — eintrat.

Es wäre natürlich verfehlt, aus diesen beiden Beobachtungen verallgemeinernde Schlußfolgerungen zu ziehen. Immerhin aber lassen sie den Zweifel berechtigt erscheinen, ob sich beim Menschen der Gelenkknorpel auf die Dauer und in größerem Umfange, wie es bei der Kniegelenktrans-

Digitized by Google

plantation notwendig ist, lebens- und funktionsfähig überpflanzen läßt, oder ob er nicht das gleiche Schicksal wie jedes andere höher differenzierte Gewebe erleidet, nämlich allmählich vernichtet wird und zugrunde geht. Mit der Beantwortung dieser Frage steht die Berechtigung des Transplantationsverfahrens bei Knieankylosen in engem Zusammenhang, und zur Klärung der Sachlage wäre es sehr erwünscht, wenn noch weitere Mitteilungen über den Verlauf und die Dauerergebnisse derartiger Eingriffe erfolgten.

Digitized by Google

VI.

Verletzbarkeit schnell wachsender Zellen und Rachitis.

Von

Dr. **Murk Jansen,** Leiden (Holland).

Meine Herren! Ich möchte darauf hinweisen, daß schnell wachsende Zellen verletzbarer sind als langsam wachsende. Röntgen- und Radiumstrahlen beeinflussen Hautwucherungen eher als die normale Haut, fungöse Granulationen eher als gesunde Gewebe. Sie zerstören die Zellen der Haarbälge eher als diejenigen der weniger schnell wachsenden Deckepithelien der Haut, die (männlichen) Keimdrüsen mit ihren aktiven Zellteilungen eher als andere Drüsenzellen (Azoospermie).

Am deutlichsten aber zeigt sich die Verletzbarkeit schnell wachsender Zellen in dem Skelett. In demselben weisen die verschiedenen Teile einen auffälligen Unterschied in der Schnelligkeit ihres Wachstums auf. Die Zellen der intermediären Knorpelscheiben, welche, wie bekannt, den größten Teil des Längenwachstums bewirken, zerteilen sich öfter, wachsen schneller als der übrige Teil des Skelettes. Röntgenstrahlen können nun bekanntlich das Wachstumvermögen derselben zerstören, ohne daß die übrigen Teile des Knochens merklich geschädigt werden. Von einem jeden leicht zu beobachten ist weiterhin die Verletzbarkeit schnell wachsender Zellen in dem oft vorkommenden Genu valgum: infolge einer primären Valgität des Fußes hat mehr Druck auf die laterale Seite der Tibia und des Femur eingewirkt als auf die mediale, und zwar begreiflicherweise über der ganzen Länge dieser beiden Knochen. Die Verringerung des Wachstums zeigt sich aber nur in den intermediären Knorpelscheiben: daselbst fehlt ein keilförmiges Stück, das mit der breiten Seite nach auswärts gerade oberhalb und unterhalb des Gelenkspaltes vorhanden sein sollte.

Auch inneren Schädlichkeiten gegenüber sind die schneller wach-

Digitized by Google

senden Zellengruppen empfindlicher als die weniger schnell wachsenden. Wenn z. B. ein junges Mädchen, das gerade zur Geschlechtsreife gelangt ist und somit angefangen hat, ihren blutbildenden Organen hohe Anforderungen zu setzen, von irgendeiner Schädlichkeit befallen wird — es sei denn, daß körperliche und geistige Ueberanstrengungen oder irgendein andauernder Entzündungsherd oder beides vorliegen —, so stellt sich als erste Erscheinung manchmal Chlorose ein. Das Knochenmark bildet weniger rote Blutkörperchen als normaliter, welche dazu ein geringeres Quantum Farbstoff enthalten. Das Knochenmark verrät eine Insuffizienz oder Hypovitalität. Kommen die gleichen Schädlichkeiten vor der Geschlechtsreife oder nach dem Klimakterium, oder aber beim Manne, so treten die Erscheinungen von seiten des Blutes viel weniger in den Vordergrund, d. h. es wird das — in diesen Fällen weniger aktive — Knochenmark nicht oder in erheblich geringerem Maße betroffen.

Wir haben mit der Chlorose nicht einen Beweis, sondern nur ein Beispiel unserer Anschauungen geben wollen, von denen es unschwer wäre, noch eine Anzahl aus der Klinik anzuführen. Vorderhand aber wollen wir nur hervorheben, daß eine Schädlichkeit, welche ein Individuum befällt, nicht nur für das ganze Individuum eine ernstere Bedeutung hat, je nachdem es in schnellerem Wachstum begriffen ist — man denke an die schweren Formen der kindlichen Tuberkulose (A. Gaertner) sowie an die hohe Kindersterblichkeit —, sondern auch in dem Individuum wieder diejenigen Zellengruppen am meisten schädigt, welche im schnellsten Wachstum begriffen sind. Schnell wachsende Zellengruppen innerhalb eines Organismus geraten eher als langsam wachsende in einen Zustand der Hypovitalität oder Insuffizienz. Dieses Prinzip hat man — soviel uns bekannt — in der Biologie nicht in seiner Allgemeinheit gewürdigt. Und dennoch macht es die Lokalisation sowie die Natur mancher Störungen, welche die Klinik bietet, verständlich und liefert ein Mittel, in das Wesen der Rachitis eine Einsicht zu gewinnen. Ein Kind z. B., das an beschränkter Stelle im Körper einen andauernden Kampf mit Bakterien führt — z. B. in dem Darm, in einer Lunge —, zeigt alsbald eine welke Haut, dürre Haare, dünne schwache Muskeln, einen schlaffen Bandapparat. Die abhängenden Hände und Füße sind zyanotisch, weil die Venenwände dem hämostatischen Druck nicht gewachsen sind. Diese Gewebe befinden sich in einem Zustand, welcher zwischen dem vollkräftigen Leben und dem Tode schwankt.

Digitized by Google

Obgleich nicht direkt von dem Feinde ergriffen, so sind sie dennoch hypovital oder insuffizient geworden. Auch an den (nicht direkt ergriffenen) inneren Organen können ähnliche Erscheinungen vorkommen, von denen wir der Einfachheit halber absehen. Am Skelett aber zeigen sich, und zwar regelmäßig noch vor den obengenannten Erscheinungen, die auffälligsten Veränderungen. Die intermediären Knorpelscheiben sind verdickt, und in schweren Fällen treten Verbiegungen der langen Knochen auf als Zeichen ihrer Kalkarmut. Das Mikroskop zeigt nahe den verdickten Intermediärknorpeln Rarefaktion des Knochengewebes und in nicht zu leichten Fällen unverkalktes Gewebe unter dem Periost. In schweren Fällen besteht das ganze Skelett aus knorpelartigem Gewebe. Dieser Zustand wird nach Glisson seit der Mitte des 17. Jahrhunderts von den Gelehrten als eine selbständige Krankheit betrachtet und mit dem Namen „Rachitis" bezeichnet. Auf die mikroskopische Untersuchung hin wird allgemein die Verdickung der Intermediärknorpel als eine enchondrale „Hyperplasie" (Kassowitz, Marfan, Delafield und Prudden u. a. m.), das unverkalkte Gewebe unter der Knochenhaut als „periostale Wucherung" beschrieben — als wäre die Rachitis eine Art Riesenwuchs. Die „rachitischen" Knochen wachsen aber nicht größer als normal, sondern sie bleiben regelmäßig kleiner, worauf auch Frangenheim hingewiesen hat. Wenn in einem Töpferwerk einer der Arbeiter einen größeren Haufen ungehärteter eben modellierter Töpfe neben sich hat als die übrigen, so ist der Schluß nicht gerechtfertigt, daß er mehr gearbeitet hat als die anderen. Derjenige, der die Töpfe in den Ofen hätte bringen sollen, mag in Ermangelung geblieben sein. Und alles spricht dafür, daß mutatis mutandis gerade dies der Fall ist im hypovitalen Knochen:

Die Botaniker zerteilen allgemein den normalen Wachstumsprozeß in drei Phasen. In der wachsenden Spitze einer Pflanze oder eines Blattes lassen sich nämlich, wie bekannt, drei Zonen unterscheiden: 1. eine äußere Zone kleiner Zellen, welche sich teilen; 2. eine mittlere Zone größerer Zellen, welche wachsen — d. h. an Umfang zunehmen —, ohne sich zu teilen, und 3. eine innere Zone von Zellen, welche sich differenzieren (sich aber nicht mehr vergrößern). In ähnlicher Weise lassen sich in und nahe dem Intermediärknorpel eines (wachsenden) Knochens drei Phasen unterscheiden: 1. der Zellteilung; 2. der Zellvergrößerung; 3. der Differenziation. — Die Verdickung der intermediären Knorpelscheiben sowie das unverkalkte subperiostale Gewebe am Skelett eines irgendwie geschädigten Kindes können mithin der Ausdruck einer

Digitized by Google

Insuffizienz der Differenziation, einer Hemmung der dritten Wachstumsphase sein, während das Zurückbleiben in der Länge der Knochen auf einer Hemmung der ersten — und etwa auch der zweiten — Wachstumsphase beruht. Daß dies wirklich der Fall ist, daß mit anderen Worten das Wesen der „Rachitis" wirklich einer Hemmung des Wachstums — und nicht einer Hyperplasie — entspricht, geht hervor 1. aus dem Zurückbleiben an Größe der „rachitischen" Knochen, und 2. aus der Rarefaktion, welche sie aufweisen. Von einer „Wucherung" oder Hyperplasie könnte nur die Rede sein, wenn man dazu eine noch stärkere Resorption voraussetzen dürfte.

Die verringerte Ablagerung von Kalksalzen zeigt sich denn auch bei den verschiedenartigsten Schädlichkeiten, welche die wachsende Knochensubstanz befallen, z. B. bei Verringerung der Funktion, wie bei der kongenitalen Hüftverrenkung und dem Klumpfuß, bei Fixation eines Körperteiles im Gipsverband, beim Myxödem, bei der Achondroplasie. In allen diesen Fällen zeigt die Röntgenplatte in dem geschädigten Knochen einen kleineren Knochenkern und eine größere Zone unverknöcherten Gewebes um denselben herum als in dem normalen. Und Kassowitz rief die „Rachitis" hervor in einer Hundepfote mittels einer Ligatur, welche die Nahrungszufuhr derselben verringerte.

Wie dem aber sei, in dem Kinde mit andauerndem lokalen Entzündungsherde sehen wir außer den obenerwähnten Erscheinungen an den Weichteilen (an der Haut, den Haaren, den Muskeln und den Bändern) Veränderungen in dem Skelett auftreten, welche unter dem Namen „Rachitis" bekannt sind und den Charakter einer Wachstums- (und zwar vorzugsweise Differenziations-) Hemmung aufweisen. Die ersteren — die Veränderungen an den Weichteilen — werden wohl von jedem Kliniker als Zeichen der „Schwäche" oder Ausdruck „des schlechten Allgemeinzustandes" betrachtet, und es liegt auf der Hand, auch die letzteren, diejenigen des Skelettes, als Zeichen der „Schwäche", des „schlechten Allgemeinzustandes" oder der Hypovitalität aufzufassen.

In dem Nachstehenden wollen wir nunmehr die Gründe vorführen für die Annahme, daß die „Rachitis" — im Gegensatz zu der üblichen Annahme, daß sie ein Morbus sui generis sei — der Ausdruck am Skelett einer Hypovitalität des wachsenden Individuums ist. Sprechen dafür schon die obigen Erwägungen, nach welchen die Rachitis als eine Wachstums- und vorzugsweise Differenziationsinsuffizienz erscheint, so werden wir nunmehr sehen, daß dasselbe gilt für ihre Lokalisation im Skelett qua talis, sowie in den verschiedenen Teilen

Digitized by Google

desselben, die Intensität in den verschiedenen Altersstufen und die Mannigfaltigkeit ihrer Ursachen.

In dem erwähnten Falle des erkrankten Kindes bildet der lokale Bakterienherd die Schädlichkeit, welche den ganzen Organismus befällt. Wenn in einem Lande an beschränkter Stelle Krieg geführt wird, so leidet das ganze Volk mit. Es fragt sich nunmehr: Weshalb zeigt sich in dem kindlichen Organismus diese Mitleidenschaft regelmäßig zuerst oder am auffälligsten im Skelett?

Das Skelett nimmt in bezug auf seine Entwicklung und sein Wachstum den andern Geweben gegenüber eine ganz gesonderte Stelle ein. In keinem Gewebe ist die Differenziation — die dritte Wachstumsphase — in so starkem Maße entwickelt wie im Skelett. Während bei den epithelialen Geweben mit dem vollen Wachstum der Zellen das Endziel erreicht ist, ist in den Stützgeweben überdies die Interposition von Interzellularsubstanz erforderlich, welche die eigentliche Funktion dieser Gewebe übernimmt. In keinem anderen Gewebe gelangt nun die Entwicklung der Interzellularsubstanz zu so vollkommenem Ausdruck wie in dem Knochengewebe (Gegenbaur). Dazu kommt, daß dieser Prozeß nicht über der ganzen Länge der Knochen in gleichem Maße vor sich geht, sondern vorwiegend in den Intermediärknorpeln. Den letzteren werden somit während des Wachstums höhere Anforderungen gesetzt, als wir in irgendeinem anderen Gewebe beobachten. Und so wird es verständlich, daß gerade die Intermediärknorpeln, wenn irgendeine Schädlichkeit während des Wachstums einwirkt, regelmäßig die ersten Erscheinungen der Insuffizienz des Wachstums (der Differenziation) zeigen.

Pommer und Schmorl haben durch pathologisch-anatomische Untersuchung festgestellt, daß auch in den verschiedenen Altersstufen diejenigen Teile des Skelettes zuerst erkranken, deren knöcherne Entwicklung am lebhaftesten ist. Bei frühem Beginn des Leidens erkranken demnach Schädel[1]), Thorax und Wirbelsäule zuerst, während nach dem ersten Lebensjahr die Extremitäten vorwiegend von den rachitischen Erscheinungen befallen werden. Sie haben also richtig erkannt, daß auch in den verschiedenen Altersstufen die Lokalisation der „Rachitis" dem Gesetz der Verletzbarkeit schnell wachsender Zellen gehorcht. Daß aber das vorzugsweise Auftreten

[1]) Daß der Schädel als Bindegewebsknochen den Knorpelknochen nicht vollkommen gleichzustellen ist, wollen wir hier außer Betracht lassen.

Digitized by Google

der Erscheinungen im Skelett schon eine Teilerscheinung dieses Gesetzes ist, haben sie nicht eingesehen, und ebensowenig haben sie erwogen, daß die Art der Erscheinung einer Insuffizienz des Wachstums (vorzugsweise der Differenziation) einer Hypovitalität des ganzen Individuums entspricht.

Gleich wie der Grad der Wachstumshemmung in den verschiedenen Teilen an einem bestimmten Zeitpunkt sowie in verschiedenem Alter von der Schnelligkeit je ihres Wachstums bestimmt wird, so auch ist dies der Fall für den Körper als Ganzes. Die gleiche Schädlichkeit, z. B. ein Darmkatarrh, welche während der Zeit des schnellsten Wachstums in den ersten Lebensmonaten das Wachstum ganz hintanhält oder sogar zur Pädatrophie führt, wird in späteren Monaten eine schwere „Rachitis" hervorrufen, in welcher auch die Diaphysen beteiligt sind, und nach den ersten Jahren nur noch epiphysäre Veränderungen veranlassen, wie sie in den unzähligen X-Bein-Kinderchen und auch in der Rachitis tarda gewöhnlich zum Ausdruck gelangen.

In der Adoleszenz nimmt die Hypovitalität manchmal den Charakter eines Riesenwuchses an. Bekannt ist der Typus der langen, aber schwachen, etwa 16jährigen Knaben, welche „aus ihren Kräften gewachsen sind" und weniger liebevoll als „lange Schlingel" bezeichnet werden. Wir neigen zu der Annahme, daß hier eine noch geringere Schädlichkeit vorgelegen hat, welche, zu schwach für Wachstumshemmung, sich — gemäß dem biologischen Grundgesetz Arndts — in einen Wachstumsreiz umgewandelt hat. Wie dem aber sei, die Hypovitalität ihrer Intermediärknorpel beweisen diese Schwächlinge dadurch, daß sie manchmal schnell und ohne sonst nachweisbare Ueberbelastung X-beine entwickeln.

Es bilden also unseres Erachtens die Pädatrophie, die diaphysäre „Rachitis", die epiphysäre „Rachitis" (häufig als „Rachitis tarda") und das übermäßige Längenwachstum mancher schwachen Adoleszenten einen stetig abnehmenden Grad der Hypovitalität.

Zwischen dem Äußersten, der Pädatrophie, bei welcher nicht nur jedes Wachstum fehlt, sondern sogar der Abbau vorherrscht, und dem übermäßigen Längenwachstum in der Adoleszenz liegt somit die „Rachitis", welche einerseits ein gewisses Wachstum zur unabweisbaren Vorbedingung hat (ohne Wachstum keine Rachitis), anderseits aber in dem Wachstum eine Mangelhaftigkeit aufweist, eine Insuffizienz, und zwar vorwiegend des dritten Stadiums, der Differenziation. Ist die

Digitized by Google

Schädlichkeit eine intensivere, so veranlaßt sie eine Hemmung auch der beiden ersten Wachstumsphasen. Es tritt sodann Wachstumsstillstand ein, der Uebergang zwischen der „Rachitis" und der Pädatrophie. Typisch in dieser Beziehung erscheinen uns z. B. die etwa 2—10 Jahre alten spondylitischen Kinder, welche trotz vollkommener Ruhe in passendem Gipsbett fortwährend fiebern und ohne jeden Appetit eine stetige Besorgnis um ihr Leben erregen. Das Wachstum hält, die Extremitäten fallen durch ihre Kleinheit — die Hände sogar durch ihre Winzigkeit — auf, die Zeichen der „Rachitis" sind aber geringfügige. Eine etwas größere Schädlichkeit oder aber die gleiche Schädlichkeit zu einer Zeit, wo das normale Wachstum schneller vor sich geht — wie in den ersten Lebensmonaten —, und es hätte sich die Pädatrophie gezeigt, welche von jedem Laien richtig als eine Annäherung zum Tode erkannt wird und in dem gegebenen Fall durch jedwede Unzweckmäßigkeit hervorgerufen werden kann. Und die große Häufigkeit der Pädatrophie der Rachitis gegenüber in den ersten Lebensmonaten erscheint in diesem Lichte als die Folge der Schnelligkeit, mit der zu dieser Zeit normaliter das Wachstum vor sich geht.

In der **Art ihrer Erscheinungen** eine Insuffizienz des Wachstums, in der **Lokalisation** derselben an die am schnellsten wachsenden Teile gebunden, in ihrer **Intensität** der Schnelligkeit des Wachstums proportional, weiterhin auch durch ihre Beziehungen zu der Pädatrophie einerseits und dem übermäßigen Längenwachstum in der Adoleszenz anderseits, entspricht somit die „Rachitis" demjenigen, was man von einem Hypovitalitätszustande a priori erwarten würde. Und dasselbe gilt für ihre Ursachen:

Man hat die „Rachitis" zumeist als eine Krankheit sui generis betrachtet. Man hat sich endlos bemüht, nach den direkten Erregern derselben zu suchen; aber vergebens. Die typischen Veränderungen in und nahe den Intermediärknorpeln weisen keine Bakterienherde auf. Zwar vermögen die verschiedenartigsten Krankheitserreger, welche sich irgendwo im Körper ansiedeln, z. B. in einer Lunge oder in dem Darm, die „Rachitis" hervorzurufen, ja sogar jede mehr oder weniger ernste andauernde Erkrankung im kindlichen Alter wird von „rachitischen" Erscheinungen begleitet oder befolgt, aber in den verbreiterten Intermediärknorpeln und der rarefizierten, kalkarmen Spongiosa, kurzum in den typisch „rachitisch" veränderten Stellen, findet

Digitized by Google

man die Bakterien nicht. Zwar weist die Klinik Zustände auf, in denen sich Bakterienherde mit Vorliebe in oder nahe den Intermediärknorpeln entwickeln (man denke an die Osteomyelitis), aber 1. kennzeichnen sich diese durch Destruktionserscheinungen, und 2. sind dabei nie sämtliche Intermediärknorpeln in so regelmäßiger Weise befallen wie bei dem „rachitischen Rosenkranz" und „Zwiewuchs". Den mehr weniger launenhaften, in jedem Einzelfall verschiedenen Charakter einer Bakterienüberschwemmung des Skelettes zeitigt die „Rachitis" nicht. Die Entstehung der „Rachitis" ist denn auch keineswegs an das Vorhandensein bakterieller Schädlichkeiten gebunden. Oftmals wird uns ein Kind mit schwerer „Rachitis" zugeführt, das nie krank gewesen ist und bei dessen Eltern und Geschwistern ebenfalls nicht die geringsten Spuren bakterieller Schädlichkeiten vorliegen. Die Anamnese ergibt sodann in der Regel, daß die Mutter während der Schwangerschaft großen körperlichen Ueberanstrengungen und schwerer Ermüdung ausgesetzt gewesen ist. Ein großes Kontingent unserer „Rachitiker" wird gebildet von dem sechsten bis zehnten und den jüngeren Kindern unserer Arbeiterfamilien. Diese Pflanzen sind auf ärmlichem Boden gesprossen und bleiben in ihrem Wachstum zurück. Zumal die unvollständig differenzierten Intermediärscheiben — und in schwereren Fällen auch die Diaphysen — sind dem normalen Druck nicht oder kaum gewachsen; und sie reagieren auf Druckerhöhung mit Hemmung auch der beiden ersten Wachstumsphasen, wodurch die Mißbildungen entstehen, welche die Patienten zu uns führen. — Ebenso lehrreich wie typisch in dieser Beziehung ist z. B. die Geschichte einer Arbeiterfrau unter unserer Beobachtung, aus deren erster Schwangerschaft, während welcher ihr kindischer Vater und drei Brüder bei ihr einwohnten, ein schwer rachitisches Kind geboren wurde, und die ganz kräftige normale Kinder gebar, nachdem der Vater gestorben und die Brüder verheiratet waren. — Daß überdies Nährschäden, Mangel an Luft und Licht und a fortiori verdorbene Luft — giftige Gase (Kassowitz) — eine ähnliche Bedeutung haben, braucht wohl kaum der Erwähnung.

Gleichwie der Charakter der „rachitischen" Erscheinungen, deren Lokalisation und Intensität, so führt somit auch das Studium ihrer Ursachen zu der Erkenntnis, daß ihr Wesen einer Insuffizienz des Skelettwachstums entspricht: Gerade die Verschiedenartigkeit der Ursachen einerseits und die Gleichförmigkeit der „Rachitis" anderseits, sowie auch die Konstanz ihres Auftretens im Anschluß an jedwede

Digitized by Google

Schädlichkeit nötigen zu der Annahme, daß die „Rachitis" oder „englische Krankheit" weder eine „itis" oder Entzündung, noch eine selbständige Krankheit, sondern einen **Hypovitalitätszustand des Skelettes** darstellt.

Man hat uns den Vorwurf gemacht, hiermit ein neues Wort einzuführen. Solange aber die Begriffe „Leben" und „Tod" in der Pathologie Verwendung finden, werden wir uns entschuldigt fühlen, Zustände unvollkommenen Lebens als „Hypovitalität" zu bezeichnen. Bedenkt man überdies, daß z. B. das lungenkranke Kind, falls es der Krankheit erliegt, zumeist nicht stirbt an der direkten Zerstörung von Lungengewebe, also nicht an Insuffizienz des Gaswechsels zugrunde geht, sondern daß vielmehr die indirekten Folgen des lokalen Krankheitsprozesses schließlich den Atem- oder Herzstillstand bedingen, so gewinnt das Studium der Hypovitalitätserscheinungen — auch der inneren Organe — an Bedeutung, weil es mit dem Studium der unmittelbaren Ursachen des Todes verknüpft erscheint. — Wir wollen deshalb unsere rachitischen Patienten als hypovitale Individuen betrachten und daraus entnehmen, daß mit der Diagnose „Rachitis" nicht das Endziel der Diagnostik erreicht, sondern nur ein Anfang gemacht ist. Wir werden weiter erforschen, welche Schädlichkeit die Hypovitalitätserscheinungen hervorgerufen hat, unter denen die Wachstums- (vorzugsweise Differenziations-)Hemmung des Skelettes in den Vordergrund tritt. Dadurch wird nicht nur die Therapie, sondern auch die Kenntnis der Ursachen und somit die Prophylaxis der „Rachitis" merklich gefördert werden.

Zusammenfassend erscheint die Rachitis als eine Insuffizienz des Wachstums (vorzugsweise der Differenziation), ein Hypovitalitätszustand des Skelettes, Teilerscheinung der Hypovitalität des ganzen Individuums, welche von jedweder Schädlichkeit, so vor wie nach der Geburt hervorgerufen werden mag. Und wem das Wort Hypovitalität Beschwerden macht, der mag die Rachitis einfach als eine Insuffizienz des Wachstums bezeichnen, Teilerscheinung einer „allgemeinen Schwäche" oder eines „schlechten Allgemeinzustandes", und so ohne neues Wort auskommen.

Wenn wir in dem Obenstehenden dargetan haben, daß — bei der Einwirkung irgendeiner Schädlichkeit — der Grad der Wachstums- (Differenziations-) Hemmung bestimmt wird von der Schnelligkeit, mit der das normale Wachstum vor sich geht, so haben wir damit

Digitized by Google

nur in großen Zügen ein allgemeines Prinzip begründen und keineswegs den mitbestimmenden Einfluß anderer Faktoren leugnen wollen. Der gleiche Entzündungsherd z. B., welcher bei dem einen jungen Mädchen Chlorose hervorruft, mag bei dem anderen, aus neuropathischer Familie, hysterische oder neurasthenische Symptome in den Vordergrund der Erscheinungen treten lassen. Es bildet sodann das Nervensystem, schon ohne schnelles Wachstum, hereditär und familiär, einen Locus minoris resistentiae. In ähnlichen Fällen kann das Gesetz der Verletzbarkeit schnell wachsender Zellen somit behilflich sein, die angeborene Minderwertigkeit gewisser Gewebe zu beweisen. Wenn z. B. ein Kind das Krankheitsbild der exsudativen Diathese Czernys zeigt, ohne daß zu gleicher Zeit Zeichen der „Rachitis" vorliegen, so beweist dies, daß in dem Falle — entgegen der Regel — die Deckepithelien der äußeren und inneren Körperoberflächen gewissen Schädlichkeiten gegenüber empfindlicher sind als die (wohl schneller wachsenden) Intermediärknorpel, daß somit eine angeborene Empfindlichkeit, eine „Diathese" oder „Anlage" zur Erkrankung der Epithelien wirklich vorliegt — wenn nämlich Schmutz als abnormer Reiz derselben ausgeschlossen werden kann.

Daß gleich wie hereditäre Momente auch andere Faktoren — u. a. spezifische Affinitäten von Giften — die vorzugsweise Lokalisation gewisser Erscheinungen bedingen können, braucht wohl kaum der Erwähnung. Nichtsdestoweniger erhält sich aber anderseits die Tatsache aufrecht, daß ceteris paribus schnelles Wachstum eher zur Insuffizienz neigt als langsames.

Die Verletzbarkeit schnell wachsender Zellen mag sich auch für das Verständnis anderer pathologischer Erscheinungen nützlich erweisen, so z. B. für die Lokalisation des Karzinoms, das sich vorzugsweise entwickelt in denjenigen Gewebsteilen, welche zu vielfachen Zellteilungen veranlaßt worden sind (d. h. in alten sowie auch in vielfach gereizten Geweben). Gleicherweise mag dasselbe Prinzip eine Rolle spielen bei dem Verschwinden schnell wachsender Tumoren, wie dies bisweilen in einem Patienten, der von einer schweren Infektion befallen wird, zur Beobachtung gelangt. Und schließlich auch in dem Infantilismus, der sich gerne im Anschluß an die Rachitis tarda zeigt, zum Beweise, daß die schnell wachsenden Keimdrüsen, ebensogut wie die schnell wachsenden Intermediärscheiben, in ihrem Wachstum gehemmt sind.

Digitized by Google

Am nützlichsten aber erweist sich vielleicht das Gesetz der Verletzbarkeit schnell wachsender Zellen für das richtige Verständnis der Achondroplasie (oder — nach Kaufmann — Chondrodystrophie), dessen Studium uns dem erwähnten Gesetz auf die Spur geführt hat: wenn der noch bindegewebige (skleroblastomatöse) Embryo zwischen der 3. und 6. Woche von einem zu kleinen Amnion aufgerollt und blutarm gepreßt wird, so daß der Hungertod ihn bedroht, werden sämtliche Knorpelknochen von einer Wachstums- (Differenziations-) Hemmung befallen, welche einer schweren Rachitis sehr ähnlich ist, währenddem die übrigen — weniger schnell wachsenden — Teile der Frucht sich ungestört weiter entwickeln können.

Dies sind alles aber für den Augenblick nur Nebensachen. Der Hauptzweck dieses Vortrages war es, darzutun, daß der Charakter, die Lokalisation und die Intensität der rachitischen Erscheinungen, ihre Beziehungen zur Pädatrophie und zum übermäßigen Längenwachstum der Adoleszenten, sowie auch ihre Ursachen darauf hinweisen, daß die Rachitis einer Insuffizienz des Wachstums — vorzugsweise der Differenziation — des Skelettes entspricht, einen Hypovitalitätszustand des Skelettes als Teilerscheinung einer Hypovitalität des ganzen Individuums darstellt.

Digitized by Google

VII.

Zur Behandlung der ischämischen Kontraktur.

Von

Prof. Dr. **Ferd. Schultze,**

chirurgischer Oberarzt am St.-Vincenz-Hospital in Duisburg.

Mit 7 Abbildungen.

Meine Herren! Auf der Versammlung Deutscher Naturforscher und Aerzte 1912 zu Münster hat Göbell über eine erfolgreiche Behandlung der ischämischen Kontraktur berichtet. Die bisher geübten Methoden haben dem Operateur, wenn auch nicht ganz im Stich gelassen, so doch nicht das gewünschte gute funktionelle Resultat ergeben. Es gilt dies sowohl von Operationen an den Knochen, als auch von solchen an den Weichteilen. Von den Knochenoperationen wird heute die Resektion der Unterarmknochen (Henle) ausgeführt, sowie die Resectio art. manus, wie solche früher von König geübt und jüngst von Klapp als rationelle Methode empfohlen wurde. Ich habe die Resektion des Handgelenkes, verbunden mit einer 2mal vorgenommenen Verlängerung der Sehnen, vor ca. 14 Jahren vorgenommen, ohne den gewünschten Erfolg zu erreichen, sondern nur eine Besserung. Die Weichteiloperationen bestehen allein in Verlängerung der Sehnen. Letztere läßt sich durch meine Methode der Sehnenverlängerung genau (Zentralblatt für Orthopädie) symmetrisch ausführen.

Einen neuen Weg in der Behandlung der ischämischen Kontraktur hat nun Göbell eingeschlagen. Dieser Autor hat nach Durchschneidung der Flexorenmuskulatur durch freie Uebertragung des zentralen Teiles vom M. sartorius samt den zuständigen Nerven die Funktion wiederhergestellt. Auf Grund dieser Tatsache habe ich auch in 3 Fällen, von denen zwei spruchreif, nach der Göbellschen Methode operiert.

Die Technik ist folgende. Nach Freilegung der Flexoren wird die

Digitized by Google

Muskulatur des M. flexor sublimis et prof. durchschnitten. Es tritt alsdann ein sehr starkes Klaffen der Muskulatur ein. Während der nun folgenden Blutstillung präpariert man das zentrale Ende des M. sartorius und sorgt dafür, daß ein dem Muskeldefekt entsprechendes Stück gelöst wird. Am einfachsten schneidet man zuerst peripherwärts den Sartorius scharf durch, alsdann sieht man sehr bald den Nerven, welcher den Muskel hier versorgt. Nach Durchschneidung des letzteren wird zentral der Muskel quer durchschnitten und ist so transplantationsfähig. Die Einnähung des Transplantates wird peripher und zentral mit der klaffenden Muskulatur mittels Katgut vorgenommen. Der Nerv wird in den Medianus implantiert und mit einer Nadel fixiert, nachdem das Transplantat nur zentral genäht war. Eine Naht der Faszie ist mittels der Klemmtechnik leicht zu erreichen. Dieselbe gibt einen guten Abschluß für den implantierten Muskel; Hautnaht.

Fig. 1.

Ischämische Kontraktur vor der Operation.

Die Nachbehandlung ist von Bedeutung, bei Kindern allerdings kann man kaum etwas erreichen, man beschränkt sich hier auf mäßige und, was noch wichtiger ist, auf die Sand-Wasserbäder nach Schanz. Bei allen Individuen ist neben dieser Behandlung frühzeitig eine medikomechanische Behandlung einzuleiten.

Der Erfolg war in den von Göbell publizierten und demonstrierten Fällen überraschend günstig.

Vergegenwärtigen wir uns die von mir operierten Fälle, so lasse ich zunächst die Krankengeschichte folgen.

Aufn. 28. April 1913, Op. 15. Mai 1913, Entl. 9. Juni 1913. Anamnese: Patient erlitt eine Kontusion des rechten Unterarmes durch Fall. Der behandelnde Arzt legte einen Schienenverband in rechtwinkliger Stellung an. Nach 10 Tagen wurde Patient von mir untersucht auf ischämische Kontraktur. Der Befund war absolut negativ. 14 Tage später wurde Patient mit einer vollendeten Kontraktur der rechten Hand eingeliefert.

Status praesens. Kleine etwas entzündete Wunde auf der Volarseite des rechten Unterarmes. Das Handgelenk ist flektiert, die sämtlichen Finger stehen

Digitized by Google

Fig. 2.

Nach der Korrektur.

in ausgesprochener Krallenstellung. Eine Veränderung des Zustandes ist mit Gewalt nicht zu erreichen. Bei Druck auf die Vola manus wird die Krallenstellung stärker. Jodbehandlung der Wunde. 14. Mai 1913: Leichte reizlose Granulation. 15. Mai 1913: Operation. Inzision am volaren Unterarm. Trennung des Flexor sublimis und profundus, welche weit klaffen. Entsprechend der Diastase wird der zentrale Teil des Sartorius mit dem zugehörigen Nerven frei überpflanzt, mit Katgut peripher und zentral fixiert. Der Nerv wird in den Medianus implantiert. Verband in leichter Dorsalflexion unter Streckung der Finger. 25. Mai 1913 Heilung p. pr.

Verlauf. Anfangs sehr langsam sich einstellende Funktion. Stundenweise wird die in Streckstellung stehende Hand von der Schiene befreit und Bewegung gemacht. Am 9. Juni 1913 wurde Patient entlassen unter Verordnung von täglichen Bädern und Uebungen.

Befund am 3. April 1914. Volle normale Funktion der rechten Hand.

Fig. 3.

Fig. 4.

Nach der Korrektur.

Die Kraft ist etwas geringer, Umfang der Muskulatur ist 1 cm weniger, nach Angabe der Mutter bessert sich dieser Schwächezustand fortgesetzt.

P. S., 25 J., Erdarbeiter aus G.

Anamnese. Patient früher nie krank, erlitt am 14. Juni 1913 einen

Digitized by Google

Unfall dadurch, daß er mit dem Unterarm zwischen zwei Puffer eines Eisenbahnwagens geriet.

Status praesens. Starke Schmerzen im rechten Arm bis zur Schulter ausstrahlend. Patient will Arm und Hand nicht bewegen können. Der rechte Handrücken und Unterarm bis zur Mitte des Oberarmes ist stark geschwollen. Funktion von Finger, Handgelenk, Ellbogengelenk nur minimal. Röntgenbild ergibt keine Fraktur.

Diagnose. Quetschung des Unterarmes mit starkem Bluterguß.

Verlauf. Die Schwellung geht allmählich zurück, die Funktionen bessern sich etwas. Auf dem Handrücken bleibt eine hühnereigroße Geschwulst bestehen, welche nach 4 Wochen, am 14. Juli 1913, inzidiert ein organisiertes Hämatom ergibt.

Fig. 5.

Ischämische Kontraktur vor der Operation.

Die Funktionen bessern sich nicht, es treten Kontrakturen der Finger ein, ebenso des Handgelenkes. Beim Versuch, eine Dorsalflexion des Handgelenkes zu machen, nimmt die Flexionskontraktur der Finger wesentlich zu.

Fig. 6.

Fig. 7.

Nach der Korrektur.

Am 15. September 1913 wird die Durchtrennung beider Flexoren vorgenommen, es finden sich versprengt im Muskel größere Sequester, welche aus-

Digitized by Google

geräumt werden. Es entsteht eine Diastase von 6 cm Länge. Dieselbe wird ausgefüllt mit dem zentralen Stück der Sartoriusmuskulatur nebst dem zuständigen Nerven. Katgutnaht, Naht des Nerven bei Einpflanzung in den M. medianus. Der Verlauf war ohne wesentliche Temperaturstörung. Es stellte sich nach 3 Tagen eine Schwellung ein; Eröffnung der Naht ergab eine braunrote Sekretion, welche im Verlaufe von 6 Wochen zur Vernarbung führte. Am 1. Juli 1913 wurde die mediko-mechanische Behandlung eingeleitet.

Die Hand steht im Handgelenk und Finger etwas überstreckt. Eine Bewegung derselben ist sehr gering. Die Kontrakturen sind gänzlich beseitigt. Im weiteren Verlauf erfolgt allmähliche Zunahme der Funktionen.

Befund bei der Entlassung am 10. März 1914. Patient klagt keine Schmerzen mehr in der rechten Hand. Das rechte Handgelenk steht in Streckstellung; bei Dorsalflexion setzt sofort eine deutliche Flexion der Fingergrundgelenke ein; die Dorsalflexion ist normal. Ein Faustschluß der Hand ist gut möglich, nur der Daumen und Zeigefinger sind weniger kraftvoll. Die Finger sind gut beweglich, mit Ausnahme des Daumens. Die Muskulatur des rechten Unterarmes ist 3 cm geringer.

Pathologisch-anatomisch war im ersten Falle nichts Besonderes nachzuweisen. Nach Durchschneidung der beiden Flexoren war der Widerstand gebrochen. Der 2. Fall hat insofern ein Interesse, als die Muskulatur große Sequester aufwies, welche, eingetrocknet, leicht auszuheben waren und große Nester zurückließen. Diese Sequesterbildung erklärt sich durch die Schwere der Gewalteinwirkung. Es sind die Muskelteile so stark gepreßt worden, daß dieselben völlig von der Zirkulation ausgeschlossen wurden.

Das klinische Bild ist ganz charakteristisch durch die Stellung der Hand im Handgelenk. Hier besteht eine mehr oder minder starke Flexion; im Profil — in Extension — zeichnet sich die Linie wellenförmig ab. Die Finger stehen mit den beiden äußersten Gelenken in starker Flexion, weniger mit dem Metatarsophalangealgelenk. Stemmt man mit dem Finger gegen die Vola manus, so wird der Krallenzustand in den Grundgelenken verstärkt. Dies war besonders in dem 2. Fall sehr stark ausgeprägt. In der Höhe des unteren Drittels des Unterarmes spannen sich die Sehnen sehr scharf an. Die Funktionen der Hand sind, bis auf geringe Bewegung, völlig erloschen.

Was nun den Wundverlauf angeht, so war im Fall 1 eine volle Heilung p. pr. zu verzeichnen. Die von der Verletzung herrührende granulierende Wunde kam erst einige Wochen später zur vollen Heilung. Somit ist eine volle Heilung des Muskeltransplantates erreicht. Der Einpflanzung des Nerven möchte ich doch nun einen bestimmten Wert beilegen. Hat doch jüngst Heineke den Nachweis geführt, daß

Digitized by Google

ein in den gelähmten Muskel implantierter Nerv eine Behebung des Muskels zur Folge hat. Ferner haben die Versuche von Jores bei Muskelüberpflanzungen gelehrt, daß das mit faradischem Strom behandelte Implantat standhielt, das andere hingegen nekrotisierte. Göbell hat dasselbe beobachtet. Er zieht aus seinem erfolgreichen Fall den Schluß, daß das Transplantat partiell nekrotisch geworden, aber eine Regeneration des Muskels herbeiführte. Der Einpflanzung des Nerven möchte ich doch einen wesentlichen Wert beilegen und nicht, wie Göbell erwähnt, als gleichgültig bezeichnen; gerade bestärkt in dieser Auffassung durch die jüngste Mitteilung von Heineke. Nach den letzten Untersuchungen von F. Landois (Zentralbl. f. Chir. 1914, Nr. 14, S. 609) betont der Verfasser in seinen Schlußsätzen, daß für die praktische Chirurgie Muskelgewebe zur Deckung plastischer Defekte, selbst unter Anwendung der Nervennaht übertragen, ganz und gar nicht zur Einheilung gelange. Wenn trotzdem ein gutes Resultat eintritt (Fall Göbell), so ist dies auf Kosten der bindegewebigen Schwiele zu setzen, die als Ersatz auftritt, und nicht auf Kosten der transplantierten Muskulatur. Der Ansicht von Landois gegenüber erscheint mir nun eine Mitteilung Borsts von besonderer Wichtigkeit (Deutsche patholog. Gesellsch. München, 23. März 1914. Ref. Münch. med. Wochenschrift 1914, Nr. 13, S. 741). Borst berichtet über Transplantation von Fasern von quergestreifter Muskulatur in Nerven. Dabei wurde ein Umspinnen der wuchernden Muskelfasern durch feinste, offenbar ebenfalls neugebildete Nervenfäserchen gesehen, die bei Autotransplantation punktförmig an den Muskelfasern zu inserieren schienen. Er nimmt an, daß die Regeneration des transplantierten Muskels durch Einfluß des Nerven unterstützt wird. Nach den vorliegenden Untersuchungen und Beobachtungen gehen also die Meinungen noch weit auseinander. Hier zu entscheiden, muß weiteren exakten Untersuchungen vorbehalten sein. Daß nach Landois die Schwiele imstande ist, den Muskel wieder funktionstüchtig zu machen, lehrt vielleicht ein 2. Fall. Hier hat längere Zeit eine Sekretion bestanden. Eine Einheilung scheint wohl kaum erfolgt zu sein. Aber nichtsdestoweniger kann noch genügendes Muskelgewebe, welches die Funktion des Muskels regulierte, zurückgeblieben sein.

Praktisch gibt uns die gegenwärtige Konstellation dieser Frage zu denken. Ist die Ansicht Landois die richtige, so soll eine Muskeltransplantation abgelehnt und als Ersatz die Fascia lata implantiert werden. Wird hingegen durch die weiteren Forschungen das Gegenteil

Digitized by Google

bestätigt, so ist es nicht unberechtigt, im Sinne Göbells die Methode aufrecht zu erhalten mit exakter Implantation der Nerven. Mit Rücksicht auf unseren 2. Fall müssen wir das anerkennen, was Landois betont hat, daß die Schwielenbildung die Funktion besorgt. Durch wochenlange Sekretion ist zweifellos eine Zerstörung des Transplantats zustande gekommen.

Halten wir an der Ansicht Landois' fest, daß nur die Narbenmasse die Funktion besorgt, so komme ich zu dem Schluß, daß die Trennung des Muskelkörpers die Hauptsache ist. Der ischämische Muskel hat sein Längenmaß durch bestimmten Verlust der Kontraktionsfähigkeit eingebüßt; daß die letztere noch nicht erloschen ist, geht daraus hervor, daß der Muskel nach querer Durchtrennung lebhaft auseinanderweicht. Es würde vor der Behandlung unsere Aufgabe sein, den Grad der Kontraktion resp. Muskelschrumpfung festzustellen, wollte man z. B. durch Verlängerung der Sehnen die Restitution erreichen. Dies ist jedoch ein sehr unbestimmtes Unternehmen, kann gelingen oder auch nicht, daher die verschiedenen Resultate in der Literatur. Den Grad der Kontraktur des Muskels können wir vorher nur relativ feststellen. Erst die Durchschneidung des Muskels bringt uns die sichere Aufklärung, und zwar müssen wir eine absolute Ueberdehnung der Finger anschließen, damit die Diastase der Muskulatur völlig erschöpft wird. Wir erhalten dann zentrales und peripheres Stück kontraktiler Muskelsubstanz, gewissermaßen einen zweibauchigen Muskel.

Unsere Aufgabe ist es ferner, diese Muskelteilung zu beseitigen. Durch nicht schrumpfungsfähige Materie dies zu erreichen, ist einleuchtend, und da ist die Fascia lata das beste Material. Eine Muskelmasse einzuschalten, erscheint mir, ganz abgesehen von der Unbestimmtheit der Einheilung, deswegen unzweckmäßig, weil genügend kontraktile Muskelelemente vorhanden sind, welche eine Muskelfunktion garantieren. Ich glaube somit, daß die Fascia lata auch für dieses Leiden das geeignete Material zu sein scheint, um in guter Spannung möglichst doppelt — hintere und vordere Wand — den Muskel gewissermaßen schlauchförmig zu umfassen. Dadurch hätten wir einen zweibauchigen Muskel hergestellt, ein Gebilde, welches uns indirekt durch einen komplizierten Verlauf beschert wird. Also ein Muskelmaterial hier einzuschalten erscheint überflüssig, da der Nachweis geführt wurde, daß nach Ausstoßung des Muskels die Funktion wiederhergestellt wurde. Lehrt uns ferner die Erfahrung z. B. bei Zerreißung des M. quadriceps —

Digitized by Google

sei es oberhalb der Patella, sei quer durch die Patella —, daß die Naht des Muskels eine volle Funktion des Muskels zur Folge hat. Durch festes massives Material also die kontraktilen Elemente zu verbinden, ist unsere Aufgabe.

Ganz abgesehen von der Muskelimplantation resp. von der Umwandlung des Muskels in Schwiele müssen wir unser Augenmerk richten auf die Trennung der Flexorenmuskulatur in der Muskelmasse selbst. Nehmen wir an, daß die infolge der Muskeltrennung geschaffene Diastase durch eine Schwiele ausgefüllt ist und aus dieser Verbindung eine normale Funktion resultiert, so würde damit der Beweis geliefert sein, daß ein zweibauchiger Muskel konstruiert werden muß. Demnach würde also die Trennung der kontrakten Muskulatur allenthalben die Urbildung sein, und die Neubeschaffung einer Verbindung der Muskelteile mittels der Fascia lata. Unter dieserVoraussetzung würden wir dafür plädieren, möglichst bald durch eine volle Durchschneidung der Flexoren die Verlängerung zu erreichen und durch die Uebertragung der Fascia lata die Funktionsfähigkeit des Muskels wieder herzustellen.

Was nun die Therapie der ischämischen Kontraktur im allgemeinen angeht, so ist bestimmend für die Wahl der Methode die Pathologie. Letztere besagt uns, daß der Sitz des Leidens in der Muskulatur liegt, und zwar handelt es sich um einen Schrumpfungszustand der Muskulatur, welcher naturgemäß eine Verkürzung zur Folge hat und dadurch die Kontrakturstellung der Hand resp. Finger auslöst. Wollen wir diesen Zustand beseitigen, so ist es unsere Aufgabe, das Leiden direkt anzugreifen und nicht auf Umwegen, durch unbestimmte Methoden. Alle Methoden sind darin einig, die Kontraktur zu beseitigen, sei es durch Verkürzung des ganzen Muskelapparates auf dem Wege der Resektion beider Unterarmknochen, resp. Resektion des Handgelenkes, sei es durch Verlängerung des kontrakten Muskels resp. dessen Sehnen. Nach der vorliegenden Pathologie kann der Angriffspunkt für die Behandlung nur im Muskel liegen.

Vergegenwärtigen wir uns nun nochmals die Operationsmethoden, so unterscheiden wir solche, welche das Skelett, und solche, welche die Weichteile betreffen. Ich bin der Ansicht, daß die Skelettoperationen, sowohl die Resektion der Vorderarmknochen als die Resektion des Handgelenkes, vollkommen ausscheiden. Es ist dies begründet durch die pathologische Anatomie des Falles. Nur der Muskel ist erkrankt, er ist in stärkster Beugung erstarrt (Drehmann). Durch die Tenotomie, wie es Alappy u. a. mit Erfolg ausgeführt haben, stets ein

Digitized by Google

Resultat zu erreichen, erscheint uns sehr problematisch. Den Kontrakturzustand der Muskulatur kennen wir nicht, infolgedessen können wir auch nicht die entsprechende Verlängerung der Sehnen vornehmen. Wir sind stets vom Zufall abhängig, ganz gleich ob wir eine exakte symmetrische Verlängerung der Sehnen nach meiner Methode ausgeführt haben oder nicht. So ist es einzig und allein unsere Aufgabe, den Kontrakturzustand der Flexorenmuskulatur zu beseitigen. Wir erreichen dies durch die quere Durchtrennung des Muskels. Drehmann hat bereits 1903 darauf hingewiesen und durch einen Fall belegt, daß durch eine schräge Spaltung der Muskulatur resp. deren Narbenmassen eine Rekonstruktion des ischämischen Zustandes herbeigeführt werden kann. Er hat über einen biesbezüglichen guten Erfolg berichtet. Sowohl die Beobachtungen Drehmanns, Göbells, als die meinigen sprechen für die Durchtrennung der Muskulatur. Die Trennung der kontrahierten Muskulatur bewirkt starke Diastase, ein Zustand, welcher weder durch Resektion des Handgelenkes noch durch die quere Knochenresektion geschaffen werden kann. Auch die Methode der Verlängerung der Sehnen garantiert nicht den Erfolg, da das „Wieviel" der Verlängerung nicht zu bestimmen ist. Nur durch Quertrennung erreichen wir mit einem Schlage eine volle Entspannung, besonders wenn wir durch Ueberstreckung noch den kontrakten Zustand beeinflussen. Also die volle Entspannung des kontrahierten Muskels müssen wir als Grundbedingung für die Behandlungsmethode ansehen.

Es fragt sich nun, welcher Ersatz für den geschaffenen Defekt gesetzt werden soll. Drehmann vertritt den Standpunkt, daß die einfache Durchschneidung genügt, und zwar unter Bezugnahme auf den obenerwähnten Fall. Ganz kann ich diese Ansicht nicht teilen, da eine vollendete Trennung der ganzen kontrahierten Muskulatur im Falle Drehmann nicht erfolgte; dieselbe war infolge der starken Narbenbildung unmöglich. Ganz anders lagen in unseren sämtlichen Fällen die pathologischen Verhältnisse. Nach Trennung der Muskulatur und Beseitigung der Kontraktur repräsentierte sich sofort eine ganz erhebliche Diastase. Diesen Defekt nun sich selbst zu überlassen, erscheint noch absolut unmöglich. Ersatz muß hier geschaffen werden, ob durch Muskel oder Bindegewebe ist eine andere Frage. Die Einheilung des Muskeltransplantats ist bis jetzt noch nicht einwandfrei nachgewiesen worden. Wohl ist der Beweis durch unseren Fall 2 erbracht, daß nach Ausstoßung des Transplantats nichtsdestoweniger eine gute Funktion erreicht wurde. Dies läßt die Deutung zu, daß ein Teil des Muskels

Digitized by Google

erhalten blieb und die Verbindung vermittelte. Mit Rücksicht auf die Unsicherheit der Muskeleinheilung würden wir es für die Zukunft für empfehlenswert halten, durch Fascia lata die beiden Muskelbündel zu verbinden und so gewissermaßen einen zweiten bauchigen Muskel zu konstruieren. Technisch würde die Operation dadurch vereinfacht, daß man den Muskel sowohl peripher wie zentral zirkulär einfaßt und so die Faszie schlauchförmig einnäht. Eine Spannung muß dadurch erreicht werden; eine Funktion des Muskels wird dadurch die größte Unterlage gewinnen.

Auch die jüngsten Versuche von Heineke über die Belebung des Muskels durch Implantation von Nerven bringen für die Therapie der ischämischen Kontraktur keine neue Wendung. Einstweilen wird es unser Ziel sein müssen, die Kontraktur durch die quere Durchtrennung zu heben und eine neue Verbindung der Muskelfragmente zu bewirken. Als Paradigma für die Methode möchte ich auf den 3. Fall verweisen, welcher als „noch nicht spruchreif" oben erwähnt wurde. Derselbe ist inzwischen in ein neues Stadium gekommen. Die Krankengeschichte ist folgende.

N. N., 28 J., erkrankte im 7. Lebensjahre. Aufg. am 29. Dezember 1913.

Status praesens. Rechte Hand steht im Handgelenk in absoluter Flexion. In dieser Stellung sind die Finger rechtwinklig in den Grundgelenken fixiert. Die Finger in ihren Endgelenken gestatten eine Exkursion von 6 cm. Die Muskulatur ist sichtbar vermindert.

Erste Operation am 31. Dezember 1913. Nach Präparation der Flexoren werden dieselben quer durchschnitten. Die Muskelenden schnellen zurück. Es resultiert eine Diastase von 6 cm. Die Streckung der Finger ist möglich, nur ist die Dorsalflexion nicht vollständig.

Implantation des M. sartorius; der Nerv wird nicht implantiert.

Verlauf. Während der ersten Woche fieberfrei, dann geringe Steigerung und Sekretion, so daß das ganze Implantat ausgestoßen wurde.

Die Flexion des Handgelenkes ist beseitigt, die Finger stehen in Streckstellung, können nicht flektiert werden. Auch durch mediko-mechanische Behandlung wird keine Aenderung herbeigeführt, so daß sich Patient zu einer nochmaligen Operation entschließt.

Zweite Operation am 15. Mai 1914. Exstirpation der eingezogenen Narbe, welche mit der Muskulatur schwielig verwachsen ist. Die vorliegende Muskulatur ist eine Masse und nicht zu präparieren. Nach Trennung der oberflächlichen Schichten wird vom gesunden proximal gelegenen Gewebe aus der N. medianus präpariert. Alsdann erst gelingt es, die Narbenmassen zu beherrschen. Es wird fest an der inneren Ulna, ebenso dann am unteren Radius das Elevatorium eingesetzt und die starren Narbenmassen gelöst. Dies gelingt außerordentlich leicht und macht dann eine quere Trennung möglich. Erst jetzt ist eine Beseitigung der

Digitized by Google

Fingerkontraktur eingetreten. Verlauf: fieberlos. Heilung p. pr. Die Finger werden im Schienenverband etwas bewegt.

Dieser 28jährige Patient, welcher also im 7. Lebensjahr die Kontraktur erworben, wurde von mir nach G ö b e l l operiert. Der Erfolg war negativ. Allerdings wurde nicht der Nerv implantiert, worauf G ö b e l l ja auch keinen besonderen Wert legt. Es trat eine längere Eiterung ein, der implantierte Muskel wurde ausgeschieden und das Endresultat war eine Verbesserung der Handstellung, aber nicht der Funktion. Trotz längerer Nachbehandlung wurde nichts erreicht. Ich habe dann den ischämischen Zustand nochmals operativ behandelt. Diese Operation hat interessante Daten ergeben, welche für die Methodik ausschlaggebend sein dürften. Der Befund an der Implantationsstelle war der einer starren Narbenmasse. Die oberflächliche Muskulatur war narbig, die tieferliegende war noch narbiger. Unbequem war die Isolierung des in Narbengewebe gebetteten N. medianus. Gelöst wurde die Aufgabe dadurch, daß dieser Nerv von der gesunden Zone oberhalb freipräpariert wurde und so eine Lösung und weiteres Arbeiten sicherer gestattete. Die Narbentrümmer der Flexoren waren fest mit den Knochen und Ligamentum interosseum verwachsen. Eine Lösung ergab sich dadurch in glatter Weise, daß man mit dem Elevatorium am Knochen entlang beiderseits die Massen ablöste. So erreichte man eine Isolierung der Flexoren. Nach querer Trennung der oberflächlichen Muskeltrümmer wurde kaum eine Veränderung der Kontraktur beobachtet, erst nach Lösung der tiefen Narbenmassen sowie deren querer Durchschneidung meldete der Assistent die wesentliche Lösung des Widerstandes. Eine Diastase von 5 cm Breite resultierte. Dieser Hohlraum wurde in der obersten Etage von dem Medianus, in der untersten vom N. interosseus durchzogen. Diesen Hohlraum allein durch die Faszie auszufüllen, war unmöglich. Es wurde nun unten und oben resp. volar und dorsal ein Blatt der Fascia lata eingenäht, so daß eine relative Spannung resultierte. Der sehr starke Hohlraum wurde durch Fett ausgefüllt, zugleich eine vorzügliche Polsterung. Durch die Naht der oberflächlich gelegenen Faszie war der Abschluß für die Fettmasse völlig erreicht.

Wenn wir aus dem Operationsbefund eine Lehre ziehen wollen, so ist dies durch die Verwachsung der Flexoren gegeben. Die Verwachsungsstelle war so gelegen, daß ein zweibauchiger Muskel resultierte mit langem zentralem und kurzem Leib. Der zentrale Muskelabschnitt war zur absoluten Untätigkeit verurteilt, der periphere kurze

Digitized by Google

Muskel verfügte über so geringe Muskelkraft, daß er die Antagonisten nicht überwinden konnte. Infolgedessen wurde auch dieser Muskelabteil wenig beansprucht, war also auch gewissermaßen der absoluten Ruhe verfallen.

Der Verlauf war in unserem Falle reaktionslos und die Funktion der Finger schon im Beginn der ersten Tätigkeit. Ich bin der Meinung, daß dadurch ein Ziel erreicht ist. Mit der Faszie allein ist niemals die Verbindung herzustellen, sondern stets muß der nie zu vermeidende tote Raum beseitigt werden, und da ist Fetttransplantation zweifellos eine Errungenschaft, eine Tatsache, worauf Röpke wiederholt hingewiesen hat.

Zusammenfassung.

1. Die ischämische Kontraktur soll möglichst bald durch operativen Eingriff beseitigt werden.

2. Die bisherigen Methoden waren nicht zuverlässig. Es kann nur durch Beseitigung der Muskelstarre ein guter Erfolg erreicht werden.

3. Die Muskelstarre kann nur durch Quertrennung nach voller Isolierung der Muskulatur aufgehoben werden. Eine Ueberstreckung des Fingers ist nicht zu unterlassen.

4. Als Bindematerial der beiden Muskelbäuche ist die Fascia lata das beste Material.

5. Die Ausfüllung des immer entstehenden toten Raumes durch Fettimplantation ist eine unbedingte Notwendigkeit.

Digitized by Google

VIII.

Weitere Studien über das Wesen und die Behandlung der Ischias.

Von

Dr. A. Stoffel,

Spezialarzt für orthopädische Chirurgie in Mannheim.

Mit 18 Abbildungen.

Meine Herren! Vor Jahresfrist trug ich Ihnen von dieser Stelle aus eine neue Ansicht über das Wesen der Ischias vor und knüpfte daran Vorschläge für eine logische operative Behandlung des Leidens. Ich stellte die Lehre auf, daß bei der Ischias von den vielen in dem Kabel des N. ischiadicus geeinten Bahnen nur die sensiblen Bahnen in Betracht kommen, und daß von diesen sensiblen Bahnen die eine oder andere oder einige zusammen erkrankt sind. Je nachdem die eine oder andere sensible Bahn befallen sei, ergäben sich bei genauer klinischer Untersuchung ganz verschiedene Krankheitsbilder. Unsere Behandlungsweise müsse modifiziert werden, indem wir unsere Aufmerksamkeit jetzt nur auf die erkrankte sensible Bahn oder Bahnen zu lenken hätten.

Im Laufe des letzten Jahres setzte ich meine Forschungen fort und glaube in der Bearbeitung dieses nicht ganz leichten Themas vorwärts gekommen zu sein.

Wir müssen vor allen Dingen präzisieren, was unter dem Namen Ischias zu verstehen ist. Wir erleben es in der Praxis nicht selten, daß alle nicht näher zu definierenden Schmerzen an der Hüft- und Gesäßgegend und an der Rückseite des Beines als „Ischias" bezeichnet werden. Sieht man näher zu, dann entpuppt sich diese „Ischias" sehr bald, und man hat z. B. Insuffizienzerscheinungen von seiten der Wirbelsäule oder des Fußes vor sich. Eine Ruhekur, eine Entlastung der Wirbelsäule, ein Stützen des Fußgewölbes durch eine richtig gebaute

Digitized by Google

Einlage beseitigen diese Schmerzen. Alle derartigen Krankheitsbilder sind von vornherein streng abzusondern, sie haben mit der Ischias gar nichts zu tun. Aber auch dann, wenn es sich um wirkliche Neuralgien (ich gebrauche hier das Wort Neuralgie nicht im Gegensatz zu Neuritis) handelt, stellt der Name Ischias in der landläufigen Fassung einen großen Sammelbegriff dar, unter dem ganz verschiedene Krankheitsbilder willkürlich geeint werden. Gar zu oft werden alle neuralgischen Schmerzen, die ein

Fig. 1.

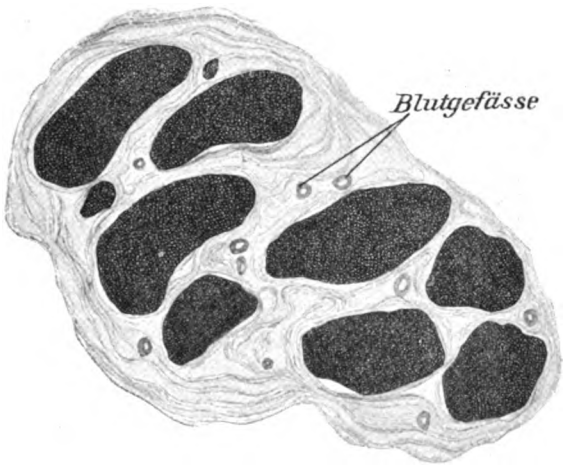

Mikroskopischer Querschnitt durch den N. cutaneus surae lateralis einer 40jährigen Frau. Stark vergrößert.

Patient an der Lumbalgegend, dem Gesäß oder an der Rückseite des Beines empfindet, unter der Bezeichnung Ischias geführt. Es segeln sogar, wie ich in der Praxis erlebte, Schmerzen am Darmbeinkamm, an der unteren Bauch- und Inguinalgegend unter der Flagge Ischias. Dieser Modus ist absolut zu verwerfen, da er zu sehr verschwommenen Vorstellungen führt und vor allen Dingen eine unlogische, den wirklich vorliegenden Verhältnissen in keiner Weise Rechnung tragende Therapie nach sich zieht.

Wir müssen darüber klar sein, daß an der Lumbal- und Inguinalgegend, am Gesäß und an der Rückseite des Beines ganz verschiedene sensible Nerven in Betracht kommen (Fig. 2). Wenn ich von den im N. ischiadicus enthaltenen sensiblen Bahnen völlig abstrahiere, so haben wir in der proximalen Hälfte des Gesäßes die starken Nervi clunium

Digitized by Google

superiores, die den Rami posteriores der drei oberen Lumbalnerven entstammen und fast die Hälfte des Gesäßes mit sensiblen Fasern ausstatten. In den lateralen Partien des Gesäßes finden wir die Rami cutanei laterales Nn. intercostalis XII et iliohypogastrici, in den medialen Partien die Nn. clunium medii, die aus den Rami posteriores der drei oberen Sakralnerven kommen, und den N. clunium inferior medialis. Die distalen Bezirke des Gesäßes und die Rückseite des Oberschenkels bis über die Kniekehle hinab hat der N. cutaneus femoris posterior unter sich.

Fig. 2.

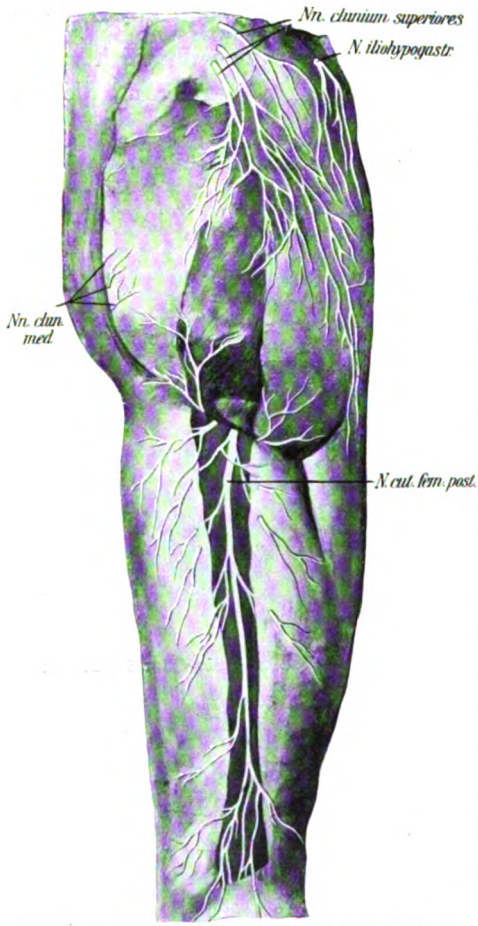

Hautnerven am Gesäß und an der Rückseite des Beines. Nach Spalteholz.

Ein jeder dieser sensiblen Nervenstämme kann von der Neuralgie befallen werden. Diese Tatsache ist bekannt und ich kann sie aus meinen Beobachtungen bestätigen. Ich beobachtete Neuralgien, die ausschließlich den N. cutaneus femoris posterior betrafen, ich sah im städtischen Krankenhaus Mannheim eine Neuralgie der Nn. clunium medii mit Eruptionen von Herpesbläschen, die streng an den von diesen Nerven versorgten Hautbezirk lokalisiert waren; ich sah eine Neuralgie, die sich nur auf das Gebiet der Nn. clunium superiores beschränkte. Alle diese Neuralgien haben mit der Ischias nichts zu tun, sie müssen vielmehr streng von ihr getrennt werden. Daß sie nicht selten mit der Ischias vergesellschaftet sind, darf kein Grund sein, alles in einen Topf zu werfen.

Digitized by Google

Wenn man bei Neuralgien den Namen Ischias überhaupt gelten läßt, so darf er nur angewandt werden, wenn es sich um Schmerzen handelt, die in einer im N. ischiadicus enthaltenen sensiblen Bahn lokalisiert sind. Alle anderen Neuralgien am Bein und an der Lumbalgegend müssen nach dem jeweils erkrankten sensiblen Nerven ihre Benennung finden. Viel besser wäre es sogar, wenn wir auch den Namen Ischias fallen ließen und nur von der Neuralgie der jeweils erkrankten sensiblen Nervenbahn sprechen würden. Wir hätten dann z. B. eine Neuralgie des N. cutaneus surae lateralis oder des N. cutaneus surae medialis oder eine Neuralgie der Plantarbahnen oder eine Neuralgie der Nn. cutanei dorsales intermedius et medialis. Nicht aus theoretischen Erwägungen schlage ich vor, den Namen Ischias fallen zu lassen, sondern Gründe praktischer Natur sind es, die mich dazu zwingen. Wir müssen uns von Sammelbegriffen freimachen; nur dadurch können wir in der Frage nach dem Wesen der Beinneuralgien klar sehen, können in der Diagnose weiterkommen und können unsere Therapie scharf auf das wirklich vorliegende Krankheitsbild einstellen.

Die Spezialisierung in der Diagnose können wir sogar noch weiter führen. Ich bin überzeugt, daß es Fälle gibt, die nicht eine Erkrankung der ganzen Bahn, z. B. des N. cutaneus surae lateralis oder besser gesagt des ganzen Querschnittes des N. cutaneus surae lateralis aufweisen, sondern nur eine Erkrankung bestimmter Fasern dieser Bahn. Wenn wir den N. cutaneus surae lateralis makroskopisch und mikroskopisch untersuchen, so können wir ihn wieder in einzelne Unterabteilungen, in einzelne Bahnen zerlegen. Auf dem Querschnitt stellt der N. cutaneus surae lateralis ein Kabel en miniature dar (Fig. 1). In diesem Kabel können nun einige Bahnen erkrankt und andere gesund sein. Einen glatten Beweis dafür kann ich heute noch nicht erbringen, ich bin aber davon überzeugt, daß es so ist.

Meine neuen Untersuchungen waren teils klinischer Natur, teils betrafen sie mein Lieblingsfach, die Anatomie. Die Resultate der letzteren möchte ich vorwegnehmen.

Aus Zeitmangel kann ich mich hier nur mit der Anatomie der Bahnen des N. cutaneus surae lateralis und des N. cutaneus surae medialis beschäftigen. Wir werden später hören, daß diese beide Bahnen für die Ischias die wichtigsten sind.

Ich stellte in diesem Winter an mehreren Leichen die Anatomie der Bahn des N. cutaneus surae lateralis fest. In mehreren Punkten

Digitized by Google

Fig. 3.

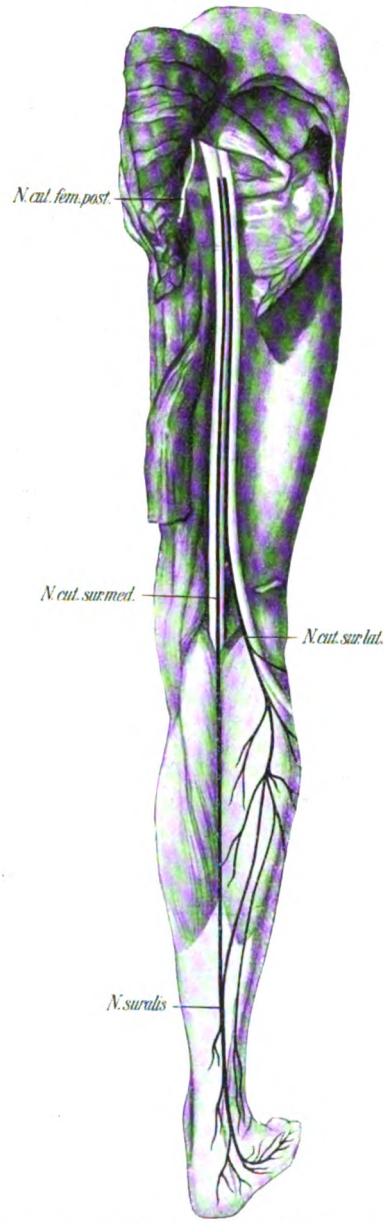

N. cutaneus surae lateralis und N. cutaneus surae medialis in situ.

Fig. 4.

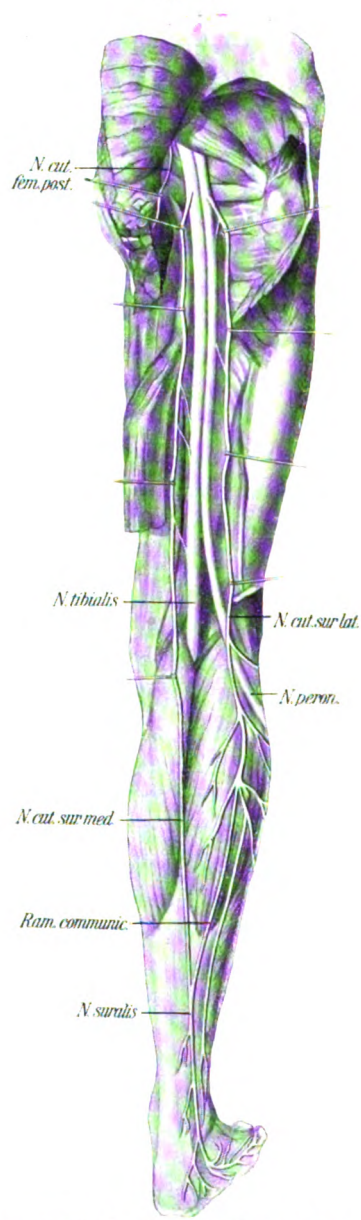

Anatomie der Bahn des N. cutan. sur. lat. und der Bahn des N. cut. sur. med. nach Stoffel.

Bemerkung zu Fig. 4: Nach entsprechender Vorbehandlung des Präparates wurden beide Bahnen isoliert. Sie stellen selbständige Gebilde dar und zeigen mit den Bahnen des N. peronaeus bzw. N. tibialis nur einige Verbindungen. Um beide Bahnen besser sichtbar zu machen, sind sie am Oberschenkel und Gesäß mittels Haken zur Seite gezogen. Das Caput longum m. bicipitis ist abgetrennt und nach der Seite geklappt, desgleichen der M. glutaeus maximus. Der N. cutan. femoris posterior ist teilweise entfernt.

Digitized by Google

weichen die Resultate meiner Untersuchungen von den Angaben der anatomischen Lehrbücher ab. Das gilt vor allem für die proximal von der Kniekehle gelegene Strecke. In jedem anatomischen Lehrbuch finden Sie den Passus: „Der N. cutaneus surae lateralis entspringt innerhalb der Kniekehle aus dem N. peronaeus communis." Diese Darstellungsart muß berichtigt werden. Der eben erwähnte Nerv entspringt nicht aus dem N. peronaeus, sondern ist auf der Strecke Oberschenkel—Gesäß dem N. peronaeus nur angelagert (Fig. 3). Er ist ein absolut selbständiger Nerv, der bis in die Nähe des Plexus als selbständiges Gebilde dargestellt werden kann (Fig. 3 u. 4). Mit den Bahnen des Nervus peronaeus communis zeigt er nur vereinzelte Anastomosen. In fast allen von mir präparierten Leichen konnte ich den N. cutaneus surae lateralis am Oberschenkel von der Kniekehle bis zur Gesäßfalte vollkommen isolieren, ohne daß eine verbindende Faser, die zum N. peronaeus hinführte, durchtrennt werden mußte (Fig. 4). Erst oberhalb der Gesäßfalte traten einige Verbindungen mit dem N. peronaeus zutage, doch konnte auch auf dieser Strecke der N. cutaneus surae lateralis einwandfrei dargestellt werden. Die glatte Isolierung des Nerven in den distalen zwei Dritteln des Oberschenkels gelingt nicht nur an in bestimmter Weise vorbereiteten Präparaten, sondern auch wunderschön an der frischen Leiche (Fig. 5) und am Lebenden; ich konnte mich bei Ischiasoperationen, bei denen ich studii causa den Nerven sehr weit nach oben verfolgte und isolierte, öfters davon überzeugen. Das der Fig. 6 zugrunde liegende Präparat wurde in der Weise hergestellt, daß ich an der Leiche eines Verunglückten den „N. ischiadicus" an seinem Austritt aus der Wirbelsäule abtrennte, ihn bis zur Kniekehle verfolgte und hier den N. tibialis und den N. peronaeus durchtrennte und handbreit unterhalb der Kniekehle den N. cutaneus surae lateralis und N. cutaneus surae medialis abschnitt. Nun wurde das Präparat auf einem dünnen Holzbrett so aufgesteckt, daß die Nerven genau so situiert waren wie im Körper. Nach Härtung in 10%igem Formol wurde das Präparat mazeriert. Danach wurden nur die Bahn des N. cutaneus surae lateralis und die des N. cutaneus surae medialis isoliert. Ueber die Topographie des Plexus lumbosacralis soll das Präparat keinen Aufschluß geben, ich will in einer späteren Arbeit berichten, aus welchen Wurzeln des Plexus der N. cutaneus surae lateralis und der N. cutaneus surae medialis stammen. Was das topographische Verhältnis zum N. peronaeus und

Digitized by Google

Fig. 5.

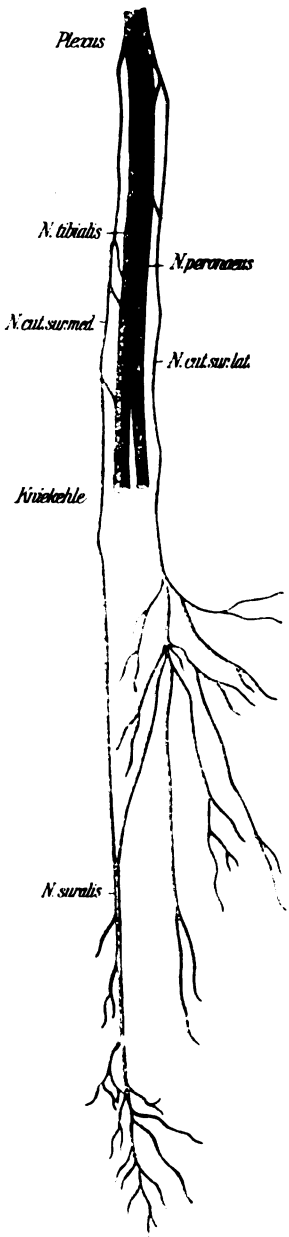

Zu Fig. 5:

N. tibialis und N. peronaeus wurden am Plexus und in der Kniekehle abgetrennt. Nn. cutanei surae lateralis et medialis wurden an der Strecke Kniekehle —Plexus von den übrigen Bahnen des N. ischiadicus isoliert und distal von der Kniekehle in allen ihren Zweigen dargestellt. Danach wurde das Ganze aus dem Körper entfernt, auf einem Brett mit Nadeln aufgesteckt u. gezeichnet.

Fig. 6.

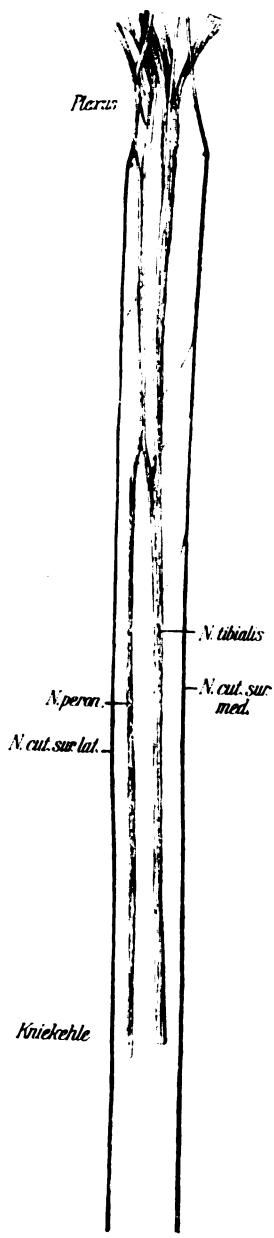

Zu Fig. 6:

Zur Anatomie der Bahnen des N. cutan. sur. lateralis et med. nach Stoffel.

Der N. tibialis und der N. peronaeus wurden an ihrem Austritt aus dem Wirbelkanal und in der Kniekehle abgetrennt. Nn. cut. sur. lat. et med. wurden etwas unterhalb der Kniekehle durchschnitten. Nach entsprechender Vorbehandlung des Präparates wurde die Bahn des N. cut. sur. lat. und des N. cut. sur. med. isoliert.

Digitized by Google

N. tibialis betrifft, so liegt der N. cutaneus surae lateralis medial vom N. peronaeus, zwischen ihm und dem N. tibialis, und zwar dorsal (Fig 3 u. 7). Diese dorsale Lage behält er auch in dem proximalen Abschnitt des Kabels des N. ischiadicus bei. Das ist für uns ganz besonders wichtig. Ueber sein Größenverhältnis zu den Bahnen des N. tibialis und N. peronaeus orientiert Fig. 7, die den mit dem Zeichenapparat von Edinger gezeichneten histologischen Querschnitt des ganzen Kabels

Fig. 7.

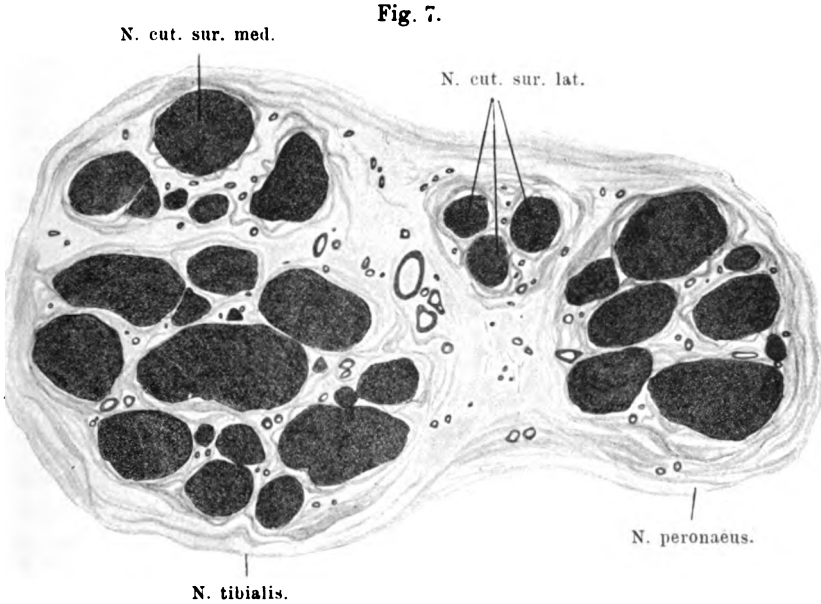

Topographie und Größe des N. cutaneus surae lateralis und N. cutaneus surae medialis. Mikroskopischer Querschnitt durch den N. ischiadicus. Gezeichnet mit dem Zeichenapparat nach Edinger.

des N. ischiadicus wiedergibt. Wir ersehen aus der Figur die ansehnliche Stärke des N. cutaneus surae lateralis.

An dem Verlauf des Nerven distal von der Kniekehle sind mehrere Momente für uns sehr interessant und wichtig. Vor allem möchte ich auf die enge Nachbarschaft des N. cutaneus surae lateralis und des N. peronaeus aufmerksam machen (Fig. 3 u. 9). Diese enge Nachbarschaft erklärt es, daß klinisch die beiden Nerven so leicht miteinander verwechselt werden, d. h. daß Neuralgien, die im N. cutaneus surae lateralis lokalisiert sind, vom Arzt in den N. peronaeus verlegt werden. Ich bin überzeugt, daß in vielen Fällen, die einen Druckschmerz an dem sog. Peronealpunkt aufweisen, nicht

Digitized by Google

Fig. 8.

Diese Zeichnung soll die Ausbreitung des N. cutan. sur. lat. an der Vorderseite des Unterschenkels illustrieren.
Der N. suralis ist nicht eingezeichnet.
Die ganze laterale Hälfte der Vorderseite des Unterschenkels wird vom N. cutan. sur. lat. mit sensiblen Fasern ausgestattet. Desgleichen erhält die Kniegegend Fasern.
Nach Spalteholz.

Fig. 9.

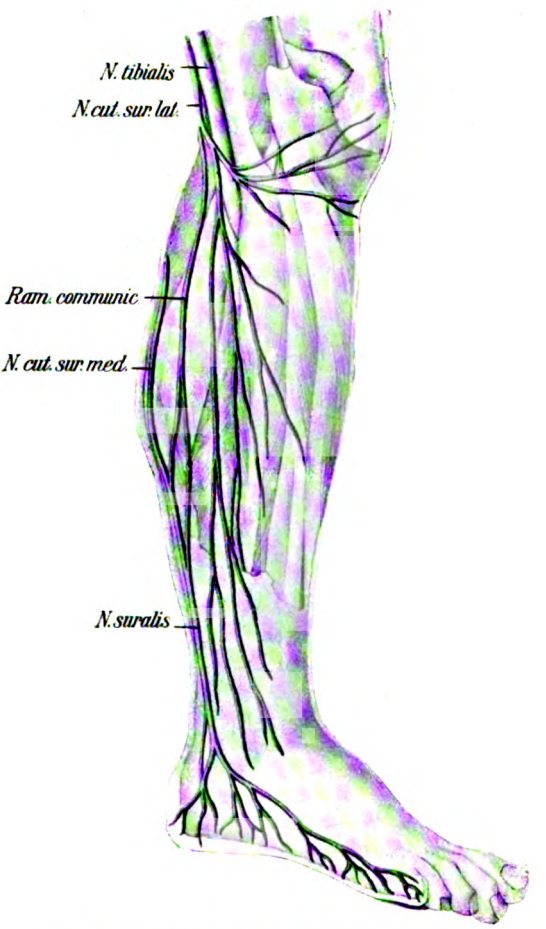

Ausbreitungsgebiet des N. cutan. sur. lateralis am Unterschenkel.
Man beachte die Nachbarschaft des N. cutan. sur. lat. mit dem N. peronaeus; ferner die Fasern, die der N. cutan. sur. lat. zur Kniegegend und zur Sprunggelenkgegend schickt. Aus dem Ramus communicans und dem N. cutan. sur. med. entsteht der N. suralis.
Der N. cutan. sur. lateralis entspringt nicht aus dem N. peronaeus, sondern ist ihm nur angelagert.
Teilweise nach Hirschfeld und Leveillé.

der N. peronaeus, sondern der N. cutaneus surae lateralis druckschmerzhaft ist. Für die Injektionsmethode dürfte das von großer Bedeutung sein. Die Endzweige des N. cutaneus surae lateralis (Fig. 5) statten die ganze laterale Hälfte der Haut

Digitized by Google

der Vorderseite des Unterschenkels mit sensiblen Fasern aus. Diese Fasern reichen bis zur vorderen Kante der Tibia (Fig. 8). Bei zwei meiner Präparate konnte ich feine Fasern sogar noch etwas weiter nach medial, d. h. über die Tibiakante hinaus verfolgen (Fig. 8). Durch mehrere Zweige wird die laterale Seite des Kniegelenkes versorgt, einige Zweige versorgen die Haut der Lateralseite des Sprunggelenkes, es gehen sogar feine Aeste in das Innere des Sprunggelenkes hinein (Fig. 8). Das alles ist für uns von großer Wichtigkeit. Früher war mir nicht klar, warum einige meiner Ischiaspatienten über Schmerzen an der Kniescheibe klagten. Nachdem ich mich überzeugt hatte, daß sensible Fasern des N. cutaneus surae lateralis bis fast zur Mitte der Patella ziehen, konnte ich mir erklären, warum ein Ischiaskranker Schmerzen an der Lateralseite des Knies und der Kniescheibe haben kann. Das gleiche gilt von den Schmerzen in der Gegend des Schienbeines und des Sprunggelenkes. Fig. 10 gibt das ganze Ausbreitungsgebiet des N. cutaneus surae lateralis wieder, doch wäre es völlig verkehrt, anzunehmen, daß dieses Hautgebiet nur von Fasern des N. cutaneus surae lateralis ausgestattet sei. Wir dürfen uns von derartigen Zeichnungen, die in jedem anatomischen Lehrbuch zu finden sind, nicht irre führen lassen. Daß der in Fig. 10 angegebene Bezirk auch von anderen Nerven versorgt wird, kann ich nach jeder Ischiasoperation, bei der ich den N. cutaneus surae lateralis vollkommen reseziere, beweisen. Es ist direkt auffällig, wie gering bei diesen Patienten die Sensibilitätsstörung ausgebildet ist. Daß nicht nur

Fig. 10.

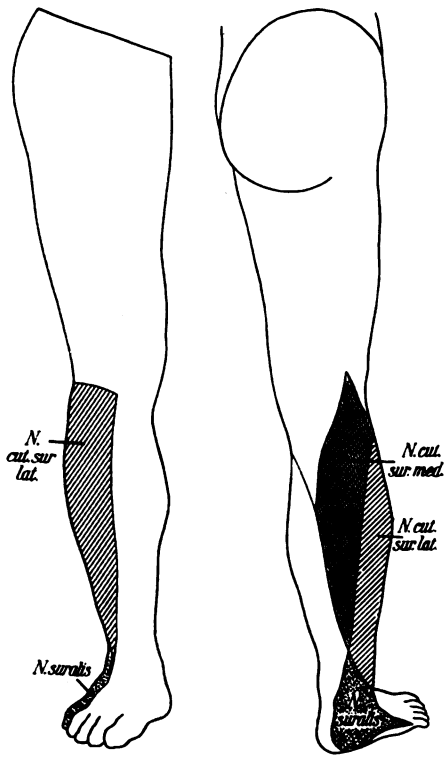

Anatomisches Ausbreitungsgebiet der Nn. cutan. surae lat. et med. Nach Hasse.

Digitized by Google

der N. cutaneus surae medialis, sondern auch andere Nerven Fasern in den anatomischen Versorgungsbezirk des N. cutaneus surae lateralis schicken, wird durch diejenigen meiner Patienten bewiesen, bei denen ich auch den N. cutaneus surae medialis resezierte. Auch sie boten bei wiederholter am nächsten Tage nach der Operation ausgeführter Prüfung überraschend geringe Sensibilitätsstörungen dar.

Auch der N. cutaneus surae medialis ist ein selbständiger Nerv, der bis in den Plexus hinein verfolgt werden kann (Fig. 3 u. 4). Er ist nicht, wie die anatomischen Lehrbücher lehren, ein Ast des M. tibialis, sondern muß als ein selbständiges Gebilde aufgefaßt werden. Freilich zeigt er mehr Anastomosen mit Nachbarbahnen als der N. cutaneus surae lateralis. Fast regelmäßig kommt bei der Präparation ungefähr an der Grenze des distalen Drittels des Oberschenkels eine Anastomose mit der Bahn des M. triceps surae zutage. Weiter proximal finden sich meist noch zwei bis drei Anastomosen (Fig. 4). Trotz alledem gelingt es jedesmal, den N. cutaneus surae medialis bis in den Plexus hinein zu verfolgen. Auch bei meinen Ischiasoperationen kehrten diese Befunde wieder.

Der N. suralis, der aus der Vereinigung des N. cutaneus surae medialis und des Ramus communicans n. cutanei surae lateralis entsteht, ist ein starker Nerv, der die Lateralseite des Fußes und einen Teil der Dorsalseite der zwei letzten Zehen mit sensiblen Fasern versorgt (Fig. 3 u. 4).

Neuralgie der Bahn des N. cutaneus surae lateralis. 18 Fälle. Davon in 5 Fällen Skoliosis neuropathica. In 4 Fällen Kombinationen mit anderen Neuralgien. Keine Korrektur.	**Neuralgie der Bahn des N. cutaneus surae medialis.** 3 Fälle. Davon in 1 Fall Skoliosis neuropathica.
Neuralgie der Bahnen des N. cutaneus surae lateralis und medialis. 9 Fälle. In 2 Fällen Kombinationen mit anderen Neuralgien.	**Neuralgie in den proximalen Teilen des N. ischiadicus.** 4 Fälle.
Neuralgie der Bahn der Nervi plantares. 1 Fall.	**Diffuse Neuralgien.** 3 Fälle.

Ueber die Varietäten der sensiblen Nerven an der Rückseite des Beines werde ich später an der Hand meines Operationsmaterials berichten.

Digitized by Google

Nun zu meinen klinischen Untersuchungen:

Ich konnte in meiner Praxis im letzten Jahre bis Februar 1914 38 Fälle von Ischias genau untersuchen und statistisch bearbeiten. In dieser Statistik sind gemäß meiner obigen Definition von Ischias alle Patienten, die z. B. an einer Neuralgie des N. cutaneus femoris posterior usw. litten, nicht einbegriffen. Ich achtete vor allem auf drei Punkte:

1. Besteht meine Ansicht, daß die Ischias in einzelne Krankheitsbilder aufzulösen ist, zu Recht?

2. Wie sehen die einzelnen Krankheitsbilder aus?

3. Gibt es im N. ischiadicus sensible Bahnen, die vornehmlich von der Erkrankung befallen werden?

Die erste Frage muß ich bejahen. Ein Blick auf meine Tabelle (s. S. 74), auf der ich meine Ischiaspatienten zusammenstellte, lehrt Sie, daß ganz verschiedene Bahnen erkrankt waren. Sie sehen, daß es sich bei den einen Patienten nur um eine Erkrankung der Bahn des N. cutaneus surae lateralis handelte. Bei anderen Patienten hatte die Neuralgie nur in der Bahn des N. cutaneus surae medialis ihren Sitz. Eine dritte Gruppe von Patienten wies eine gemeinsame Erkrankung der eben erwähnten Bahnen auf, wieder bei anderen lag nur eine Erkrankung der Plantarbahnen vor, bei einem Rest der Fälle war eine Bahndiagnose unmöglich.

Fig. 11.

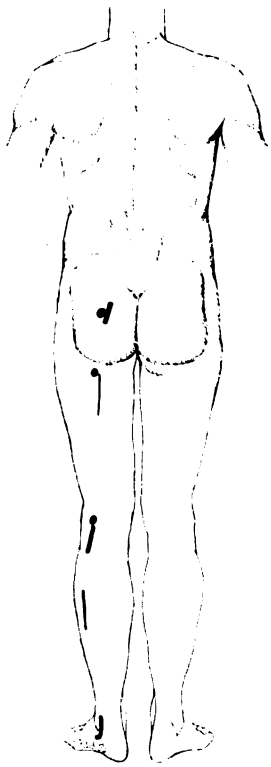

Schema, das ich zum Eintragen der bei Ischiaspatienten erhobenen Befunde benutze. Die Punkte geben die Druckpunkte an, die Striche entsprechen der vom Patienten auf seine Haut ausgeführten Zeichnung. Das punktierte Gebiet am lateralen Fußrande stellt eine parästhetische Zone dar.

Ehe ich auf die Klinik der einzelnen Krankheitsbilder eingehe, muß ich der Untersuchungstechnik gedenken, die uns in die Lage setzt, die erkrankte Bahn zu eruieren. Die Entscheidung, welche Bahn im N. ischiadicus erkrankt ist, kann sehr leicht sein, kann aber auch auf Schwierigkeiten stoßen und in bestimmten Fällen unmöglich sein. Grundbedingungen zur Untersuchung sind exakte anatomische Kenntnisse über die sensiblen Nerven des Beines. Wesentliche Unter-

Digitized by Google

stützung findet der Untersucher durch einen Patienten, der intelligent ist und recht präzise Angaben macht. Eine genaue wiederholte Untersuchung des Patienten ist dringend zu empfehlen, sie erleichtert und verschärft die Diagnose.

Als objektiv nachweisbare Veränderungen, die auf die Erkrankung einer bestimmten Bahn hinweisen, nenne ich: Bestimmte trophische, vasomotorische und sekretorische Störungen, bemerke aber, daß nur in seltenen Fällen derartige die Untersuchung begünstigende Momente vorliegen. In der großen Mehrzahl der Fälle sind wir gezwungen, auf den subjektiven Beschwerden und Empfindungen des Patienten unsere Diagnose aufzubauen. Hier kommen in Betracht: sensible Störungen (Parästhesien, Hypästhesien und Hyperästhesien), die Lokalisation der Druckpunkte und das Ausbreitungsgebiet des Schmerzes. Das Gebiet der sensiblen Störungen wird genau bestimmt und in ein Schema eingetragen. In dem gleichen Schema finden die Druckpunkte Platz (Fig. 11). Zum Nachweis des Ausbreitungsgebietes des Schmerzes wende ich ein Hilfsmittel an, das sich mir ausgezeichnet bewährt hat. Ich gebe dem Patienten einen Rotstift in die Hand und fordere ihn auf, an seinem Bein die Stellen, an denen er die Schmerzen empfindet, genau aufzuzeichnen. Wenn der Schmerz nur an einem Punkte säße, soll er einen Punkt machen, verspüre er dagegen den Schmerz auf einer größeren Strecke, dann soll er eine Linie zeichnen; verspüre er die Schmerzen an einer bestimmten Stelle sehr intensiv, dann soll er diese Stelle durch einen recht dicken Strich kenntlich machen (Fig. 12). Ist die Aufzeichnung beendet, dann wird sie in ein Schema eingetragen oder der Patient wird photographiert. Auf Grund dieser vom Patienten gelieferten Zeichnung fällt die Bahndiagnose nicht schwer. Man braucht nur meine anatomischen Bilder zu studieren und die sensible Bahn aufsuchen, deren Verlauf dem Hautgemälde entspricht. Fig. 13—18 zeigen einige meiner Patienten mit charakteristischen Aufzeichnungen. Vergegenwärtigen wir uns die Nervenbahnen (ich habe sie in Fig. 14 u. 15 zu unserer Unterstützung einzeichnen lassen), so erkennen wir, daß in Fig. 14 die Striche den Verlauf des N. cutaneus surae lateralis angeben. Daß meine Bahndiagnose stimmte, bewies der Erfolg der Operation. Nach Exstirpation der Bahn des N. cutaneus surae lateralis waren alle Ischiasbeschwerden beseitigt. Patient ist jetzt fast 2 Jahre schmerzfrei. Ein anderer Patient hatte seine Schmerzen in der Weise aufgezeichnet, wie sie Fig. 15 wiedergibt. Es handelt sich, wie Sie leicht erkennen, um eine Neuralgie der

Digitized by Google

Fig. 12.

Patient mit schwerer Ischias und Skoliosis neuropathica.
Patient hatte hauptsächlich am Gesäß (Punkt) und an der Kniekehle (Strecke) Schmerzen. Daneben empfand er mittelstarke Schmerzen am Oberschenkel, an der Lateralseite des Unterschenkels und hinter dem Malleolus lateralis. Es handelte sich um eine schwere Erkrankung der Bahn des N. cutaneus surae lateralis. Durch Injektionen in die erkrankte Bahn konnten die Schmerzen völlig beseitigt werden.

Fig. 13.

Patient mit schwerer Ischias, die seit elf Jahren bestand und den Patienten dienstunfähig machte. Die Schmerzen waren nur an der Lateralseite des Unterschenkels (Pat. gab diese Stelle durch einen schwarzen Strich an) lokalisiert. Es handelt sich also um eine schwere Streckenerkrankung des N. cutaneus surae lateralis.

Bahn des N. cutaneus surae medialis. Auch bei diesem Patienten konnte ich durch die Operation, die ein sehr gutes Resultat zeitigte, beweisen, daß meine Bahndiagnose richtig war.

Digitized by Google

Fig. 14.

Patient mit schwerer Ischias und Skoliosis neuropathica.
Die schwarzen Striche, die sich Patient selbst aufzeichnete, geben die Schmerzstellen an und entsprechen der Bahn des N. cutaneus surae lateralis. Durch Resektion dieser Bahn konnte die Ischias vollkommen beseitigt werden. Die Skoliosis bildete sich dann von selbst zurück. Die Bahn des N. cutan. surae lat. ist dunkel gehalten.

Fig. 15.

Patient mit schwerer Ischias.
Die schwarzen Striche, die sich Patient selbst aufzeichnete, geben die Schmerzstellen an und entsprechen der Bahn des N. cutaneus surae medialis. Durch Resektion dieser Bahn konnte die Ischias beseitigt werden. Der N. cutan. surae med. ist dunkel gehalten.

Ich erwähnte oben, daß nicht in allen Fällen die Bahndiagnose möglich ist. Dies trifft zu:

1. Wenn die Schmerzen nur auf der Strecke am Oberschenkel oder Gesäß angegeben werden. Hier sind alle sensiblen Bahnen mit den

Digitized by Google

motorischen zu einem Kabel vereint und es ist daher unmöglich, die Bahn namhaft zu machen, die erkrankt ist. Doch führt nicht selten die längere Beobachtung zum Ziele, wenn nämlich die Schmerzen weiter peripher laufen und in dem Bezirk einer bestimmten Bahn erscheinen. Ich habe z. B. Patienten, die längere Zeit ihre Schmerzen nur in der Hüftgegend verspürten; erst später traten Schmerzen an der Wade auf. Jetzt erst konnte die Bahn des N. cutaneus surae lateralis mit Sicherheit als die erkrankte bezeichnet werden. Die Patienten gaben mit aller Bestimmtheit an, daß die Schmerzen früher die gleichen waren und daß sie das bestimmte Gefühl hätten, „es sei ein Draht oder es sei ein Strang", der schmerzhaft sei. Bisweilen erzielt man bei der Untersuchung durch forcierte Dehnung des Nerven das Herunterlaufen der Schmerzen in die Peripherie und erkennt dadurch die erkrankte Bahn.

2. Wenn sensible Nervengebiete übereinander liegen. Das ist aber nur der Fall bei dem N. femoris posterior und dem N. ischiadicus am Oberschenkel. Ich habe aber den Eindruck, daß Neuralgien am N. cutaneus femoris posterior oberflächlich empfunden werden und nach beiden Seiten von der Mittellinie ausstrahlen, während Schmerzen einer Bahn des N. ischiadicus in die Tiefe verlegt werden und nach den Seiten sich nicht verbreiten.

3. Wenn der Patient die Schmerzen in einen bestimmten Hautbezirk nicht lokalisieren kann. Es handelt sich hier meist um sehr nervöse Personen.

Die zweite Hauptfrage war: Wie sehen die einzelnen Krankheitsbilder aus?

1. Klinisches Bild der Neuralgie der Bahn des N. cutaneus surae lateralis.

Ist die Bahn in ihrer ganzen Länge erkrankt, so verspürt der Patient Schmerzen an dem Austritt der Nervenbahn aus dem Sakralkanal, am Gesäß, an der Rückseite des Oberschenkels, an der Lateralseite der Kniekehle, an der Lateralseite der Wade, am Malleolus lateralis, der Außenseite des Fußes und der zwei letzten Zehen. Selten erkrankt die Bahn in ihrer ganzen Ausdehnung auf das erste Mal. Meist sind mehrere Attacken dazu nötig. Das Fortschreiten der Erkrankung kann einen aszendierenden oder einen deszendierenden Typus haben. Unter meinen Patienten waren beide Typen vertreten. Ein Patient mit aszendierendem Typus hatte z. B. zuerst Schmerzen an der Lateralseite des Fußes und am Malleolus lateralis; dann kam eine Attacke, die auch die

Digitized by Google

Außenseite des Unterschenkels und die Kniekehle ergriff, wieder später wurde der Oberschenkel und die Gesäßgegend befallen. Bei dem deszendierenden Typus finden sich zuerst Schmerzen in der Kreuz- und Gesäßgegend. Später kommt der Oberschenkel hinzu, bei einem weiteren Anfall werden Kniekehle und Wade befallen usw.

Es gibt nun Fälle, die kein Fortschreiten der Erkrankung, sondern nur eine Erkrankung einer bestimmten Strecke oder einiger Strecken aufweisen. Diese Streckenerkrankung kann nun primärer oder sekundärer Natur sein. Unter meinen Ischiaspatienten waren z. B. Leute, die von vornherein bei allen Attacken in der Hauptsache nur Schmerzen an der Kniekehle und an der Wade hatten. Als sekundäre Streckenerkrankung möchte ich diejenige bezeichnen, bei der nach einer primären Erkrankung der ganzen oder fast der ganzen Bahn der Schmerz sich in einer bestimmten Strecke festsetzte (Fig. 13).

Die Druckpunkte finden sich an der Austrittstelle der Nervenbahn aus dem Wirbelkanal, am Gesäß, der Glutäalfalte, an der lateralen Hälfte der Kniekehle, an der Außenseite der Wade und am äußeren Knöchel. Selten sind alle hier aufgezählten Druckpunkte in gleichstarker Weise empfindlich. Ich lege auf die Druckpunkte weniger Wert; die Bedeutung, die man ihnen früher zumaß, besitzen sie nicht.

Es ist wichtig zu wissen, daß sehr viele Patienten mit Neuralgie des N. cutaneus surae lateralis zu bestimmten Haltungsanomalien neigen (Fig. 14 u. 18). Sie ersehen aus meiner Tabelle, daß unter achtzehn Patienten fünf mit Skoliosis neuropathica waren. Diese Haltungsanomalien erklären sich aus der Mechanik der erkrankten Bahn.

2. Klinisches Bild der Erkrankung der Bahn des N. cutaneus surae medialis.

Drei meiner Patienten wiesen eine reine Neuralgie in dieser Bahn auf. Es fanden sich Schmerzen am Kreuzbein, Gesäß, an der Mitte der Kniekehle, in der Medianlinie des Unterschenkels, am äußeren Knöchel und der Lateralseite des Fußes. Auch hier kommen Erkrankungen der ganzen Bahn und Streckenerkrankungen vor. Druckpunkte finden sich an der Austrittstelle der Nervenbahn, am Gesäß, der Gesäßfalte, der Rückseite des Oberschenkels, der Mitte der Kniekehle, in der Medianlinie des Unterschenkels und am äußeren Knöchel. Auch hier gilt das, was ich oben über die Druckpunkte sagte.

Das klinische Bild der Neuralgie des N. suralis kennzeichnet sich durch Schmerzen, die am Malleolus lateralis und an

Digitized by Google

der Außenseite des Fußes lokalisiert sind. Dazu kommen meistens noch Schmerzen am Gesäß und an der Austrittstelle des Nerven (Fig. 16). Da der N. suralis die Vereinigung des N. cutaneus surae medialis und eines Teiles des N. cutaneus surae lateralis darstellt, so handelt es sich

Fig. 16.

Ph. Kl., Erkrankung des N. suralis. Patient zeichnete zwei Schmerzstellen auf: eine am Gesäß und eine hinter dem Malleolus lateralis.

Fig. 17.

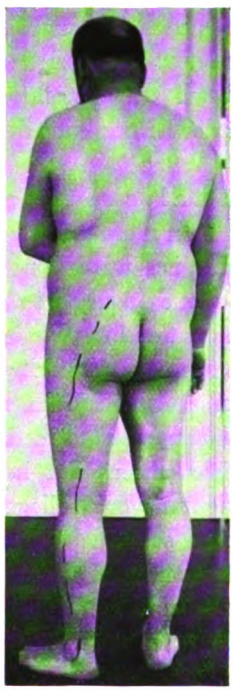

Fr. Sch., schwere Erkrankung der Bahn des N. cutan. surae lateralis. Die Photographie zeigt die vom Patienten ausgeführte Zeichnung seiner Schmerzstellen.

Fig. 18.

Dame mit schwerer Erkrankung der Bahn des N. cutan. surae lateralis und des N. cutan. surae medialis. Patientin zeichnete sich in dieser Weise ihre Schmerzstellen auf.

nicht um die Erkrankung einer besonderen Bahn, sondern um eine Streckenerkrankung einer oder der beiden eben erwähnten Bahnen.

Das klinische Bild der Erkrankung der Bahn der Nn. plantares ist sehr typisch. Bei meiner Patientin fanden sich Schmerzen in der Fußsohle, am Malleolus medialis und in der Tiefe des Unterschenkels. Später liefen die Schmerzen bis zum Oberschenkel und zum Gesäß.

Digitized by Google

Ich komme nun zu einer sehr wichtigen Frage: Zeigt die eine oder andere der sensiblen Ischiadikusbahnen eine Prädilektion für die neuralgische Erkrankung? Diese Frage glaube ich mit Ja beantworten zu können. Ein Blick auf meine Tabelle lehrt Sie, daß in einer großen Anzahl der Fälle die Bahn des N. cutaneus surae lateralis befallen war. Von 38 Fällen waren 18 reine Neuralgien der Bahn des N. cutaneus surae lateralis. Ferner 9 Fälle, die mit einer Erkrankung der Bahn des N. cutaneus surae medialis vergesellschaftet waren. An zweiter Stelle steht die Erkrankung des N. cutaneus surae medialis. Wenn auch reine Erkrankung nur in 3 Fällen zu verzeichnen war, so fand sie sich in weiteren 9 Fällen, die mit der Erkrankung des N. cutaneus surae lateralis vergesellschaftet waren.

Meine Herren! Ich halte es für mehr als wahrscheinlich, daß die Erkrankung der Bahn des N. cutaneus surae lateralis und in zweiter Linie des N. cutaneus surae medialis in sehr vielen Fällen die sog. Ischias darstellt. Wir lernen aber auch noch etwas anderes aus der Tabelle. Niemals waren die im N. peronaeus profundus und superficialis geeinten sensiblen Bahnen erkrankt, also vor allem die Nn. cutanei dorsales intermedius et medialis. Man hört oft, daß die „Ischias" im Peronealgebiet ihren Sitz habe; unter dieser Diagnose wurden mir mehrere Patienten von Kollegen zugesandt. Hier handelt es sich meines Erachtens in sehr vielen Fällen um eine falsche Beobachtung. Nicht der N. peronaeus ist erkrankt, sondern der ihm eng benachbarte N. cutaneus surae lateralis. Ich selbst sah noch niemals eine neuralgische Erkrankung einer der im N. peronaeus profundus und superficialis geeinten Bahnen. Weitere Beobachtungen sind aber zur völligen Klärung dieser Frage nötig.

Noch kurz einige Bemerkungen über die Therapie, soweit sie Injektionen und Operationen betrifft.

Die durch eine sachgemäße Untersuchung zutage geförderte Erkenntnis, daß bei einem Patienten nur eine bestimmte Bahn erkrankt ist, muß unsere ganze Therapie beherrschen. Wir werden bei den Injektionen versuchen, nur an die erkrankte Bahn heranzukommen, und zwar an das erkrankte Stück der Bahn. Wir werden unsere Einstiche sowohl was Lokalisation als auch was die Tiefe des Einstiches betrifft, mit viel mehr Verständnis ausführen können, wenn wir wissen, welche spezielle Bahn wir treffen müssen, als wenn uns nur allgemein das Bild des N. ischiadicus vorschwebt. Ich habe bei einigen meiner

Digitized by Google

Ischiaspatienten durch Injektionen, die scharf auf die erkrankte Bahn hinzielten, ganz ausgezeichnete Erfolge gehabt. Die Mißerfolge bei Injektionen sind meines Erachtens hauptsächlich darauf zurückzuführen, daß man bisher immer allgemein an den N. ischiadicus dachte und daher die erkrankte Bahn gar nicht traf.

Von den Operationen sind die blutigen Dehnungen des ganzen N. ischiadicus unterhalb der Gesäßfalte als unlogisch zu verwerfen. Ich habe im letzten Jahre Ihnen über meine Operation bei Ischias berichtet. Handelt es sich z. B. um die so häufige Neuralgie des N. cutaneus surae lateralis oder medialis, so ist es sehr leicht, diese beide Bahnen in der Kniekehle freizulegen und in großer Ausdehnung zu resezieren. Ich plane, Ihnen später einmal an der Hand einer größeren Statistik über die Resultate meiner Nervenoperationen bei Ischias zu berichten.

Meine Herren! Die Frage nach dem Wesen und der Behandlung der Ischias ist noch lange nicht gelöst. Betrachten Sie meine Ausführungen nur als Versuche, Sie von alten falschen Anschauungen loszubringen und in neue richtige Geleise zu leiten. Wollen wir in der Ischiasfrage weiterschreiten, so kann sich dies meines Erachtens nur durch eine völlige Umwertung der jetzt bestehenden Begriffe und Ansichten vollziehen und ich möchte bei Ihnen darum werben, daß ich aus dem Kreise der Orthopäden Mitarbeiter finde, und daß die Orthopädie bei dieser Umwertung eine führende Rolle spielt.

Digitized by Google

IX.

Weitere Erfahrungen mit der Stoffelschen Operation bei spastischen Lähmungen.

Von

Oberarzt Dr. **G. Hohmann,** München.

Es ist wichtig und notwendig, daß ebenso wie über die Erfahrungen mit der Förster schen Operation über ihre Konkurrenzoperation, die Stoffelsche, von uns berichtet und Aussprache gepflogen wird, bis wir zu einem endgültig abschließenden Urteil gekommen sind.

Meine Erfahrungen im letzten Jahre sind folgende: Ich kann die Operation für die Littlefälle sehr empfehlen, habe Kinder und Erwachsene mit ihr behandelt (letztere im Alter von 24 bis 42 Jahren) und habe stets eine wesentliche Besserung erzielt. Fast alle waren Rezidive nach früheren Operationsversuchen mit Tenotomie. Ich habe am Obturatorius wegen Hüftadduktion, am Tibialis wegen Spitzfuß und am Femoralis wegen Kontraktur des Rectus und Sartorius operiert. Besonders auf die Kontraktur der Streckmuskeln des Beines möchte ich hinweisen, die beim Gehen kulissenartig vorspringen und die Beine stelzenartig versteifen. Durch die Resektion einiger Bahnen aus dem Femoralis gelang es, einen im Knie federnden Gang zu erzielen. Die Gehfähigkeit und Ausdauer des Ganges wurde gesteigert. Der Fall mit 42 Jahren erlaubt noch kein abschließendes Urteil; wohl sind Spitzfüße und Hüftadduktionskontraktur beseitigt, aber die starke Athetose erschwert das Gehen noch sehr. Immerhin ist bis jetzt ein viel besseres Stehen erreicht worden[1]).

[1]) Bis zur Korrektur (August 1914) hat sich auch dieser schwierige Fall so gebessert, daß Patientin über die Steigerung ihrer Gehleistung hocherfreut ist. Sie kann allein und sicher gehen. Solche Fälle geben den Mut, auch im vorgeschrittenen Alter die spastischen Kontrakturen mit dieser Methode noch mehr als bisher anzugreifen.

Digitized by Google

Auch bei der infantilen zerebralen Hemiplegie war ich mit der Stoffelschen Operation zufrieden, habe am Medianus und Tibialis operiert und eine Gebrauchsfähigkeit von bis dahin gebrauchsunfähigen Händen erzielt. Meine Resultate liegen jetzt 2 Jahre zurück, sind regelmäßig nachuntersucht worden und gleichmäßig gut geblieben, so daß ich die Hoffnung auf Dauerresultate hege.

Nicht immer habe ich die gleich günstigen Erfahrungen bei den spastischen Kontrakturen an Händen und Füßen infolge von Apoplexien Erwachsener gehabt. Wohl konnte ich auch hier den spastischen Spitzfuß beseitigen und eine aktive Dorsalflexion des Fußes, die vorher unmöglich war, erzielen, aber es ist nicht von der Hand zu weisen, daß es Fälle gibt, die die Beseitigung eines leichten Spitzfußes gar nicht immer so sehr angenehm empfinden, die mit dem Spitzfuß sicherer und besser gehen als nach der Beseitigung desselben, und die erst nach sehr langer Zeit konsequenter Uebung der Muskulatur eine subjektive Besserung erfahren. In einem Falle — 43jähriger Apoplektiker, sonst kräftig und von normaler Intelligenz — habe ich nach anfänglicher Besserung der Kontrakturen an Hand und Fuß 2—3 Monate nach der Operation (Medianus und Tibialis) ein volles Rezidiv der Kontrakturen erlebt und sehr lästige neuralgiforme Schmerzen an den Extremitäten noch lange Zeit nach der Operation beobachtet. Teils mögen die unbefriedigenden Resultate bei Apoplexien davon herrühren, daß in einem großen Teil der Fälle die Antagonisten der spastischen Muskeln zum Teil schlaff gelähmt sind — je nach dem Sitz des apoplektischen Insultes — und deshalb keine genügend aktive Wirkung ausüben können. Teils wird das Resultat getrübt durch Wiederholungen der Blutungen ins Zerebrum, die von neuem spastische Erscheinungen machen, nachdem anfangs die Operation eine Beseitigung der Kontrakturen bewirkt hatte. Sehr erschwerend wirkt ferner bei diesen Fällen die oft sehr herabgesetzte Willenskraft, um die Uebungsnachbehandlung konsequent durchzuführen, ohne die bei dieser Operation kein Erfolg denkbar ist. Diese Erfahrungen scheinen mir dafür zu sprechen, daß wir bei Apoplexien nicht den gleichen Optimismus hegen sollen, zu dem uns bisher die günstigen Erfahrungen beim Little und bei der infantilen zerebralen Hemiplegie alle Veranlassung geben.

Digitized by Google

X.

Aus der kgl. Universitätspoliklinik für orthopädische Chirurgie zu Berlin (stellvertretender Direktor: Dr. S. Peltesohn).

Zur Kenntnis der Knochenverletzungen bei der Geburtslähmung.

Von

Dr. **Siegfried Peltesohn.**

Meine Herren! Gestatten Sie, daß ich von neuem Ihr Augenmerk auf die bei der Geburt eintretenden Verletzungen der Knochen am oberen Humerusende lenke. Bereits früher habe ich auf die Häufigkeit der die echte Geburtslähmung komplizierenden Epiphysenlösungen am Oberarm hingewiesen und sowohl die theoretische wie die praktische Bedeutung dieser Verletzung darzulegen versucht.

Es gibt nun eine Reihe von Fällen, bei welchen die Lähmungserscheinungen an den Muskeln so gering sind, daß sie völlig in den Hintergrund treten, es gibt weiterhin Fälle, wo neurologisch von vornherein überhaupt keine Muskellähmung festzustellen ist. Diese Fälle hat man als falsche oder Pseudolähmungen bezeichnet und damit ausdrücken wollen, daß man hier nur die für die Entbindungslähmung charakteristische Stellung des Armes findet. Ob der Ausdruck „Pseudolähmung" ein sehr glücklicher ist, mag an dieser Stelle dahingestellt bleiben.

Das Bild, das sich dem Untersucher in vielen Fällen echter und falscher Geburtslähmung darbietet, ist ein äußerst charakteristisches; in Ihrem Kreise brauche ich auf dasselbe nicht genau einzugehen. In typischer Weise findet man hier eine Einwärtsrotation des Armes, eine Unmöglichkeit, den Arm aktiv über die Horizontale zu erheben, und eine gewisse Rigidität des Schultergelenkes. Diese entspricht einer Abduktionsstellung von 30 bis 50°, worauf zuerst Lange hin-

Digitized by Google

gewiesen hat. Die echten Lähmungen weisen sie niemals in so ausgesprochener Weise auf; auch bei ihnen schrumpfen zwar häufig der Pektoralis und die vorderen Kapselteile, aber gewöhnlich ist die Elevation des Armes sowohl in sagittaler wie in frontaler Richtung und die Auswärtsrollung passiv viel freier als bei der sog. falschen Entbindungslähmung.

Fassen wir nun diejenigen Fälle mit ausgesprochner Schultergelenksrigidität, bei denen entweder von vornherein gar keine Muskellähmung bestanden hat, und diejenigen, bei welchen eine Muskelparese zwar ursprünglich vorhanden war, aber sehr schnell, und zwar total oder fast total verschwunden ist, in eine Gruppe unter der Bezeichnung „falsche Geburtslähmung" zusammen, so muß ich nach meinen Untersuchungen glauben, daß dem hierbei anzutreffenden Symptomenkomplex eine Epiphyseolysis capitis humeri und deren Folgezustände in der weitaus größten Mehrzahl der Fälle zugrunde liegen.

Bei dem heutigen Stande der röntgenologischen Technik und Diagnostik muß — wie Lange mit Recht betont hat — eine solche Behauptung durch das Röntgenbild bewiesen werden. Während ich noch vor 3 Jahren der feineren Röntgendiagnostik des kindlichen Schultergelenkes sehr zurückhaltend gegenübergestanden habe, kann man nach meiner jetzigen Erfahrung aus solchen unter bestimmten Kautelen aufgenommenen Röntgenbildern schon bei sehr kleinen Kindern, mindestens aber mit dem Auftreten des Kerns in der Humerusepiphyse weitgehende diagnostische Schlüsse ziehen. Die Röntgenbilder sind als Uebersichtsaufnahmen, möglichst als Momentaufnahmen zu gestalten, indem man auf das Jugulum einstellt, dabei sei — und das ist das wichtigste — die Lage der Oberarme eine symmetrische. Gleichgültig, ob die Arme nun in mehr oder weniger starker Einwärts- oder Auswärtsrotation liegen — die Einwärtsrotation ist zweifellos ungezwungener und daher für den vorliegenden Fall besser —, hat man dergestalt ein Vergleichsobjekt an der anderen Schulter, wenn, was ja die Regel ist, die Lähmung nur einseitig ist.

Ich verfüge nunmehr über 11 klinisch und röntgenologisch untersuchte Schultern, die durch Geburtslähmung geschädigt sind. Sie betreffen zehn Kranke im Alter von 10 Tagen bis zu $6^3/_4$ Jahren. Es handelt sich dabei um sechs Schultern, bei denen eine eigentliche Muskellähmung entweder von vornherein nicht bestanden hat oder bereits ausgeheilt ist, die aber doch eine schwerere Gebrauchsunfähigkeit

Digitized by Google

aufwiesen. Die übrigen fünf Schultern sind echte Lähmungen in dem neurologischen Sinne.

Die Befunde, die uns nun das Röntgenbild zeigt, sind höchst bemerkenswert. Von den elf affizierten Schultern hatten nur zwei keine Zeichen, die auf eine stattgehabte Knochenverletzung schließen lassen konnten; sie gehören in die Gruppe der echten Geburtslähmungen, bei denen also unter fünf Schultern drei auch außer der Erbschen Lähmung eine Epiphysenlösung durchgemacht haben. Bei den sog. falschen Entbindungslähmungen konnte ich weiterhin in allen Fällen eine Epiphysenlösung oder deren Folge nachweisen.

In aller Kürze berichte ich über die einzelnen Fälle und die Röntgenbefunde:

A. Echte Erb-Duchennesche Geburtslähmung.

1. Zwei Schultern bei zwei fünfjährigen Kindern. In dem ersten Falle bestand eine Parese des Deltoideus und Lähmung des Infraspinatus, im zweiten außerdem eine Parese der Unterarmbeuger. In beiden Fällen ist die aktive Elevation des Armes und seine Auswärtsdrehung eingeschränkt, indessen sind diese Bewegungen passiv fast völlig frei. In den Röntgenbildern sehen Sie keine Aenderung der Form und Lage der Kopfkerne zur Diaphyse der Humeri. Ich mache Sie besonders auf die normale Form der Schulterblattpfanne, namentlich des unteren Limbus aufmerksam, der, wie Sie erkennen werden, gerade bei den übrigen Bildern charakteristische Formveränderungen aufweist.

2. Drei Schultern, bei denen die eigentliche Lähmung durch Veränderungen, die röntgenologisch als Epiphysenlösungen erweisbar sind, kompliziert ist.

a) $6^3/_4$jähriges Mädchen B.: Parese des M. infraspinatus und Supinator longus. Rigidität des Schultergelenkes in Einwärtsdrehung und leichter Abduktion. Bei der Palpation fühlt man den Humeruskopf unter der Spina scapulae. Das Röntgenbild zeigt starke Verkleinerung des Kopfschattens, Abschrägung des unteren Pfannenrandes.

b) 5jähriger Knabe R.: Typische Kontraktur links. Röntgenbild Kopfkerne verschmolzen und zusammen kleiner als rechts, unscharf konturiert. Niederlegung des unteren Pfannenrandes.

c) $2^1/_2$jähriger Knabe T.: Schwäche im Deltoideus, Biceps, Brachioradialis. Rigidität des Schultergelenkes links. Prominenz unter der Spina scapulae. Kleinheit der Epiphysenkerne, unterer Pfannenrand abgeflacht.

B. Sogenannte falsche Geburtslähmungen.

In den hierher gehörigen 6 Fällen war klinisch stets eine in Einwärtsdrehung und Abduktion eingetretene Kontraktur des geschädigten Schultergelenkes nachweisbar, bei allen fühlte man, wie in den zuletzt beschriebenen 3 Fällen, bei der gewöhnlichen Rotationsstellung hinten

Digitized by Google

unter der Spina scapulae den prominenten, gegen die Diaphyse verschobenen Humeruskopf. Die aktive und passive Erhebung des Armes war nur bis zur Horizontalen möglich, die Auswärtsdrehung stark beschränkt. Die einzelnen Fälle sind kurz folgende:

1. 4jähriger Knabe S. Rechts: die Kopfkerne sind klein, unregelmäßig geformt. Der untere Pfannenrand abgeschrägt. — Ein $2^3/_4$ Jahre früher aufgenommenes Röntgenbild zeigt die kleinen Kopfkerne etwas nach außen verlagert.

2. $3^1/_4$jähriger Knabe Sch. Zwei abnorm kleine unregelmäßige Kerne, die nach außen verlagert sind. Abschrägung des unteren Pfannenrandes. — Ein im Alter von $4^1/_2$ Monaten aufgenommenes Bild ergibt als besonders charakteristisch Verlagerung des Kopfkernes auf die Außenseite des Diaphysengiebels.

3. 13 Monate alter Knabe Sch. zeigt im Röntgenbild dasselbe Verhalten wie der vorige Fall.

4. 6 Monate altes Mädchen K. zeigt ebenfalls die laterale Verlagerung des Kopfkernes und eine auffallend große Entfernung zwischen Akromion und Kopf.

5. 7 Monate altes Mädchen W. mit dem gleichen Befund.

6. 10 Tage alter Knabe W., dessen Krankheitsbefund etwas ausführlicher wiedergegeben werden muß, da der Fall höchst interessant ist. Es bestand die typische Einwärtsrotation und Abduktion des Armes; nur fühlte man in der Achselhöhle eine abnorme Prominenz. Nach der klinischen Untersuchung und dem ersten Röntgenbilde handelte es sich offenbar um eine Epiphysenlösung am Humerus. Der Humeruskopf war an normaler Stelle zu fühlen, sonst hätte man nach dem Röntgenbilde an eine Luxatio humeri präglenoidalis denken können. Am rechten Fuß hätte man ebenso wie am Arm an eine Luxatio pedis medialis glauben können, zumal das Röntgenbild diese Diagnose zu bekräftigen schien. Eine Behandlung konnte aus äußeren Gründen nicht einsetzen Es gelang mir, des Kindes nach etwa 8 Wochen wieder habhaft zu werden; es war dem Waisenhause der Stadt Berlin überwiesen worden. Die nunmehr aufgenommenen Röntgenbilder zeigten jetzt, daß sowohl am Oberarm wie am distalen Unterschenkelende die Ossifikation ganz merkwürdige Bahnen eingeschlagen hatte. In der Oberarmepiphyse war ein kleiner Knochenkern an normaler Stelle aufgetreten; von der Diaphyse ging eine mächtige Knochenwucherung nach dem Epiphysenkern hin, während die Achse der Humerusdiaphyse dieselbe Richtung innehatte wie ursprünglich. Und am Unterschenkel ein analoges Verhalten! Die metaphysären Teile der Diaphyse wiesen eine ausgesprochene Verbiegung in Richtung auf die abgesprengte Epiphyse auf. Würde man nur die im Alter von 10 Wochen aufgenommenen Röntgenbilder sehen, so würde man wohl zweifellos die Diagnose auf Metaphysenfraktur stellen; doch handelte es sich ursprünglich mit absoluter Sicherheit um eine reine Epiphyseolyse.

Meine Herren! Die Ihnen vorgeführten Röntgenbilder zeigen, daß die Epiphysenlösungen am oberen Humerusende nicht seltene Vorkommnisse sind, da ich in 6 Jahren neun derartige Beobachtungen gemacht habe. Daß es sich hier wirklich um diese Knochenverletzung

Digitized by Google

handelt, unterliegt keinem Zweifel. Läßt die Palpation schon frühzeitig die Diagnose stellen, so finden wir im Röntgenbilde als Charakteristika bei kleinsten Kindern teils eine veränderte Achsenrichtung der Humerusdiaphyse, teils eine abnorme Distanz zwischen Diaphysenende und Claviculaende, teils eine Verlagerung des oft ganz kleinen Kopfkernes nach außen (Hänisch). Mit zunehmendem Alter bleiben die Epiphysenkerne im Größenwachstum zurück und zeigen unregelmäßige Umrisse. Wie sich die Knochenverhältnisse des oberen Humerusendes nach der Epiphysenlösung jenseits des 7. Lebensjahres im Röntgenbilde gestalten, kann ich auf Grund eigener Beobachtungen nicht sagen. In fast allen Fällen findet man eine höchst charakteristische Abflachung des unteren Randes der Cavitas glenoidalis scapulae.

Meine Beobachtungen zeigen weiterhin, daß auch die echte Erb-Duchennesche Geburtslähmung nicht allzu selten mit Epiphysenlösungen kombiniert ist, wenngleich dieses Zusammentreffen durchaus nicht die Regel ist. Liegt aber eine solche Kombination vor, dann finden Sie meist auch nach dem Schwinden der Lähmung eine beträchtliche Funktionsstörung des Armes, die dadurch bedingt ist, daß das Schultergelenk in Einwärtsrotation kontrakt ist.

Handelt es sich anderseits um Kranke, bei denen eine Muskellähmung nicht nachweisbar ist, sei es, daß eine solche von Anbeginn an nicht bestanden hat oder daß sie schon vor der ersten Untersuchung geschwunden ist — wir subsumieren sie unter der Bezeichnung der falschen oder Pseudogeburtslähmung —, so finden wir nach meinen eigenen Beobachtungen allemal als Grund für die typische Deformität eine Epiphysenlösung am oberen Humerusende. Diese letzte Feststellung scheint nicht einem reinen Zufall zu verdanken zu sein; sie steht aber in einem gewissen Gegensatz zu der Statistik, die Lange auf Grund seiner Beobachtungen aufgestellt hat, da Lange unter 13 sog. falschen Lähmungen (also solchen ohne Muskellähmung) nur 3mal die Epiphysenlösung gesehen hat, während er in den übrigen 10 Fällen nur eine Distorsion des Schultergelenkes als Grundlage der so typischen Kontraktur annimmt. Wenn ich auch keineswegs daran zweifle, daß die von Lange nachgewiesene Schulterdistorsion den Symptomenkomplex der falschen Geburtslähmung hervorbringen kann, so glaube ich doch, daß die Epiphysenlösung weitaus häufiger den Grund für den gekennzeichneten Symptomenkomplex abgibt, als es nach Langes Beobachtungen scheinen könnte.

Der Diagnose der Epiphysenlösung stellen sich beim Neugeborenen

Digitized by Google

und auch noch im ersten Lebensjahre nicht unbedeutende Schwierigkeiten in den Weg. Man muß mit großer Ausdauer unter Vergleichung mit der gesunden Seite die Palpation ausführen, um die oft minutiösen Differenzen der Konfiguration des oberen Humerusendes zu fühlen. Charakteristisch ist namentlich später eine Prominenz, welche man hinten unter der Spina scapulae fühlt und welche dem nach hinten dislozierten und mit Verschiebung angeheilten Kopf entspricht. Will man das Röntgenbild zu Hilfe nehmen, so leistet es, wie gezeigt, ebenfalls gute Dienste. Doch muß man in der Deutung dieser Bilder vorsichtig sein, wenn man nicht über die Technik, die jeweils angewendet wurde, genau orientiert ist.

Ueber die der sog. falschen Geburtslähmung zugrunde liegende Verletzung werden die Akten erst geschlossen werden können, wenn ein großes kasuistisches Material angesammelt sein wird, das sich auch auf die röntgenologische Diagnostik in umfassender Weise stützen muß. Es wird dabei von Wichtigkeit sein, daß alle Entbindungslähmungen, echte und falsche, von vornherein röntgenographiert und in ihrem späteren Leben röntgenologisch verfolgt werden. Man dürfte dann finden, daß Fälle, bei denen in den ersten Lebensmonaten noch nichts von Knochenveränderungen im Röntgenbilde festzustellen war, späterhin solche Veränderungen zeigen, die dann nicht anders denn als Folgen einer intra partum entstandenen Epiphysenlösung zu deuten sind. Den Weg der röntgenologischen Verfolgung habe ich, wie aus obigen Ausführungen hervorgeht, in mehreren Fällen mit dem Ergebnis beschritten, daß ich zeigen konnte, daß eine ursprünglich nur klinisch, nicht aber röntgenologisch feststellbare Epiphysenlösung später auch im Röntgenbilde für letztere charakteristische Merkmale darbietet.

Ohne auf die Streitfrage einzugehen, wie die Verschiebung der abgelösten Kopfepiphyse vor sich geht und wie und warum es hierbei zu der typischen Gelenkkontraktur kommt, möchte ich nur noch betonen, daß die parturielle Epiphysenlösung selbst bei schwerer Dislokation ohne äußerlich sichtbares Hämatom einhergehen und nicht notwendigerweise zu einer meßbaren Wachstumsverkürzung des Humerus führen muß.

Digitized by Google

XI.

Meine Erfahrungen mit dem Friedmannschen Tuberkulosemittel bei der Gelenktuberkulose.

Von

Dr. **Max Böhm**, Berlin.

Meine Erfahrungen mit dem Friedmannschen Tuberkuloseheilmittel sind teils im Friedmannschen Institut selbst, teils an meinen eigenen Fällen gewonnen worden[1]). Nur über die letzteren will ich berichten; wenn ihre Zahl ein allzu großes Material auch nicht darstellt, so genügt sie doch, um uns wichtige Anhaltspunkte für die Bewertung des Mittels zu liefern. Die Beobachtungen der Fälle erstreckt sich auf etwa 5 Monate und gewinnt meiner Ansicht nach dadurch an Wert, daß alle Einspritzungen von Friedmann selbst vorgenommen wurden, so daß also Verstöße gegen die Technik des Entdeckers ausgeschlossen sind. Die Fälle gehörten sämtlich schon lange vor Beginn der Friedmannschen Behandlung meiner Klientel an und waren bislang mit den üblichen Mitteln der konservativen Therapie behandelt worden.

Ich will die Krankengeschichte meiner sämtlichen Fälle von Gelenktuberkulose hier ausführlich folgen lassen und werde im Anschluß an jede Gruppe einige kritische Bemerkungen anknüpfen.

I.

Zwei Fälle von Spondylitis cervicalis.

1. Junger Mann, 19 Jahre. Vater an Mastdarmfisteloperation und Lungenleiden gestorben. Im Jahre 1911 an „Gelenkrheumatismus aller Gelenke" erkrankt. Heilte nach 11 Wochen vollkommen aus.

[1]) Herrn Dr. Friedmann spreche ich hiermit für die Ausführung der Injektionen bei meinen Fällen meinen besten Dank aus.

Digitized by Google

März 1912 erkrankte er plötzlich nach dem Baden an einem „steifen Genick". Er ging weiter ins Geschäft immer unter Schmerzen und Unbeweglichkeit des Kopfes. Im Juli 1912 blieb er schließlich auf 8 Wochen vom Geschäft weg, nachdem trotz Behandlung von verschiedenen Aerzten gar keine Besserung eingetreten war. In den 8 Wochen trat eine gewisse Linderung ein, so daß er wieder seine Tätigkeit aufnahm. November 1912 jedoch blieb er wieder vom Geschäft weg und war bis heute ununterbrochen krank.

Im November und Dezember 1912 war er im homöopathischen Krankenhaus ohne wesentliche Besserung. Dann Entlassung und ambulante Weiterbehandlung.

Im April 1913 bildete sich im Rachen ein Abszeß, der von einem Chirurgen eröffnet wurde. Gleichzeitig begann das Ohr zu laufen. Im Mai 1913 wurde ich von dem behandelnden Arzt zugezogen.

Ich nahm folgenden Befund auf: sehr heruntergekommener junger Mann, bettlägerig; jede Bewegung des Körpers außerordentlich schmerzhaft. Der Kopf kann nicht von selbst, sondern nur mit Hilfe der Hände gehalten werden. Bewegungen des Kopfes sind gänzlich unmöglich. Gibbus der unteren Zervikal- und oberen Dorsalwirbelsäule. Drüsen am linken Kieferwinkel. Eiterung des linken Ohres; hinter demselben eine sezernierende Fistel von einer Drüseneiterung.

Diagnose: Spondylitis cervicalis.

Therapie: 7. Juni Korsett mit Kopfstütze. Kann nunmehr gehen.

3. Juli aufs Land zur Ruhe und Sonnenbehandlung.

21. August Rückkehr. Zunahme 9 Pfund. Im Korsett alles schmerzlos. Allgemeinbehandlung.

Mitte Oktober: fünf Röntgenbestrahlungen. Versuch, den Kopf selbständig zu halten, gelingt nur bis zu ½ Stunde. Körpergewichtszunahme (wiegt jetzt 123 Pfund ohne Apparat).

4. November. Röntgenbild ergibt keine wesentliche Knochenaffektion.

4. November. Beweglichkeitsprüfung des Kopfes: nach allen Seiten starke Einschränkung.

5. November 1913 Simultaninjektion (Dr. Friedmann).

7. November 1913. 39,7°. Kopfschmerzen, Appetitlosigkeit, Müdigkeit, geringes Ziehen am Hals.

8. November 1913. 38,6°. Starkes Klingen im Ohr, abends: Besserung.

9. November 1913. Zeitweise aufgestanden.

10. November 1913. Zeitweise aufgestanden.

11. November 1913. Nachuntersuchung. Wirbelsäule: Status idem. Ohreiterung und Fisteleiterung stärker. Drüse am rechten Ohr kleiner. Glutäalinjektion vollständig resorbiert.

13. November 1913. Ohreiterung versiegt. Fisteleiterung stärker. Drüse am rechten Ohr kleiner. Gibt an, er hätte gestern den Kopf ohne Kopfhalter selbständig 2½ Stunden halten können.

20. November 1913. Kann unter Forcierung 5½ Stunden ohne Kopfstütze sein. Guter Appetit.

22. November 1913. Status idem.

8. Dezember 1913. Beweglichkeit im Genick besser.

11. Dezember 1913. Geht seit 3 Tagen vollkommen ohne Kopfstütze (auf Wunsch von Dr. Friedmann).

Digitized by Google

18. Dezember 1913. Wieder heftige Schmerzen im Nacken. Soll Kopfstütze wieder ständig tragen.

23. Dezember 1913. Allgemeine und lokale Besserung. Keine Schmerzen.

Januar 1914. Muß Kopfstütze ständig tragen.

24. Februar 1914. Ohreiterung hat aufgehört seit 8 Tagen. Drüse am rechten Ohr verschwunden.

24. März 1914. Trägt die Kopfstütze ständig, Tag und Nacht. Aus der linken Halsseite wölbt sich ein Abszeß vor. Punktion. Eiterentleerung.

8. April 1914. Eiterung aus dem Ohr ist nicht wiedergekommen. Hinter dem Ohr kommt seröse Flüssigkeit in geringem Maße aus einer Fistel heraus. Punktionsstelle an der Halsseite fistulös. Gewicht 117 Pfund mit Apparat.

2. Mädchen, $2^1/_2$ Jahre.

Im Juni 1913 erkrankte es mit Fieber, daran knüpfte sich eine Schiefhaltung des Kopfes, die schmerzhaft war. Beim Anfassen starke Schmerzen. Verschlimmerte sich allmählich. In einem hiesigen Krankenhaus mit Verbänden behandelt ohne große Veränderung.

Anfang August 1913: hier erste Untersuchung.

10. September 1913. Röntgenbild. Starke Schmerzhaftigkeit; elendes Kind. Schienenverband vier Wochen. Kleiner Verband. Schmerzen.

22. Oktober 1913. Typische suboccipitale Tuberkulose.

24. Oktober 1913. Großer Gipsverband, Becken bis Kopf einschließlich. Daraufhin bis 4. November 2 Pfund zugenommen, Schmerzen besser; es läuft, was früher unmöglich war.

5. November 1913. Kopf in fehlerhafter Stellung vollkommen fixiert; jede Bewegung desselben schmerzhaft.

20. November 1913. Allgemeines Befinden im Gipsverband besser. Körpergewichtszunahme (2 Pfund in letzter Woche). Im Verband keine Schmerzen. Ohne Verband starke Schmerzen des oberen Halswirbels bei allen Versuchen der Kopfbewegungen. Starke Fixation.

20. November 1913. Simultaninjektion (Dr. Friedmann). Abends Fieber. 3 Tage deliriert. Keine lokale Reaktion.

25. November 1913. Besserung des Befindens.

26. November 1913. Nachuntersuchung.

11. Dezember 1913. Beweglichkeit des Kopfes etwas gebessert.

15. Januar 1914. Schmerzhaftigkeit der Wirbelsäule anhaltend. Status idem. Verreist.

25. März 1914. Status idem. Muß nach wie vor Korsett tragen, die Abnahme bereitet größere Schmerzen. Trotz Aufenthalt auf dem Lande Gewichtsverlust und auffallende Blässe.

Epikrise.

Beide Fälle weisen eine gewisse Aehnlichkeit auf. In dem einen Fall war die untere Halswirbelsäule, in dem anderen die obere befallen. Ueber die Diagnose tuberkulöse Spondylitis kann kein Zweifel herrschen. Beide Patienten hatte anfänglich eine ungenügende lokale Behandlung

Digitized by Google

außerordentlich heruntergebracht; es bestanden starke Schmerzen des Halses und Unmöglichkeit, den Kopf zu stützen und zu bewegen. Eine ausreichende lokale Behandlung mit einem Korsett bzw. Verbänden zur Ruhigstellung und Entlastung des Kopfes genügte vollkommen, um das Allgemeinbefinden und die lokale Affektion wesentlich zu bessern und Schmerzfreiheit zu erzielen. In diesen altgewohnten Bahnen wäre ich nun weiter gewandelt und hätte vielleicht in frühestens einem Jahr. vielleicht in etwas längerer Zeit die Patienten so weit gebracht, daß sie den Stützverband bzw. das Korsett hätten entbehren können. Vom Friedmannschen Mittel erwartete ich nun, daß, wenn dasselbe eine spezifische Wirkung entfalten könnte, die Zeit bis zur Ausheilung des tuberkulösen Prozesses und damit bis zur selbsttätigen Stützfähigkeit des Kopfes wesentlich abgekürzt werden würde.

Im ersten Falle schien es zunächst so; denn nach anfänglicher Reaktion war der Patient so weit, daß er nach etwa Monatsfrist einige Tage lang ohne Stützapparat gehen konnte und gehen sollte (auf Wunsch von Dr. Friedmann). Doch bald darauf traten so heftige Schmerzen auf, daß der Patient wieder ständig Apparate tragen mußte, und gleichzeitig verschlimmerte sich das Allgemeinbefinden zusehends (Appetitlosigkeit, Blässe, Gewichtsabnahme), so daß die Mutter des Patienten mit dem Erfolg der Einspritzung sehr unzufrieden war. Zuzugeben ist, daß eine am rechten Kieferwinkel liegende Drüse verschwunden und eine seit Mai 1913 vorhandene Ohreiterung versiegt ist. Dafür ist aber neben der weiter bestehenden Mastoideusdrüsenfistel noch eine zweite an der Halsseite hinzugekommen.

Im zweiten Falle ist heute, also fast 5 Monate nach der Injektion, eine Besserung oder irgendwelche Beeinflussung der subokzipitalen Tuberkulose in keiner Weise zu konstatieren. Von der Möglichkeit, den Verband zu entfernen, kann in nächster Zeit gar keine Rede sein.

II.

Zwei Fälle von Coxitis tuberculosa.

1. Knabe, 4 Jahre.

Familienanamnese o. B.

1. Kind. Flasche und Brust.

Diphtherie und Keuchhusten.

Im Januar 1913. Schmerzen in der linken Hüfte, Lahmen, namentlich beim Treppensteigen.

Im Februar 1913. Im Kinderkrankenhaus Gipsverband mit Gehbügel, nach 7—8 Wochen machte der Vater ihn ab. Darauf im April 1913 im Kinder-

Digitized by Google

krankenhaus mit Streckverband und dann wieder mit Gipsverband entlassen. Verband lag ½ Jahr. Im Verband keine Schmerzen, auch nachts nicht.

Im Oktober 1913. Ein neuer Gipsverband mit Gehbügel. Seit 8—10 Tagen nachts starke Schmerzen, hat weniger Appetit, läuft auch weniger herum als im Sommer. Keine Nachtschweiße.

Status: 12. November 1913. Das linke Hüftgelenk ödematös. Keine Drüsen. Spina il. sup. moll. int. des linken Beines beiderseits 49 cm starke Atrophie. Das linke Bein nach außen rotiert, alle Bewegungen im Gelenk stark fixiert und auf Druck sehr schmerzhaft.

Röntgenaufnahme: Knochenherde in Kopf und Pfanne. Abnahme der Verbände, Ruhelage.

13. November 1913. Simultaninjektion (Dr. Friedmann).

14. November 1913. 39,5°, Müdigkeit usw.

15. November 1913. Erbrechen.

16. November 1913. Nimmt Nahrung regelmäßig zu sich.

18. November 1913. Mutter gibt an, daß die Schmerzen in der linken Hüfte nachgelassen hätten. Knieschmerzen. Linkes Bein stark auswärtsrotiert. Bewegungen noch fixiert.

20. November 1913. Status idem.

26. November 1913. Schmerzen in der Hüfte nach Angabe der Mutter geringer. Schmerzen im Knie noch etwas. Nachtschmerzen geschwunden.

Obj.: Abnahme der Schwellung. Passive Beugung ohne Becken in wenigen Graden möglich, unter starken Schmerzen.

11. Dezember 1913. Steht gelegentlich auf. Keine Nachtschmerzen, keine Knieschmerzen. Geringe passive Bewegungen.

16. Dezember 1913. Schmerzen treten wieder mit großer Heftigkeit auf, so daß der Junge gar nicht mehr transportfähig ist und eine ambulante Behandlung gar nicht mehr durchführbar ist. Die Eltern geben den Patienten in andere ärztliche Hände. Weiteres Schicksal des Kindes unbekannt.

2. Knabe, 12 Jahre. Masern.

Seit ca. einem Jahr klagte der Knabe über Schmerzen in der rechten Hüfte und Lahmen; nach Ruhe Nachlassen der Schmerzen. Nachtschreie.

Anfang Oktober zu einem Arzt.

28. Oktober 1913. Röntgenuntersuchung. Der Vergleich mit der gesunden Seite ergibt keine Veränderung der knöchernen Teile der rechten Hüfte. Gipsverband bis Knie.

5. November. Status: Keine Verkürzung des rechten Beines. Oberschenkelumfang rechts = 36, links = 37 cm. Wade rechts = 27, links = 27 cm. Rechte Hüfte Beugung bis 45°, von da geht Becken mit, Einwärts- und Auswärtsrotation fixiert. Abduktion völlig fixiert. Extension bis 20° frei, von da fixiert.

6. November 1913. Simultaninjektion (Dr. Friedmann). 0,5 g intravenös, 0,8 g intramuskulös.

7. November 1913. 38,6°. Appetitlosigkeit, Müdigkeit. Erbrechen.

8. November 1913. Besserung.

10. November 1913. Verläßt das Bett zeitweise.

Digitized by Google

11. November 1913. Nachuntersuchung. Keine Knieschmerzen. Aktive Beugung ohne Becken = R°. Einwärts- und Auswärtsrotation = je ca. 15°. Aktive Abduktion ohne Becken = ca. 30°. Bettruhe.

13. November 1913. Keine Schmerzen in Knie und Hüfte, auch nachts nicht. Bewegungen wie am 11. November. Nachtschweiße.

20. November 1913. Abduktion in der rechten Hüfte maximal möglich, Rotationsbewegung unter geringem Spasmus ausgiebig möglich. Kann zur Schule gehen, 3—4 Stunden Bettruhe.

27. November 1913. Geht zur Schule schmerzlos. Keine Nachtschmerzen. Objektiv vollkommen freie Beweglichkeit.

11. Dezember 1913. Seit 9. Dezember wieder Schmerzen, auch nachts. Objektiv völliges Rezidiv. Status wie vor Injektion.

18. Dezember 1913. Hat hauptsächlich Bettruhe eingehalten, ist nur gelegentlich auf einige Stunden täglich aufgestanden. Subjektiver und objektiver Status wie am 27. November.

24. Februar 1914. Geht seit ca. 7 Wochen zur Schule, ruht nachmittags ca. 2—3 Stunden aus. Gar keine Beschwerden oder Schmerzen. Objektiv: Rechte Hüfte normal.

8. April 1914. Status anhaltend der gleiche wie am 24. Februar.

Epikrise.

Die zwei Coxitisfälle waren derart, daß der eine den Typus der ossären, der andere den der synovialen Form vertrat.

Der erste Fall entzog sich 6 Wochen nach der Friedmannschen Injektion meiner Behandlung. In den 6 Wochen war wohl eine zeitweise Besserung der Affektion vorhanden, aber keine derartige, daß man von einer spezifischen Wirkung des Mittels hätte reden können; vielmehr wird jeder erfahrene Arzt die Besserung lediglich als die bei Bettruhe übliche bezeichnen. Im übrigen kann der Fall wegen der Kürze der Beobachtungsdauer nicht genügend zur Beurteilung des Friedmannschen Mittels herangezogen werden. Jedenfalls gelang es mir nicht, den Patienten mit der Hilfe der Friedmannschen Therapie zum dauernden Freund zu machen.

Der zweite Fall bedarf einer näheren Besprechung: der Fall bot alle Zeichen einer leichten, doch aber richtigen tuberkulösen Coxitis dar und wurde nach ca. einjährigem Bestehen sowohl von dem überweisenden Arzt als auch von mir als solche betrachtet und behandelt. Nach der Friedmannschen Injektion, verbunden mit ca. sechstägiger Bettruhe, trat im Laufe von 3 Wochen ein vollkommener Rückgang der objektiven und subjektiven Symptome in der Hüfte ein. Dr. Friedmann gestattete die ausgiebige Belastung des Beines ohne Verband; von einem orthopädischen Gesichtspunkte aus wider-

Digitized by Google

strebte mir diese Anordnung, doch war sie mir insofern interessant, als es sich ja nun zeigen mußte, ob die Besserung die Folge der Bettruhe oder durch eine spezifische Beeinflussung erfolgt war. Eine Woche darauf war auch das völlige Rezidiv da! Nach einer weiteren Woche Bettruhe sind wieder alle Symptome verschwunden, und dieser Zustand ist nun — beinahe 4 Monate lang — der gleiche geblieben, obwohl der Knabe zur Schule geht. Das ist der einzigste Fall, bei dem die Möglichkeit einer spezifischen Einwirkung des Friedmannschen Mittels nicht ausgeschlossen erscheint.

III.

Drei Fälle von Gonitis tuberculosa.

1. Knabe, 4 Jahre.

Familie o. B. Brustkind. Nicht krank gewesen.

Frühjahr 1911. Schwellung des linken Knies und starke Schmerzen. Arzt verordnete Salbe.

Im Juli 1911 von einem Arzt Gipsverband und Einspritzungen (Jodoform?).

Weihnachten 1912 zu mir. Hatte damals Beugekontraktur im Knie. Wurde in Narkose gestreckt, bekam Gipsverband mit Gehbügel. Seitdem hier mit mehreren Verbänden behandelt. Röntgen: Weihnachten 1912. Allgemeinbefinden bedeutend gebessert. Nachtschweiße.

Status praesens:

5. November 1913. Schwellung des linken Knies, Abszeß. Umfang Knie links = 26, rechts 23 cm. Umfang Tibia links = 22, rechts = 20 cm. Teigige Schwellung im Bereich des oberen Tibiadrittels. Fast absolut gestrecktes Knie mit angedeuteter Subluxationsstellung. Beugekontraktur leicht.

6. November 1913. Simultaninjektion (Dr. Friedmann).

7. November 1913. 40,2°, Kopfschmerzen usw. Starke Reaktion des linken Knies. Pralle Schwellung und Rötung.

8. November. Besserung.

11. November 1913. Nachuntersuchung Flexionskontraktur von ca 20°; nicht schmerzhaft; ca. 5—10° aktive Beweglichkeit.

13. November 1913. Knie reaktionslos, nicht schmerzhaft. Abszeß deutlich vorgewölbt, Haut darüber glänzend. — Glutäalale Injektion. Stelle resorbiert.

15. November 1913. Angabe des Vaters: „Besserer Appetit und keine Schmerzen. Ungestörter Schlaf." Extension des erkrankten Beines zur Bekämpfung der Kniekontraktur.

27. November 1913. Kniekontraktur besser, ca. 15°, schmerzlos. Abszeß rot glänzend, Haut verdünnt.

11. Dez. 1913. Dicht bevorstehende Perforation. Knie wenig schmerzhaft.

24. Februar 1914. Seit Weihnachten eine Fistel unterhalb der Patella. Seit 8 Tagen eine zweite Fistel, medial von der Patella. Starke Eiterung.

8. April 1914. Sekretion aus beiden Fisteln etwas geringer. Status des Knies wie vorher.

Digitized by Google

2. Mädchen, 10 Jahre.

In der Familie keine Tuberkulose. Selbst: Masern. Windpocken, Diphtherie.

Anfang 1911 begann es das rechte Knie nachzuziehen. Das Knie wurde im März geschwollen und schmerzhaft.

24. März 1911. Erste Untersuchung.

Diagnose: Tuberculosa gonitis.

Röntgenuntersuchung: 24. März 1911. 11. August 1911.

Verbandbehandlung: Entlastende Gipsverbände bis Dezember 1911. Sodann ein Zelluloidapparat. Schienenbehandlung bis Mai 1913. Röntgen!

19. Mai 1913. Rezidiv, Beugekontraktur. Redressement in Narkose. Erster Gipsverband 1 Monat, zweiter neuer Gips 3 Monate. Anfang Oktober dritter neuer Gips.

5. November 1913. Status: Knieumfang rechts = 27, links = 26 cm. Oberschenkelumfang rechts = 28, links = 37 cm. Wade rechts = 22, links = 25 cm. Keine aktive Beugung oder Streckung.

6. November 1913. Simultaninjektion (Dr. Friedmann).

7. November 1913. 38,4°, Kopfschmerzen, Appetitlosigkeit, Augenschmerzen. Keine lokale Reaktion am Knie.

8. November 1913. 38,2°, Besserung des Befindens.

9. November 1913. Verläßt das Bett.

11. November 1913. Untersuchung. Knie nicht schmerzhaft, ca. 5—10° aktive Beugung. An der Stelle der glutäalen Injektion nicht schmerzhaftes walnußgroßes Infiltrat. Injektionsstelle in dem Ellbogen nicht mehr zu sehen.

13. November 1913. Bewegungen aktiv ca. 10° unter Spasmus. Glutäale Injektionsstelle gerötet. Jodpinselung.

27. November 1913. Status idem. Infiltrationsstelle noch nicht resorbiert.

6. Dezember 1913. Glutäale Injektionsstelle durchbrochen. Fistel.

5. Januar 1914. Erneute intravenöse Injektion rechterseits („Zwischeninjektion").

6. Januar 1914. Abends 38,0°. Die glutäale Fistel schließt sich.

24. Januar 1914. Fistel fest geschlossen. Knie schmerzlos, wenig beweglich.

20. März 1914. Status idem.

8. April 1914. Status idem.

3. Knabe, 5 Jahre, Gonitis tuberculosa sin.

Familienamnese o. B. Zwei Geschwister gesund. Noch nie krank gewesen. Flasche. Vor $3^1/_2$ Jahren Schmerzen im Knie, trug ein Jahr Gipsverband, $2^1/_2$ Jahr Zelluloidhülse. In der Hülse keine Schmerzen.

Status: 12. November 1913. Das linke Bein atrophisch. Umfang in der Mitte des Oberschenkels: links = 23, rechts = 27 cm. Wade links = 17, rechts = 20 cm. Knie links = $22^1/_2$, rechts = 23 cm. Linkes Kniegelenk kugelig ohne deutliche Gelenkkonturen. Absolut druckunempfindlich. Leichte Beugekontraktur. Absolut fixiert. Distanz: Spina-Malleol. int. beiderseits gleich 49 cm, Trochanter bis Mall. ext. beiderseits 44 cm.

13. November 1913. Simultaninjektion (Dr. Friedmann).

14. November 1913. Fieber. Bettruhe.

18. November 1913. Beugekontraktur stärker. Extension.

Digitized by Google

20. November 1913. Status idem. Keine Schmerzen.
27. November 1913. Status idem. Keine Schmerzen.
24. Februar 1914. Beugekontraktur stärker. 15° aktive Beugung.

Epikrise.

In meinem ersten Falle, einem schweren Fungus, ist entgegen meiner Absicht auf Wunsch von Dr. Friedmann eine Punktion des vorhandenen Abszesses unterblieben. Die Folge war eine stark sezernierende Fistel, der sich bald eine zweite hinzugesellte. Die Fisteln sind nach Dr. Friedmann sehr erwünscht; sie sollen nach seiner Erfahrung den Heilungsprozeß befördern und danach sich bald schließen. Leider ist das bisher, d. h. in den folgenden 4 Monaten nicht erfolgt; wir wollen also weiter warten und hoffen, daß der Patient das freudige Ereignis des Fistelschlusses noch erlebt.

Der zweite Fall von Gonitis war eine bereits seit ca. 3 Jahren in meiner Behandlung befindliche Patientin mit geradegestrecktem Knie, das bei passiver Bewegung einige Grade der Beugung erlaubte. Fibröse Verwachsung lag noch nicht vor, da ich kurz vorher bei dem in Narkose vorgenommenen Redressement ziemlich ausgiebige Bewegung erzielen konnte. So sollte mir dieser Fall als Versuch nach der Richtung dienen, ob das Friedmann sche Mittel vielleicht die Funktion und Beweglichkeit eines tuberkulösen Gelenkes verbessern könnte, was ich selbstverständlich nur bei einem Gelenke für möglich halte, bei dem die mechanischen Verhältnisse es erlauben, und wo weder fibröse noch gar die seltene knöcherne Ankylose vorliegen. Der Versuch fiel bis dahin negativ aus.

Aehnlich verhielt sich mein dritter Fall von Gonitis, der nach Friedmann behandelt wurde; hier nahm die Beugekontraktur zu und dadurch auch bis zu einem gewissen Grade die Bewegung im Sinne der Beugung.

Meine Erfahrungen mit dem Friedmann schen Serum, wie ich sie bisher gesammelt habe, möchte ich folgendermaßen zusammenfassen:

Die überaus schweren Schädigungen, die Vulpius bei einzelnen seiner Fälle gesehen hat, konnte ich an meinen Patienten nicht beobachten. Vielleicht lag das daran, daß das von Vulpius gebrauchte für den Versand bestimmte Präparat hinsichtlich der bakteriologischen Reinheit hinter dem in Berlin angewandten Präparat zurückstand.

Digitized by Google

Auch Abszeß- bzw. Fistelbildungen an der Injektionsstelle traten nur 1mal unter meinen Fällen auf und auch hier derart, daß bereits nach wenigen Wochen eine Abheilung stattfand. Dennoch bin ich weit davon entfernt, etwa wie Kraus das Mittel als harmlos und unschädlich anzusehen. Denn abgesehen von der schweren Reaktion, die nach der intravenösen Injektion stets auftrat, und die bis zu 40° Fieber, Delirien, starke Kopfschmerzen verursacht, kamen gelegentlich im Anschluß an die Injektion langdauernde Appetitlosigkeit, Gewichtsabnahme, Blässe usw. vor, die recht unerwünscht waren.

Was die lokale Heilwirkung des Mittels anbetrifft, so kann ich natürlich heute noch keine definitiven Angaben machen; bis heute aber habe ich in der überwiegenden Anzahl der Fälle davon nichts merken können. Ich habe vielmehr die Ueberzeugung gewonnen, daß, wenn ich die übliche Verbandbehandlung oder gar die Sanatoriumsbehandlung angewandt hätte, ich in den 5 Monaten weiter gekommen wäre, als es mit der Friedmannschen Injektionstherapie und der von Friedmann gewünschten Verbandlosigkeit der Fall war. Nur in dem einen Falle kann ich die Möglichkeit einer Heilwirkung des Mittels nicht ausschließen. Da dieser Fall die einzige synoviale Tuberkulose darstellte, die ich behandelt habe, so meine ich: nur bei dieser Form der Gelenktuberkulose steht das Mittel überhaupt noch zur Diskussion. Dabei ist jedoch zu bemerken, daß gerade diese Form sehr zur Ausheilung neigt, ohne Funktionsstörungen zu hinterlassen, und wohl kaum eine derartige eingreifende Behandlung wie die Friedmannsche rechtfertigt.

Digitized by Google

XII.

Ueber die klinisch latente Wirbeltuberkulose.

Von

Dr. **Julius Finck,** Charkow.

Meine Herren! Im Jahre 1907 erschien in der Frankfurter Zeitschrift für Pathologie eine Arbeit von Brenner aus dem Senckenberg schen pathologischen Institut, deren Titel ich für meinen Vortrag adoptiert habe. In dieser Arbeit bespricht Brenner 22 Fälle, bei denen die Sektion hochgradige Wirbelkaries feststellte, bei denen aber die Diagnose auf Wirbeltuberkulose intra vitam nicht gestellt worden war. Ich muß den Inhalt der Brenner schen Arbeit als bekannt voraussetzen, daher brauche ich auf ihn nicht weiter einzugehen. Ich werde nur im Verlauf meiner Abhandlung gewisse interessante Einzelheiten derselben heranziehen.

Von den 22 Fällen scheiden 4 von meiner Betrachtung aus, weil sie alte, hochgradige, aber nicht ausgeheilte Kyphosen darstellen. Weshalb die übrigen 18 klinisch latent blieben, darüber wird uns Auskunft gegeben. Es waren keine Symptome da, oder sie waren nicht ausgesprochen genug, und vor allen Dingen, es fehlte die Deformität. Der springende Punkt war wohl der Umstand, daß der Gibbus fehlte.

Wir finden allgemein die Meinung vertreten, daß der prominente Dornfortsatz dem zerstörten Wirbelkörper entspreche. Ich habe mich dafür interessiert, ob diese Ansicht die richtige sei und auch im allgemeinen dafür, wieviel Wirbelkörper bei der initialen Wirbeltuberkulose zerstört zu sein pflegen. Ich habe also mehrere Jahre hindurch alle Fälle von mehr oder weniger initialer Spondylitis einer Röntgenuntersuchung unterworfen und dabei die merkwürdige Tatsache feststellen können, daß, wenn überhaupt eine sichtbare Zerstörung von Knochensubstanz vorlag, diese zwei Wirbelkörper betraf. Und zwar betraf sie die untere Hälfte des oberen Wirbels und die obere Hälfte

Digitized by Google

des unteren. Die Wirbelscheibe zwischen ihnen fehlte. Dadurch, daß die zwei Hälften sich aufeinandergesetzt haben, macht es den Eindruck, als hätte man es mit einem einzigen Wirbel zu tun, der in der Mitte zusammengebrochen ist.

An einem solchen Wirbel sind aber zwei Paar Rippen oder zwei Paar Querfortsätze zu zählen. Besonders deutlich wird das bei den angeglichenen Fällen. Diesen Zustand traf ich bei der überwältigenden Mehrzahl der infantilen Wirbelsäule an. In einem recht kleinen Teil war der Knochen noch heil, oder nur oberflächlich an der der Zwischenwirbelscheibe anliegenden Epiphysenfläche arrodiert. Die Scheibe aber erwies sich immer als zerstört.

Den letzteren Zustand, also die zerstörte Scheibe und den nicht oder wenig zerstörten Wirbelkörper fand ich dagegen in der Regel bei der initialen Wirbeltuberkulose des Erwachsenen an. Aus diesen Befunden muß der Schluß gezogen werden, daß der Knick an der Wirbelsäule dann erfolgt, wenn die Wirbelscheibe zerstört ist, und daß die zwischen den auseinanderweichenden Dornfortsätzen erscheinende Diastase, welche in der Regel unterhalb des prominenten Dornfortsatzes gefunden wird, der zerstörten Intervertebralscheibe entspricht. Die zweite Schlußfolgerung ist die, daß der prominente Dornfortsatz zu dem Wirbelkörper gehört, welcher oberhalb der zerstörten Intervertebralscheibe sich befindet.

Es ist nun der Eindruck nicht fortzuschaffen, daß wir in allen Fällen, sowohl bei Kindern als auch Erwachsenen, es mit einer primären Zerstörung der Bandscheibe zu tun haben. Und wenn in den Lehrbüchern angegeben wird, daß der prominente Dornfortsatz dem zerstörten Wirbelkörper entspricht, so liegt das gewiß nur an dem Material, das zur Sektion kommt. Dieses gehört doch wohl in der Mehrzahl alten verschleppten Fällen von Wirbelkaries an, Endfällen, bei welchen die Verhältnisse sich infolge größerer Zerstörungen verschoben und verwischt haben. Auf die initialen Fälle hat nur allein Fedor Krause seine Lehre von der Genese der tuberkulösen Wirbelentzündung aufgebaut, und diese stimmt mit meinen Befunden recht gut zusammen. Nach Krause nimmt die Wirbeltuberkulose von der vorderen Körperoberfläche ihren Ausgang, und zwar unter dem das Periost vertretenden, vorderen Längsbande. Der Körper wird an seiner Vorderfläche nur mehr oder weniger oberflächlich angefressen, gelangt aber der sich dortselbst bildende Eiter an die Intervertebralscheibe heran, dann verfällt die weiche Masse derselben relativ schnell der Zerstörung.

Digitized by Google

In jedem Falle ist dieser zentripetale Prozeß ostalen Ursprunges. Die wirkliche Zerstörung von Wirbelsubstanz findet aber in der Regel von der Seite der Wirbelscheibe aus statt. Der Wirbelkörper bricht daher weniger zusammen, als daß er allmählich von unten oder von oben her zerstört wird, was sich auch mit der klinischen Erscheinung der allmählichen, unbemerkten Entstehung eines Gibbus deckt. Daß diese epiphysäre, von den Franzosen charakteristischer intervertebrale Spondylitis genannte Form der Wirbeltuberkulose prävaliert, erkennen wir auch aus den Brennerschen Sektionsprotokollen. In 10 von den 18 Fällen ist sie einwandfrei nachzuweisen. Die charakteristische Zweizahl kommt aber in 18 Fällen 12mal vor, die Einzahl dagegen keinmal.

Ich wende mich nun zu den multiplen Fällen, also solchen, welche mehr als zwei erkrankte Wirbel aufzuweisen haben. Es sind das bei Brenner von 18 Fällen die übrigen 6. Von diesen waren nur in 1 Falle drei Wirbel erkrankt. In 1 Falle waren es 5, in 3 Fällen 7 und in 1 Falle sogar 11.

Neben der Frage nach der Anzahl der zerstörten Wirbel muß uns die Frage interessieren, wieviel Wirbel resp. Wirbelscheiben tuberkulös erkrankt sind. Ich habe mein klinisches Material systematisch auch auf Multiplizität der Wirbelprozesse untersucht und bin zu der Ueberzeugung gekommen, daß eine solche häufiger vorkommt, als man bisher angenommen hat. Als etagenförmige Erkrankungen, wie ich die gleichzeitige Erkrankung einer ganzen Reihe übereinandergelagerter Wirbel nennen möchte, hat man bisher die Formen angesehen, welche einen bogenförmigen Gibbus aufwiesen. Diesen Bogen dachte man sich dadurch zustande gekommen, daß die übereinandergelagerten zusammengeknickten Wirbelkörper infolge der Presse Keilform annehmen. Infolge dieses verliert, wie Fedor Krause sagt, der Gibbus nach dem Gesetze der Bogenkonstruktion seine Winkligkeit und nimmt die Form eines Rundbogens an. Das ist richtig, aber stimmt nur für die älteren Kyphosenformen. In bezug auf die initialen Formen aber, auf die es doch hauptsächlich ankommt, bedarf diese Ansicht einer Korrektur. Der Bogen bei der initialen etagenförmigen Erkrankung ist immer flach, dorsalwärts oder lateralwärts konvex, er ist auch in keiner Beziehung ein Rundbogen oder gibbusähnlich. Der flache Bogen kommt, meine ich, dadurch zustande, daß die Intervertebralscheiben mehrerer Etagen tuberkulös erkrankt, aber noch nicht oder nicht vollkommen zerstört sind. Sie sind aber infolge der Erkrankung insuffizient geworden und haben ihre Elastizität verloren. Gibbusähnlich

Digitized by Google

wird der flache Bogen erst dann, wenn an einer Stelle eine stärkere Zerstörung Platz greift und ein nach hinten oder zur Seite gerichteter kleiner Knick entsteht. Damit aber hat auch der Bogen aufgehört ein Bogen zu sein.

Solch ein multipler Fall ohne Knick wird klinisch nicht immer leicht erkannt, besonders dann nicht, wenn relative Schmerzlosigkeit vorliegt und wenn der Bogen zur Seite geneigt ist. Solche Fälle geben in röntgenologischer Beziehung noch mehr Rätsel auf, wenn man die Wirbelkörper intakt vorfindet und auch an den Intervertebralscheiben nichts Charakteristisches zu bemerken ist. Aber auch dann, wenn der Knick schon vorhanden ist und das Röntgenbild uns die Zerstörung auf dieser Stelle deutlich genug vor Augen führt, können wir nicht immer mit absoluter Gewißheit die Miterkrankung einiger oberer oder unterer Etagen ausschließen, es sei denn, daß ein Abszeß darauf hinweist. Es liegt das gewiß auch daran, daß die Intervertebralscheiben noch nicht zerstört, sondern erst tuberkulös infiltriert oder käsig entartet sind. Diese Erkrankung der dem Knick benachbarten Intervertebralscheiben bleibt daher auch gewöhnlich klinisch latent.

Brenner spricht in seiner Arbeit davon, daß klinisch an den sezierten Wirbelsäulen nichts oder nichts Auffälliges zu bemerken gewesen sei. Daß müssen wir aber cum grano salis verstehen. Solche schwere Veränderungen an der Wirbelsäule, wie z. B. in Fall 11, 18, 19, 20 und 21, müssen mindestens die erwähnten flachen bogenförmigen Verkrümmungen gemacht haben, auch wenn die Natur alle ihre Hilfskräfte herangezogen hätte, um durch produktive Knochenneubildung die Wirbelsäule zu versteifen. Nehmen wir allein den Fall 11, bei welchem im Bereich der ersten sieben Dorsalwirbel fünf übereinanderliegende Intervertebralscheiben zugrunde gegangen waren, und bei welchen die im übrigen intakten Wirbelkörper sich aufeinandergesetzt hatten und miteinander verwachsen waren. An den oberen Dorsalwirbeln Erwachsener können weder die Wirbelgelenke sich einschachteln (Tassement, Ménard) noch sich abplatten (Treub, Joseph, Finck), eine bogenförmige Deformität muß die Folge sein, die aber eventuell nicht auffällt, weil sie den gewohnten großen Stil vermissen läßt. Es ist das etwas anderes, als wenn eine einzige Intervertebralscheibe zugrunde ging und nun eine Kaschierung dieses verhältnismäßig kleinen Defektes durch die natürlichen Hilfskräfte des Körpers eintrat. Solche Fälle sind uns bekannt. Sie betreffen meistens die Lendenwirbelsäule, welche am stärksten unter der Presse des Rumpfgewichtes steht. Hier

Digitized by Google

sind, besonders bei mehr jugendlichen Individuen, die Einschachtelungen der Wirbelgelenke ineinander und die Abplattungen der sekundär erweichten Bogen am ehesten möglich. Solche Fälle können dann klinisch latent bleiben, was auch Brenner demonstriert.

Handelt es sich bei dieser Gruppe um eine a-tempo-Erkrankung, bei welcher die Herde räumlich zusammenliegen, so zeichnet sich die nächste Gruppe multipler Wirbeltuberkulosen dadurch aus, daß die einzelnen Herde sowohl zeitlich wie räumlich auseinanderliegen. Ebenso wie bei einer Coxitis z. B. sich in der Wirbelsäule ein neuer Herd bilden kann, so kann auch von einem Wirbelherd aus sich weiter entfernt an der Wirbelsäule ein zweiter, ja dritter Herd ausbilden. Dieser Herd wird in den meisten Fällen so lange klinisch latent bleiben, bis der heraustretende Gibbus Aufklärung bringt. Im entgegengesetzten Falle bleibt er unbemerkt, weil er keine oder nur schwache Symptome macht, resp. weil die Aufmerksamkeit durch das primäre Leiden absorbiert wird. Wir erleben hier dieselbe Ueberraschung wie bei den Tuberkulosemetastasen überhaupt. Sie kommen meistens unerwartet. Die Wirbelsäule aber scheint nach meinen Erfahrungen ein beliebter Tummelplatz für Tuberkulosemetastasen zu sein. Seit dieser Erkenntnis verliere ich bei den Erkrankungen anderer Körperteile die Wirbelsäule nicht aus dem Auge. Die interne Medizin wird die Aufgabe haben, besonders bei Lungentuberkulose an Metastasen in den Wirbeln zu denken, was auch Brenner betont. Dann wird so manche Interkostalneuralgie ihre Erklärung finden, so mancher pleuritische Erguß als spondylitischer Abszeß erkannt werden. Den Anfang hat damit Lorenz in Oppelsdorf gemacht, indem er 174 Phthisiker auf die Wirbelsäule hin untersuchte und in 68 Fällen = 39 % eine Steifigkeit der letzteren konstatieren konnte. Brenner will, daß bei allen paranephritischen und bei zweifelhaften periproktalen und parametritischen Exsudaten die Wirbelsäule genau untersucht und als Ausgangspunkt der Abszeßbildung in Erwägung gezogen werde.

Ich mache darauf aufmerksam, daß das Kreuzbein als Ausgangspunkt einer Wirbeltuberkulose in den Lehrbüchern fast gar keine Berücksichtigung findet. Die Tuberkulose des Kreuzbeines bleibt in den meisten Fällen klinisch latent, weil ein Knick an diesem Knochen seiner Massigkeit wegen nicht leicht eintritt. Denn er kann erst dann eintreten, wenn der Querschnitt zerstört ist.

Endlich möchte ich Sie auch noch darauf hinweisen, daß bei der Spondylitis auch das Gegenteil der Kyphose, die Lordose, und zwar

Digitized by Google

die pathologisch vertiefte Lordose, wenn auch selten, vorkommen kann. Man kann sie beobachten bei der Erkrankung der kranialen und kaudalen Endverbindungen der Wirbelsäule, beim Malum vertebrale suboccipitale und bei der lumbo-sakralen intervertebralen Spondylitis, resp. der isolierten Erkrankung des V. Lendenwirbels. Vom Malum suboccipitale habe ich bis heute unter 850 Fällen von Spondylitis nur vier beobachtet, davon wurden zwei initiale in Sternguckerstellung mir vorgestellt. Isolierte Tuberkulose des V. Lendenwirbels mit Lordosenbildung habe ich im ganzen 9 Fälle gesehen. Um den Wirbelkörper resp. die Wirbelscheibe zu entlasten, nimmt der Kranke Militärstellung ein, bei welcher nach Freund die Körperlast auf das lumbosakrale Bogengelenk übertragen wird. Es ist das der einzige Fall, wo bei der Spondylitis der Wirbelkörper zu einem Keil mit hinterer Schneide deformiert werden kann, während sonst der Keil mit vorderer Schneide Regel ist.

Was die Diagnostik betrifft, so könnte man ja sagen: heute, wo die Röntgentechnik so hoch steht, können wir uns jeden zweifelhaften Fall ad oculus demonstrieren lassen. Ich möchte sagen: das ist sogar unsere Pflicht dort, wo ein Röntgenapparat vorhanden ist. Wo er aber nicht vorhanden ist, hilft er uns nichts. Ebenso hilft er uns nichts, wenn wir das Röntgenbild nicht zu lesen verstehen. In der Kunst des Lesens von Wirbelsäulenbildern sind aber die wenigsten Meister. Wir müssen daher versuchen, unsere Kenntnisse in der Diagnostik der Wirbelsäulenerkrankungen zu vertiefen. Denn die Diagnose von Wirbelerkrankungen kann uns — darin bin ich ganz mit Chlumsky einverstanden — vor die größten Schwierigkeiten stellen.

Obgleich viele der für die Spondylitis angegebenen Symptome verschiedener Ergänzungen bedürfen, so muß ich mich doch, der Zeit wegen, beschränken. Ich will hier nur über zwei Symptome sprechen. Beide gehören sie zu den grob anatomischen Erscheinungen, welche keine spekulativen Definitionen zulassen. Das erste ist bekannt, aber in seiner Bedeutung nicht genügend gewürdigt, das zweite ganz unbekannt.

Das erste Symptom ist die Kontraktur der Rückenmuskulatur. Diese Kontraktionen, welche als straff gespannte Stränge zu beiden Seiten der Dornfortsätze sicht- oder fühlbar sind, dürfen nicht als reflektorische Spasmen angesehen werden, wie es allgemein angenommen wird. Es sind Angst- oder Schutzkontraktionen. Dieser Schutzapparat tritt dann in Tätigkeit, wenn der Kranke einen Insult fürchtet, also

Digitized by Google

hauptsächlich dann, wenn er sich bewegt oder wenn sich ihm eine Person nähert, also meistens der Arzt oder das Pflegepersonal; aber auch um die Uebertragungen der Atembewegungen auf die Wirbelsäule zu verhüten. Daß es keine spastischen Muskelzusammenziehungen sind, sondern willkürliche Bewegungen, dazu bestimmt, den schmerzhaften Wirbelabschnitt zu fixieren, um von ihm den Insult fernzuhalten, dafür haben wir Beweise. Sie verschwinden nämlich prompt, wenn die Wirbelsäule fest unterstützt ist, bei horizontaler Lagerung im Gipsbett, so daß der Kranke sich genügend sicher fühlt und er ohne Mitbewegung der Wirbelsäule atmen kann. Ein zweiter Beweis ist folgender: Die Kontraktionen erstrecken sich niemals über den ganzen Rücken, sondern nehmen nur die beweglichen Teile der Wirbelsäule ein, also den lumbalen und cervikalen. Sie reichen vom Ansatz des M. bifidus spinae am Kreuzbein bis zum X., höchstens IX. Dorsalwirbel nach oben, am Halse vom Ansatz des M. semispinalis capitis (siehe Transversookzipitalis H. Virchow) an der Linea nuchae des Okziput bis zum IV., höchstens V. Dorsalwirbel nach unten. Sie überbrücken also die lordotischen Teile der Säule, während der kyphotische Teil frei bleibt.

Wir sehen nun in dieser Anordnung eine gewisse Zweckmäßigkeit zutage treten. Der starre kyphotische Dorsalteil braucht nicht aktiv fixiert zu werden, weil er es passiv schon ist. Wären es Reflexspasmen, dann müßte bei Erkrankung dieses Teiles der lange Rückenstrecker sich dort auch kontrahieren, was er aber in der Tat nicht tut. Wir können es in letzterem Falle auch beobachten, daß der Kranke das beliebte Manöver des Aufhebens eines Gegenstandes vom Boden mit Leichtigkeit und Behendigkeit auszuführen imstande ist. Und wenn er es nicht kann, dann handelt es sich um eine allgemeine große Schmerzhaftigkeit oder Aengstlichkeit, oder wir können noch einen zweiten latenten Herd im unteren Teil der Wirbelsäule vermuten.

Schanz hat vor kurzem darauf hingewiesen, daß diesen Kontrakturen der Rückenmuskulatur eine große symptomatische Bedeutung zukomme, insofern als sie der Ausdruck für alle schmerzhaften Erkrankungen der Wirbelsäule seien, und daß sie vor allen Dingen nicht simuliert werden können. Dieser Meinung schließe ich mich voll an. Sie sind für die Wirbeltuberkulose nicht pathognomisch. Aber wo sie vorhanden sind, da sind sie ernst zu nehmen. Zur Diagnose führt auch nur der Symptomenkomplex. Aber ich möchte doch darauf hinweisen, daß zwischen den Schutzkontrakturen bei Wirbeltuberkulose

Digitized by Google

und denen der anderen schmerzhaften Erkrankungen gewisse graduelle Unterschiede zu bemerken sind. Lassen wir zum Beispiel den Kranken mit einer Spondylitis sich vornüberbeugen, dann werden wir bemerken, daß er diese Bewegung entweder ganz verweigert oder daß die Muskelstränge sich noch mehr straffen, die lordotische Haltung wird sich auch nicht um ein Haar verringern. Bei der Insufficientia vertebrae dagegen, welche Schanz wohl hauptsächlich im Sinn hat, verringert sich die Lordose bei der Vorbeugung, sie flacht sich ab, erreicht allerdings niemals Kyphosenform. Dasselbe sieht man auch bei anderen schmerzhaften Wirbelaffektionen, bei welchen der Kranke bei gutem Willen und Zureden doch die Spannung zu verringern imstande ist. Wir müssen uns auch nicht täuschen lassen, wenn gar zu ängstliche Kinder bei der Untersuchung des Rückens ihre Muskulatur anspannen. Man erkennt bei diesen leicht den schnellen Wechsel des Anspannens und Nachlassens.

Dieses Symptom läßt uns also bei Erkrankung des starren kyphotischen Teiles der Wirbelsäule nicht selten im Stich. Nun bin ich im Lauf der Zeit auf die im Mediastinum sitzenden Dorsalabszesse genug unliebsam aufmerksam gemacht worden und habe einzelne Karambolagen ihretwegen mit den internen Kollegen gehabt. Ich sagte mir, daß ein Abszeß im Mediastinum eine Verdrängung lufthaltigen Lungengewebes zur Folge haben müsse, und daß daher jeder Abszeß, sei er klein oder groß, durch die Perkussion zur Erscheinung gebracht werden müsse.

Ich ging folgendermaßen vor: Jeder Fall von dorsaler Spondylitis und jeder Grenzfall wurde perkutiert, zuerst in der Dornfortsatzlinie, dann quer zu ihr, schließlich diagonal. Die Dämpfungsgrenze wurde mit dem Fettstift markiert, ebenso auch die untere Lungengrenze, wenn die Dämpfung bis zu ihr reichte. Darauf wurde die Dämpfungsfigur mit dem Fettstift auf Oelpapier durchgezeichnet und der Fall zur Röntgenaufnahme geschickt. Dann wurde die Figur auf dem Papier mit der auf dem Bilde verglichen.

Perkutiert wurde bei kleinen Kindern leise, bei größeren und bei Erwachsenen stärker. Bei kleinen Kindern hat man auf die Herzdämpfung Rücksicht zu nehmen. Ich habe mich auch nicht allein auf meine Perkussionskunst verlassen. Die meisten Fälle wurden von dem Charkower Kinderarzt Dr. W. Schlieps nachkontrolliert, wofür ich ihm an dieser Stelle meinen verbindlichsten Dank ausspreche.

Digitized by Google

Ich habe fünfzig Untersuchungen angestellt; das Resultat derselben ist folgendes:

1. Die normale Wirbelsäule gibt in ihrer ganzen thorakalen Ausdehnung normalen sonoren Lungenschall, vielleicht nur um eine Spur kürzer als an den Seitenteilen des Thorax. Bei Vorhandensein eines spondylitischen Abszesses erhält man über dem entsprechenden Abschnitt der Wirbelsäule eine Dämpfung.

2. Jeder spondylitische Abszeß im Bereich der Dorsalsäule gibt eine Dämpfung, welche mit großer Genauigkeit begrenzt werden kann. Das gilt für die kleinsten wie für die größten.

3. Jeder dieser 50 Fälle von dorsaler Spondylitis hatte einen Abszeß aufzuweisen, sowohl bei initialer wie bei fortgeschrittener Erkrankung.

4. Die Abszesse sind fast alle doppelseitig. Nur in wenigen Fällen initialer Spondylitis findet man sie einseitig.

5. Senkungsabszesse sind an der Dorsalsäule selten anzutreffen.

6. Bei den seßhaften Abszessen, wie ich solche nennen möchte, die keine Senkungstendenz zeigen, weist ihre Ausdehnung auf die Anzahl der erkrankten Wirbel hin.

7. Da in allen meinen untersuchten Fällen von dorsaler Spondylitis Abszeßbildungen vorhanden waren, so ist anzunehmen, daß die dorsale Spondylitis immer mit Abszeßbildung einhergeht, und zwar wahrscheinlich schon im Latenzstadium.

8. Erhält man über einer verdächtigen Stelle der Dorsalsäule keine Dämpfung, dann ist Spondylitis mit der größten Wahrscheinlichkeit auszuschließen, es sei denn, daß es sich um einen in Abheilung begriffenen Herd handelt, bei welchem die Eiterung versiegt ist.

9. Die Perkussion ist, darauf möchte ich mit allem Nachdruck Ihre Aufmerksamkeit hinlenken, in diagnostischer und differentialdiagnostischer Beziehung ein wichtiges Hilfsmittel. Mit ihrer Hilfe hat auch die interne Medizin die Möglichkeit, die dorsale Spondylitis schon im Latenzstadium oder latente Fälle im vorgeschrittenen Stadium zu erkennen.

10. Die Perkussion gestattet, das Schwinden eines Abszesses zu verfolgen und so den Erfolg der Behandlung zu kontrollieren.

Diese Sätze lege ich der hohen Versammlung zur Nachprüfung vor. Die Möglichkeit, die Grenzen eines Dorsalabszesses durch die

Digitized by Google

Perkussion zu bestimmen, eröffnet noch eine andere Perspektive. Es ist dadurch die Möglichkeit der Punktion nahegerückt. Dadurch wiederum könnten schwere operative Eingriffe, wie Laminektomie und Kostotransversektomie, vermieden werden. Es ist zu beachten, daß das kostale Blatt der Pleura vom sich ausbreitenden Eiter abgelöst und vor sich hergeschoben wird, ebenso wie beim iliakalen Abszeß das Peritoneum. Es ist daher anzunehmen, daß bei einer Punktion durch einen Interkostalraum hindurch die Pleura nicht verletzt wird.

Digitized by Google

XIII.

Meine Verwendung der Knochentransplantation.

Ein Bericht über 250 Fälle.

Von

Fred H. Albee,*)

A. B., M. D., F. A. S. C.

Professor der orthopädischen Chirurgie der Universität Vermont und New York Post-Graduate Medical School.

Mit 16 Abbildungen.

Dieser Bericht über meine Anwendung der Knochentransplantation ist eine Zusammenstellung und Ergänzung von Artikeln, welche in den folgenden Zeitschriften erschienen sind: Folder of the American Orthopedic Association, 15. Mai 1911, Journal of the American Medical Association, 9. September 1911 und 3. August 1912, S. 353, The Post-Graduate, November 1912, Vol. 27, Nr. 11, Author's Stereo-clinic, Verlag Southworth Co., American Journal of Surgery, Januar 1914 und Zeitschrift für orthopädische Chirurgie, Bd. 31.

Meine Erfahrungen beruhen auf 253 Operationen an Menschen während der letzten 3 Jahre und auch auf vielen Tierversuchen, wo ich das Transplantat makroskopisch und mikroskopisch studieren konnte, nachdem es durch meine gewöhnliche Technik transplantiert worden war. Mit Ausnahme von 3 Fällen wurden sämtliche Operationen nach meiner Methode ausgeführt.

Bei den Operationen befanden sich 178 Fälle Pottsche Krankheit (Spondylitis tuberculosa), 16 Keilpfropfen bei angeborenen Klumpfüßen, 17 Transplantationen bei ungeheilten Frakturen der langen Knochen, 14 Fälle bei paralytischen Fußdeformitäten, und einzelne Operationen bei ausgeheilter Osteomyelitis, um den Kopf und Hals des Femur durch den Talus zu ersetzen, um paralytische Handdeformitäten zu korri-

*) Übersetzung von Dr. Leo Mayer.

Digitized by Google

gieren, bei alten Deformitäten der Tibia nach Fraktur, bei schlechter Entwicklung des Kiefers, um ein tuberkulöses Kniegelenk zu mobilisieren, um den Knochendefekt einer Spina bifida zu beseitigen, bei paralytischen und kongenitalen Hüftverrenkungen, bei paralytischer Skoliose, bei eingesunkenen Nasenrücken, um ein tuberkulöses Iliosakralgelenk zu fixieren, bei ungeheilten Wirbelsäulenfrakturen, bei ungeheilten Femurhalsfrakturen, bei kongenitaler Abwesenheit der Tibia, um den Knochendefekt nach Entfernung einer Osteosarcoma zu beseitigen, um ankylosierte Hüft- und Handgelenke durch Knorpeltransplantation zu mobilisieren.

Fig. 1.



1 Motorknochenbohrer. Damit werden die kleinen Löcher für die Knochenbolzen gemacht, um das große Furniertransplantat festzuhalten. 2 Der Fräser, mit dem die Knochenbolzen gemacht werden. Die Größe der Bolzen kann man durch eine Schraube regulieren. 3 Der große Knochenbohrer, mit welchem der Femurhals bei ungeheilten Frakturen durchbohrt wird. Das Loch, das mit diesem Bohrer gemacht wird, hat genau denselben Durchmesser wie das des Abrunders.

Da einige Fälle erst vor ganz kurzer Zeit operiert worden sind, können bei diesen noch keine Endresultate berichtet werden, aber in Fällen, welche schon vor 3 Jahren operiert worden sind, habe ich mit Sicherheit bewiesen, daß die Transplantationen gut gelungen sind. Einige Beobachter haben die Transplantation sogar mehr als 30 Jahre beobachtet.

Ich stimme mit Mc Williams darin überein, daß das Periost des transplantierten Knochens sehr wichtig ist, um eine reichliche und frühere Blutzufuhr zu sichern. In ähnlicher Weise wirken auch das Endost und das Mark; wenn die Knochenzellen des Transplantats absterben, enthalten sie knochenbildende Zellen, welche den Pfropfen regenerieren. Daher ist es klar, daß man das Periost und Endost mit dem Knochen transplantieren muß. Ich

Digitized by Google

möchte auch darauf hinweisen, daß das Transplantat eine Knochenneubildung des knöchernen Mutterbodens bedingt, was gleichzeitig zu einem guten Erfolge führt.

Die Ausführung der Operation in vielen der oben erwähnten Fälle würde sich schwierig, langsam und ungenau gestalten, wenn ich nicht den elektrischen Motor und die anderen Instrumente hätte, wie z. B. die doppelte Säge, Knochenbohrer und Fräser (Fig. 1). Durch diese Instrumente kann man viel Zeit sparen, Knochen und Weichteile weniger verletzen, den Pfropf und den knöchernen Mutterboden genauer aneinanderpassen und die Ausführung der Operation in tiefen Wunden vereinfachen. Auch die Säge soll nach Criles kenetischer Theorie weniger Erschütterung bedingen, da die sensiblen Nerven weniger durch die raschen Bewegungen gestört werden. Meine klinischen Erfahrungen zeigen in der Tat, daß fast gar kein Shock nach der mit der Säge ausgeführten Operation entstand, während die früher mit Handinstrumenten ausgeführten Operationen öfters von Shock begleitet waren. Ob diese Tatsachen der Abkürzung der Operationsdauer oder Criles kenetischer Theorie zuzuschreiben sind, kann ich nicht sagen.

Die Hauptanregung zu meinen Operationen war die Unmöglichkeit, die Wirbelsäule durch Korsett, Gips oder Liegebehandlung vollständig zu immobilisieren. Es ist auch von vornherein klar, daß man durch diese Operationen die Kyphose in geeigneten Fällen korrigieren könnte, und daß man eine Verschlimmerung der Deformität durch das Festmachen der Dornfortsätze verhüten könnte. Das Zerquetschen der Wirbelkörper, welche die vorderen Hebelarme bilden, ist dadurch vermieden. Dies ist sehr wichtig, da dieses Zerquetschen, welches dem Körpergewicht, Muskelspasmen und respiratorischen Bewegungen zuzusprechen ist, sehr viel mit der langen Dauer der Pottschen Krankheit zu tun hat. Es ist auch meine Meinung, daß die knöcherne Immobilisierung eines tuberkulösen Gelenkes im Zusammenhang mit guter Hygiene die ideale Behandlung für Tuberkulose ist.

Noch weitere Unterstützungen für meine Operationen finden sich in den Beobachtungen von Calvé und Lelievre (Am. Journ. of Orthopedic Surgery, Oktober 1913). Sie zeigen, daß Knochengewebe, welches durch eine tuberkulöse Entzündung zerstört wurde, niemals wiederhergestellt wird, und falls man Wirbelkörper, die schon zum Teil zerstört sind, durch Gipskorsett längere Zeit auseinanderhält, diese sofort wieder zusammenfallen, sobald man das Gipskorsett abnimmt.

Digitized by Google

Die Technik meiner Operation für Spondylitis ist folgende: Der Patient befindet sich in der Bauchlage; es wird ein bogenförmiger Hautschnitt gemacht und die Dornfortsätze durch das Abpräparieren des Hautlappens freigelegt. Mit einem Skalpell schneide ich die Spitzen der Dornfortsätze und der Ligamenta supraspinata genau in der Mitte ein. Die Ligamenta interspinata sind danach ca. 13 mm eingeschnitten, ohne sie von den Dornfortsätzen abzupräparieren. Die Blutung ist gering, da nur sehniges Gewebe eingeschnitten wird, ganz anders wie bei einer Laminektomie, wo man die Muskeln von den Dornfortsätzen abpräparieren muß. Mit einem dünnen, scharfen Meißel oder mit meinem Osteotom und Hammer wird jeder Dornfortsatz in der Längsrichtung gespalten, auch ungefähr 13 mm. Dabei muß man sorgfältig vorgehen, daß sämtliche Dornfortsätze auf einer Seite festliegen und auf der anderen Seite nach außen abgebogen werden. Die feststehende Seite der Dornfortsätze ermöglicht die starke Hebelwirkung. Durch das Abbiegen der anderen Hälfte gewinnt man eine Rinne, welche für das Transplantat geeignet ist. Unbedingt notwendig ist es, die Ligamente und Muskeln möglichst wenig zu stören, da sie das Transplantat in der Wirbelsäule festhalten helfen. Die Tiefe des Einschnittes in den Dornfortsatz ändert sich mit dem Alter und der Größe des Patienten, und dem Grad der durch früher getragene Apparate bedingten Knochenatrophie, welche in manchen Fällen derartig ausgeprägt ist, daß die Dornfortsätze nicht mehr als einige Millimeter große Vorsprünge bilden. In solchen Fällen kann man nur 4—6 mm einschneiden, aber auch dann können die Dornfortsätze eine genügende Fixierung ermöglichen. Nachdem diese Knochenrinne in dem Dornfortsatz vorbereitet ist, legt man eine heiße, feuchte Kochsalzkompresse in die Wunde.

Der Patient befindet sich noch immer in der Bauchlage; der Unterschenkel wird flektiert und ein Hautschnitt entlang der Tibiakante gemacht. Haut und Subkutangewebe sind sorgfältig von dem Periost der Tibiaoberfläche abpräpariert und an dieser Fläche ein Knochenspan herausgeschnitten. Die Kreissäge ermöglicht ein rasches, genaues Ausschneiden des Transplantates, und ich benutze sie ausschließlich. Die Länge des Transplantates hängt von der Zahl der betroffenen Wirbelknochen ab. Wenn die Brustwirbelsäule erkrankt ist, muß man beiderseits zwei normale Dornfortsätze mit fixieren, wenn die Bauchwirbelsäule, nur einen. Die Breite des Transplantates ist 6—12 mm, die Dicke 6—9 mm, die Länge 10—19 cm. Der Knochenspan wird in die vorbereitete Rinne eingelegt (Fig. 2), mit der Markseite gegen die fest-

Digitized by Google

stehende Hälfte der Dornfortsätze und mit Knopfnähten aus Känguruhsehne, welche durch die Ligamenta supraspinata und die hinteren Ränder der Ligamenta interspinata gelegt sind, befestigt. Man fängt über der Mitte des Transplantates an. Die spitzen Enden des Transplantates werden mit der Knochenzange abgerundet, und diese kleinen Knochenfragmente werden dann in der Umgebung eingelegt, um eine Knochenneubildung zu bedingen. Diese kleinen Knochenstücke sind sehr wichtig, denn Macewen zeigte, daß je kleiner das Transplantat, desto besser die Knochenneubildung. Durch die korrigierende Wirkung des Transplantates kann man eine geringe Kyphose, welche nur eine kurze Zeit vorhanden ist, zum Teil korrigieren.

Fig. 2.

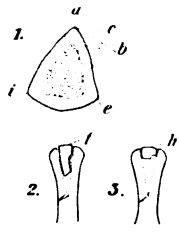

1. Diagrammatischer Querschnitt d. Tibia: a Vorderkante der Tibia; e mediale Kante der Tibia; i laterale Kante der Tibia; b ein Knochenspan, welcher für eine hochgradige Kyphose geeignet ist; c ein Knochenspan, bei welchem die Kyphose nicht ausgesprochen ist. 2. Diagrammatischer Querschnitt durch einen Dornfortsatz mit eingelegtem Knochenspan c. 3 Diagrammatischer Querschnitt durch einen Dornfortsatz mit dem eingelegten Knochenspan b.

Die genaue Reihenfolge der Operation ist sehr wichtig, da durch das Vorbereiten der Knochenwunde und der Dornfortsätze man eine Blutstillung erreichen kann. Ein wenig Blutung ist nicht schädlich, erleichtert sogar das Wachstum des Knochens. Blutplasma und Serum ist für das Knochenwachstum gut geeignet. Tuberkulöse Abszesse in der Umgebung der Dornfortsätze sind selten und wenn vorhanden, haben sie auf die Heilung keinen schädlichen Einfluß.

Wenn die Kyphose so stark ist, daß es unmöglich ist, ein Knochentransplantat richtig einzulegen, schneidet man einen der Verkrümmung entsprechenden Knochenspan aus der Tibia aus. Dies gelingt am besten, wenn man die Verkrümmung der Wirbelsäule mit einer biegsamen Sonde abmißt. Der Span ist immer etwas weniger gebogen als die Kyphose, und man muß die Wirbelsäule durch manuellen Druck etwas korrigieren und in dieser Stellung durch Knochenspan und Knopfnähte festhalten. Wenn die Deformität sogar für diese Methode zu groß ist, kann man den Span so legen, daß seine breite Fläche nach vorn schaut. Um den Span noch besser biegen zu können (siehe Fig. 3), macht man mehrere Sägeschnitte durch die Hälfte bis drei Viertel des Spanes. Dadurch wird nicht nur das Biegen ermöglicht, sondern auch eine gute Blutzufuhr und daher Knochenneubildung seitens des Transplantates. Diese Schnitte, 3—9 mm voneinander entfernt, werden immer auf der Markseite angebracht. An verschiedenen Stellen schneidet man das Periost ein, um die darunterliegenden

Digitized by Google

knochenbildenden Zellen zu reizen, und um eine bessere Blutzufuhr zu bedingen.

Der Knochenspan, welcher unter starkem Zug so eingelegt ist, bedingt sofort eine vollständige Fixierung der erkrankten Wirbelsäule (siehe Fig. 4). Dies ist durch das Verschwinden der Schmerzen und des Nachtschreiens bei Kindern bewiesen. Die Umgebung des Transplantates ist für dessen Wachstum sehr geeignet. Es liegt an den gesunden Dornfortsätzen an, welche weniger als 2 mm voneinander entfernt sind, und ist in seinem ganzen Verlauf von sehnenartigem Gewebe umhüllt, welches normalerweise dem Knochen anhaftet. Sehr rasch entwickelt sich ein neues Haverssches Gefäßsystem, daher findet man nur als Ausnahme irgendwelche Anzeichen von Knochenresorption. In Fällen, in denen die Kyphose sehr ausgesprochen und winklig ist, ist es ratsam, beide Hälften der Dornfortsätze zu frakturieren und die Spitzen nach vorn zu drehen, so daß sie die Rückseite des Transplantates bedecken. Dadurch werden die knöchernen Berührungsflächen noch verbreitert und die Kyphose gleichzeitig korrigiert.

Fig. 3.

Seitliche Röntgenaufnahme der Dorsalwirbelsäule mit Knochenspan.
Das Bild zeigt, wie stark man den Knochenspan biegen und in der richtigen Stellung festhalten kann. In diesem Falle war die Kyphose schon lange Zeit vorhanden und eine Korrigierung war unmöglich.

Nachbehandlung.

Obgleich wir durch experimentelle Arbeiten wissen, daß das Knochentransplantat innerhalb 4 Wochen festgewachsen ist, wird doch der Patient für 6—8 Wochen im Bett gehalten, nachher kann er während

Digitized by Google

einiger Stunden am Tage herumgehen. In den Fällen, bei denen der Knochenspan gerade ist, ist das Tragen eines Korsetts nicht notwendig. Bei Erkrankungen der dorsalen Wirbelsäule, wo die Kyphose stark ist und man den Span biegen mußte, ist es ratsam, während einiger Monate ein Korsett zu tragen. Selbstverständlich muß die Nachbehandlung immer unter der Aufsicht eines geübten Chirurgen stattfinden. Das Verschwinden der Schmerzen und anderer akuter Symptome ist befriedigend. Gipskorsette und Rückenstützen sind möglichst zu vermeiden, weil sie nicht nur die Atmung hindern, sondern weil sie das Transplantat durch Druck beschädigen und in der Funktion beengen. Da das Leben des Transplantates mit seiner Funktion zusammenhängt, ist diese Bedingung der Nachbehandlung durchaus wichtig.

Fig. 4.

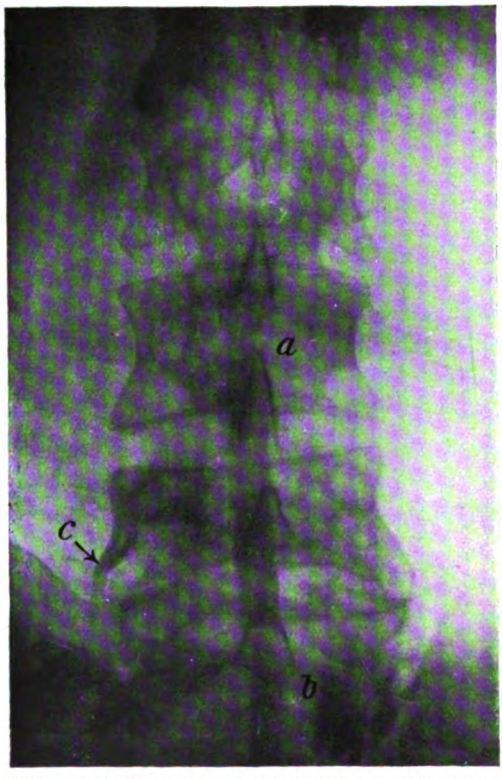

Röntgenaufnahme einer akuten Spondylitis tuberculosa des IV. und V. Lendenwirbels mit großem Psoasabszeß (der Abszeß an der rechten Seite war kokosnußgroß). Patient, ein 26jähriger Mann, konnte infolge der Schmerzen 10 Monate lang nicht arbeiten. Die Operation wurde vor $1^1/_2$ Jahren vorgenommen. Das Transplantat wurde in die Dornfortsätze des III., IV., V. Lumbalwirbels und die beiden oberen Segmente des Sakralbeines eingelegt. 12 Wochen nach der Operation konnte er in einer Ziegelei arbeiten und nach 6 Monaten konnte er seinem früheren Beruf als Heizer bei der Feuerwehr wieder nachgehen. Die Abszesse sind vollständig verschwunden und irgendwelche andere Symptome nicht vorhanden. Apparat wurde nicht getragen. a, b das Transplantat, c Knochenherd.

Indikationen für Operationen.

Die Operation ist indiziert in allen Fällen und in jedem Alter, in denen Schmerzen oder Muskelspasmen vorhanden sind, und je früher die Operationen vorgenommen werden, desto günstiger ist die Prognose. Sie ist indiziert, um eine Verschlimmerung der Deformität zu verhüten. Komplikationen wie Psoasspasmen, Abszesse oder Paraplegie sind Hinweise für die Notwendigkeit der Operation. Die

Digitized by Google

einzige Kontraindikation ist die Unmöglichkeit, ein reines Operationsfeld zu bekommen. Dies ist nur sehr selten der Fall, da die tuberkulösen Abszesse verhältnismäßig wenig in der Umgebung der Dornfortsätze vorkommen.

Prognose (siehe Fig. 5).

Die Prognose in sämtlichen operierten Fällen ist sehr gut, soweit die Erleichterung aller Symptome und die Verhütung einer Verschlimmerung der Deformität in Frage kommt. Eine Korrigierung der Deformität ist am besten bei einer frühzeitigen Operation und bei einer scharfwinkligen oder ziemlich beweglichen Kyphose vorzunehmen. Bei den 178 Operationen habe ich erstaunlich viel respiratorische Bewegungen der erkrankten Wirbelsäule bemerkt, nicht nur bei den frühzeitig operierten Fällen, sondern auch da, wo die Krankheit bereits 4—6 Jahre bestand. Diese Beobachtungen habe ich gemacht, nachdem die Dornfortsätze freigelegt waren und während der Patient flach auf dem Tisch lag, ruhig atmend unter der Narkose. In diesem Zustande konnte

Fig. 5.
Zwei Photographien eines akuten Falles von Spondylitis tuberculosa, 1½ Jahre nach der Operation.

Digitized by Google

man nur wenig Bewegung der normalen Wirbel bemerken, und zweifellos ist die starke Bewegung der erkrankten Wirbel der Tatsache zuzuschreiben, daß die Wirbelknochen selbst zum größten Teil zerstört sind.

Paralytische Skoliose.

Bei sehr biegsamer paralytischer Skoliose, wo der Rumpf zusammenfällt, sobald der Patient versucht aufzustehen, und wo die Verkrümmungen winklig sind, habe ich einen Knochenspan in die Dornfortsätze der konkaven Seite, nahe der Mitte der Hauptverkrümmung eingesetzt, nachdem ich die Dornfortsätze, ähnlich wie bei der Spondylitisoperation, geradegemacht hatte. In solchen Fällen ist das Transplantat nicht als einzige Heilungsmethode zu betrachten, sondern es erleichtert die Behandlung durch Gipskorsett und ähnliche Stützen.

Fig. 6.

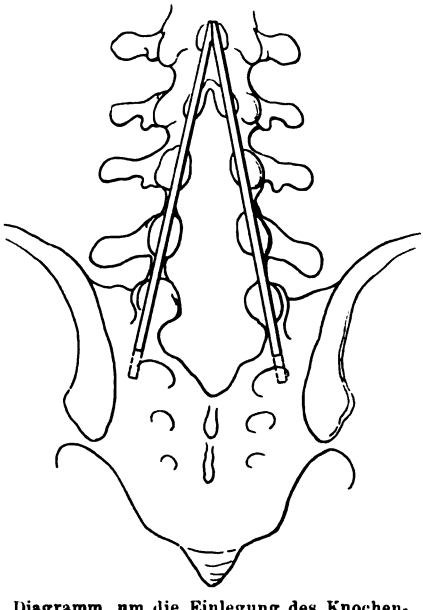

Diagramm, um die Einlegung des Knochentransplantates bei Spina bifida zu zeigen.

Spina bifida (Fig. 6).

Wenn bei Spina bifida die Meningocele beseitigt ist, und Schwäche der Wirbelsäule durch einen größeren Knochendefekt bedingt wird, welche durch eine Lordose gekennzeichnet wird, kann man einen Knochenspan mit gutem Erfolg einsetzen. Die Technik ist ähnlich wie bei einer Operation bei Spondylitis, nur muß sie infolge der nicht vorhandenen Dornfortsätze und Lamellen entsprechend geändert werden. Es werden zwei Hautschnitte gemacht, da es nicht ratsam ist, die Narbe der vorhergehenden Operation zwecks Beseitigung der Meningocele anzurühren. Der zweite Dornfortsatz oberhalb der Spalte wird längs gespalten und nach beiden Seiten abgebogen. Von dem direkt oberhalb der Spalte liegenden Dornfortsatz werden die Muskeln und Sehnen abgeschabt, bis das Knochengewebe frei ist. Unterhalb der Spalte wird eine Rinne hergestellt, entweder an der

Digitized by Google

lateralen Seite des fünften Lendenwirbels oder in den deformierten Lamellen, wenn sie genügend entwickelt sind, und in dem oberen Ende des Sakralbeines, welches gewöhnlich hypertrophiert ist. Auf die Wunden werden wieder feuchte Kompressen gelegt und zwei Späne von der Tibia entnommen. Die oberen Kanten der Transplantate werden abgeschrägt, so daß die Späne wieder gut aneinanderpassen. Die Transplantate werden festgehalten durch Knopfnähte, welche die eingeschnittenen Ligamente zusammenbringen. Die Nachbehandlung besteht nur in Bettruhe für 6 Wochen.

Fig. 7.

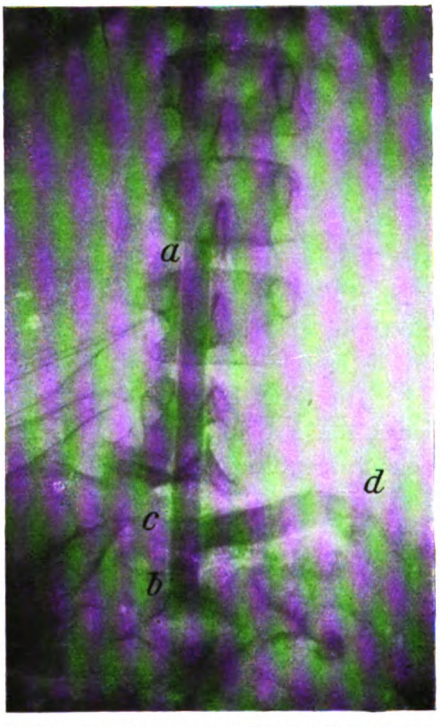

Röntgenaufnahme eines Falles von Tuberkulose der Lendenwirbel und des Iliosakralgelenkes, 3 Monate nach der Operation.

a, b das Transplantat, welches in den Dornfortsatz des IV. und V. Lendenwirbels und in die ersten beiden Segmente des Sakralbeines eingelegt worden war. c, d das zweite Transplantat, welches in das erste und in das Darmbein eingelegt war. Während der letzten 4 Monate spielte das Kind herum, ohne Korsett oder Rückenstütze.

Wirbelsäulenfraktur.

In Fällen von Wirbelsäulenfraktur, bei denen keine Knochenheilung erfolgt ist, und bei denen Schmerzen vorhanden sind, und die Deformität sich verschlimmert, ist eine Knochentransplantation indiziert; man nimmt hier eine Operation vor wie bei Spondylitis. Auch in frischen Fällen von Wirbelsäulenfrakturen, bei Spondylitis traumatica (Kümmelsche Krankheit) und wo wegen Knochenschwund ein Zerquetschen der Wirbelsäule möglich ist, Verschlimmerung der Deformität und Kompression des Rückenmarkes soll man die Operation ausführen. Das Beispiel berichtet auch über einen Fall, wo infolge einer Fraktur durch die Mitte des XI. Dorsalwirbels die Patientin während eines Jahres ein Gipskorsett getragen hat und so daran gewöhnt war, daß es ihr unmöglich war, ohne Stütze herumzugehen. In diesem Falle habe ich

Digitized by Google

einen Knochenspan in den X., XI. und XII. Dorsalwirbel eingelegt wie bei einer Spondylitisoperation. Nach fünfwöchiger Bettruhe konnte die Patientin aufstehen und ohne Korsett herumgehen.

Tuberkulose des Iliosakralgelenkes.

Die Prognose dieser Krankheit, wenn konservativ behandelt, ist sehr ungünstig. Tubby behauptet, daß bei dem sogenannten feuchten Typ sich nur 7,9 % von 38 Fällen erholt haben. Wie bei anderen Arten von Knochen und Gelenktuberkulose ist die Prognose bei Kindern besser als bei Erwachsenen. Dieses Gelenk ist für die Ruhigstellung durch Schienen besonders ungünstig gelegen, da die Gelenkflächen schräg von oben vorwärts und auswärts nach unten verlaufen. Seine Stabilität beruht ganz und gar auf den Ligamenten. Die konservative Behandlung wird am besten durch die Thomassche Hüftschiene oder durch einen Gipsverband in Verbindung mit Bettruhe ausgeführt. Die Fixierung durch Knochentransplantation ist die einzige befriedigende Methode, um dieses Gelenk zu behandeln.

Die Technik ist folgende. Die Spina posterior superior des Darmbeins, die Ala und die oberste Spina des Sakralbeines werden durch einen bogenförmigen Hautschnitt freigelegt. Der hintere Rand des Darmbeines und die Dornfortsätze werden mit einem dünnen Osteotom gespalten, um eine Rinne für den Span zu bilden. Wenn möglich legt man auch etwas Knochen des Sakralbeines frei, um eine größere Berührungsfläche für das Transplantat zu erhalten. Die Wunde wird mit heißen Kompressen tamponiert und ein Knochenspan aus der Tibia entnommen. Der Span soll dreimal so dick als die Corticalis sein. Er soll aus Corticalis, Periost, Endost und Mark bestehen. Der Span wurde in die Knochenrinne gelegt und die Ligamente über ihm durch Känguruhsehnenknopfnähte vereinigt. Die Hautwunde wird zugenäht und der Patient für nicht weniger als 5 Wochen auf dem Rücken im Bett gehalten. Weitere mechanische Behandlung ist nicht notwendig.

Ungeheilte Frakturen.

Ich habe öfters die Tatsache betont, daß die sogenannte „Lane Plate" (eine durch Schrauben auf den Knochen festzumachende Metallschiene — Red.) und andere Fremdkörper, welche bei Knochenbrüchen eingelegt werden, eine knöcherne Heilung verhindern, besonders wenn die Fraktur schon längere Zeit alt ist. Meine lange Erfahrung bestärkt

Digitized by Google

meine Meinung darüber. Die Indikationen für die Behandlung der frischen Frakturen sind ganz anders, als die für die Behandlung der alten ungeheilten Frakturen, obwohl die vielen Mißerfolge, welche in unseren Kliniken vorkommen, zeigen, daß viele Aerzte diesen Unterschied nicht begreifen. In der Mehrzahl der frischen Frakturen genügt eine vorübergehende Fixierung, um eine Heilung zu sichern, und die Knochenneubildung der Fragmente, wenn sie richtig gestellt sind, genügt, um eine rasche Heilung herzustellen. In solchen Fällen kann man eine „Lane Plate" mit gutem Erfolg benutzen. Bei den alten ungeheilten Frakturen ist dies ganz anders. Hier haben die Knochenfragmente fast gar keine knochenbildende Tätigkeit. Das zeigt sich ja auch in der ausgesprochenen Sklerosierung der Fragmente, welche auf einer Fläche von 2—5 cm immer vorhanden ist. Die pathologische Anatomie dieser Sklerosierung ist ungefähr dieselbe, welche man in einer Art Arthritis deformans findet, wo wegen der Uebermenge von Kalk eine Abnahme der knochenbildenden Tätigkeit vorkommt. Bei der Pseudarthrosis nach ungeheilter Knochenfraktur muß man nicht nur die Fragmente fixieren, sondern auch eine knochenbildende Brücke herstellen, welche sich bis in den lebenden Knochen jenseits der sklerosierten Knochenabschnitte erstrecken soll. Man muß auch möglichst die knochenbildende Tätigkeit der Fragmente reizen. Diese Bedingungen sind nur durch eine Knochentransplantation zu erfüllen. Durch eine „Lane Plate" kann man die Fragmente zeitweilig feststellen, aber zur gleichen Zeit bedingt man Knochenresorption. Ein Knochentransplantat bedingt nicht nur Fixierung, sondern auch Knochenneubildung der Fragmente und wächst in sich selbst. In Fällen, wo „Lane Plates" benutzt worden waren und ich später Gelegenheit hatte,bei der Operation die Pseudarthrosefälle zu untersuchen, war keine Interposition der Weichteile vorhanden und gar keine Ursache, außer der eben erwähnten, warum die Fragmente nicht zusammengewachsen waren.

Codivilla hat diese Bedingungen begriffen und sie zum Teil durch seine Methode der Periosttransplantation erfüllt. Damit haben einige Chirurgen einen hohen Prozentsatz von guten Erfolgen erreicht. Aber seine Methode ist nicht ideal, erstens, weil sie gar keine Fixation gibt, zweitens, weil sie keine Knochenneubildung der Fragmente bedingt, drittens, weil die Periostlappen oberflächlich gelegt worden waren. Die Transplantate waren außerhalb des Knochens, und daher war die Umgebung für Knochenneubildung ungünstig.

Murphys Methode ist besser. Er benutzt einen intramedullären

Digitized by Google

Knochenbolzen, welcher fixiert und auch eine Knochenneubildung bedingt. Es ist jedoch schwierig, eine Berührungsfläche zwischen Knochenbolzen und dem lebenden Knochen jenseits der Sklerosierung zu erreichen. Auch ist es sehr schwierig, seine Operation bei kleinen Knochen, wie die des Unterarmes, auszuführen. Auch bei Elsbergs intramedullären Aluminiumbolzen ist es schwierig, eine gute seitliche Fixierung der Fragmente zu bekommen, besonders in solchen Fällen, wo Radius und Ulna für längere Zeit zusammengewachsen sind. In einem Fall, wo der Radius sogar nach vier Operationen ungeheilt blieb, fand ich die Fragmente des Radius mit der Ulna zusammengewachsen. Hier würde es unmöglich gewesen sein, die Fragmente zusammenzubringen durch einen intramedullären Knochenbolzen, nur durch einen eingelegten Knochenspan war es möglich, einen guten Erfolg zu erzielen.

Meine Technik in 12 Fällen von Fraktur der Tibia, Femur, Radius und Humerus war folgende: Der Hautschnitt mußte reichlich lang sein. Wenn der Knochen oberflächlich liegt, wie bei der Tibia, muß man den Schnitt auf der Seite machen, um einen Hautlappen zu bilden. Die Knochenfragmente werden freigelegt und der Knochen, welcher den medullären Kanal zuschließt, entfernt. Wenn die Fragmente übereinanderliegen, muß man sie durch Extension auseinanderziehen; hierbei muß man sehr viel Kraft ausüben, in einem Falle 75 kg bei einer Fraktur des Femurs. Hier ist es am besten, einen Extensionsapparat zu gebrauchen. Wenn selbst bei Extension eine richtige Stellung der Fragmente unmöglich zu erreichen ist, muß man etwas Knochen abnehmen, bis die beiden Enden aneinanderpassen. Die Fragmente werden von dem Assistenten gehalten; der Operateur schneidet das Periost über beiden Fragmenten ein und schiebt dieses zu beiden Seiten zurück. Dann macht man zwei parallele verbindende Sägeschnitte an den Fragmentenden, ganz durch die Corticalis, am besten mit meiner Doppelsäge (Fig. 8). Die Entfernung der Sägeschnitte voneinander ist durch die Einstellung der beiden Sägen leicht bestimmt (ungefähr 7—12 mm). Sie müssen lang genug sein, um weit in den lebenden Knochen hineinzuragen — gewöhnlich 6—7 cm. Die Säge wird immer mit Kochsalzlösung feucht gemacht, um eine starke Erhitzung zu vermeiden, denn dadurch werden die Knochen und das Transplantat stark beschädigt.

Nachdem die Doppelsäge diese zwei Schnitte gemacht hat, werden die Knochenfragmente mit einem Osteotom herausgeschnitten, wie es in Fig. 8 c dargestellt ist. Mit meinem Knochenbohrer werden Löcher

Digitized by Google

in die Corticalis zu beiden Seiten der Knochenrinne gemacht. Diese Löcher sind nahe der Frakturlinie (Fig. 8 b) anzubringen, um den zentral liegenden Teil des Spanes zu befestigen.

Mit derselben Doppelsäge schneidet man einen Knochenspan von der gesunden Tibia heraus. Der Span soll so lang sein wie die Rinne

Fig. 8.

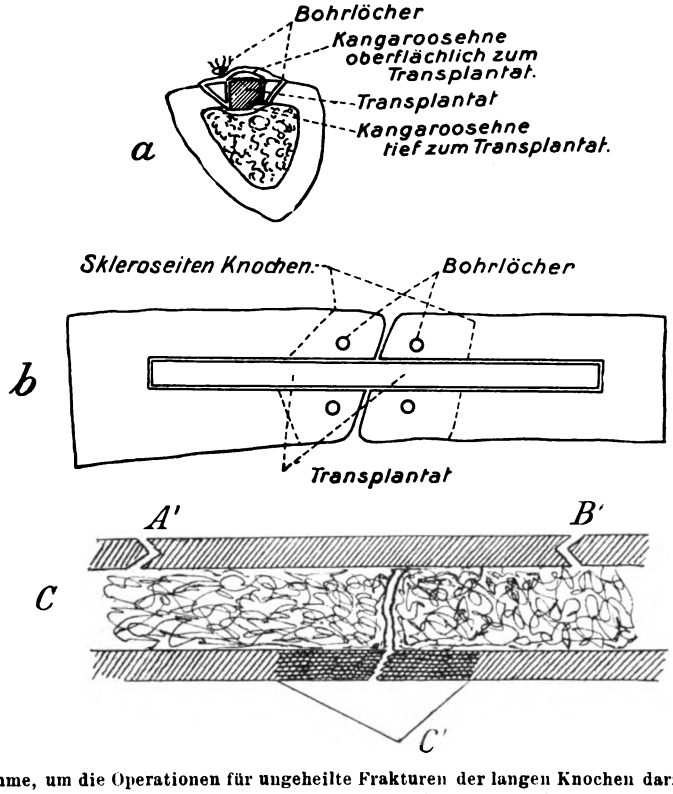

Diagramme, um die Operationen für ungeheilte Frakturen der langen Knochen darzustellen. a Querschnitt der Tibia mit Transplantat und Känguruhsehnenknopfnähte. b Längsschnitt, um das Transplantat und die Bohrlöcher zu zeigen. c Längsschnitt in der Sagittalebene, um die Anpassung des Transplantats und der Corticalis der Knochenfragmente zu zeigen. A, B das Transplantat. C der sklerosierte Knochen der Knochenfragmente.

in den Knochenfragmenten; da diese Breite dieselbe ist wie die der Rinne, paßt er leicht hinein. Die Enden sind eingekeilt wie in Fig. 8 c entsprechend der Abschrägung der Knochenfragmente. Der Span wurde durch Känguruhsehnenknopfnähte, welche durch die vorher gemachten Löcher eingeführt wird, festgehalten (Fig. 8 a). Auch durch

Digitized by Google

die Elastizität der Weichteile wird der Span festgehalten, da er zwischen den Knochenfragmenten fest eingeklemmt wird.

Es ist leicht begreiflich, daß man durch diese Methode eine gute Fixierung erreichen kann und auch einen idealen Wachstumsboden für das Knochentransplantat hat, denn jetzt liegt jeder Knochenteil

Fig. 9.

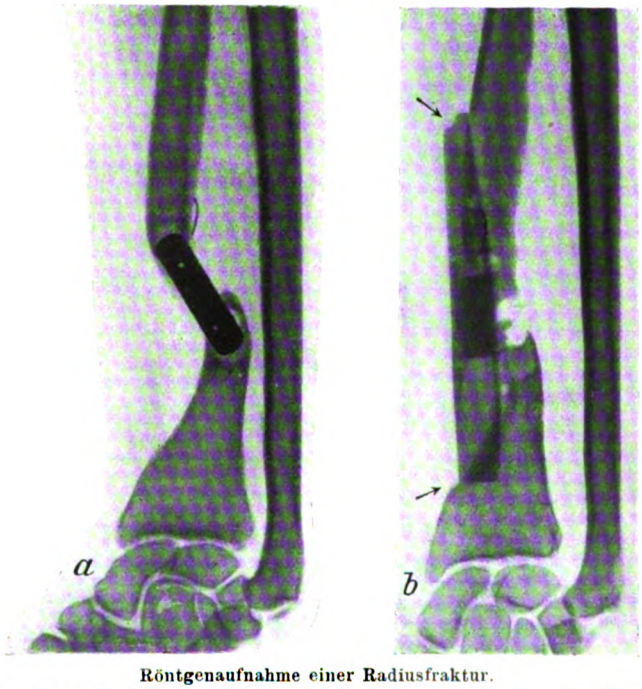

Röntgenaufnahme einer Radiusfraktur.
a der Radius, nachdem eine „Lane Plate" 2 Jahre vorher eingelegt war. Knochenresorption und starke Verkürzung des Radius. b der Radius nach Einlage eines Furniertransplantates. Der Radius 2 1/2 cm verlängert, gute Knochenheilung und gutes Funktionieren 5 Monate nach der Operation.

gegen die entsprechende Knochenkomponente: Periost gegen Periost, Corticalis gegen Corticalis, Endost gegen Endost und Mark gegen Mark.

Unsere Tierversuche zeigen, daß man dadurch die Lebensfähigkeit des Spanes sichern kann.

Die Knochensplitter sind sorgfältig aufzuheben und nachdem sie in kleine Stückchen zerschnitten sind, werden sie um die Stelle der Fraktur eingelegt. Sie unterstützen besonders gut die weitere Knochenneubildung, denn nach den Versuchen von M a c e w e n ist die osteogenetische Tätigkeit eines Knochentransplantates verhältnismäßig

Digitized by Google

größer, wenn das Transplantat sehr klein ist. Die Periostlappen, welche zuerst von den frakturierten Knochen abgeschabt wurden, werden jetzt über dem Transplantat vereinigt. Die Wunde wird ohne Drainage zugenäht. Die Wunde der Tibia, aus der der Knochenspan entnommen wurde, wird in ähnlicher Weise geschlossen, nur daß hier die benachbarten Muskeln in den Knochendefekt hineingezogen werden. Die operierten Glieder werden für 5 Wochen in Schienen gelegt.

Fall 1. 45jährige Frau, immer gesund. Vor 4 Jahren erlitt sie eine Fraktur des rechten Radius. Unter Narkose wurden die Knochenfragmente eingerichtet. Da nach 8 Wochen keine Heilung erfolgt war, wurde eine offene Operation ausgeführt und beide Knochenfragmente zusammengebracht. Obwohl die Stellung gut blieb, erfolgte immer noch keine Knochenheilung. Bei einer zweiten Operation wurden die Fragmente zusammengenagelt, aber wiederum erfolgte keine Heilung. Bei einer dritten wurden sie mit Draht genäht, aber wieder ohne Erfolg. Nach 2 Jahren, bei einer vierten Operation, wurden die sog. „Lane Plates" eingelegt, auch ohne Erfolg. 2 Jahre später kam die Patientin zu mir, da ihr Arm schmerzte und unbrauchbar war. Im November 1913 operierte ich, fand die „Lane Plates" locker, die Schrauben lagen in Knochenaushöhlungen. Da, wo die „Lane Plates" gegen den Knochen gedrückt hatten, war der Knochen resorbiert. Die beiden Fragmente lagen wie in Fig. 9 a, und nur mit großen Schwierigkeiten konnte ich sie in die richtige Linie zurückbringen. Ein Knochenspan, 9 cm lang, 11 mm breit und 4 mm dick, wurde aus der Tibia herausgeschnitten, in der vorher erwähnten Weise, und in die vorbereitete Knochenrinne der Fragmente eingelegt. Gipsverband für 5 Wochen. Die Knochenfragmente fest zusammengeheilt (Fig. 9 b).

Fall 2. 28jähriger Mann. Er litt an einer Fraktur der rechten Tibia durch einen Automobilunfall in Schottland im April 1911. Gips für 7 Wochen. Da keine Knochenheilung erfolgte, wurde er erfolglos während 4 Monaten mit Bier scher Stauung behandelt. 1 Jahr nach dem Unfall führte ich eine Knochentransplantation in der eben erwähnten Weise aus, und nach 5 Wochen waren die beiden Fragmente fest zusammengeheilt. Nach 20 Monaten konnte ich eine vortreffliche Funktion konstatieren.

Ungeheilte Fraktur des Schenkelhalses.

Bei solchen Frakturen ist eine Knochentransplantation sogar noch notwendiger als bei den Frakturen des Knochenschaftes, da hier der Mechanismus, Blutzufuhr und knochenbildende Verhältnisse alle gegen die Heilung sprechen. Oefters hört man von Fällen wie der folgende: Eine junge Dame erlitt eine Fraktur des Femurhalses, und da nach 4 Monaten keine Heilung eingetreten war, nagelte man die beiden Fragmente zusammen. Gips wurde für 10 Wochen getragen, aber es erfolgte keine Knochenheilung. Derartige Fälle veranlaßten mich, das Knochentransplantat auch hier zu benutzen.

Digitized by Google

Bei einer 60jährigen Frau, die vor 5 Monaten eine Fraktur des Schenkelhalses erlitten hatte, legte ich die Knochenfragmente durch eine 12 cm lange vordere Inzision frei, und mit Meißel und scharfem Löffel paßte ich die Fragmente zusammen. Durch einen kurzen lateralen Schnitt wurde der Trochanter major freigelegt; mit einem kleinen Knochenbohrer bohrte ich ein Loch durch den Trochanterschenkelhals und das Knochenfragment. Etwas schwierig ist es, ganz genau die Richtung zu bekommen, daher muß man manches Mal diesen Teil der Operation wiederholen. Dann habe ich mit dem großen Motorbohrer ein großes Loch in derselben Richtung gemacht, ein Knochenspan, 11 cm lang und 9 mm breit,

Fig. 10.

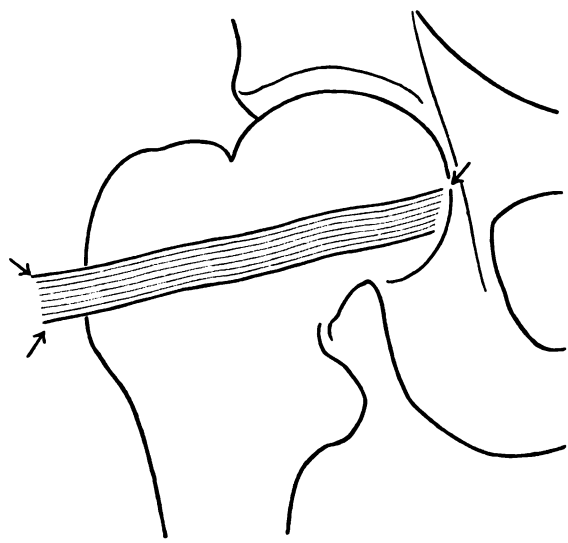

Röntgenpause eines Knochenbolzens nach ungeheilter Fraktur des Schenkelhalses bei einer 60jährigen Frau. Die Pfeile zeigen den Knochenbolzen. Von dem lateralen Ende des Knochenbolzens ist Knochen gebildet, welcher in die Weichteile hineingewachsen ist.

wurde dann herausgeschnitten und mit meinem Fräser, welcher denselben Durchmesser wie der Knochenbohrer hat, abgerundet. Der Span wurde dann mit einem Hammer hineingetrieben. Hautnähte ohne Drainage. Nach 6 Wochen gute Knochenheilung. 6 Monate danach konnte die Patientin tadellos gehen.

In allen 17 Fällen von Pseudarthrose habe ich in jedem Fall eine Knochenheilung durch diese Methode erzielt. (Siehe Fig. 10.)

Frische Frakturen.

Da, wenn die Fraktur frisch ist, eine gute knochenbildende Tätigkeit der Fragmente vorhanden ist, kann man den Knochenspan von den Fragmenten selbst nehmen. Dies kann man sehr leicht bewerkstelligen,

Digitized by Google

indem man die mit der Doppelsäge ausgeführte Knochenrinne zweimal in beiden Fragmenten macht. Ich habe diese Methode nicht nur bei frischen Frakturen, sondern auch bei zwei Fällen von Pseudarthrose benutzt. Ich schneide jetzt in der Weise, daß die Knochenrinne etwas breiter auf der Oberfläche als gegen die Markseite ist, dadurch ist es dem Knochenspan unmöglich, in den Markraum hineinzufallen. Man

Fig. 11.

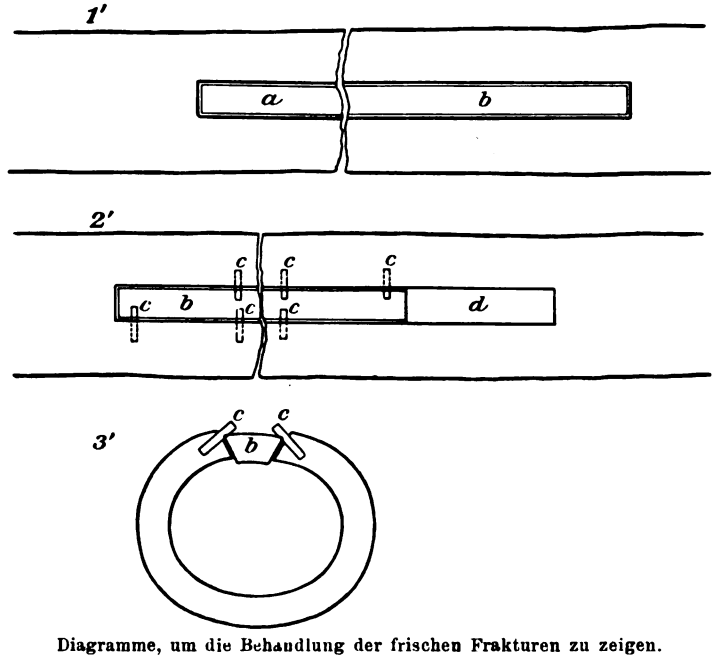

Diagramme, um die Behandlung der frischen Frakturen zu zeigen.
1. Von der Oberfläche gesehen: a der kürzere Knochenspan; b der Knochenspan, welcher zweimal so lang ist. a und b werden erst mit der Doppelsäge, dann schräg mit der einfachen Säge herausgeschnitten; a wird herausgenommen und in kleine Knochenbolzen zerschnitten. 2. b wird dann an dem Knochen entlang geschoben, bis es die Frakturstelle überbrückt und wird dort durch die Knochenbolzen c festgehalten; d ist ein Knochendefekt, welcher leer bleiben soll. 3. Querschnitt, um die Verhältnisse zwischen Knochen, Transplantat und Bolzen zu zeigen.

schneidet zuerst mit der Doppelsäge und macht dann mit der einfachen Säge die weiteren schrägen Schnitte. In Fig. 11[1] sieht man den Knochenspan b zweimal so lang als den Knochenspan a. a wird vollständig entfernt, b dann über die Frakturstelle gelegt (wie in Fig. 11[2]) und dort durch kleine, aus Knochenspan a hergestellte Knochennägel festgehalten (Fig. 11[3]).

Ohne die Motorsäge und die anderen Instrumente wäre diese Operation unmöglich. Ich kann nie genügend betonen, daß man die

Digitized by Google

Einführung von Fremdkörpern möglichst vermeiden soll, denn durch die Fremdkörper wird die Gefahr der Infektion erhöht und Knochenresorption bedingt. Dagegen ist bei dem Knochentransplantat die Gefahr der Infektion sehr gering, es bedingt Knochenneubildung von dem Knochen des Mutterbodens und bildet auch Knochen aus sich selbst heraus.

Arthrodese des Kniegelenks mit Knochentransplantation.

Diese Operation führte ich in akuten Fällen der Tuberkulose bei Erwachsenen aus, bei denen Kniedeformität entstanden war. Erst schneidet man einen ca. 20 cm langen Knochenspan mit Doppelsäge von der Tibia heraus und legt ihn in Kochsalzlösung. Manchmal kann man die Patella zum Teil benutzen. Hufeisenförmiger Hautschnitt über dem Knie, die Ligamenta patellae werden durchschnitten und die Patella nach oben zurückgeklappt und entfernt. Das tuberkulöse Gewebe wird abgeschnitten. Mit einer feinen Knochensäge entfernt man eine dünne Schicht Knorpel und Knochen von den Gelenkflächen. Die Vorderfläche der beiden Knochen oberhalb und unterhalb des Gelenkes wird 8 cm freigelegt. Das Periost wird längs eingeschnitten und nach beiden Seiten abgeschabt. Dann schneidet man mit der Doppelsäge eine Knochenrinne wie bei der Operation für Pseudarthrose, und es werden auch mit meinem Bohrer kleinere Löcher für die Känguruhsehnennähte gemacht, um das Knochentransplantat zu befestigen. Diese Operation ist bei Erwachsenen notwendig, da öfters nach einer Arthrodese keine genügende Knochenbildung entsteht[1]).

Paralytische und kongenitale Verrenkung der Hüfte. Arthroplastik mit Knochentransplantation.

In paralytischen Fällen von Hüftverrenkung ist der Pfannenrand öfters derartig abgerundet, daß er eine Reluxation nicht verhindern

[1]) Dr. Goddu schreibt in seinem Bericht über die im Massachusetts General Hospital ausgeführten Kniegelenksresektionen, daß von den 27 Fällen nur 4 innerhalb 6—12 Wochen eine feste Knochenheilung zeigten, bei 4 Fällen mußte man eine zweite Operation vornehmen und in einem Falle mußte der Silberdraht entfernt werden. Von 3 Fällen, in denen man die Knochen zusammengenäht hatte, brach die Naht in einem Fall, in dem zweiten war nach 8 Wochen gar keine Knochenheilung erfolgt. Seit Dezember 1909 benutzte man Metallknochenschienen, aber in 2 von den 8 Fällen war keine Knochenheilung zu konstatieren.

Goddu berichtet wahrscheinlich nur über Erwachsene Fälle.

Digitized by Google

kann. Die Gelenke und Muskeln sind schlaff. Auch bei kongenitalen Hüftverrenkungen, bei denen man öfters Einrenkungsversuche gemacht hat, ist der Befund öfters ähnlich, obwohl die Muskeln nicht so schlaff sind. Oft kann man den Kopf ein- und ausrenken, ohne Narkose, genau wie bei einer paralytischen Hüftverrenkung.

Die ideale Operation sollte unter diesen Umständen 1. eine sichere Stellung des Kopfes in der Pfanne bewirken; 2. eine gute Funktion des Gelenkes.

Fig. 12.

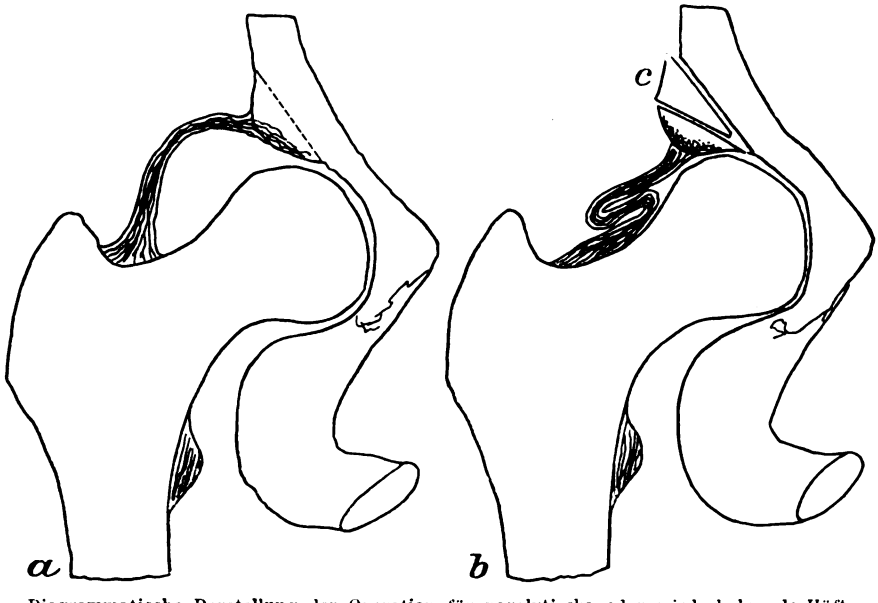

Diagrammatische Darstellung der Operation für paralytische oder wiederkehrende Hüftverrenkung, wo es unmöglich ist, den Kopf in der Pfanne zu halten.
a gibt die Richtung des Schnittes in dem Knochen oberhalb des Pfannenrandes; b der obere Rand ist nach außen gedreht und ein keilförmiges Knochentransplantat c eingelegt. Die schlaffe Kapsel wird gerafft.

Die erste Bedingung wird durch die Bildung eines scharf hervorspringenden Pfannenrandes und durch die Raffung der schlaffen Kapsel erfüllt, die zweite durch möglichst wenig Traumatisierung des Gelenkknorpels.

Die Hoffasche Operation, bei der man die Pfanne ausgehöhlt hat, hat den Nachteil, daß die Funktion danach eingeschränkt ist, und daß öfters Schmerzen entstehen. Sogar nach vielen Jahren, wenn die Funktionsresultate zuerst scheinbar gut waren, werden die operierten Gelenke sehr schmerzhaft, wahrscheinlich weil der von Muskel entblößte

Digitized by Google

Knochen proliferiert und eine unebene Gleitfläche bildet. Ich versuchte, diese Nachteile durch folgende Operation zu umgehen.

Durch einen lateralen Hautschnitt wird der Trochanter freigelegt, abgemeißelt und mit den dort inserierenden Muskeln zurückgeklappt. Die Gelenkkapsel tritt dann frei zutage. Mit einem dünnen Osteotom schneidet man den Knochen wie in Fig. 12 a ca. 1—2 cm oberhalb des Pfannenrandes ein. Der in dieser Weise gelöste Pfannenrand wird dann nach außen gedreht wie in Fig. 12 b, um einen festen Widerstand gegen den Femurkopf zu bilden. In den dadurch entstandenen keilförmigen Knochendefekt legt man ein von der Tibia oder dem großen Trochanter entnommenes Knochentransplantat, und die schlaffe Gelenkkapsel wird gerafft. Wenn die Muskeln derartig schlaff sind, daß ihre Verkürzung notwendig ist, nimmt man den Span am besten von dem Trochanter, denn dabei kann man die Muskeln ohne weiteres verkürzen. Das Transplantat wird durch Känguruhsehnennähte festgehalten.

Die Operation ist leicht auszuführen und erfüllt sämtliche oben erwähnte Bedingungen.

Das Keilknochentransplantat bei der Behandlung des Klumpfußes.

Schwere Fälle des Klumpfußes bei Kindern über $2^1/_2$ Jahren kann man in zwei Gruppen einteilen. In der ersten Gruppe ist der Fuß nur wenig verkürzt, aber der Vorderfuß ist stark adduziert, die Supination und Spitzfußstellung sind mäßig, die Hacke ist gut entwickelt, aber wegen der Spitzfußstellung kommt sie nicht auf den Boden. Der innere Fußrand ist konkav und kürzer, wenn man ihn mit dem äußeren Fußrand vergleicht. Das Kubuid ist nur mäßig überentwickelt. Der ganze Fuß ist etwas kleiner als der andere. In solchen Fällen, bei denen nach mehreren unblutigen Versuchen gute Erfolge nicht erzielt wurden, legte ich ein Knochentransplantat in den inneren konkaven Fußrand ein. Die gegebene Stelle ist da, wo die Verkrümmung am schärfsten ist, namentlich in dem Naviculare. Nach vorhergehender Tenotomie der Achillessehne macht man einen U-förmigen Hautschnitt über dem Naviculare. Der Knochen wird dann in zwei Hälften, eine vordere und eine hintere, zerteilt (siehe Fig. 15). Dadurch ist es möglich, Adduktion und Supination zu korrigieren. Während der Assistent den Fuß in überkorrigierter Stellung hält, mißt man die Entfernung der beiden Hälften des

Digitized by Google

Fig. 13.

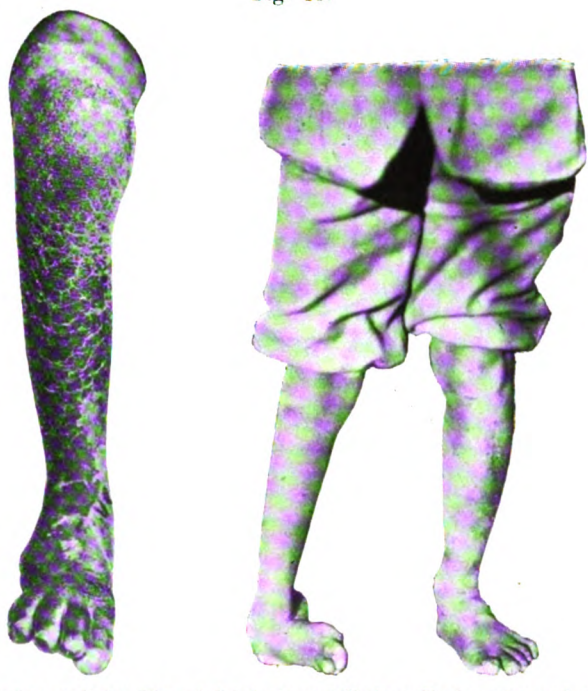

Unbehandelter kongenitaler Klumpfuß bei einem 7jährigen Knaben vor und nach der Operation. Das keilförmige Transplantat aus dem Kubuid wurde in das gespaltete Naviculare eingelegt.

Fig. 14.

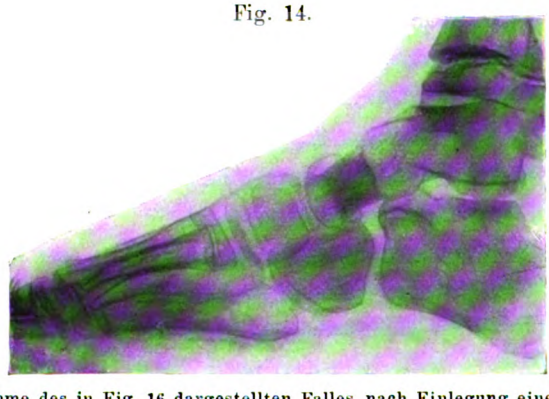

Röntgenaufnahme des in Fig. 16 dargestellten Falles nach Einlegung eines Transplantats zwischen dem Talus und dem Naviculare.

Naviculare und schneidet von der Tibia einen entsprechenden Knochenkeil aus. Bevor man das Transplantat von dem Knochen herausnimmt, bohrt man einige Löcher, welche für die Känguruhsehnennaht bestimmt

Digitized by Google

sind. An jedem Ende der durchzogenen Känguruhsehne fädelt man eine starke Nadel ein; eine Nadel wird durch die vordere Hälfte des Naviculare, die andere durch die hintere Hälfte gebracht. In älteren Fällen muß man öfters einen Bohrer benutzen, um die Nähte durch das Naviculare hindurchzuführen. Das Transplantat wird dann zwischen den beiden Hälften des Naviculare fest eingekeilt und mit der Naht festgehalten. Subkutane Hautnaht. Gips in überkorrigierter Stellung mit Flexion des Knies für 4 Wochen, dann für weitere 4 Wochen ein Gipsverband bis zum Knie.

In der zweiten Gruppe ist der Fuß sehr kurz, die Supination sehr ausgesprochen und das Kubuid sehr stark überentwickelt. Hier nimmt

Fig. 15.

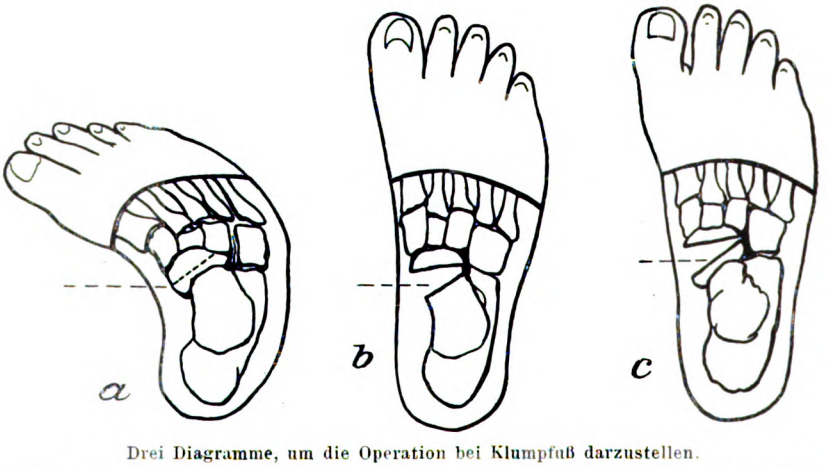

Drei Diagramme, um die Operation bei Klumpfuß darzustellen.
a zeigt die Schnittlinie für das Spalten des Naviculare; b zeigt, wie der Span den Talus und das Naviculare auseinanderdrängen muß bei einem Fall von paralytischem Klumpfuß; c zeigt die zwei Hälften des Naviculare, nachdem der Knochen gespalten ist und der Fuß korrigiert. In b und c legt man das keilförmige Knochentransplantat ein.

man am besten das Transplantat aus dem Kubuid selbst und legt dasselbe in genau derselben Weise in das vorher gespaltene Naviculare ein. Die Schnitte erlauben eine prachtvolle Korrigierung der Deformität (Fig. 14 u. 15).

Die Vorteile des Knochentransplantates bei der Behandlung des Klumpfußes sind:

1. die Verlängerung des Fußes;
2. die Verhütung einer Rückkehr der Deformität;
3. die Vermeidung irgendeiner Funktionsstörung der Gelenke.

Digitized by Google

Paralytischer Klumpfuß.

Bei diesen durch eine Paralyse der Peronei bedingten Fällen ist der Vorderfuß stark adduziert. Das Kind läuft auf dem lateralen Fußrand, und dadurch wird die Adduktionsdeformität verschlimmert und eine übermäßige Beweglichkeit in dem Talonavikulargelenk verursacht. Hier hat man fast genau dieselbe Indikation wie bei dem

Fig. 16.

Photographien vor und nach der Operation bei einem Fall von paralytischem Klumpfuß, bei dem ein keilförmiges Knochentransplantat zwischen Naviculare und Talus eingelegt worden war. Ein Apparat ist nicht notwendig, da die Deformität sowie die übermäßige Beweglichkeit des Talonaviculargelenkes durch die Operation vollständig beseitigt war.

kongenitalen Klumpfuß, nur muß man hier die übermäßige Beweglichkeit und das Herunterfallen des äußeren Fußrandes korrigieren. Meine Operation ist wie folgt:

Wenn erforderlich, Tenotomie der Achillessehne, U-förmiger Hautschnitt über dem Talonavikulargelenk. Das Gelenk wird eröffnet, und man schneidet den Knorpel von den Gelenkflächen ab. Der Fuß wird dann überkorrigiert und in den auf diese Weise zwischen Talus und Naviculare entstandenen Knochendefekt legt man genau wie bei der Operation für kongenitalen Klumpfuß einen von der Tibia ent-

Digitized by Google

nommenen keilförmigen Knochenspan ein. Wenn die Peronei vollständig gelähmt sind, kann man sie als künstliche Ligamente benutzen, indem man sie in einer knöchernen Rinne befestigt. Es ist wichtig, daß man den Fuß überkorrigiert hält, und daß die Sehnen unter starker Spannung genäht werden. Gipsverbände für 8—10 Wochen, danach, wenn notwendig, Schienen. Wenn die Peronei nicht vollständig gelähmt sind, dann kann man künstliche seidene Ligamente zwischen dem Malleolus und dem Kubuid einsetzen, um die schwachen Muskeln zu verstärken. Das macht man am besten durch kurze Hautschnitte über dem Malleolus lateralis und dem Kubuid und bringt die Seide subkutan von einem Schnitt bis zu dem anderen. Da schwere Seide sich leicht verknotet, ist es gut, jeden Knoten mit feiner Seide zu befestigen.

Die Vorteile der Knochentransplantation sind erstens die Korrigierung der Adduktion und Supination, zweitens die Verlängerung des inneren Fußrandes, drittens die Korrigierung der übermäßigen Beweglichkeit des Talonavikulargelenkes. Viertens kann man die übermäßige Funktion des Tibialis anticus einschränken. Wenn der Tibialis anticus sehr stark überfunktioniert, legt man ein besonders dickes Keiltransplantat ein, um seine Arbeit zu erschweren.

Schlußfolgerungen.

1. Die Knochentransplantation ist eine zuverlässige Operation, wenn man den Knochen mit Periost und Endost transplantiert. In mehr als 100 Fällen habe ich 100 % gute Erfolge gehabt. Meine Erfahrungen werden von Murphy und Mc William auch bestätigt.

2. Endost, Mark und Periost sollen immer mit transplantiert werden, da sie die Blutzufuhr sichern und knochenbildende Tätigkeit haben.

3. Eine rasche und vollständige Heilung zwischen Transplantat und Mutterboden kann man in vielen Fällen noch weiter sichern durch die Einlegung von vielen kleinen Knochensplittern. Für diese ist das Periost entbehrlich, da eine Blutzufuhr leicht entsteht. Solche kleinen Fragmente heilen miteinander und mit dem Transplantat, sowie mit dem Mutterboden.

4. Das Knochentransplantat ist gegen Infektion verhältnismäßig unempfindlich; bei zweien meiner Tierversuche, bei denen Infektion vorgekommen ist, heilte jedoch ein Teil des Transplantates ein. Ein Teil davon wurde später nekrotisch und wurde dann herausgestoßen.

Digitized by Google

5. Das Transplantat bedingt eine Knochenneubildung des knöchernen Mutterbodens.

6. Das Transplantat, wenn in gutem Zusammenhang mit dem knöchernen Mutterboden, ist innerhalb 4 Wochen fest verheilt. Diese Tatsache im Zusammenhange mit der Unempfindlichkeit gegen Infektion ist ein großer Vorteil des Knochentransplantates gegenüber sämtlichen Metallen und anderen Fremdkörpern, da das Metall die Knochenneubildung hindert, Knochenresorption bedingt und die Infektionsgefahr vergrößert.

7. Das Bolzentransplantat, das Furniertransplantat und das Keiltransplantat sind für den Chirurgen wichtige, bisher nicht gebrauchte Mittel für die Korrigierung der Knochendeformitäten.

Digitized by Google

XIV.

Beiträge zur operativen Versteifung der Wirbelsäule nach Albee.

Von

Dr. Philipp Erlacher,

leitender Arzt der chirurgisch-orthopädischen Abteilung der k. k. Universitäts-Kinderklinik Graz.

Mit 3 Abbildungen.

Meine Erfahrungen erstrecken sich zwar nur auf 4 Fälle, bei denen die operative Versteifung der Wirbelsäule versucht wurde; wenn ich trotzdem darüber berichte, so geschieht es hauptsächlich aus zwei Gesichtspunkten: einmal um die Erfolge, über die uns eben Albee selbst berichtet hat, zum Teil zu bestätigen, dann aber um vor der Verwendung eines Teiles der Scapula als Implantationsmedium zu warnen.

Im ersten Falle handelte es sich um einen jetzt 12jährigen Knaben, der vor 5 Jahren an einer Spondylitis der letzten Brustwirbel erkrankte, durch 2 Jahre in einem Gipsbett lag und dann durch 3 Jahre ein entlastendes Mieder trug; außerdem hatte das Kind während des ganzen verflossenen Sommers eine Sonnenbehandlung in einem Seehospiz an der Adria durchgemacht. Durch diese Behandlung war zwar eine weitere Zunahme des Gibbus wenigstens in den letzten Jahren verhindert worden; jedoch hatte das Kind sofort ziemlich starke Schmerzen im Kreuz und in den Flanken, sobald es das Mieder ablegte, so daß es ängstlich nach einer Stütze auf der Unterlage oder auf den Hüften suchte (Fig. 1). Dabei war auch mit dem Mieder der Gang leicht ataktisch. Anfang Dezember vorigen Jahres habe ich die Operation nach Albee ausgeführt, die prominenten Dornfortsätze von einem Bogenschnitt aus freigelegt und mit einem 12 cm langen Tibiaspan die letzten vier

Digitized by Google

Brust- und ersten drei Lendenwirbel verbunden (Fig. 2). Zur Nachbehandlung lag das Kind entweder am Bauch oder in einem vor der Operation schon angefertigten Gipsbett. Nach 4 Wochen konnte das Kind bereits für kurze Zeit im Tage aufstehen und ohne Stütze und ohne Schmerzen umhergehen, nach der 6. Woche mehrere Stunden vor- und nachmittags, mit der 8. Woche ist es den ganzen Tag über

Fig. 1.

Spondylitis dorsalis. 5 Jahre bestehend. Muß sich beim Bücken auf die Knie stützen.

auf. Jetzt nach 4 Monaten ist der Zustand ungefähr so wie früher mit dem entlastenden Mieder. Das Kind hat seit der Operation keine Schmerzen mehr, geht völlig normal, kann sich bücken (Fig. 3) und sonst frei bewegen; der Gibbus ist etwas abgeflacht, aber das Kind ermüdet sehr leicht und sucht bei längerdauerndem Stehen oder Sitzen doch nach einer Stütze.

Die drei anderen Fälle wurden im akuten Stadium operiert.

Digitized by Google

Und zwar der erste vor ca. 1 Jahr noch von Prof. Spitzy (erkrankt l_2A). Nach 4 Wochen begann es kurze Zeit umherzugehen, stützte sich dabei aber noch auf und hatte auch noch Schmerzen im Kreuz. Nach der 8. Woche war das Kind völlig beschwerdefrei. Der Gibbus war sichtbar flacher. Bis jetzt hat sich der Zustand noch weiter gebessert, die Festigkeit der Wirbelsäule zugenommen, so daß der Erfolg als ein sehr befriedigender bezeichnet werden kann.

Fig. 2.

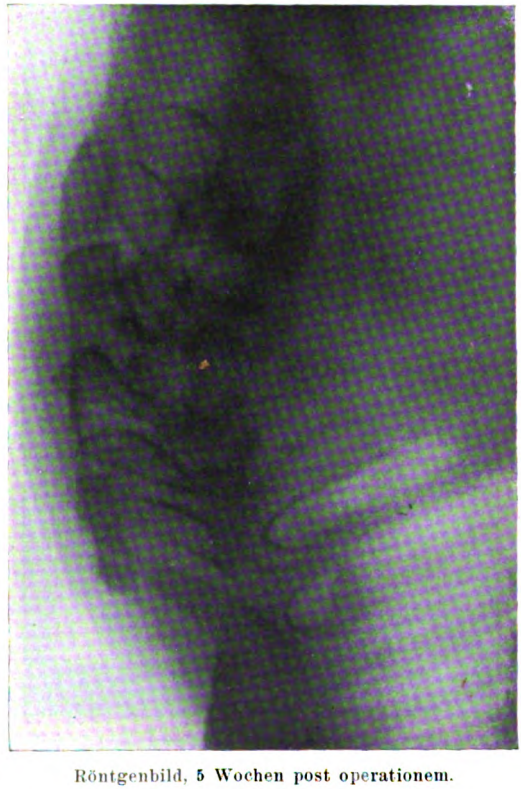

Röntgenbild, 5 Wochen post operationem.

Ein anderes Kind habe ich vor 4 Wochen operiert. Wenn es auch vorsichtig aufgenommen wird, klagt es jetzt noch über ziemliche Schmerzen im Kreuz (erkrankt ist der IX. Lendenwirbel), vom Stehen oder Gehen ist noch keine Rede, obwohl ich einen sehr langen und kräftigen Span verwendet habe. Der Gibbus ist fast verschwunden und im Röntgenbild kann man beobachten, wie die

Digitized by Google

früher aufeinander gepreßten Wirbelkörper jetzt wieder weiter voneinander entfernt sind.

In meinem vierten Falle endlich, den ich vor einem halben Jahre operiert habe, bestand die Spondylitis erst einige Wochen und war der XII. Dorsalis erkrankt. Da nur ein Wirbelkörper erkrankt war und die Dornfortsätze nicht sehr weit voneinander abstanden, ließ ich mich verleiten, nach einem Vorschlage de Quervains statt der Tibia die Spina scapulae zu verwenden. Er selbst hatte sie in zwei Fällen von Halswirbelluxationen mit Erfolg dazu verwendet, der Hals-

Fig. 3.

6 Wochen nach der Operation.

wirbelsäule wieder die nötige Festigkeit zu verleihen. Und zwar hat er nur die Enden der Dornfortsätze mit der Kneifzange entfernt und den 7 cm langen Knochenspan eingepaßt und zu beiden Seiten mit Katgutnähten befestigt. Für die kindlichen Verhältnisse erwies sich dieser Vorschlag, auch bei der Spondylitis ähnlich vorzugehen, nicht als günstig, denn schon bei der Bildung des Spanes stellte es sich heraus, daß bei meinem 4jährigen Patienten nur ein ca. 5 cm langer ziemlich schwacher Span gewonnen werden konnte. Da er aber beiderseits gut mit Periost versehen war, hoffte ich, daß sich schließlich, wenn auch vielleicht etwas später, eine feste knöcherne Verbindung der Dornfort-

Digitized by Google

sätze ausbilden würde. Allerdings konnte ich nur den Dorn des erkrankten und der beiden benachbarten Wirbel miteinander verbinden, wobei ich den Span nach Albee zwischen die gespaltenen Dornfortsätze einbettete. Sie sehen hier das Röntgenbild nach 5 Wochen, der implantierte Knochen ist kaum mehr zu erkennen. Da sich nach 7 Wochen noch keine Besserung seit der Operation zeigte, das Kind weder sitzen noch stehen konnte und nur die Steigerung der Reflexe etwas nachgelassen hatte, wohl nur infolge der Gipsbettbehandlung, habe ich dem Kinde, um es auf die Beine zu bringen, ein entlastendes Mieder gegeben. Auch jetzt nach einem halben Jahre kann, nach einem Bericht des betreffenden Arztes, das Kind noch keinen Schritt ohne Mieder gehen und klagt bei jedem Versuche über Schmerzen. Mit dem Mieder ist es schmerzfrei und kann kurze Strecken umhergehen. Die Kniesehnenreflexe sind nicht wesentlich erhöht. Allgemeinbefinden gut.

Mithin konnte ich zwar wohl immer eine reaktionslose Einheilung des Knochenspanes erzielen; die erwünschte Versteifung der Wirbelsäule konnte aber nur durch einen kräftigen Tibiaspan und auch da erst nach der 7.—8. Woche erreicht werden. Die Spina scapulae erwies sich beim Kinde als dafür nicht geeignet. Ich möchte dabei an den Bericht von Ombredanné erinnern, der den vertebralen Rand der Scapula eingepflanzt hat, aber im übrigen die Resultate sämtlich als unbefriedigend bezeichnete. In allen Fällen nahm trotz der transplantierten Stütze die Wirbelsäulenkrümmung zu, mehrfach entwickelten sich kalte Abszesse.

Daß wir durch eine derartige Versteifung der Wirbelsäule keine direkte Heilung des tuberkulösen Prozesses erreichen können, liegt auf der Hand, dazu haben wir ja jetzt in der Heliotherapie ein verläßlicheres Hilfsmittel. Was wir erwarten können, ist nur eine Feststellung der Wirbelsäule und eine Entlastung des kranken Wirbels; dadurch werden aber allerdings indirekt dieselben die Heilung begünstigenden Momente geschaffen, worin auch unsere bisherige Therapie bestand: in der Entlastung und Ruhigstellung.

Ein Abflachen des Gibbus habe ich in 3 Fällen feststellen können; ich glaube daher nicht, daß wir schon bei leichteren Fällen nach dem Vorschlage Vogels zur Resektion eines oder mehrerer Wirbelbogen werden schreiten müssen, während bei schwereren Fällen, wenn nicht die Laminektomie als solche indiziert erscheint, der Vorschlag Vogels jedenfalls Beachtung verdient.

Digitized by Google

Die Indikationsstellung zur Operation nach A l b e e dürfte meiner Ansicht nach dann gegeben sein, wenn wir einen Patienten dauernd von seinem Mieder befreien oder eine Zunahme des Gibbus verhindern wollen, und sie wird sich wohl auch darauf beschränken, denn eine Heilung des tuberkulösen Prozesses werden wir wohl besser in der Sonnenbehandlung suchen.

Literatur.

A l b e e, A report of bone transplantation and Osteoplasty in the treatment of Pott's disease of the spine. New York Med. Journ. 1912.

D e r s., Knochentransplantation bei tuberkulöser Spondylitis. Zeitschr. f. orthop. Chir. Bd. 31, Nr. 3 u. 4.

O m b r e d a n n é, Greffes osseuses rachidiennes dans le traiement du mal de Pott. Bull. et mém. de la soc. de chir. de Paris 1913. Ref. Zentralbl. f. Chir. 1914, Nr. 5/16.

F. d e Q u e r v a i n, Zur Behandlung veralteter Wirbelluxationen mittels Osteoplastik. Beitr. z. klin. Chir. 1912. Bd. 79, H. 1.

K. V o g e l, Zur A l b e e schen Operation bei Spondylitis tuberculosa. Zentralbl. f. Chir. 1914. Nr. 13, II.

Digitized by Google

XV.

4 Fälle von Laminektomie bei spondylitischer Lähmung.

Von

Prof. Dr. **A. Froelich,** Nancy.

Ich hatte die Gelegenheit, in der Universitätsklinik für Orthopädie und Kinderchirurgie zu Nancy 4 Fälle von lange bestehender totaler Lähmung der unteren Extremitäten bei Spondylitis tuberculosa durch Laminektomie zu behandeln; bei einem 5. Falle wurde die Operation verweigert. Ich werde zuerst die Krankengeschichten dieser 5 Fälle wiedergeben und einige Betrachtungen über die Indikationsstellung der Laminektomie bei spondylitischer Paralyse folgen lassen.

Fall 1.

Spondylitis tuberculosa, totale Lähmung, Laminektomie, Heilung.

Jean B., 11 Jahre alt; Vater und Mutter gesund; eine Schwester starb an Meningitis tuberculosa im zweiten Jahre. Die Krankheit begann vor 2 Jahren, das Kind litt an Schmerzen im Rücken und im Bauch.

Den 17. April 1902 wurde es in die Universitätsklinik aufgenommen, in der chirurgischen Abteilung von Prof. Froelich. Seit 8 Monaten soll das Kind gelähmt sein. Der Schenkel könne gegen den Bauch gezogen werden, aber weder das Knie, noch der Fuß, noch die Zehen können die leichtesten Bewegungen ausüben. — Die Sensibilität ist normal. Incontinentia vesicae leichten Grades. Kein Decubitus. Die Lähmung ist schlaff, nicht spastisch und ist allmählich zustande gekommen. Auf der Wirbelsäule bemerkt man das Hervortreten der IV., V., VI. und VII. Spinae dorsales. Nirgend wird ein Abszeß gefunden. Eine Operation wird vorgeschlagen und angenommen.

22. April. Chloroform, Seitenlage, Laminektomie. Hautschnitt über die vorspringenden Processus von 8 cm Länge. — Mit Messer und Elevatorium werden die Muskeln abgeschält. Mit Hammer und Meißel werden die hinteren Bogen der IV. und V. Vertebra dorsalis abgetragen. Blutung stand bei Tamponade. Die Dura mater ist intakt, die Medulla pulsiert. Der Bogen des VI. Vertebra dorsalis wird noch weggenommen. Normales Aussehen der Dura. — Der Wirbelkanal scheint nur verkleinert zu sein, nirgends ist etwas Abnormes abzutasten.

Digitized by Google

Die Muskeln werden mit Katgut vernäht und die Haut mit Crin de Florence geschlossen.

23. April. Temperatur 38.

24. April. Kein Fieber. Keine Bewegungen.

30. April. Heilung per primam. — Es wird ein Gipskorsett angelegt.

Bis zum 17. Mai trotz Massage und Elektrisierung keine Besserung.

19. Juni. Leichte Bewegungen in den Zehen; im November 1902 kann das Kind mit Krücken einhergehen.

Das Kind wurde nicht wieder in die Klinik gebracht; die letzte Nachricht von ihm (Januar 1903) lautet, daß es mit zwei Stöcken gehen konnte.

Fall 2.

Malum Potti, dorsale Lähmung seit 6 Monaten. Laminektomie.

Marguerite R., 9 Jahre alt. Der Vater hat chronischen Lungenkatarrh; ein Bruder hat einen Tumor albus des Knies. Das Kind hat seit 3 Jahren einen spondylitischen Gibbus; seit 18 Monaten Gehbeschwerden; seit 6 Monaten totale Lähmung der unteren Extremitäten. Das Kind wurde den 4. Juli 1905 in die Universitätsklinik aufgenommen. Das Kind ist mager, hat ein elendes Aussehen, dennoch soll es guten Appetit haben. Lungen und Herz normal.

Die Lähmung ist eine totale; keine Spur von Bewegungen in den Schenkeln, Unterschenkeln, noch Zehen. Elektrische Reaktion sehr schwach bei galvanischem Strom, gleich Null bei Faradisation. Reflexe gesteigert; keine Incontinentia vesicae, aber hartnäckige Obstipation.

An der Wirbelsäule treten stark hervor die Processi der IV. und V. Vertebra dorsalis, mit der Spitze am Processus des IV. Wirbels.

8. Juli. Chloroform-Laminektomie in Bauchlage. Die Narkose ist sehr schwierig wegen der zyanotischen Anfälle und der schlechten Atmung.

Die Bogen der III. und IV. Wirbel werden abgetragen. Die Dura ist durch tuberkulösen Fungus grauen Aussehens umringt und durchsetzt. Derselbe wird mit scharfem Löffel und Schere entfernt. Mächtige Blutung, die aber nach ziemlich langer Tamponade wich. Vereinigung der Muskeln und der Haut. Drainrohr im unteren Winkel der Wunde.

13. Juli. Das Drainrohr wird abgenommen, blutigseröser Ausfluß.

18. Juli. Kein Ausfluß mehr; die Wunde ist geschlossen. Gipskorsett. Massage und Elektrisation.

31. Juli. Das Kind kann die Zehen bewegen.

5. September. Das Kind kann mit zwei Krücken sich mühsam forthelfen. Es tritt aus der Abteilung. Die Schenkel und Knie können willkürlich sich bewegen. Beim Anrühren epileptisches Zittern.

Im Oktober 1905 bekommen wir die Nachricht, daß das Gehen mit den Krücken sich gebessert hatte.

Fall 3.

Spondylitische Lähmung. Laminektomie.

Marie B., 15 Jahre alt. Die Eltern sind gesund. Die Krankheit soll vor 5 Jahren angefangen haben. Zuerst Schmerzen im Rücken, dann Stiche auf der rechten Seite. Das Kind wollte immer liegen oder sitzen. Das Gehen verur-

Digitized by Google

sachte gleich große Müdigkeit. Nach vorn gebückte Haltung, endlich sahen die Eltern den Gibbus. Ein Arzt ließ ein Korsett anfertigen. Der Gibbus befindet sich im Bereich des IV. und V. Dorsalwirbels. Als das Kind im Spital aufgenommen wurde, konnte es seit 7 Monaten nicht mehr gehen. Während 2 Monaten wurden Suspension, Redressement, Gipskorsett angeordnet ohne jeglichen Erfolg. Die Paralyse der unteren Extremitäten ist komplett, ausgenommen der großen Zehe rechts, die ganz unmerkliche Bewegungen ausübt. Die Reflexe sind gesteigert; es existiert epileptoides Zittern bei der leichtesten Berührung.

Am 7. Januar 1904 wurde durch Prof. Froelich und Weiß eine Laminektomie vorgenommen. Nach Entfernung der Bogen des IV., V. und VI. Wirbels fand man nichts Abnormes im Wirbelkanal; dieser schien nicht verengt zu sein. Die Muskeln wurden mit Katgut vernäht, die Haut mit Silk.

Heilung per primam. Keine Bewegung. Das Kind verließ die Station am 8. Juni 1904.

Während einem Jahre soll es noch gelähmt geblieben sein. Abszesse zeigten sich und wurden durch den Hausarzt punktiert. Erst 2 Jahre nach der Laminektomie fing es wieder an, mit Krücken zu gehen. 1908 schrieb der Vater, daß es die Beine gut bewegen kann, und daß es mit seinen Krücken so schnell wie eine gesunde Person laufen kann.

Fall 4.

Laminektomie wegen spondylitischer Lähmung. Kompression des Rückenmarkes durch einen Abszeß. Tod.

Georgette C., 13 Jahre alt, wurde am 7. September 1907 in die Abteilung von Prof. Froelich aufgenommen.

Man bemerkte eine tuberkulöse Spondylitis des V., VI., VII. und VIII. Wirbelkörpers. Die Krankheit soll nur seit einem Jahr bestehen. Seit 9 Monaten absolute Lähmung der unteren Extremitäten, Incontinentia vesicae und ani. Reflexe gesteigert. Decubitus incipiens am Sacrum, an den Trochanteren und an den äußeren Knöcheln.

Am 10. Januar 1908 wurde die Laminektomie durch Prof. Froelich vorgenommen. Vorherige Versuche, durch Redressement eine Besserung zu erzielen, hatten versagt.

Einschnitt von 12 cm, Entfernung der Bogen der V. und VI. Dorsalwirbel. Wie der Wirbelkanal eröffnet wird, entfließt eine Menge Eiter. Die Medulla ist von Eiter umzogen, sie selbst ist intakt und pulsiert. Als der Abfluß des Eiters anhält, wird ein Drainrohr eingelegt und der Rest der Wunde vernäht.

20. Januar. Gutes Befinden der Operierten. Die großen Zehen und die Knie fangen an, willkürlich bewegt zu werden.

24. Januar. Die Bewegungen nehmen zu, bewirken aber epileptoide Zukkungen in den Extremitäten.

27. Januar. Das Drainrohr wird gewechselt; es fließt viel Eiter aus. Das linke Bein bewegt sich normal am 30. Januar.

3. Februar. Die Bewegungen werden wieder schwieriger.

10. Februar. Die Bewegungen sind wieder leicht.

15. Februar. Viel Eiter im Verband.

2. März. Der Verlauf war bis jetzt opyretisch gut. Temperatur 38.

Digitized by Google

20. März. Das Fieber ist beständig, viel Eiter, die Bewegungen werden geringer. Der Decubitus nimmt zu.

20. April. Das Kind wird elend; Appetitlosigkeit, Fieber.

24. Juni. Exitus.

Sektion: Mit der Wunde in Verbindung entdeckt man zwei Abszesse im Thorax, rechts und links der Wirbelsäule, sich nach unten erstreckend, mit der Pleura in Berührung, diese aber ist sehr verdickt und nicht auf seröser Seite mit dem Eiter in Kontakt. Der linke Abszeß senkt sich bis unterhalb des Zwerchfelles und ist mit der Aorta verwachsen. Die IV., V. und VI. Wirbelkörper sind ganz verschwunden. Die Medulla ist abgeplattet. Leber und Nieren hypertrophisch.

Fall 5.

Spondylitische Lähmung, spontane Heilung nach 10 Monaten.

Emil L., 11 Jahre alt, wurde am 6. Februar 1913 in die Chirurgische Universitätsklinik eingeliefert. Seit 10 Monaten hat er einen spondylitischen Buckel und wurde mehrmals eingegipst; seit 3 Wochen besteht eine totale Lähmung der unteren Extremitäten.

8. März 1913. Status: Kleiner, magerer Knabe, rot behaart; großer Buckel im Bereich der IV., V., VI., VII., VIII. und IX. Dorsalwirbel, mit der Spitze an der VI. Spina. Kein Abszeß in der Fossa iliaca, Dämpfung in der Gegend des Gibbus.

Ein Röntgenbild in der Seitenlage läßt keinen Abszeß in dem Wirbelkörper wahrnehmen. Beide unteren Extremitäten sind gelähmt, keine Spur von aktiven Bewegungen in der Hüfte, im Knie oder in den Zehen. Die Paralyse ist eine schlaffe; nichts Abnormes an der Blase oder am Mastdarm.

Therapie: Massage, Suspension, Reklination.

10. April 1913. Die Lähmung ist eine spastische geworden; wenn man die Haut der Extremitäten berührt, so zuckt das Bein unwillkürlich. Die Zuckungen dauern manchmal einige Sekunden.

12. Juli 1913. Der Befund hat sich nicht geändert, Decubitus auf dem Scheitel des Buckels.

15. Oktober. Da die Paralyse fortbesteht und seit 7 Monaten sich nicht geändert hat, wird den Eltern durch Prof. Froelich eine Operation vorgeschlagen. Die Laminektomie wird von ihnen verweigert.

10. Dezember 1913. Der Knabe, dessen Allgemeinzustand etwas besser geworden ist, fängt an, die Zehen des rechten Fußes willkürlich zu bewegen.

11. Dezember 1913. Das Knie auf derselben Seite wird willkürlich gebeugt.

15. Dezember 1913. Dieselben Bewegungen werden mit dem linken Bein verrichtet.

20. Dezember. Die Knie werden bewegt, das rechte Bein wird vom Bett erhoben. Die Füße sind spastisch in Equino-varus-Stellung. Die großen Zehen in Hyperextension. Die Temperatur der linken Extremität ist kälter als die rechte. Die Patellarreflexe sind gesteigert. Der Decubitus am Buckel ist geheilt.

23. Dezember 1913. Passiv können alle Bewegungen gemacht werden, finden aber einen gewissen Widerstand durch die Spasmen der Muskeln.

2. Januar 1914. Alle Bewegungen des Fußes, des Knies und der Hüfte sind aktiv möglich.

Digitized by Google

1. Februar 1914. Der Knabe kann aufrecht stehen.

23. März 1914. Der Knabe kann gehen, wenn er sich an den Betten festhält.

25. März 1914. Der Knabe geht sehr gut, wenn man ihm eine Hand als Halt gibt, und wird der Société de médicine zu Nancy vorgestellt.

Wenn wir diese 4 Fälle von spondylitischen Lähmungen, die die Laminektomie bestanden, und den 5. Fall, bei dem die Heilung spontan erfolgte, durchsehen, so können wir die Sache folgendermaßen zusammenstellen.

Die Paralyse bestand bei unseren Operierten seit 6, 7, 8 oder 9 Monaten.

Als Ursache der Lähmung fanden wir in Fall 4 die Kompression des Rückenmarkes durch einen Abszeß, in Fall 2 durch tuberkulöses Gewebe (Pachymeningitis), in Fall 1 und 3 war nichts Pathologisches im Wirbelkanal, ausgenommen seine Beengung durch die Knickung der Wirbelsäule. Die Endergebnisse waren in Fall 4 der Tod nach temporärer Besserung an Sepsis, befördert durch die Oeffnung des Oberarmes und die nachherige Fistelbildung, 6 Monate nach der Operation. Die drei anderen Fälle heilten; aber in Fall 3 fing die Besserung erst 1 Jahr nach der Operation an sich zu zeigen, und die Kranke lernte nun, nach 2 Jahren wieder zu gehen.

In Fall 1 und 2 konnte das Kind nach 3 Wochen oder 2 Monaten die Zehen bewegen und nach 3 oder 7 Monaten an den Krücken umhergehen.

Also in einem Fall der Tod nach 6 Monaten im Anschluß an die Operation.

Keine Besserung durch die Operation in einem 2. Fall.

Heilung nach 3 und 7 Monaten in den 2 anderen Fällen nach der Operation.

Es wäre gewagt, Folgerungen aus einer so geringen Anzahl von Laminektomien zu ziehen. Aber wenn ich dazu noch meinen 5. Fall stelle, bei dem ich nach 7monatigem Bestehen der Lähmung die Operation vorschlug, die zurückgewiesen wurde, und bei dem 3 Monate später die spontane Heilung erfolgte, so bin ich gezwungen, zu gestehen, daß es noch nicht bewiesen ist, daß die Laminektomie als die Operation der Wahl für langdauernde spondylitische Lähmungen angesehen werden darf, und daß wir länger als wie bis jetzt die konservativen Maßregeln durchführen müssen.

Digitized by Google

XVI.

Ueber das angeborene synostotische Caput obstipum.

Von

Dr. **Max Böhm,** Berlin.

Mit 12 Abbildungen.

Sobald sich uns in der Praxis ein Caput obstipum präsentiert, geht naturgemäß unser erster Blick und Griff nach dem M. sternocleido, um festzustellen, ob derselbe verkürzt ist, womit sich der Schiefkopf als „sekundär-muskulärer" charakterisiert. In den meisten Fällen trifft ja auch diese Aetiologie zu. In so manchen Fällen besteht indessen keine Spur einer Verkürzung des Kopfnickers, und wir sind gezwungen, nach einer anderen Ursache der Schädelasymmetrie zu fahnden. Ein Teil dieser nicht muskulären Schiefhälse ist bedingt durch Augenleiden (okulärer Tortikollis), ein anderer Teil, wie bekannt, durch Narbenzustände, durch Lähmungen der Halsmuskulatur, durch rheumatische oder spastische Veränderungen, ein anderer Teil schließlich durch Anomalien der Schädelbasis oder der obersten Halswirbel, wie wir in den letzten Jahren gelernt haben (ossärer Schiefhals). Alle diese Formen von Schädelasymmetrien sind sekundär, Folgeerscheinungen von Erkrankungen oder fehlerhaften Entwicklungen anderer Organe. Ihnen gegenüber stehen die Formen von Schiefkopf, die durch Veränderungen des Schädels selbst bedingt sind, der primäre Schiefkopf. Hier sind zu nennen:

Fig. 1.

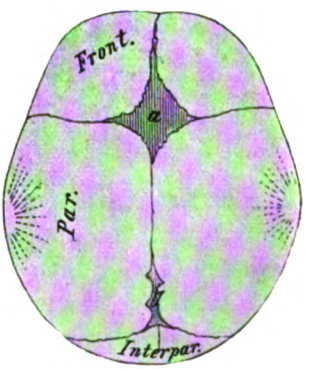

Primär. cong. Schiefkopf.

1. Die mechanischen Deformierungen des Schädels. Als Beispiel einer solchen kann uns der künstlich deformierte Schädel einzelner

Digitized by Google

Indianerstämme dienen. Ferner auch die sogenannte „Geburtskonfiguration".

2. Die rachitischen Schädelverbiegungen, die u. a. Schultheß beschrieben hat.

Eine dritte Form von Schiefkopf, die merkwürdigerweise in den orthopädischen Lehrbüchern vollständig fehlt und auf die ich heute die Aufmerksamkeit lenken möchte, ist eine angeborene, bedingt durch prämature Nahtsynostose.

Zur Zeit der Geburt weist der Schädel klaffende Nähte auf, wie sie in beistehendem Bild zu sehen sind (Fig. 1).

Diese Nähte persistieren und verstreichen erst allmählich nach

Fig. 2.

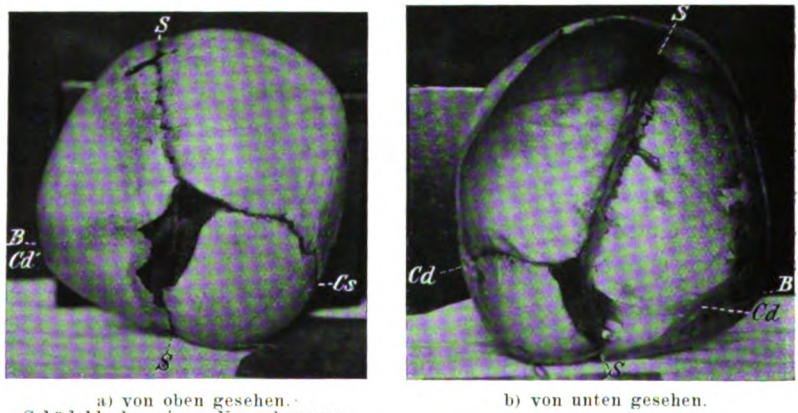

a) von oben gesehen. Schädeldecke eines Neugeborenen, mit rechtsseitiger prämaturer Synostose (Cd) der Koronarnaht.

b) von unten gesehen.

dem 20. Lebensjahre, indem sie dann an Schärfe der Skulptur verlieren, einige Zacken inniger ineinander greifen und gegenseitig zu verschmelzen beginnen (Gegenbaur). Gegenüber diesen normalen Verhältnissen sind Zustände bekannt, bei welchen die Schädelnähte frühzeitig, ja bei der Geburt schon mehr oder weniger fest verknöchert sind. Die prämaturen Nahtsynostosen sind für die Schädelform nicht ohne Belang; sie verursachen, wie bekannt, je nach der Beteiligung der einzelnen Nähte die Brachyzephalie, die Dolichozephalie usw. Diese abnormen Schädelformen interessieren uns als Orthopäden indessen weniger. Hingegen sind für uns von größerem Interesse die einseitigen Nahtsynostosen und die durch dieselben bedingten Schädelasymmetrien.

In den Sammlungen des hiesigen pathologischen Museums konnte

Digitized by Google

ich zwei hierher gehörige interessante Präparate auffinden. Das erste (4 a, 1862) ist eine Schädeldecke, von einem Neugeborenen herstammend (Fig. 2 a u. b). Es trägt die Bezeichnung: Plagiocephalus congenitus

Fig. 3.

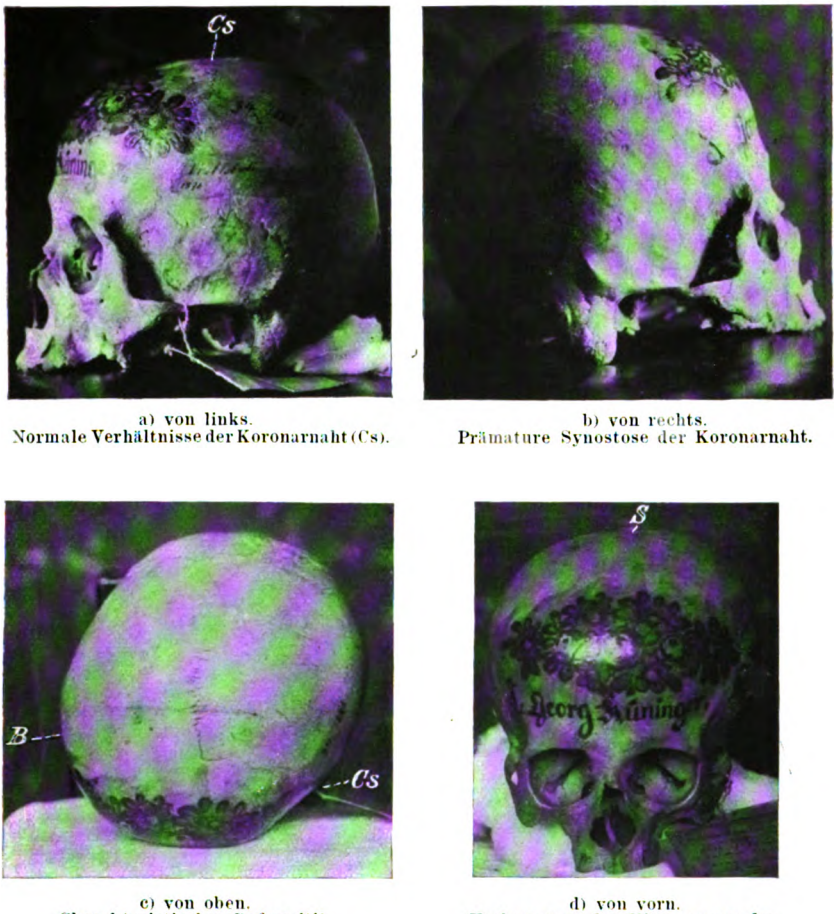

a) von links.
Normale Verhältnisse der Koronarnaht (Cs).

b) von rechts.
Prämature Synostose der Koronarnaht.

c) von oben.
Charakteristisches Deformitit.

d) von vorn.
Vorlagerung des Hirns gegen den Gesichtsschädel.

Der „Hallstädter Schädel", prämature Synostose der rechtsseitigen Koronarnaht.

e Synostosi bregmato-frontali. Die Pfeilnaht (S) ist normal ausgebildet; ebenso die linke Koronarnaht (Cs). Die rechtsseitige Koronarnaht (Cd) ist nur andeutungsweise vorhanden; in der Hauptsache ist sie völlig verknöchert. Die Form des Schädeldaches ist stark beeinträchtigt.

Digitized by Google

Die ganze rechte Hälfte ist unterentwickelt, und zwar sowohl im longitudinalen als auch größtenteils im frontalen Durchmesser. Die Unterentwicklung betrifft in gleicher Weise das Os parietale und das Os frontale. Durch die ungleichmäßige Ausbildung der Schädelhälften verläuft

Fig. 4a.

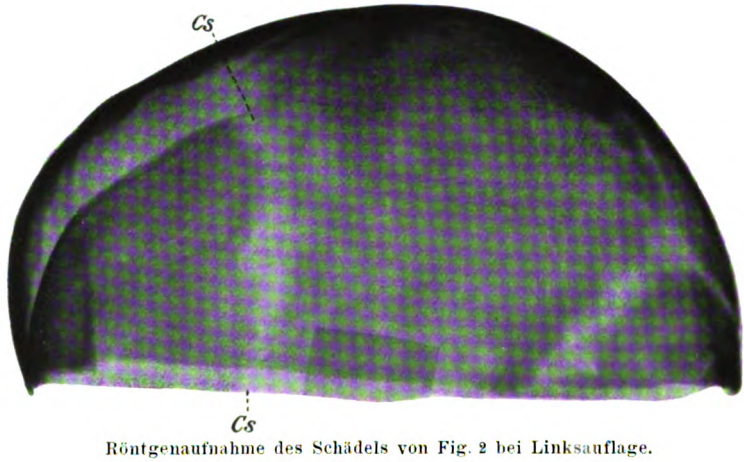

Röntgenaufnahme des Schädels von Fig. 2 bei Linksauflage.

Fig. 4b.

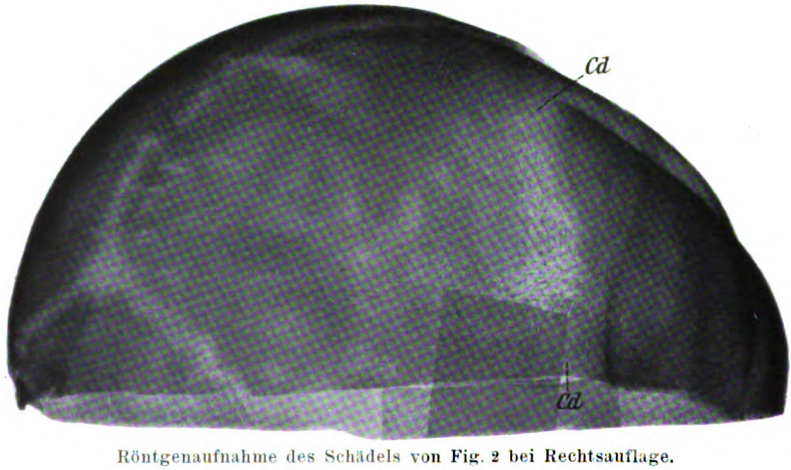

Röntgenaufnahme des Schädels von Fig. 2 bei Rechtsauflage.

die Pfeilnaht nicht mehr in die Mittellinie, sondern beschreibt einen nach links konvexen Bogen, dessen Scheitel in der Stirnfontanelle und in deren Konkavität die verknöcherte Naht zu liegen kommt. Es handelt sich also um eine richtige „Schädelskoliose", wie sie in ähnlicher Weise

Digitized by Google

beim muskulären Caput obstipum vorgefunden wird. Am peripheren Ende der Koronarnaht rechterseits springt die Schädeldecke bucklig vor (B).

Das zweite Präparat (34, 1888, Fig. 3), im Museum bekannt als der Hallstädter Schädel, stammt von einem älteren Individuum. Die Ansicht von links zeigt die normale Ausbildung der linksseitigen Koronarnaht, wie sie dem Alter des Individuums entspricht (Fig. 3a). Rechts

Fig. 5a.



Röntgenaufnahme des Schädels von Fig. 3 bei Rechtsauflage.

dagegen fehlt jede Spur einer Koronarnaht (Fig. 3b). Die Ansicht von oben (Fig. 3c) zeigt noch deutlicher diesen Mangel und gleichzeitig die charakteristische Asymmetrie; die rechtsseitige Schädelhälfte im ganzen und insbesondere das rechte Os parietale ist stark unterentwickelt, im longitudinalen wie im frontalen Durchmesser. Auch hier findet sich wie im ersten Präparat an der oben bezeichneten Stelle (B) eine bucklige Vorwölbung. Die Ansicht von vorn ist insoweit interessant, als sie die frontale Verschiebung des Hirns gegen den Gesichtsschädel zeigt; die Mittelebene des Gesichtsschädels fällt nicht zusammen mit der Mittellinie des Hirnschädels, gelegt durch die Pfeilnaht (S);

Digitized by Google

letztere ist vielmehr gegen erstere nach links verlagert. Also auch hier haben wir eine Analogie zu der Verlagerung des Rumpfes gegen das Becken, wie es bei der Skoliose vorkommt.

Von großer praktischer Wichtigkeit ist die Frage, ob es gelingt, die prämature Nahtsynostose radiographisch darzustellen. Am Präparat ist das zweifelsohne der Fall. Fig. 4 a zeigt den erstbeschriebenen Schädel bei Auflagerung der linken Seite auf die Röntgenplatte. Hier

Fig. 5 b.

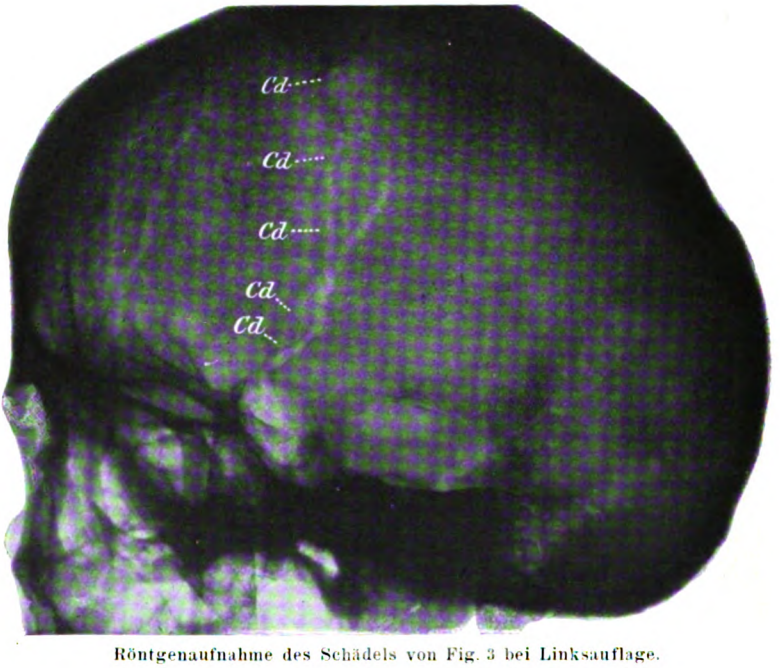

Röntgenaufnahme des Schädels von Fig. 3 bei Linksauflage.

sieht man deutlich (Cs) die Spalte, welche der linksseitigen Nahtlücke entspricht. Bei Auflagerung der rechten Seite hingegen ergibt sich folgendes Bild (Cd). Man sieht zwar eine aufgehellte Zone, welche der Nahtlücke zwischen Stirnbein und Schädelbein rechterseits entspricht, erkennt aber deutlich einen Uebergang der Knochenstruktur von einem Knochen zum anderen, ein Zeichen, daß zwischen beiden eine knöcherne Kontinuität besteht.

Auch der zweite Schädel zeigt bei Linksauflage im Röntgenbild (Fig. 5 a) die der Koronarnaht entsprechende Fuge (Cs), von der bei Rechtsauflage (Fig. 5 b) nichts zu erkennen ist.

Digitized by Google

Ich zeige nun hier einen klinischen Fall, der den Ausgangspunkt dieser Untersuchungen bildet (Fig. 6). Es handelt sich um einen 9jährigen Knaben, der seit früher Kindheit an einer in leichtem Grade zunehmenden Schädel- und Gesichtsasymmetrie leidet. Dicht oberhalb des Schläfenbeines linkerseits fühlt man eine leistenförmige Hervorwölbung, die nach Angabe des Vaters immer dagewesen sein soll. Diese Erscheinung veranlaßte mich, an eine prämature Nahtsynostose der linksseitigen Koronarnaht zu denken, um so mehr, da ich keinerlei Erklärung für die Schädelasymmetrie entdecken konnte; denn weder

Fig. 6.

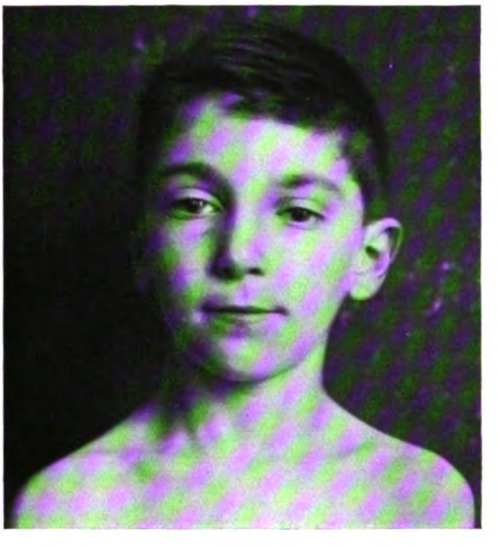

eine Kopfnickerverkürzung war vorhanden, noch konnte eine Veränderung der obersten Halswirbel oder der Schädelbasis röntgenologisch nachgewiesen werden. Der Schädel des Knaben wurde geröntgent; es gelang aber nicht, die Koronarnähte darzustellen, so daß die radiologische Erhärtung der klinischen Diagnose „angeborener synostotischer Schiefkopf" fehlt. — Es muß hier schließlich noch betont werden, daß auch zwischen dem Keilbein und den benachbarten Knochen prämature Nahtsynostosen beobachtet worden sind. Der Nachweis dieser gelingt im Röntgenbild überhaupt nicht. Aus alledem ist zu ersehen, wie schwierig das „synostotische Caput obstipum" klinisch festzustellen ist, das bei der Differentialdiagnose zwischen den einzelnen Schiefkopfformen nunmehr eine gewisse Rolle spielen wird.

Digitized by Google

XVII.

Anatomisch-physiologische Untersuchungen an Muskeln und Sehnen und ihre praktische Anwendung auf die Sehnenüberpflanzung.

Von

Dr. **Leo Mayer,** New York City,
Assistenzarzt des Oskar-Helene-Heims. Direktor: Prof. Biesalski.

Mit 18 Abbildungen.

Im Jahre 1912 führten Dr. Henze und ich auf Veranlassung von Professor Lange (München) eine Reihe von Tierversuchen aus, um die Frage der Verwachsungen nach Sehnenplastiken genau zu studieren. Die Ergebnisse dieser Arbeit, die im Deutschen noch nicht erschienen ist, sind neben vielen anderen noch folgende:

1. Man kann die postoperativen Verwachsungen bei der Sehnennaht vermeiden, wenn man die normalen Verhältnisse zwischen Sehne und Scheide zu erhalten vermag.

2. Bei der Sehnentransplantation gelingt das gleiche, wenn man die normalen Verhältnisse zwischen Sehne und Scheide nach der Biesalskischen Methode der Sehnenscheidenauswechslung wiederherstellt.

3. Bei einer solchen Auswechslung beruht die Hauptgefahr darin, daß die Sehne bei ihrem Verlauf bis zur neuen Scheide Verwachsungen ausgesetzt ist. Wie diese Verwachsungsgefahr zu vermeiden sei, haben wir nicht untersucht.

Als ich nunmehr vor einem Jahr als Assistent in die Klinik von Professor Biesalski eintrat, wurde mir durch seine freundliche Bereitwilligkeit und auf seine Anregung die Möglichkeit geboten, auch diesen Fragen nachzugehen, um so mehr als Professor Biesalski als erster diesen grundsätzlichen physiologischen Gedanken in die Technik der Sehnenverpflanzung eingeführt hatte und ihm selbst

Digitized by Google

daran lag, diese Grundlage für das physiologische Prinzip der Sehnenauswechslung einmal gründlich durchforscht zu sehen. Ich stellte mir also zur Beantwortung zwei Fragen:

1. Unter welchen anatomischen Bedingungen sind die Biesalskischen Sehnenauswechslungen ausführbar, und wie kann man den Verlauf der Sehne von Scheide zu Scheide möglichst kurz gestalten?

2. Wenn die Biesalskische Sehnenauswechslung nicht ausführbar ist, wie kann man das physiologische Prinzip seiner Operation in ähnlichen Operationen am besten verwenden?

Fig. 1.

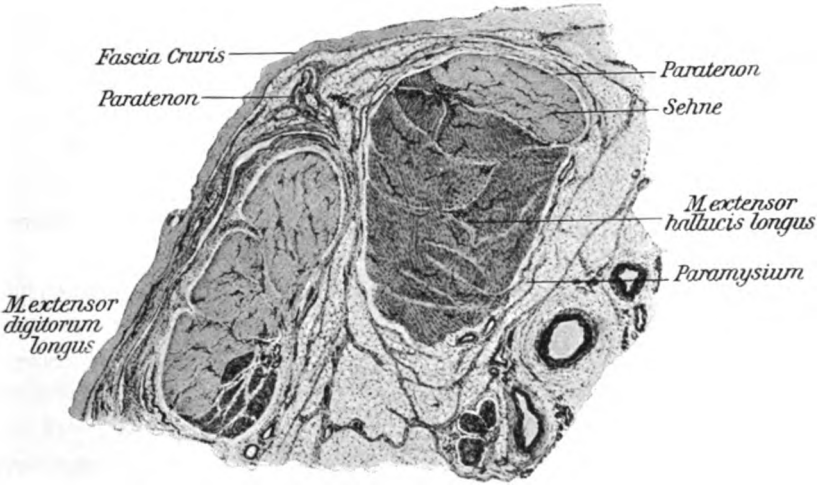

Querschnitt durch die Mm. extensor hallucis longus und extensor digitorum longus eines 6 Monate alten Kindes, etwa 1,5 cm oberhalb der Malleolenlinie. Leitz Obj. 1, Ok. 1, T. 140.

Bald wurde es mir klar, daß unsere Kenntnisse der genauen Anatomie und Physiologie der Sehne nach vielen Richtungen hin noch nicht genügend geklärt waren. So konnte ich nirgends eine klare anatomische Darstellung der verschiedenen Verhältnisse zwischen Sehne, Scheide, Peritenon und Mesotenon finden, obwohl diese Verhältnisse bei der Ausführung einer Sehnenplastik überaus wichtig sind. Auch über die Gefäßversorgung der Sehne fand ich nur zwei Arbeiten, die überdies noch manche Frage unbeantwortet ließen. Ueber die Physiologie der Gleitung fand ich fast gar nichts und über die Spannung einer Sehne nicht viel mehr als das, was Stoffel auf dem letzten Kongreß berichtet hat. Ueber alle diese Dinge wurde an manchen Stellen gehandelt,

Digitized by Google

ohne daß ausreichende Kenntnisse über die normalen Verhältnisse vorhanden gewesen wären. So mußte ich also von Grund aus, nämlich von der Anatomie und Physiologie her, mich an die Beantwortung der praktischen Fragen heranmachen, welche bei der Sehnenplastik zutage treten.

Um die Verhältnisse zwischen Sehne und Scheide, Peritenon und Mesotenon zu bestimmen, machte ich von dem Unterschenkel mehrerer Kinder serienweise Querschnitte und untersuchte sie mikroskopisch.

Fig. 2.

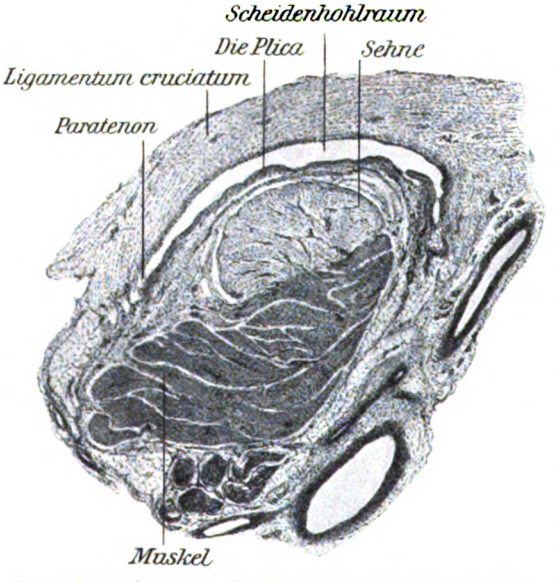

Querschnitt durch den M. extensor hallucis longus eines 6 Monate alten Kindes, etwa 1,0 cm oberhalb der Malleolenlinie. Leitz Obj. 1, Ok. 1, T. 140.

Hier im ersten Bilde (Fig. 1) sehen Sie den M. extensor hallucis longus und M. extensor digitorum longus im Querschnitt dargestellt. Man sieht zwischen ihnen und der oberflächlichen Fascie ein lockeres Gewebe, teils Bindegewebe, teils Fett mit vielen elastischen Fasern, das Paratenon. Ueberall wo zwischen Muskel und Muskel oder Muskel und Gefäßen, Nerven u. dgl. ein Raum ist, dringt es nach allen Richtungen in die Fascienloge bis in die feinsten Ecken und Spalten ausfüllend ein und heftet sich in der Tiefe an das Periost an. Man muß es, wenn man das Gleiten der bald sich verdickenden, bald sich verjüngenden Muskeln begreifen will, als einen einheitlichen und wichtigen Teil des den Gesamtgleitapparat darstellenden Gewebes auffassen, das sich zwischen den der Gleitung unterworfenen Organen ausspannt und allen ihren Bewegungen zu folgen imstande ist. Einen wie hohen Grad von Verschieblichkeit dieses Gewebe besitzt, erkennt man am besten, wenn man die bedeckende Fascie durchtrennt und die Sehne heraushebt. Dann kann man sie mit den untersten Muskelfasern 3—4 cm aus ihrem Bett herausheben, ohne daß dieses Gleitgewebe zerreißt.

Digitized by Google

Das nächste Bild (Fig. 2) entspricht einem weiter distalwärts angelegten Schnitt, und man sieht hier einen Spalt zwischen der Fascie und dem die Sehnen bedeckenden Bindegewebe, dem Paratenon. Dieser

Fig. 3.

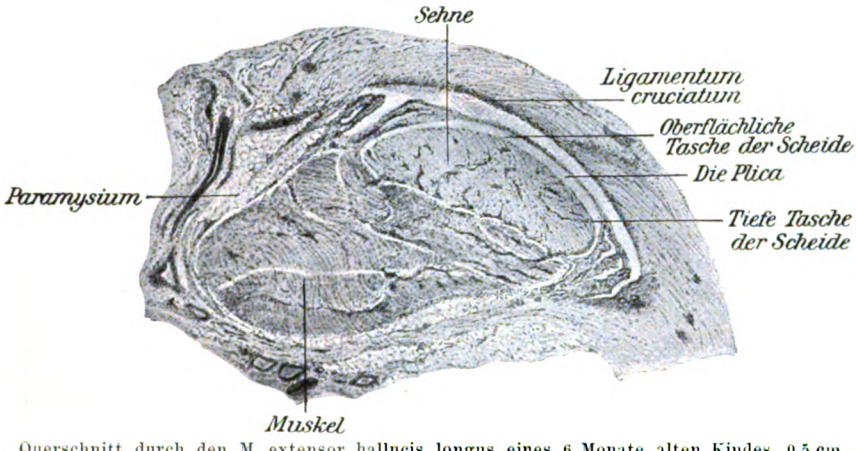

Querschnitt durch den M. extensor hallucis longus eines 6 Monate alten Kindes, 0,5 cm oberhalb der Malleolenlinie. Leitz Obj. 1, Ok. 1, T. 1f0.

Fig. 4.

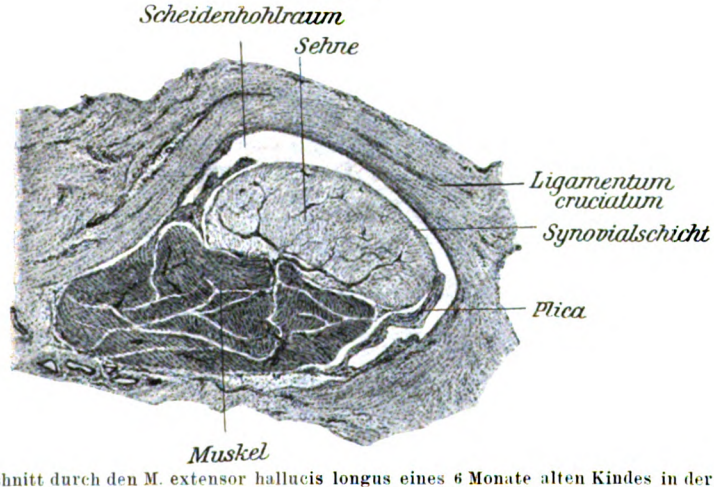

Querschnitt durch den M. extensor hallucis longus eines 6 Monate alten Kindes in der Höhe der Malleolenlinie. Leitz Obj. 1, Ok. 1, T. 160.

Spalt entspricht der Stelle, wo das obere Ende der Scheide beginnt. Er ist überall mit synovialähnlichen Zellen ausgekleidet. Wir sehen hier deutlich, daß die Scheide sich nicht zwischen Sehne und Fascie,

Digitized by Google

sondern zwischen Fascie und Paratenon entwickelt. Die Sehne nimmt also noch eine Strecke weit in die Scheide hinein ihr Gleitgewebe mit.

Ich zeige jetzt einige Querschnitte, die immer weiter distalwärts gehen. Die Sehne hat sich nunmehr von Gleitgewebe freigemacht, das jetzt inmitten des Spaltes liegt (Fig. 3). Was das bedeutet, werden wir später sehen. Das Gleitgewebe an der Sehne selbst liegt ihr und den Muskeln nur noch zu ihren beiden Seiten an.

Fig. 5.

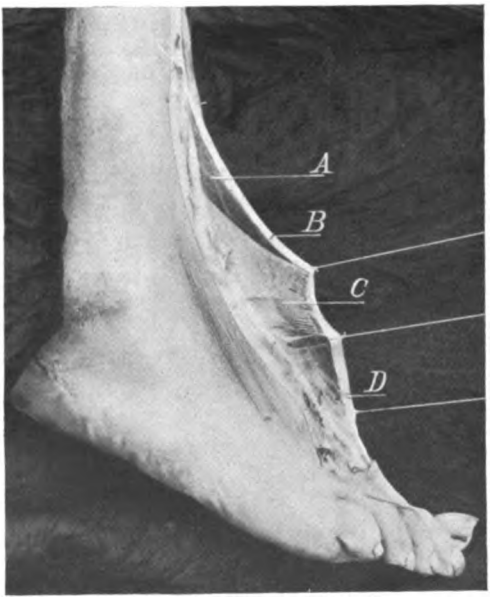

Das ausgestreckte Mesotenon des M. tibialis anticus. *A* Die mit Paratenon bedeckten untersten Muskelfasern des M. extensor hallucis longus. *B* Obere Grenze der Scheide. *C* Das ausgestreckte Mesotenon. *D* Untere Grenze der Scheide.

Im nächsten Bilde (Fig. 4), wieder etwas distalwärts, sehen wir die Sehne gegen die Scheide ganz frei. Das Gleitgewebe ist an den Seiten noch mehr zurückgetreten, wo es der Scheide gestattet, zwischen ihm und der Fascientiefe die Sehne und Muskeln umgreifende Tasche zu bilden. Geht man noch weiter abwärts, so hat sich die Scheide zu einem die Sehne fast vollständig umgreifenden Hohlraum ausgebildet, während das Gleitgewebe, nachdem der Muskel verschwunden ist, nur noch von einer Seite her die Sehne erreicht, um ihr auch weiterhin Ernährung und Innervation zuzuführen. Das allseitig umgebende Paratenon ist zum Mesotenon geworden, d. h. Paratenon und Mesotenon sind dasselbe, nur in räumlich veränderter Form. Das Photogramm (Fig. 5) zeigt am herausgehobenen Extensor hallucis longus das Paratenon, Mesomysium und Mesotenon als eine zusammenhängende gleichartige Membran von der Fläche her, wie sie mit ihrer Innervation an der Basis in der Tiefe zusammenhängt. Wie stark das Mesotenon zusammengeschrumpft und eingeräumt ist, kann man erkennen, wenn man die Sehne faßt und sie von der Unterlage abzieht. Dann sieht man (Fig. 6), wie stark es sich ausziehen läßt, indem es zu-

Digitized by Google

gleich dünner und länger wird, d. h. wie das Mesotenon geeignet ist, allen Bewegungen der Sehne mit Leichtigkeit zu folgen. Diese Dehn-

Fig. 6.

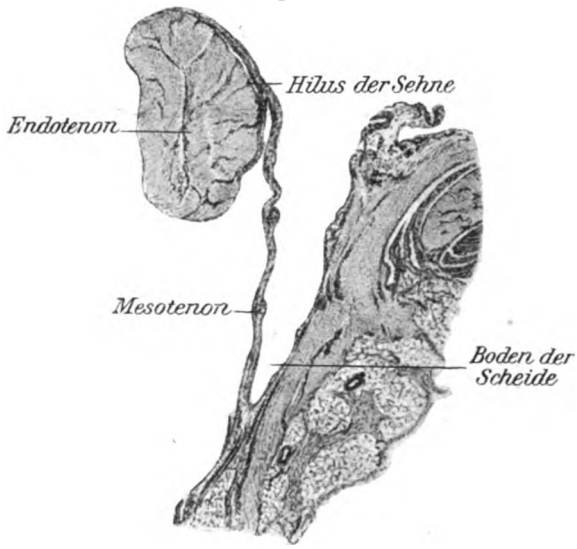

Querschnitt durch die Sehne des M. tibialis anticus eines 6 Monate alten Kindes, etwa 1 cm oberhalb der Malleolenlinie. Leitz Obj. 1, Ok. 1, T. 140. Die Sehne ist aus der Scheide gezogen, um die Breite des ausgestreckten Mesotenons und seine Anheftung an die Sehne zu zeigen.

Fig. 7.

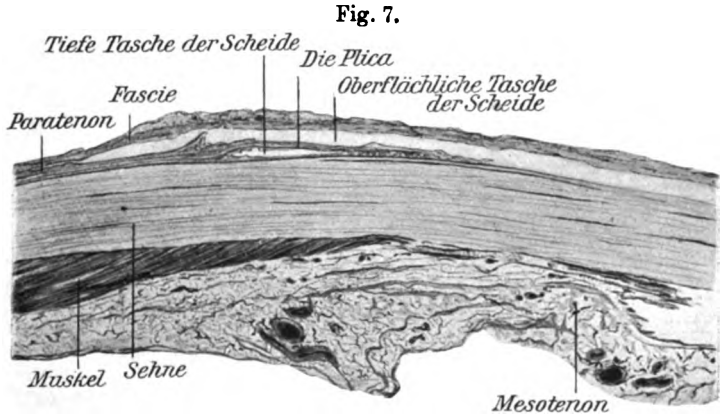

Längsschnitt durch die Sehne des M. extensor hallucis longus eines Erwachsenen, wo sie in die Scheide hineingeht. Zehnfache Vergrößerung.

barkeit des Mesotenon steht in einem bestimmten, zahlenmäßig ausdrückbaren Verhältnis zum Bewegungsumfang der Sehne.

Um nun alle diese Querschnitte klar zu verstehen, müssen wir

Digitized by Google

jetzt die entsprechenden Längsschnitte studieren. Dieses Bild (Fig. 7) vom Extensor hallucis eines Erwachsenen zeigt die Sehne bei ihrem Eintritt in die Scheide. Man erkennt nach obenhin noch das zusammenhängende Gleitgewebe oder Paratenon wie im ersten Querschnitt. Weiter abwärts sehen wir erst einen Spalt zwischen Fascie und Gleitgewebe, — die oberflächliche Tasche der Scheide, — dann noch etwas weiter abwärts zwei Spalten, die tiefe Tasche noch dazu, genau wie in den entsprechenden Querschnitten. Dabei nimmt dieses an der Oberfläche der Sehne abwärts verlaufende Gleitgewebe im Längsschnitt eine zungenförmige Gestalt an. Sie ist die Plica der Scheide. Sehen wir uns die Verhältnisse makroskopisch an, so ergibt sich folgendes Bild (Fig. 8): Wieder ist die Scheide des Tibialis anticus sorgfältig geöffnet, so daß diese gleitgewebige Zunge nicht beschädigt wurde. Wir sehen hier das feine, die Sehne bedeckende Häutchen, zu dem mittlerweile das Gleitgewebe geworden ist, in Form einer Duplikatur in die Sehne, dort, wo sie gegen den Hohlraum der Scheide sieht, übergehen, während es an den Seiten in Form von Strängen zum Mesotenon läuft.

Fig. 8.

Die proximale Plica des M. tibialis anticus von vorn gesehen. Die vordere Scheidenwand ist aufgeschnitten und damit die oberflächliche Tasche zwischen Plica und Scheidenwand eröffnet; die tiefe Tasche zwischen Plica und Sehne ist durch die Faltung der Plica angedeutet.

Zur weiteren Verdeutlichung zeige ich ebenfalls in makroskopischer Zeichnung nach der Natur eine Seitenansicht (Fig. 9). Hier sieht man besonders gut die Duplikatur und die seitlichen Uebergänge zum Mesotenon. Diese bindegewebige Falte ist nicht ein neuer Befund. Sie ist schon von Hartmann im Jahre 1896 makroskopisch gesehen und von ihm

Fig. 9.

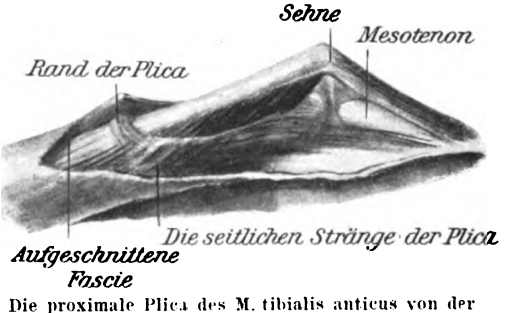

Die proximale Plica des M. tibialis anticus von der lateralen Seite gesehen.

Digitized by Google

Plica semilunaris genannt worden. Auch ist sie von zwei Engländern, Lovell und Tanner, sowie von Lungetti und von Seemann beschrieben worden. Doch war sich niemand über ihre Bedeutung klar geworden. Welche Rolle diese Plica im Bewegungsmechanismus der Sehne spielt, erkennt man erst ganz deutlich, sobald man die Sehne hin und her gleiten läßt. Dann nimmt sie Gestaltsveränderung an, die ich jetzt beschreiben will.

Alle bisherigen Bilder zeigten Ihnen die Verhältnisse, wenn der Fuß durch die Leichenstarre in ungefähr 135° Plantarflexion und starkem Varus festgehalten war. Durchschneidet man aber die Achillessehne und bewegt den Fuß dorsalwärts mittels Zuges am Tibialis anticus, dann ändert sich das Bild. Zur Erkenntnis dieses in seiner Wichtigkeit bisher kaum geahnten und auch nur von Seemann angedeuteten Problems

Fig. 10.

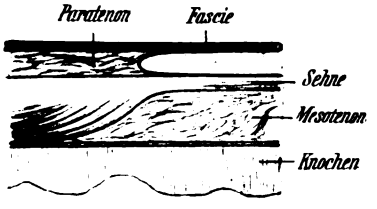

Diagrammatische Darstellung der Plica simplex bei erschlafftem Muskel.

Fig. 11.

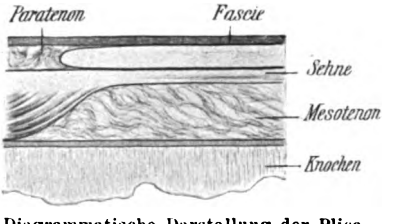

Diagrammatische Darstellung der Plica simplex bei kontrahiertem Muskel.

habe ich ein Modell konstruiert, dessen Grundsätze ich Ihnen in einigen schematischen Zeichnungen erklären will. Muskel und Sehne liegen zwischen den starren Wänden der Fascie und des Knochens. Wie können sich diese Gebilde nun bewegen? Zunächst die einfachsten Verhältnisse, wo das Paratenon von der Fascie zur Sehne bogenförmig herübergeht. Wegen des einfachen Umschlages kann man diese Plica eine Plica simplex nennen (Fig. 10). Erschlafft sich der Muskel, so rollt sich das Paratenon zusammen wie in Fig. 11 angedeutet.

Am unteren Ende der Scheide kann ich Ihnen diese Art der Gleitvorrichtung an Bildern zeigen, die ich von einem Hunde gewonnen habe. Unmittelbar nachdem der Hund getötet war, wurde ein Bein am Knie amputiert, die vorderen Muskeln mit einem starken faradischen Strom gereizt, und während diese so kontrahiert waren, wurde das Bein in Formalin eingetaucht und darin bei dauernder Kontraktion so lange gehalten, bis die Muskelzellen in der kontrahierten Stellung fixiert waren. Das andere Bein brachte ich in ähnlicher Weise in extremste Spitzfuß-

Digitized by Google

stellung. Von beiden Stellungen sehen Sie mikroskopische Bilder des unteren Scheidenendes (Fig. 12). Das eine Bild bei Kontraktion zeigt das Gleitgewebe in kleine Falten geschlagen, das zweite die gleiche Stellung, wenn der Muskel von seinen Antagonisten gestreckt war. Die Bilder sind ein guter Beweis dafür, wie sich die Form der Scheide den verschiedenen Fußstellungen anpaßt.

In vielen Fällen sind die Verhältnisse aber komplizierter. Als Typ dieser zweiten Art von Plica nehmen wir den Tibialis anticus. Hier ist der

Fig. 12.

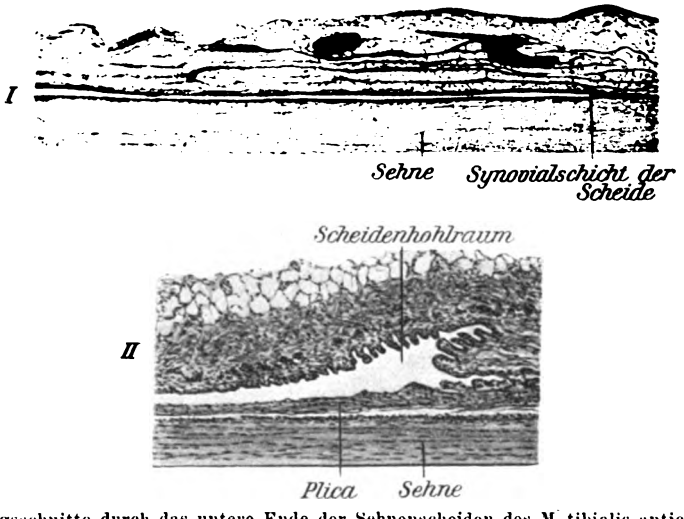

Längsschnitte durch das untere Ende der Sehnenscheiden des M. tibialis anticus eines Hundes.
I Während der maximalen Streckung des M. tib. ant. durch die Kontraktion des faradisierten Triceps.
II Während der Kontraktion des M. tibialis anticus.

gleitgewebige Umschlag stark entwickelt, so daß er makroskopisch zu sehen ist. Die verschiedenen Verhältnisse bei der Bewegung können am besten durch drei Diagramme dargestellt werden (Fig. 13). Die erste zeigt die Plica und Sehne in äußerster Spitzfußstellung. Das zweite Bild zeigt die Verhältnisse, wenn der Fuß ungefähr rechtwinklig steht. Hier ist die tiefe Tasche zwischen Sehne und Plica länger als die oberflächliche. Das dritte Bild bei äußerster Hackenfußstellung zeigt die oberflächliche Tasche sehr kurz, die tiefe viel länger. Die Plica hat sich also zum größten Teil invaginiert. Deshalb nenne ich diese Plica die Plica invaginabilis. Sie findet sich am Tibialis anticus nur bei jugendlichen Individuen. Bei älteren Menschen und zuweilen auch bei jungen ist

Digitized by Google

ein dritter Typ wahrzunehmen. Hier invaginiert sich die Plica nur wenig, und die Beweglichkeit entsteht fast ganz in der Uebergangsstelle zwischen Plica und Sehne (Fig. 14). Sie bildet dann, wenn man sie sich von diesem Schnitt aus rund ihr Mesotenon umgreifend darstellt, bei jeder Stellung des Fußes eine nahezu geschlossene Röhre.

Fig. 13.

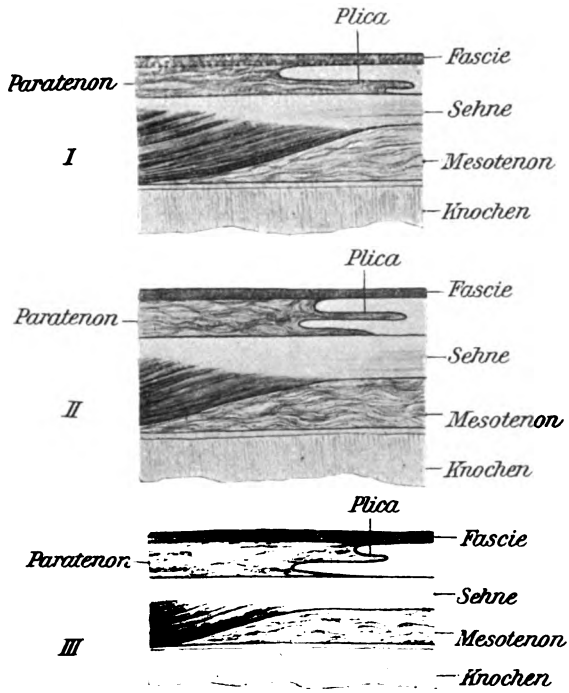

Drei Diagramme, um die Gestaltveränderung der Plica duplicata bei der Sehnenbewegung zu zeigen.
I Muskelbauch, schlaff. II Mittlerer Kontraktionszustand des Muskels.
III Maximaler Kontraktionszustand des Muskels.

Aus diesen anatomischen Bildern erkennt man nun die Gesamtheit des Gleitapparates. Wie die Plica unterhalb der Scheide hin und her gleitet, zum Teil mit starken Formveränderungen, ebenso gleitet oberhalb der Scheide das ihr artgleiche Paratenon mit Muskel und Sehne hin und her.

Das Schema, das ich Ihnen hier zeige (Fig. 15), macht die Verhältnisse noch einmal klar und die Benennungen, die ich gezwungen war, den einzelnen Teilen des Gleitapparates zu geben. Dies lokale, überall sich ausbreitende Gleitgewebe nenne ich Paratenon;

Digitized by Google

dort, wo es der Scheide als dünne Schicht aufliegt, Epitenon. Beide zusammen sind das Esotenon. Die feine, zwischen die einzelnen Sehnenzüge eindringende Schicht nenne ich Endetenon, und für alle zusammengenommen behalte ich den alten Namen Peritenon bei.

Wenn die Sehne überhaupt keine Scheide hat, ist es lediglich die große Dehnbarkeit des Peritenon, welche die Gleitung der Sehne gewährleistet. Beim Semitendinosus beträgt beispielsweise diese Bewegungsbreite 8 cm unterhalb der Fascie. Ueberall dort, wo die Sehnen unter scharfer Richtungsänderung dicht über dem Knochen verlaufen, hat die Natur die Sehnenscheide als Schutz gegen Reibung und Druck eingeschaltet, bei deren Ausbildung sie das Peritenon

Fig. 14.

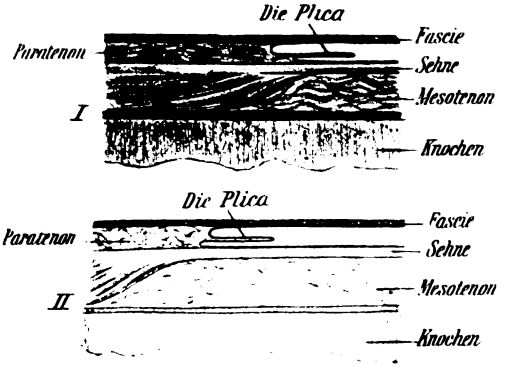

Zwei Diagramme, um die Gleitung der Sehne ohne erhebliche Gestaltveränderung der Plica zu zeigen.
I Muskel schlaff. II Muskel kontrahiert.

sinngemäß verwandt hat. So stellt sich der gesamte Gleitapparat als eine auch für die praktischen Zwecke zu respektierende Einheit dar.

Um eine Sehnenplastik physiologisch auszuführen, muß man dieses Gleitgewebe sorgfältig bei der Operation schonen und bei der Nachbehandlung vor Degeneration schützen. Wie ist das zu machen? Wenn ich den Peroneus longus als Ersatz für den gelähmten Tibialis anticus gebrauchen will, muß ich den Muskel von einer Fascienloge in die andere führen. Die Oberfläche der Fascie ist für eine Gleitung ungeeignet. Dagegen liegt der dem Muskel zugewandten Fascienseite das Gleitgewebe an, das sich glatt wie die Synovialschicht der Scheide anfühlt. Diese Tatsache habe ich zu einer Fascienplastik verwertet.

Sie sehen auf diesem Bilde (Fig. 16) die beiden Fascienlogen, dazwischen das Ligamentum intermusculare. Durch dieses hindurch

Digitized by Google

mußte ich den Peroneus longus ziehen. Aber in dem Loch, was Sie zu dem Zwecke in das Ligament machen müßten, würde mit größter Wahrscheinlichkeit der Muskel verwachsen. Deshalb verfahre ich so: Ich schneide die oberflächliche Fascie der Länge nach zu beiden Seiten des Ligaments ein, rolle die Fascienlappen nach außen, so daß ihre Gleitschicht nach der Haut sieht und vernähe sie ähnlich wie bei der Gastroenterostomie. Ueber diese nunmehr mit Gleitgewebe versehene Unterlage führe ich die Sehne des Peronaeus longus aus einer Fascienloge in die andere (Fig. 17). Wenn ich nun noch die Fascie über der Sehne wieder vereinige, ist die Sehne in ihr physiologisches Gleitgewebe eingebettet, und eine Verwachsungsgefahr besteht nur noch, wenn die bei dieser Operation allerdings schwierige Technik Fehler aufweist.

Fig. 15.

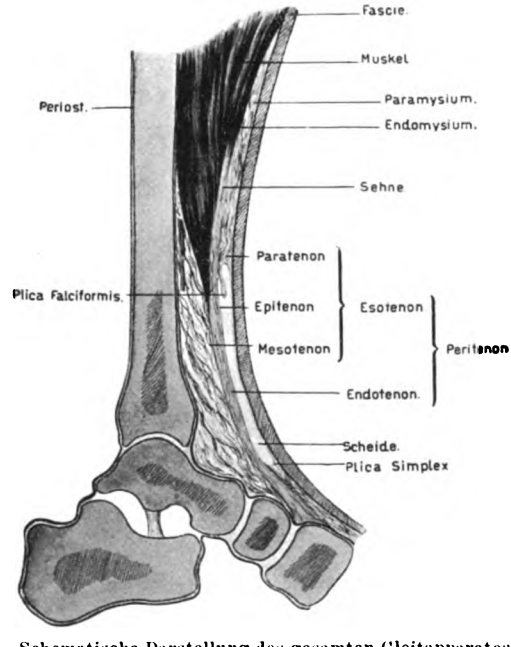

Schematische Darstellung des gesamten Gleitapparates, der dem Muskel und der Sehne innerhalb des starren Hohlraumes zwischen Fascie und Knochen Bewegung gestattet.

Eine ganz besonders gut geeignete Methode, die normalen Gleitverhältnisse der Sehne zu erhalten, ist Biesalskis Sehnenscheidenauswechslung. Bei ihrer Ausführung muß man besonders darauf achten, den Verlauf des Kraftspenders von seiner Scheide zu der des Kraftnehmers möglichst kurz und nur durch Gleitgewebe hindurch zu gestalten. Dazu dient aber eine genaue anatomische Kenntnis. Wenn man z. B. den Extensor hallucis gegen den Tibialis anticus auswechseln will, so geschieht die Durchführung am besten an einer papierdünnen Stelle, welche sich zwischen den beiden Scheiden findet. Wählt man diese Stelle nicht, so muß man die Sehne durch strafferes Gewebe durchführen und vermehrt dadurch die Gefahr der Verwachsung.

Digitized by Google

Wenn die Biesalskische Operation nicht ausführbar ist, kann man in manchen Fällen das Prinzip seiner Operation, das ich in der Erhaltung des normalen Verhältnisses zwischen Sehne und Gleitgewebe

Fig. 16 u. 17.

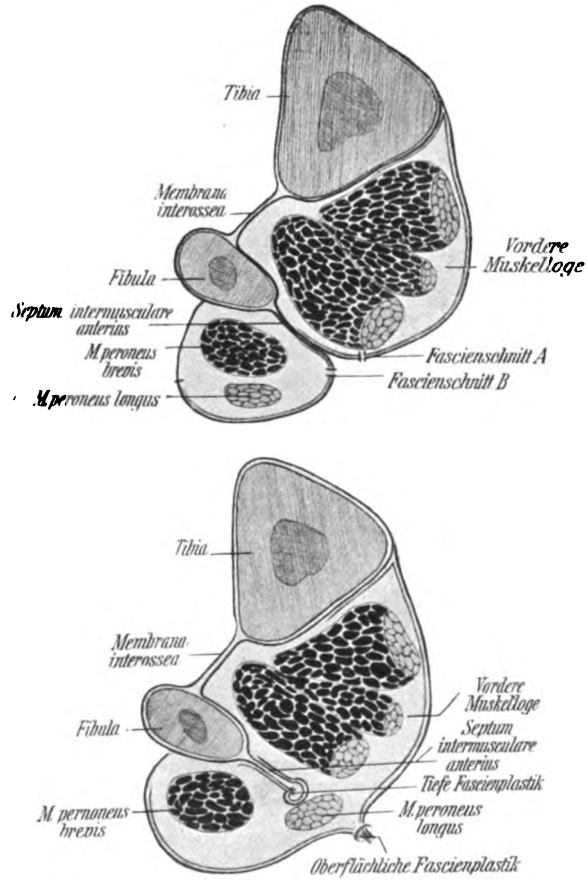

Diagrammatische Darstellung der Fascienplastik zur Ueberleitung einer Sehne in eine andere Muskelloge, ohne daß in die trennende Zwischenwand ein Loch gemacht wird.
Fig. 16. Querschnitt durch die vordere und laterale Muskelloge mit den Stellen *A* und *B* für die Längsincisionen in die Fascie zu beiden Seiten des Septum intermusculare anterius.
Fig. 17. Vollendung der Plastik. Die Sehne des M. peroneus longus ist im Begriff, aus der eigenen Muskelloge in die fremde einzutreten.

erblicke, dadurch erhalten, daß man dies Gewebe samt der Sehne transplantiert. Will man z. B. den stark pronierenden Extensor digitorum longus in einen rein dorsalflektierenden Muskel verwandeln, so präpariert man die einzelnen Sehnen des langen Extensor mitsamt ihrer

Digitized by Google

Scheide und dem Peritenon von dem kurzen Extensor digitorum und schlägt die Sehne mitsamt ihren Scheiden auf die Innenseite des Fußes, wo man sie an dem Os cuneiforme I und dem ersten Metatarsalknochen befestigt.

Das Gleitgewebe kann seine physiologische Aufgabe naturgemäß nur erfüllen, wenn es unverändert bleibt. Deshalb muß man sorgfältig bemüht sein, es vor Degeneration zu schützen. Eine lange Ruhigstellung der transplantierten Sehne ist mit der Gefahr der Degeneration dieses Gewebes zweifellos stark verbunden. Das haben uns mehrere

Fig. 18.

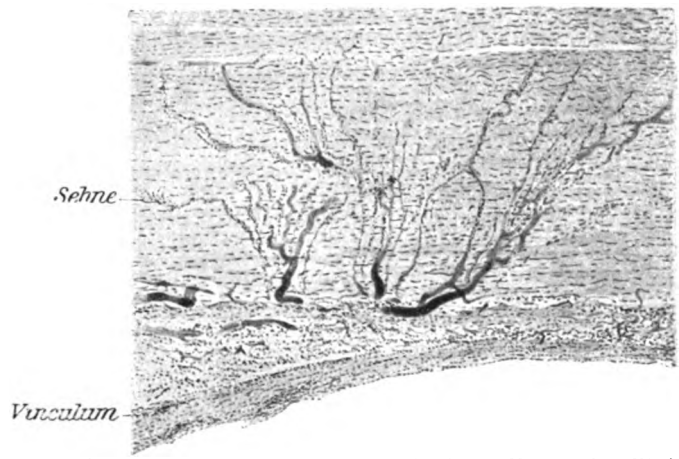

Längsschnitt durch die Sehne des M. flexor hallucis eines 8 Monate alten Kindes dicht oberhalb der Talusrinne. Die Gefäße mit Eisenblauglyzerin injiziert. Leitz Obj. 3, Ok. 0, T. 140.

Nachoperationen und Tierversuche klar gemacht. Deshalb halten wir das frühzeitige Funktionieren der Sehne, wie es auch von Putti klar gefordert worden ist, für unbedingt notwendig. Durch eine Naht wird eine kräftige mechanische Fixation gemacht, welche die Sehne so lagert, daß ihre unbeschädigten Zellen in innige Vereinigung mit der Kambiumschicht des Periostes kommen.

Ebenso wichtig ist bei der Sehnenplastik die genaue Kenntnis der Blutversorgung der Sehne, weil Durchschneidungen der feineren Gefäße zu Blutungen führen, die Bindegewebe und damit narbige Verwachsungsstränge zu organisieren, die leider sehr bedenkliche Neigung haben. Wenn man z. B. den Verlauf der Blutgefäße der Peronei kennt, so kann man sie fast ohne jede Verletzung auf den Calcaneus transplantieren. In ähnlicher Weise ist die Kenntnis der Blutversorgung ein

Digitized by Google

Erfordernis, wenn man den Flexor hallucis am Calcaneus annähen will. Die auf der dorsalen Fläche der Sehne verlaufenden Hauptgefäße kann man bei der physiologischen Ausführung der Operation vollständig schonen.

Das Bild, das Sie hier sehen, ist ein mikroskopischer Längsschnitt des Flexor hallucis und zeigt Ihnen das Eindringen der von dem Hauptgefäße strömenden kleinen Aeste in die Sehne (Fig. 18).

Das dritte Prinzip der physiologischen Sehnenplastik betrifft die Frage, unter welcher Spannung vernäht werden soll. Wir stimmen da im großen und ganzen mit S t o f f e l überein, nachdem wir uns durch einige Versuche, hauptsächlich an Hunden, aber auch an einigen Patienten, Klarheit darüber zu verschaffen versucht hatten. Beim narkotisierten Hund findet man am entspannten Muskel keine durch einen Sehnenregistrierapparat nachweisbare Spannung. Wird aber der Muskel Tibialis anticus passiv gespannt, so ergibt sich ein Zug von 150—300 g. Kontrahiert sich der Muskel aktiv oder unter faradischer Reizung, so konnte ich eine Spannung von mehr als 10 kg feststellen. Dasselbe finden wir gelegentlich bei Operationen von narkotisierten Kindern, wo der passiv gespannte Flexor hallucis beispielsweise bei einem 8jährigen Kinde 350 g überwand. Die Nutzanwendung dieser Befunde erscheint sehr einfach: sie heißt, man soll unter normaler Spannung vernähen. Das genügt für manche Operationen. Bei anderen aber, z. B. bei der Quadrizepsplastik, sind die Erfolge besser, wenn unter starker Spannung vernäht wird. Endgültiges steht hierüber noch nicht fest. Weitere Forschungen müssen abgewartet werden.

Zu diesen drei Hauptprinzipien der physiologischen Sehnenplastik — dem Erhalten normalen Gleitgewebes durch geeignete Operationstechnik und Nachbehandlung, der Schonung der Blutgefäße, und der Wiederherstellung der normalen Spannung — kommen nun noch andere, deren Zahl um so mehr wächst, je mehr sich unsere Kenntnis von der Anatomie und Physiologie der Sehne vertieft. In seinem morgigen Vortrage wird Herr Professor B i e s a l s k i weitere Mitteilungen aus diesem Gebiete machen.

Unsere Methode will andere Methoden nicht verdrängen, im Gegenteil, sie sucht in ihnen das Physiologische zu erkennen. Sie ist auch bisher kein vollständig entwickeltes System, weil alles, was ich Ihnen bisher vorgetragen habe, nur der Anfang der Erkenntnis im anatomischen und physiologischen Gesetze ist, an deren weiterer Ausbildung noch viele Fachgenossen werden mithelfen müssen, bis wir sie in unserem vollständigen Besitze haben.

Digitized by Google

XVIII.

Aus der Königl. Universitäts-Poliklinik für orthopädische Chirurgie zu Leipzig (Direktor: Med. Rat Prof. Dr. Th. Köllik er).

Ueber familiäre Exostosen.

Von

Dr. **W. Michaelis,** 1. Assistenzarzt.

Mit 7 Abbildungen.

Meine Herren! Seit der ersten Beschreibung der familiären Exostosen durch Virchow (1864) hat sich über dieses interessante Kapitel der Knochenerkrankungen eine große Literatur angesammelt und es sind annähernd 100 Fälle einer eingehenden Beschreibung gewürdigt worden, in klassischer Weise 1891 von Bessel-Hagen.

Wenn ich mir erlaube, Ihnen heute einen Fall von familiären Exostosen zu demonstrieren, so tue ich es aus dem Grunde, weil dieser Fall alle typischen Merkmale der Erkrankung in sich vereinigt und weil sich sein Stammbaum weit hinauf verfolgen läßt und manches Interessante zeigt.

Die Exostosenträgerfamilien sind gar nicht so selten. Ich selbst konnte in der Leipziger orthopädischen Universitätsklinik im letzten Jahre drei derartige Familien beobachten.

Ueber die Ursache dieser atypischen Knochenbildung sind wir noch völlig im unklaren. Auf die einzelnen Theorien darüber möchte ich hier nicht eingehen, sondern möchte Ihnen nur kurz mitteilen, daß ich trotz genauer Nachforschungen in keiner der drei Familien Zeichen tuberkulöser Affektionen finden konnte. Ebensowenig waren Hämophilie oder Strumabildung festzustellen, deren Beziehung zur Exostosenbildung verschiedene Autoren haben nachweisen wollen. Vielmehr wurde mir von den Familienangehörigen immer wieder versichert,

Digitized by Google

daß auch alle nicht untersuchten Mitglieder durchaus kräftige und gesunde Menschen seien.

Meine Herren! Auch von den Ergebnissen der mikroskopischen Untersuchungen möchte ich nur kurz erwähnen, daß bei einem jüngst in Leipzig sezierten Exostosenträger kleine Knorpelinseln gefunden wurden, die über das ganze Skelett verteilt im Periost der Röhren- und Plattenknochen saßen, und daß diese Knorpelinseln in weiteren Entwicklungsstadien Verkalkungs- und Verknöcherungsvorgänge zeigten, ähnlich den Vorgängen, wie sie der rachitische Knochen dar-

Fig. 1.

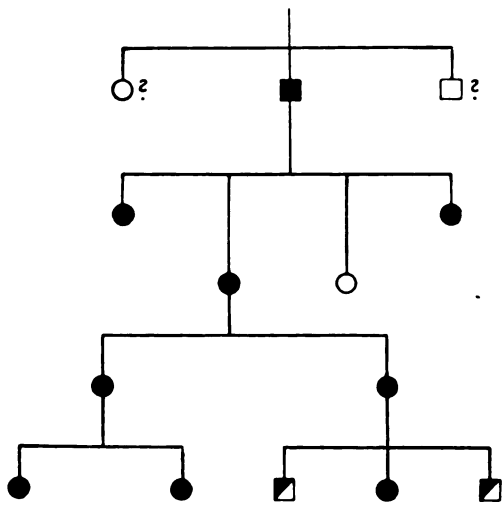

bietet. E. Müller-Leipzig hat seine Untersuchungen hierüber kürzlich in den Zieglerschen Beiträgen eingehend besprochen.

Bei allen beschriebenen Fällen finden sich in besonders auffallender Weise die Extremitätenknochen verändert. Immer wurden große Exostosen an der medialen Seite der Tibia in der Nähe der Epiphysenlinie, an der Fibula am Humerus, Radius sowie an der Ulna beobachtet, doch habe ich auch Knochenauswüchse an der Scapula, der Clavicula und an den Metakarpen schon durch äußere Betastung feststellen können, wenn auch nicht in solcher Größe wie an den langen Röhrenknochen.

Warum gerade an diesen die Exostosen eine größere Wachstumstendenz zeigen als an den anderen Skeletteilen, darüber fehlt uns der wissenschaftliche Nachweis. Ich bin auf Grund meiner Beobachtungen

Digitized by Google

zu der Meinung gekommen, daß hier mechanische Ursachen eine Rolle spielen. Denn es erscheint mir wohl möglich, daß der ständige Reiz, den Muskelzug und die Bewegungen nicht überknorpelter Knochenteile gegeneinander ausüben, das Wachstum der an diesen Stellen vorhandenen Knorpelinseln derart fördern können, daß sie sich zu größerem Umfang entwickeln als an anderen Stellen, an denen solch ein Wachstumsreiz nicht in Frage kommt.

Fig. 2.

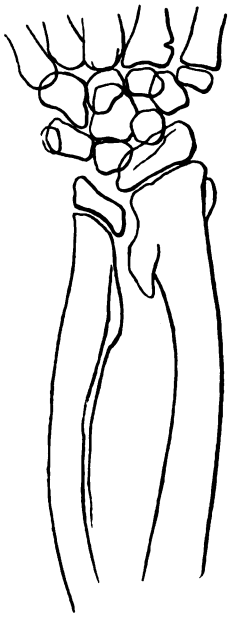

Für diese Auffassung spricht auch die Tatsache, daß die Exostosen nicht etwa mit dem Abschluß der Körperwachstumsperiode ihre Größenvermehrung einstellen, sondern sich auch im weiteren Lebensalter fortentwickeln können.

Fig. 3.

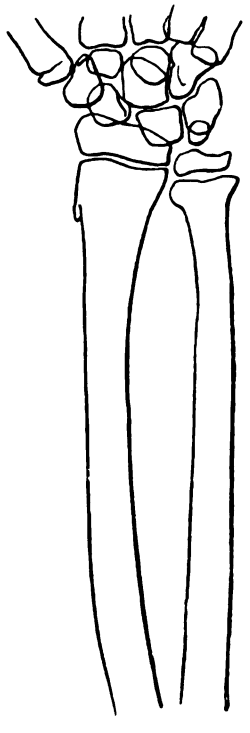

Gegen die bisher gültige Meinung, daß die Epiphysenlinie eine Rolle bei der Exostosenbildung spielt, ist der Umstand einzuwenden, daß die Exostosen ihren Platz am Knochen nicht verändern, sich also beim Vorwärtsschreiten der Epiphysenlinie immer weiter von dieser entfernen.

Daß die familiären Exostosen auch einer spontanen Rückbildung fähig sind, ist bekannt. Diesen Vorgang hat auch der Vater des hier anwesenden Patienten an sich beobachtet. Er gibt mit Sicherheit an, daß er das allmähliche Verschwinden der Auswüchse an den Armen, die ihn während seiner Schulzeit an der freien Bewegung der Arme zum Turnen usw. hinderten, vom 15. Jahre an wahrgenommen habe. Bei der guten Beobachtungsgabe und dem Interesse des Mannes an der Familieneigentümlichkeit ist diesen Angaben ohne weiteres zu trauen.

Ich gebe Ihnen hier den von ihm aufgestellten Stammbaum, an dem die Exostosenträger als volle und die exostosenfreien Mitglieder

Digitized by Google

als leere Kreise gezeichnet sind. Die weiblichen Familienangehörigen sind als Quadrate dargestellt (Fig. 1).

Sie sehen daran die starke Tendenz der Familienexostosen, sich auf die Nachkommenschaft ihres Trägers zu vererben. Nur selten macht sich das Blut des exostosenfreien Elters bemerkbar. In interessanter Weise war dies bei den beiden Schwestern des Knaben der Fall. Sie

Fig. 4.

Fig. 5.

zeigen große Aehnlichkeit mit der Mutter und haben beide die Exostosen kreuzweis an einer oberen und einer unteren Extremität. Ich habe von den Vorderarmen der jüngeren Schwester Röntgenaufnahmen anfertigen können, die ich Ihnen hier zeige (Fig. 2 u. 3).

Deutlich zu erkennen ist die typische Exostosenbildung mit starker Verkürzung der Ulna links, während rechts normale Länge der Knochen und Exostosenfreiheit besteht. Die Verkürzung der linken Ulna beträgt abgesehen von der Verkrümmung 3 cm, die des Radius $1^1/_2$ cm gegenüber dem rechten. Es scheint fast, als ob der Arm das ihm

Digitized by Google

vom Körper zur Verfügung gestellte Material nicht in der richtigen Weise angewendet habe, so daß die Auswuchsbildung auf Kosten des Längenwachstums zustande gekommen sei.

Die beiden nächsten Röntgenbilder stammen von dem Knaben (Fig. 4 u. 5). Sie sehen hier den linken Humerus mit der mächtigen Exostose in der Höhe des Deltoidesansatzes, die wie ein Sporn deutlich fühlbar hervorspringt, und können auch an der medialen Seite den hügeligen Auswuchs erkennen. Eine weitere Exostose findet sich am

Fig. 6.

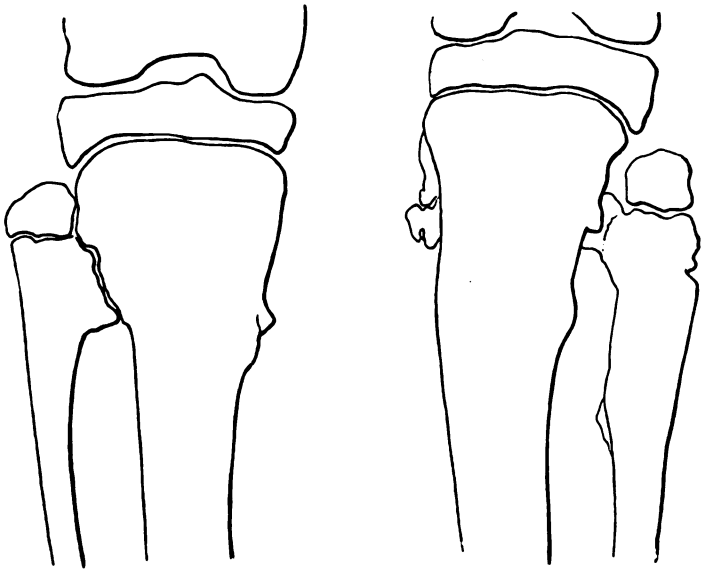

oberen Rande der Scapula. Fig. 5 zeigt den oberen Teil des Humerus, in der Frontalrichtung aufgenommen.

Um Ihnen zu zeigen, bis zu welcher Größe sich die Exostosen mit der Zeit entwickeln, stelle ich Ihnen auf den beiden nächsten Bildern (Fig. 6 u. 7) die Kniegelenke des Knaben (Fritz H.) und seines Vaters (Paul H.) vor. Ersterer ist 13, dieser 38 Jahre alt. Die Exostose der linken Tibia hat bei beiden genau denselben Sitz; und während Sie beim Sohn noch einen relativ kleinen, fast ganz soliden Knollen sehen, beobachten Sie am Bild der väterlichen Tibia einen kolossalen, von Markräumen durchsetzten Tumor mit unregelmäßiger Oberfläche. Hier wie dort finden Sie die Fibula durch eine breite knöcherne Brücke

Digitized by Google

mit der Tibia verbunden und die Knochenstruktur des oberen Fibulaendes verwischt.

Meine Herren! Wenn Sie nun den Patienten selbst ansehen wollen, so möchte ich Sie außer auf die soeben beschriebenen Exostosen noch auf eine weitere an dem oberen Rande der linken Clavicula aufmerksam

Fig. 7.

machen, die genau am klavikularen Ansatz des M. sternocleidomastoideus sitzt und ca. 1 cm hoch spitz über den Clavicularrand emporragt. Auf seinem Gipfel setzt die Kopfnickersehne an. Auch diese Erscheinung ist ein Merkmal, das sehr zugunsten der mechanischen Entstehungstheorie der Exostosen spricht.

Digitized by Google

XIX.

Ueber die Behandlung schwerer Skoliosen.

Projektionsvortrag von

Dr. **H. Krukenberg,** Elberfeld.

Meine Herren! Ich möchte mir erlauben, Ihnen an einer Anzahl von Lichtbildern meine Behandlungsmethode schwerer Skoliosen zu demonstrieren, indem ich mir eine ausführliche Begründung für eine anderweitige Publikation vorbehalte.

Ich gehe von dem Grundsatz aus, daß jedes den Rumpf fest umschließende und fixierende Korsett, weil es der Tod der Muskulatur ist, schadet und zu vermeiden ist. Wir müssen hier scharf trennen zwischen der Spondylitis und der Skoliose. Bei der Spondylitis ist das Wesentliche die Immobilisierung und die Entlastung, bei der Skoliose dagegen sollen wir möglichst wenig immobilisieren, wir wollen ein allmähliches Umwachsen nach dem Transformationsgesetz erzielen, und das können wir nur erreichen durch die normale funktionelle Belastung der Wirbelsäule. Das Korsett muß sich daher den normalen Formveränderungen des Rumpfes beim Sitzen usw. möglichst anzupassen vermögen. Es ist deshalb erstrebenswert, das Korsett aus elastischem Material herzustellen, so daß der Druck gegen den Gibbus ein federnder ist und eine gewisse allseitige Beweglichkeit des Rumpfes erhalten bleibt. Es muß sich dann das Korsett in zwei oder drei gegeneinander mehr oder weniger bewegliche Teile auflösen. Nach diesem Prinzip hat Wullstein zuerst sein Korsett mit federnden Walzen konstruiert. Aehnlich bin ich seit 4 Jahren bei der Behandlung der Kyphose und Skoliose vorgegangen. Ich benutze eine Heusnersche Spiralfeder. Die Heusnerschen Federn haben den großen Vorteil, daß sie in bestimmten Grenzen eine allseitige Beweglichkeit nach hinten und vorne, nach rechts und links und um die Längsachse zulassen, sie schmiegen sich dem Körper sehr gut flächenhaft an, sind

Digitized by Google

in jeder Form billig herzustellen und lassen sich bequem in einen Gipsverband einschließen.

Bei Kyphose lege ich einen knapp und faltenlos sitzenden zweiteiligen Filzverband über den ganzen Körper an, über dem die Feder mit ihrer Mutter über den Gibbus und mit der Konvexität nach vorne gespannt und dann der zweiteilige Gipsverband angelegt wird. Die Feder bildet die Verbindungsbrücke zwischen beiden Teilen des Gipskorsetts.

Welche gewaltigen Korrektionen man auf diese Weise erzielen kann, möge Ihnen die Abbildung eines Knaben mit schwerer rachitischer Kyphose vor der Behandlung und nach Anlegung des Korsetts überkorrigiert, zeigen, welche ich herumgehen lasse.

Man kann auch bei Spondylitis mit solchen federnden Korsetten, wenn man die Feder etwas stärker und weniger nach vorne konvex wählt, eine vollständig ausreichende Stütze für die Wirbelsäule herstellen. Die Abbildung zeigt einen Knaben mit florider Spondylitis, unfähig ungestützt zu stehen, und das nächste Bild denselben Knaben mit dem Korsett in korrigierter Stellung beschwerdefrei und ungestützt stehend.

Bei einseitiger Skoliose unterscheidet sich die Technik von der beschriebenen nur dadurch, daß die Feder nicht in der Mittellinie, sondern etwas seitlich entsprechend der Konvexität angelegt wird.

Bei bilateraler Skoliose verwende ich zwei Federn, die durch eine horizontale Spange gekuppelt sind. Es entsteht dadurch ein dreiteiliges Korsett, das eine sehr ausgiebige allseitige Beweglichkeit gestattet. (Demonstration von Abbildungen der Anlegung des Korsetts, des fertigen Korsetts und von Patienten vor und nach der Behandlung mit dem Korsett.)

Daß das Korsett funktioniert und seine Schuldigkeit tut, erkennen wir in erster Linie an der Körpergröße, die bei einem gut sitzenden Korsett um 2—3 cm zunimmt, indem sich die seitliche Abweichung streckt. Ein Korsett, das keine Vergrößerung der Körpergröße zur Folge hat, taugt nichts. In der Regel bleibt ein solches Korsett, je nachdem es gehalten wird, 6—8 Wochen liegen, um dann erneuert zu werden. Bemerken möchte ich, daß ich bei allen Skoliosen schweren Grades eine kräftige Redression im Wullstein schen Apparat vorausschicke.

Meine Herren! Die Korsette in der beschriebenen Form haben mich auf die Dauer noch nicht ganz befriedigt. Die Form der Feder

Digitized by Google

ist keine ganz rationelle, d. h. der Druck der Feder folgt nicht ganz den pathologischen Verkrümmungen. Diese bestehen 1. in einer seitlichen Abweichung; 2. in einer Torsion und 3. in einer anteroposterioren Verkrümmung. Es ist nun sehr wohl möglich, allen diesen Bewegungen in entgegengesetzter Richtung zu folgen, und zwar auch bei bilateraler Skoliose mit einer einzigen Heusnerschen Feder. Das geschieht folgendermaßen:

Die Heusnersche Feder wird in der Mitte des Rückens angelegt. Da, wo eine kyphotische Verkrümmung besteht, ist die Feder umgekehrt nach vorne konvex gebogen, wo eine Torsion besteht, ist die Feder in umgekehrter Richtung um ihre Längsachse gebogen. Nun wird die dreiteilige Filzhülle angelegt und die Feder sorgfältig an denjenigen Stellen, wo sie infolge ihrer Drehung um die Längsachse stark andrückt, mit Filz oder einem Faktiskissen unterpolstert. Darauf wird der Beckengürtel, den unteren Teil der Feder einschließend, angelegt, überall sehr sorgfältig den Konturen folgend. Nach dem Erhärten des Beckenteiles folgt der Lendenteil. An diesen wird nun die Feder nicht nur gewaltsam mit dem rechten Ende angedrückt, sondern sie wird auch zugleich seitlich nach rechts hin verschoben, so daß der Lendenteil detorquiert und gleichzeitig nach rechts verschoben wird. Nach dem Erhärten des Lendenteils folgt der letzte, der Brustteil. Hier wird die Feder nun wieder nach links gezogen und das linksseitige Ende stark angedrückt bis zum Erhärten der Gipshülle, welche den Schultergürtel bis zum Halse umgreift. (Demonstration von Abbildungen von Patienten mit dem Korsett, an denen die korrigierende Wirkung des Korsetts und die freie Beweglichkeit des Rumpfes im Korsett ersichtlich ist.)

Auch abnehmbare Lederkorsette lassen sich in gleicher Weise dreiteilig konstruieren. (Demonstration einer Abbildung, an welcher die reklinierende, detorquierende und seitlich korrigierende Wirkung eines solchen Korsetts ersichtlich ist.)

Ich habe mit meinen Korsetten nach vorheriger kräftiger Redression im Wullstein noch bei ziemlich hochsitzenden Brustskoliosen Resultate erzielt, selbst bei Erwachsenen, dagegen haben sich mir Lendenskoliosen häufig renitent erwiesen. Die Fixation über dem Beckengürtel ist hier nicht so sicher, daß jede Verschiebung auszuschließen wäre. Ich bin deshalb hier operativ vorgegangen. Ich habe schon vor 5 Jahren auf die Bedeutung des M. psoas major für die Skoliose hingewiesen, den ich als die Hauptstütze der Wirbel-

Digitized by Google

säule nach vorne und nach der Seite ansehe. Die vorliegende Abbildung nach Nicoladoni zeigt, wie der Muskel bei schweren Skoliosen wirkt. Daß der Muskel in solchen Fällen die Deformität verstärken muß und daß eine wirksame Behandlung solcher Skoliosen ohne Beeinflussung des Psoas ebensowenig möglich ist, wie eine Redression des Klumpfußes ohne Tenotomie der Achillessehne, lehrt ein Blick auf ein solches Präparat.

Ich habe nun bei schweren Skoliosen und älteren Individuen wiederholt den Psoas durchschnitten und mich überzeugt, daß irgendwelche Nachteile durch die Operation nicht herbeigeführt werden. Ich habe anfänglich die Sehne nahe an ihrem Ansatze von vorne her durchtrennt. Die Sehne liegt hier in großer Tiefe, und man muß die Aeste des deckenden N. cruralis und die A. profunda femoris sorgfältig vermeiden. Was aber ein größerer Nachteil ist, ist, daß die Sehne sich hier nicht vollständig vom Iliakus trennen läßt. Ich bin deshalb zur Myotomie des Psoas in der Schenkelbeuge übergegangen. Hier ist der Psoas sehr leicht zu erreichen. Man braucht nur von einem Längsschnitt aus das oberflächliche und das tiefe Faszienblatt zu trennen, dann liegt der M. cruralis frei. Lateral von diesem liegt der M. iliacus, medial der M. psoas major. Der Muskel liegt nur durch die Bursa ileopectinea getrennt dem Becken auf und kann mit Leichtigkeit durchtrennt werden. Die Muskelmassen ziehen sich ohne weiteres in die Bauchhöhle zurück, der M. iliacus wird mit Sicherheit geschont, Beeinträchtigung der Hüftbeugung ist daher nicht zu befürchten.

Den Erfolg will ich Ihnen an der Hand eines Falles demonstrieren.

Die Abbildung zeigt einen 21jährigen Patienten mit ungewöhnlich schwerer Skoliose und besonders starker Torsion. Der Rumpf hängt stark nach rechts herüber. Am 10. Februar 1913 wurde die Myotomie des Psoas gemacht und darauf in der Narkose in Seitenlage über der Tischkante eine kräftige Korrektion vorgenommen. Unmittelbar nach der Operation erschien die Verbiegung der Lendenwirbelsäule ganz auffallend gebessert. 2 Tage später hatte Patient bereits 3 cm und 9 Tage nach der Operation um 7 cm an Körperlänge zugenommen, sein subjektives Befinden, besonders die Atmung, war erheblich gebessert. Da aber der Rumpf noch stark nach rechts herüberfiel, so wurde, um die Korrektion zu fixieren, ein Gipsverband bei starker Abduktion beider Beine um den linken Oberschenkel und den Rumpf nach oben bis zur Höhe der dextrolateralen Abweichung angelegt. Dadurch wurde Patient gezwungen, entweder bei stark gespreizten Beinen zu gehen und

Digitized by Google

zu stehen oder die seitliche Abweichung zu korrigieren. Nun sank der Rumpf sehr stark nach links herüber. Patient erhielt deshalb eine Krücke für die linke Seite, durch die er sich bei jedem Schritt mit dem Rumpfe emporhebelte und die Wirbelsäule korrigierte. So streckte sich auch die Brustwirbelsäule immer mehr. Eine Röntgenaufnahme ergab jedoch noch nach 8 Wochen, daß sich die Korrektion auf die Halswirbelsäule noch kaum erstreckt hatte; dieselbe bildete an ihrem Uebergang zur Brustwirbelsäule noch eine horizontale Linie. Ich konnte nun der Versuchung nicht widerstehen, auch hier einen operativen Eingriff vorzunehmen, nachdem ich glaubte, in den Skaleni einen ähnlichen Stützpunkt für die Halswirbelsäule, wie im Psoas für die Lendenwirbelsäule gefunden zu haben. Ich nahm linkerseits eine Durchschneidung der Skaleni vor, fand aber bei der Operation entgegen meiner Erwartung keine Anspannung der Skaleni, wohl aber schien nach der Operation der Hals etwas verlängert. Der Patient hatte jetzt im Verband, den ich, um den linken Psoas üben zu können, nicht links, sondern rechts, und nun nicht in Abduktion, sondern in Adduktion anlegte, um $12^1/_2$ cm an Körpergröße zugenommen. 4 Monate nach der ersten Operation wird Patient ohne Verband mit einer Vergrößerung der Körperlänge um 10 cm entlassen. Das Resultat hat sich seitdem gehalten, Patient hat sogar noch $^3/_4$ cm zugenommen, ist also jetzt $10^3/_4$ cm größer als vor der Operation. (Die einzelnen Etappen der Formveränderung des Rumpfes werden an Lichtbildern demonstriert.)

Meine Herren! Ich führe das erreichte Resultat nicht nur auf die Operation, sondern auch auf die Nachbehandlung mit der Abduktionsschiene zurück. Ich habe diese deshalb auch ohne Operation in leichteren Fällen von Lendenskoliose angewandt. Sie läßt sich auch abnehmbar artikulierend als Lederhülse verwenden. Ich möchte deshalb diese einfache Methode, die mir recht gute Resultate geliefert hat, Ihrer Aufmerksamkeit empfehlen.

Digitized by Google

XX.

Aus dem orthopädischen Institut von Dr. E. Mayer, Köln a. Rhein.

Abbott oder Calot?

Von

Dr. E. Mayer,

Spezialarzt für Orthopädie in Köln a. Rhein.

Mit 11 Abbildungen.

Es war nach der Veröffentlichung der Abbottschen Verbandmethode nicht anders zu erwarten, als daß dieser neuartigen Behandlungsart eine Menge Kritiken und Umänderungsvorschläge folgen würden. Bereits im vorigen Jahre erschienen zugleich mit den Abbottschen Veröffentlichungen auf dem orthopädischen Kongreß mehrere ergänzende Arbeiten von Joachimsthal, Böhm, Erlacher, Vulpius u. a.

Wohl jedem, der im vorigen Jahr Abbott seinen Verband anlegen sah, war es einleuchtend, daß eine technisch so vollkommene Behandlungsart unbedingt besondere Erfolge haben muß. Etwas anderes ist es, ob die Behauptung Abbotts bestätigt werden kann, welche er seiner Veröffentlichung vorausstellt, nämlich: „Die Skoliose ist eine heilbare Deformität." Bei der schlechten Prognose, welche die Skoliosenbehandlung hat, wären wir unbedingt verpflichtet, das Abbottsche Verfahren als Hauptbehandlung der Skoliose einzuführen, wenn diese Behauptung sich als wahr erweist oder auch wenn man nur wesentliche dauernde Besserungen mit ihr erzielen könnte. Ehe ich an die Besprechung dieser Frage gehe, möchte ich Sie zunächst nochmals auf die Bestrebungen der modernen Orthopädie bei der Skoliosenbehandlung hinweisen, die, so gut ausgebildet sie auch sein mag, leider doch nicht gegen die Ursache der Skoliose gerichtet ist, sondern nur die Verkrümmung aufzuhalten und zu bessern bestrebt

Digitized by Google

ist. Es handelt sich bei ihr um die beiden Kardinalfragen, 1. die Verkrümmung in ihrem Hauptsitz zu redressieren und 2. die auf diese Weise verbesserte Skoliose so zu fixieren, daß sie wie ein Klumpfuß in der redressierten Lage bleibt, so daß durch eine genügende Umformung der Knochen auch die Skoliose günstig beeinflußt werden kann. Den skoliosierenden Prozeß können wir hiermit leider nicht zum Stillstand bringen. Dabei wird es auch vorläufig bleiben.

Der erste, welcher den Anstoß zu einer energischen Durchführung dieser Behandlungsprinzipien gab, war Ende der neunziger Jahre des vorigen Jahrhunderts Calot, nachdem er durch seine kühnen Streckungen bei Spondylitis die Skoliosenfrage mit ins Rollen gebracht hat. Auf Grund der Calotschen Versuche machten damals Schanz und ich an einem Beelyschen Rahmen forcierte Streckungen bei Skoliose, die dann an dem Schanzschen Apparat ausgeführt wurden, der Ihnen wohl allen bekannt ist. Dann brachte Wullstein seinen gut konstruierten Apparat heraus, in dem er außer der Längsextension auch noch Pelottendruck und sonstige Redressierungsvorrichtungen anbrachte. Das Hauptprinzip dieser beiden Autoren war es, die Skoliose durch Zug am Kopf und den Füßen an ihrem Sitze anzugreifen. Jeder seitliche Druck muß zunächst die Rippen treffen und kann sich erst auf dem Umweg über diese Instanz auf die Deformität der Wirbelsäule fortpflanzen. Eine andere Methode, die Wirbelsäule direkt anzugreifen, als durch den oben erwähnten Zug, der, um eine Lordosierung der Wirbelsäule zu verhüten, in Vertikalsuspension ausgeführt wurde, gibt es nicht. Leider kann die Wahrheit dieses Satzes durch die Abbottschen Veröffentlichungen nicht entkräftet werden. Denn wenn auch die Redressierungsart der Skoliose entsprechend ihrer Entstehung originell ist und die Redression der Skoliose in kyphotischer Haltung bei seitlichem Druck die meisten Chancen zu bieten scheint, so stimmt doch die Praxis mit diesen theoretischen Erwägungen nicht überein. Ich brauche Sie wohl

Fig. 1.

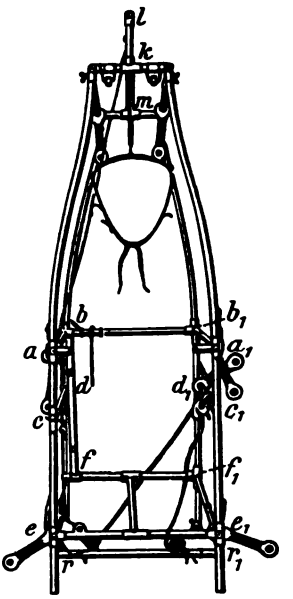

Digitized by Google

nur an die Röntgenbilder zu erinnern, welche auf dem vorjährigen Kongreß bei den Abbottschen Fällen gezeigt wurden, und an die Röntgenbilder, welche jeder, der die Methode ausübt, bei dem Abbottschen Verband zu machen Gelegenheit hat.

Fig. 2.

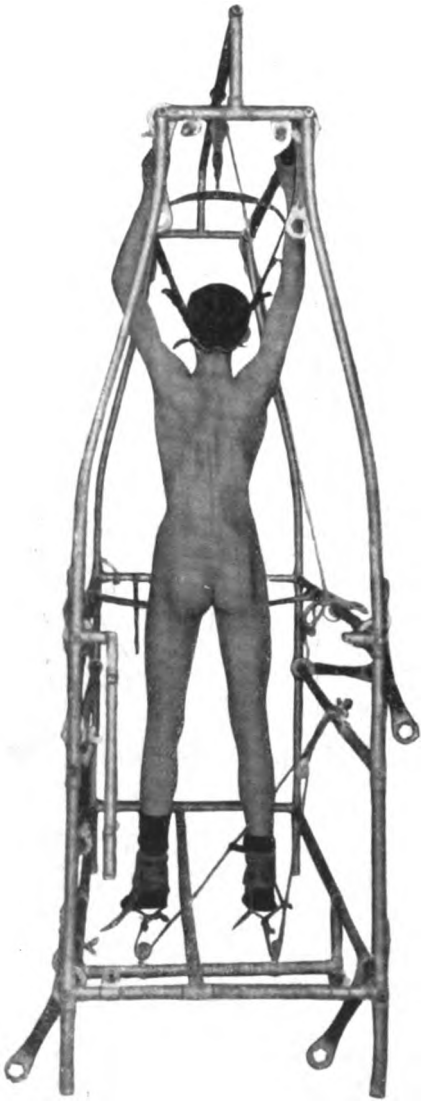

Ich habe nun das Schanzsche Verfahren seit ca. 14 Jahren in meiner Praxis durchgeführt und war mit den Resultaten selbst bei schweren Skoliosen außerordentlich zufrieden. Ich verweise auf die Schanzschen Veröffentlichungen auf dem fünften Orthopädenkongreß. Ich selbst benutze den Langeschen Meßapparat, mit dessen Bildern ich, wie ich bereits in einer in der Medizinischen Klinik 1913, Nr. 17 veröffentlichten Arbeit erwähnt habe, sehr zufrieden bin und von dem ich eine Anzahl dieses Redressement betreffende Bilder noch veröffentlichen werde.

Wie jede forcierende Streckung hat sie den Nachteil, daß der deformierende Prozeß der Skoliosenbehandlung, wie Schanz in seiner Veröffentlichung in der Berliner klinischen Wochenschrift 1913, Nr. 22 sagt, nicht ausgeschaltet oder abgeschwächt, sondern in hohem Grade angefacht wird. Gelingt es nicht, wie derselbe Autor ausführt, durch entsprechende Maßnahmen diese Anfachungen des Deformationsprozesses unschädlich zu machen, so ist das Endresultat der Redressementskur, auch wenn die-

Digitized by Google

selbe zunächst einen ganz blendenden Korrektionserfolg erzielt hatte, eine schwere Verschlimmerung der Skoliose, eine Verschlimmerung nicht etwa trotz des Redressements, sondern durch das Redressement.

Außer diesem allen Redressementsmethoden anhaftenden Mangel ist sodann bei der Calotschen Streckung noch der Nachteil zu erwähnen, daß der Rippenbuckel nicht genügend beeinflußt werden kann. Wohl wird durch einfache Streckung der Skoliose auch die Verkrümmung der Rippen wesentlich gebessert, aber eine in die Augen fallende dauernde Veränderung des skoliotischen Thorax selbst war mit dieser Methode bis jetzt noch nicht zu erzielen.

Fig. 4.

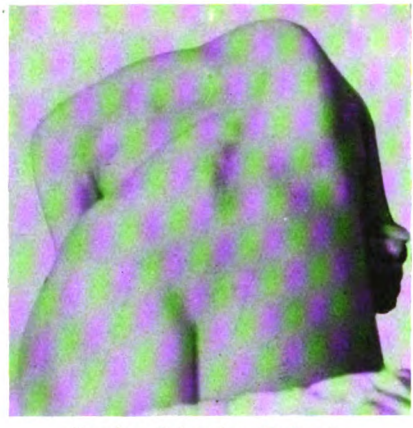

Vor dem Calotschen Verbande.

Fig. 3.

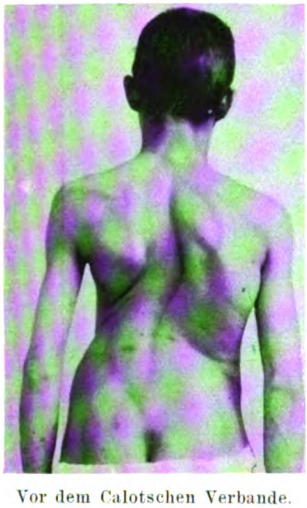

Vor dem Calotschen Verbande.

Es war deshalb in Erinnerung an die Calotsche Behandlung erklärlich, daß man durch die Abbottschen Demonstrationen geradezu verblüfft werden konnte, weil man an ihnen gerade die Deformitäten des Thorax verschwinden und teilweise in das Gegenteil sich umwandeln sah. Der Apparat, an welchem Abbott seine Verbände machte, besteht außerdem durch die technische Vollkommenheit und durch die Möglichkeit, die Abbottschen theoretischen Erwägungen vollkommen in die Praxis umzuwandeln. Leider muß der Enthusiasmus, der der Veränderung der Rippendeformitäten entgegengebracht wurde, schwinden, wenn man den skoliotischen Bogen nach der Verbandanlegung betrachtet. Es ist eben, wie das auf dem vorigen Kongreß bereits angedeutet wurde, durch den Verband eine Umdrehung der

Digitized by Google

bildungsfähigen Rippen um die schwer veränderlichen skoliotischen Wirbel erfolgt. Diese Erwägungen führten mich bereits im Jahre 1912, als ich gelegentlich einer Amerikareise von der neuen Behandlungsart

Fig. 5.

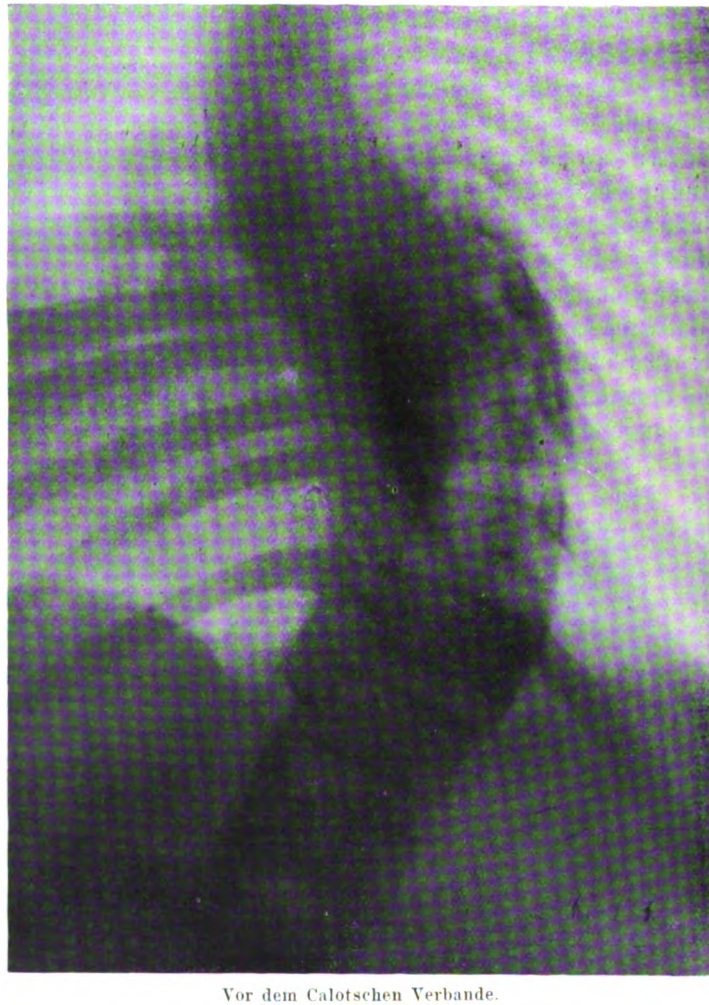

Vor dem Calotschen Verbande.

der Skoliose hörte und als ich genau dieselben wunderbaren „Heilungen", wie sie Abbott uns auf Photographien zeigte, in New York gezeigt bekam, dazu, der neuen Behandlungsart gegenüber eine äußerst abwartende Stellung einzunehmen.

Digitized by Google

Es kommt zu diesen theoretischen Erwägungen noch hinzu, daß die Gegenkrümmungen, welche bei jeder Skoliose auftreten, durch die Abbottsche Behandlung nicht nur nicht günstig beeinflußt werden können, sondern in den meisten Fällen eine Verschlechterung erfahren müssen, da sie im Gegensatz zu dem fixierten skoliotischen Bogen dem seitlichen Druck leicht nachgeben.

Fig. 6.

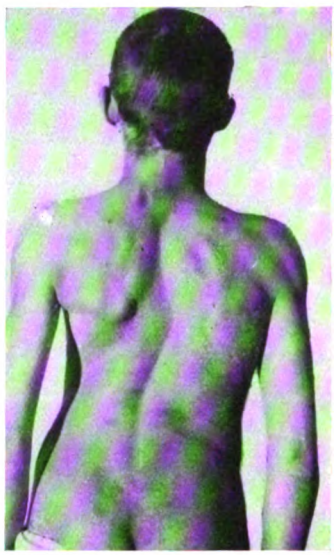

Nach dem Calotschen Verbande.

Außerdem möchte ich noch auf die Veröffentlichung Joachimsthals hinweisen, daß bei linkskonvexen Skoliosen der seitliche Druck sehr schlecht vertragen werden kann.

Wenn wir nun die Vor- und Nachteile der beiden Behandlungsmethoden von Calot und Abbott miteinander vergleichen, so wird es nach meinen Ausführungen von vornherein klar, daß die Calotsche Therapie in erster Linie auf die Skoliose selbst wirkt, wobei selbstverständlich trotz der exaktesten Methode eine vollständige Redressierung des skoliotischen Bogens am Lebenden ausgeschlossen ist. Die Abbottsche Therapie ist dagegen, wie ich mich an mehreren Fällen mit bestem Erfolge persönlich überzeugen konnte, die bis jetzt beste Methode, um bei dem deformierten Thorax sowohl durch die eingelegten Filzstücke selbst als auch durch die hierdurch hervorgerufene Aenderung der Atmung in energischster Weise einwirken zu können. Es lag deshalb nahe, daß man diese beiden Methoden bei schweren Skoliosen zu kombinieren suchte, und ich habe es jetzt an einer Anzahl Fälle im vergangenen Jahre ausprobiert. Die Zahl der Fälle ist keine so große, daß man diese Kombinationen nun als eine fertige Behandlungsmethode empfehlen sollte. Bei der Wichtigkeit, welche jede Aenderung der Skoliosentherapie für sich erfordert, ist es dagegen angebracht, diese Kombinationsmethode, von denen jede für sich bereits ausprobiert ist, auch ohne großes Material

Fig. 7.

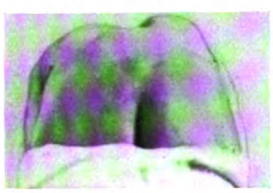

Nach dem Calotschen Verbande.

Digitized by Google

zu veröffentlichen, und ich möchte Sie bitten, sie gelegentlich nachzuprüfen.

In den ersten Fällen habe ich einem einmaligen Calotschen

Fig. 8.

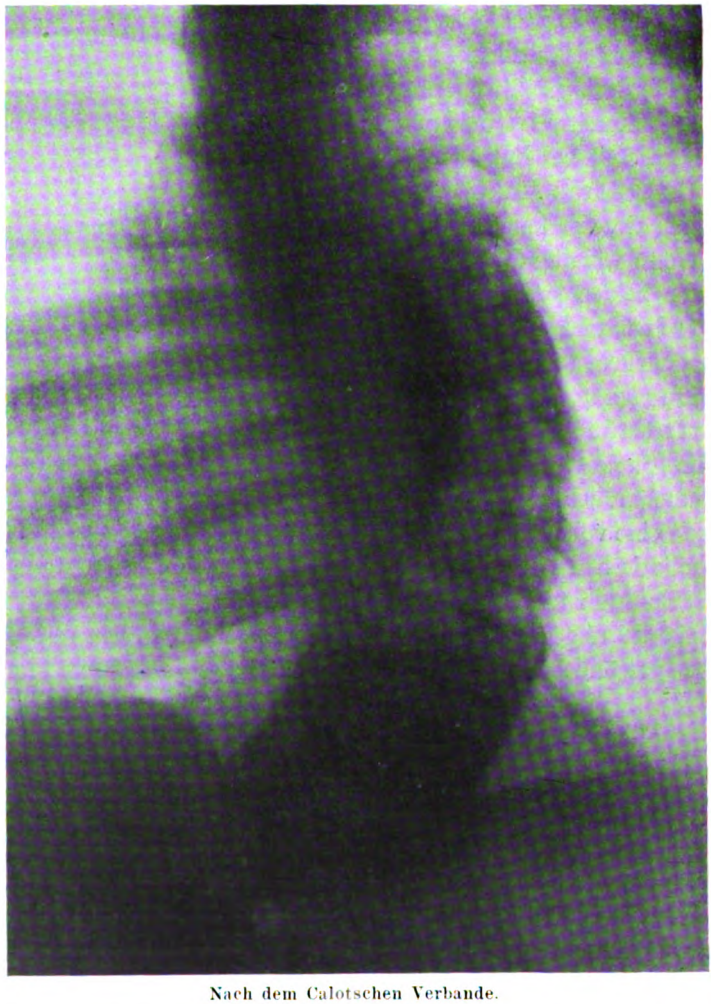

Nach dem Calotschen Verbande.

Verbande einen Abbott folgen lassen; jedoch ist es meistens besser, einem Calotschen Verbande zwei Abbotts oder auch zwei Calotschen Verbänden einen Abbott folgen zu lassen. Gerade in der Kombination dieser verschiedenen Methoden ist eine Möglichkeit

Digitized by Google

weitgehender Individualisierung gegeben. Um diese beiden Methoden besser ausführen zu können, habe ich an dem Abbott schen Rahmen eine kleine Modifikation anbringen lassen, durch die man die Streckung der Skoliose bei Vertikalsuspension mit Leichtigkeit auch daran ausführen kann, so daß man keine zwei Apparate zu diesem Verfahren notwendig hat (siehe Fig. 1 u. 2). Die Modifikation besteht darin, daß der Querstab a—a_1 der Abbott schen Originalzeichnung zum Herunterklappen eingerichtet ist und daß an den untersten Längsstangen e—f und e—f_1 eine ⌊——⌋-Verbindung r—r_1 aus Gasröhren befestigt ist. An dieser Verbindung sind unten zwei Rollen angebracht, an welchen der an dem Schanzschen Apparat (siehe Schanz, „Die statischen Belastungsdeformitäten der Wirbelsäule", Jahrgang 1904, S. 185) beschriebene Rollenzug angebracht ist. Der Zug wird gezogen durch Umlegen um die Längsstange c—d und durch deren Umdrehungen. An dem oberen Aufsatz k—l—m ist außerdem eine Vorrichtung angebracht, an der ein Kopfhalter befestigt ist, so daß der Patient hieran suspendiert werden kann[1]).

Fig. 9.

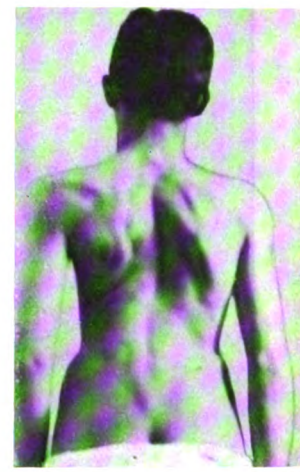

Nach dem Abbottschen Verbande.

Fig. 10.

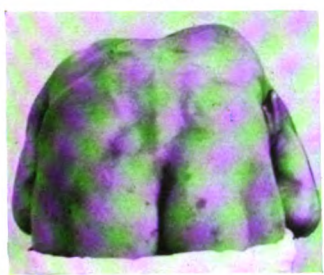

Nach dem Abbottschen Verbande.

Ein wichtiger Punkt bei der Kombination beider Behandlungsmethoden ist der, daß die Wirbelsäule bei den Calot schen Verbänden viel besser fixiert ist als beim Abbott schen, bei dem mit Absicht keine so genaue Feststellung bewerkstelligt wird. Es tritt somit bei den Calot schen Verbänden das Symptom einer künstlichen Nachgiebigkeit der fixierten Gelenke und Knochen ein, wie wir es bei Deformitäten der Extremitäten schon lange mit bestem Erfolg zur Korrektur benutzen. Wenn man auch bei der Abbott schen Behandlung selbst

[1]) Das medizinische Warenhaus in Berlin A.G. bringt diese Modifikation an seinen Apparaten auf Wunsch nach meinen Angaben an.

Digitized by Google

bei dem zweiten Verband auf einen weicheren Knochen und nachgiebigere Gelenke rechnen darf, so ist doch die Kombination dieser beiden Methoden, wie ich sie eben geschildert habe, in diesem Sinne erfolgreicher

Fig. 11.

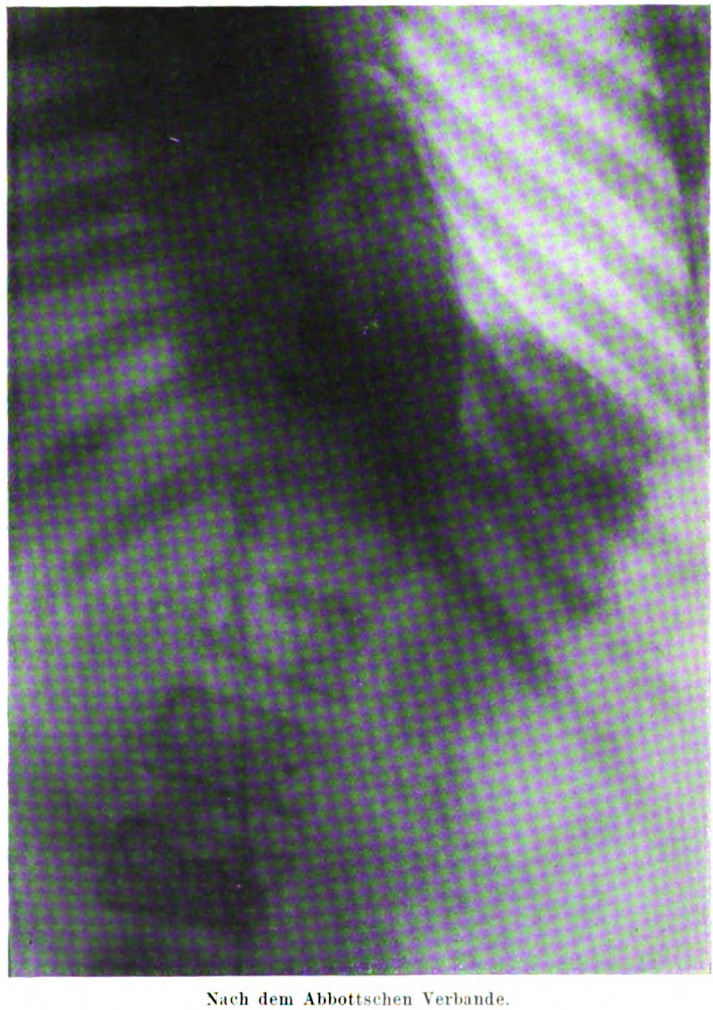

Nach dem Abbottschen Verbande.

in die Praxis umzusetzen. In der Tat wird durch diese Kombination meiner Meinung nach das Aeußerste an Redression des skoliotischen Bogens erreicht, was man überhaupt erzielen kann. Ich habe bis jetzt 6 Fälle in dieser Weise behandelt und zeige Ihnen von einem besonders

Digitized by Google

gut gelungenen Fall die Photographien und Röntgenbilder, vor und nach der Behandlung. Es handelt sich um einen 15jährigen, gut entwickelten kräftigen jungen Mann (Fig. 3—11). Durch die Streckungen des skoliotischen Bogens wird bewiesen, daß der seitliche Druck, welcher beim Abbottschen Verband angewandt wird, die erweichten skoliotischen Wirbelsäulen eher redressieren kann als die ohne Calot vorbehandelten, noch nicht gestreckten Wirbelsäulen.

Bei der Frage: „Abbott oder Calot?“ möchte ich mich nach meinen Ausführungen nicht für eine der beiden Methoden entscheiden; ich glaube vielmehr, daß die Calotsche Methode die einzige Behandlungsart zur Redression der Wirbelsäulen und Lockerung des skoliotischen Bogens ist und bleiben wird, ebenso wie die Abbottsche Behandlung in erster Linie den Rippenbuckel verändern wird, so daß durch Kombination der beiden Methoden sowohl die Skoliose selbst als auch der skoliotische Thorax soviel verändert werden können, wie es überhaupt möglich ist.

Digitized by Google

XXI.

Einige Betrachtungen über die Behandlung der Skoliose nach den Methoden von Abbott und Forbes.

Von

Dr. **L. Lamy**, Paris.

Uebersetzt von Dr. Bruno Künne, Spezialarzt für Orthopädie in Steglitz.

Mit 9 Abbildungen.

Es sind beinahe 2 Jahre, daß ich mit Dr. Jacques Calvé (aus Berck) die Abbott sche Methode in der Behandlung der Skoliose anwende. Wir haben bereits mehrmals unsere Technik und unsere Resultate[1]) bekanntgegeben. Wenn ich bei dieser Gelegenheit sage, daß unsere Technik sich sozusagen täglich in ihren Einzelheiten ändert, so ist dies insofern verständlich, als es eben nicht zwei identische Skoliosen gibt. Was die Resultate anbelangt, so sind wir stets überzeugt gewesen, daß sie den bisher mit den anderen Methoden erzielten bei weitem überlegen sind.

Auf diesen Punkt will ich jedoch heute nicht eingehen. Seit dem Beginn unserer Anwendung der Abbott schen Methode haben wir stets den Rumpf unserer Patienten vor und nach der Behandlung plastisch abgeformt (Fig. 1).

---

[1]) Eine neue Behandlung der Skoliose — die Methode von Abbott. Paris médical, 9. November 1912.

Behandlung der Skoliose nach Abbott. Krankenvorstellung. Soc. de l'Internat., 28. November 1912.

Die Abbott sche Methode auf dem Deutschen Orthop.-Kongreß 1913. Paris médical, 19. April 1913.

Behandlung der Skoliose nach Abbott. Krankenvorstellung. Soc. de l'Internat., 24. April 1913.

Behandlung der Skoliose nach Abbott. Soc. pédiatrie, 20. Mai 1913.

Technik der Abbott schen Methode zur Behandlung der Rückgratsverkrümmungen. Le mouvement médical, Juni 1913.

Digitized by Google

Wir haben an diesen Moulagen Serienschnitte ausgeführt und die Schnitte übereinandergestellt. Auf diese Weise konnten wir uns genau

Fig. 1.

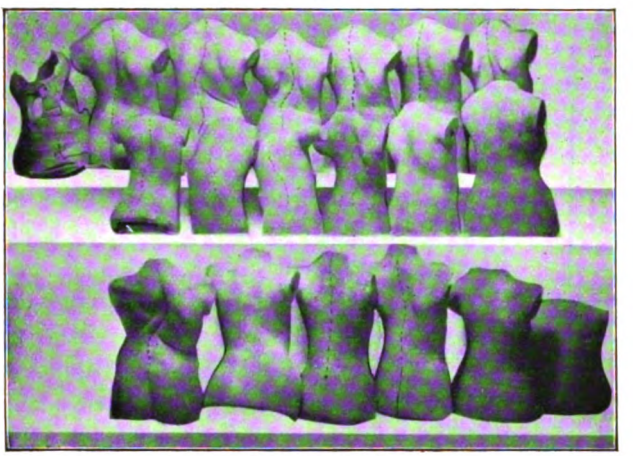

Einige Moulagen.

über die erreichten Erfolge Rechenschaft geben, was in dem Maße weder die Photographie noch das Röntgenbild ermöglicht.

Wir haben gesehen, daß die Form jedes Segmentes sich verändert,

Fig. 2.

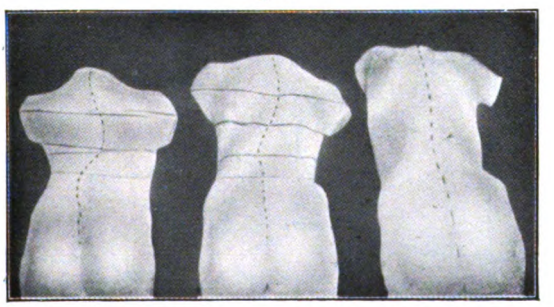

Abgüsse, im Zwischenraum von 2 Monaten angefertigt. Man achte auf die Zunahme der Körpergröße.

und daß die beiden Hälften des Brustkorbes die Neigung haben, sich symmetrisch zu gestalten. Dies ist aus einer ganzen Anzahl von Abbildungen, welche wir bereits dem Kongreß für Chirurgie vorgelegt haben, ersichtlich (Fig. 2, 3, 4 u. 5).

Aber noch ein anderes Ergebnis, welches wir bisher nur angedeutet

Digitized by Google

haben, beansprucht bei der Methode ein hervorragendes Interesse. Wir haben beispielsweise dargestellt, daß wir an vielen unserer Patienten, welche wir als gebessert und selbst als geheilt betrachtet haben, wie dies die Moulagen, die Röntgenbilder und Photographien zeigen, nur einen sehr geringen Unterschied an den Querschnitten vor und nach der Behandlung gefunden haben (Fig. 6, 7, 8 u. 9).

Fig. 3.

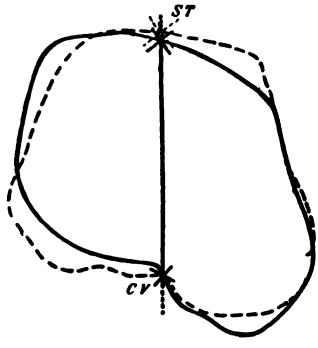

Schnitte der beiden ersten Abgüsse in Höhe der Schulterblätter. Die volle Linie zeigt den Umriß vor der Behandlung, die punktierte nach der Behandlung an. Man sieht deutlich, wie der Buckel sich abplattet und die hohle Seite sich auffüllt.

Auf den ersten Blick scheint ein Widerspruch zwischen diesen beiden Befunden zu bestehen. Die Erklärung ist jedoch eine sehr einfache. Es handelt sich in solchem Falle immer um das Adoleszentenalter, d. h. um einen nur wenig formbaren Thorax. Die Rippen lassen sich durch die ausgeübten Pressungen nur in geringem Maße umformen. Nichtsdestoweniger wird, da von der einen Seite ein Druck wirkt, auf der anderen aber ein leerer Raum vorhanden ist, das ganze Thoraxsegment sich als ein starrer Block nach dieser Seite begeben und so dem Rumpf seine ursprüngliche Gestalt wiederzugeben streben.

Fig. 4 u. 5.

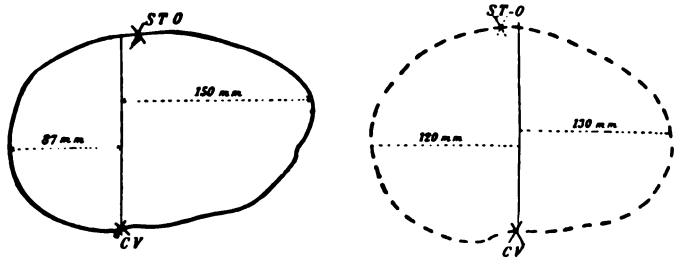

Querschnitte der Lendengegend, welche an der Hand von Messungen die Neigung zur Symmetrisation dartun sollen. Wenn man eine antero-posteriore Ebene durch die Wirbelsäule gehen läßt, so teilt sie den Körper in zwei ungleiche Hälften. Vor der Behandlung steht die Brustbein-Nabellinie rechts von dieser Ebene. Nach der Behandlung steht diese Linie links, und es besteht eine deutliche Tendenz zur Ausgleichung beider Oberflächen.

Man darf übrigens hieraus nicht schließen, daß der Rumpf, anatomisch gesprochen, seine ursprüngliche Form wiedergewinnt. Es ist selten, daß die Wirbelsäule ihren geradlinigen Verlauf wieder einnimmt; selbst in den bestkorrigierten Fällen bleibt, wenn Keilwirbel bestanden

Digitized by Google

haben, stets eine kleine, winklige Abweichung mit sehr kurzem Halbmesser übrig, die zu beseitigen unmöglich ist.

Man hat in letzter Zeit viel von der Methode von Forbes gesprochen und hat die beiden Verfahren einander gegenübergestellt.

Fig. 6.

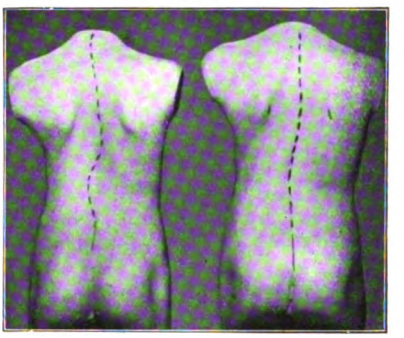

Vergleichung der Abgüsse. Die Besserung ist viel deutlicher als auf den Schnitten dieser Abgüsse, welche zeigen, daß wir nur wenig auf die Rotation eingewirkt haben.

Wir haben die Ehre gehabt, mit Forbes zusammen zu arbeiten, und wir haben seine Methode versucht. Wir haben mit beiden Methoden eine Reihe von Experimenten angestellt: es ist uns unmöglich, die Resultate mitzuteilen, aber soviel dürfen wir schon sagen, daß die beiden Methoden

Fig. 7.

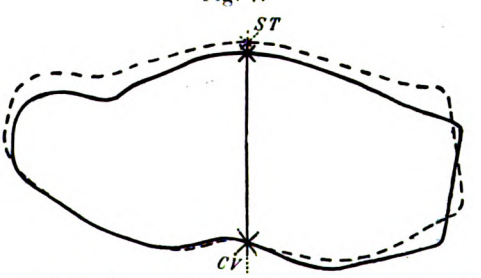

Abgesehen von den subklavikularen Abflachungen scheint wenig Unterschied vorhanden zu sein.

einander nicht grundsätzlich gegenüberstehen, daß sie sich sogar zuweilen in glücklichster Weise ergänzen. Wir haben einen Kranken im Beginn mit der Abbottschen Methode behandelt und darauf die Heilung mit dem Verfahren von Forbes zu Ende geführt[1]).

[1]) Ein Wort über die Methode von Abbott. Presse médicale, 18. März 1914. Die Abbottsche und die Forbessche Methode. Paris médical, 11. April 1914.

Digitized by Google

Man darf die beiden Methoden übrigens nicht unterschiedslos anwenden; so erschien es uns, als ob die Forbessche Methode in gewissen Fällen die Lendendeformität vermehrt habe.

Fig. 8.

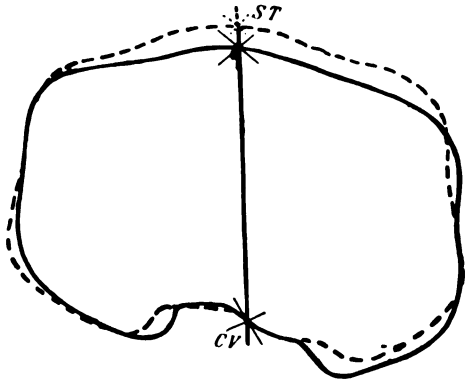

Es ist keine erhebliche Formveränderung zu bemerken.

Fassen wir zusammen, so scheinen nach unseren Studien an Moulagenquerschnitten die beiden Verfahren von Abbott und Forbes

Fig. 9.

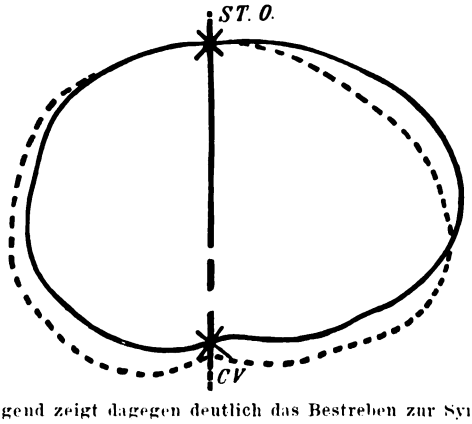

Die Lendengegend zeigt dagegen deutlich das Bestreben zur Symmetrisation.

einen sehr großen Fortschritt in der Skoliosenbehandlung darzustellen. Wir schätzen uns glücklich, wieder einmal denen, die uns diesen neuen Weg gezeigt haben, unseren Dank aussprechen zu können.

Digitized by Google

XXII.

Aus der Berlin-Brandenburgischen Krüppel-, Heil- und Erziehungsanstalt (Oskar-Helene-Heim) in Berlin-Zehlendorf.

Die physiologischen Forderungen der Sehnenverpflanzung insbesondere der Sehnenscheidenauswechslung.

Von

Prof. Dr. **K. Biesalski,**

Direktor und leitender Arzt.

Mit 29 Abbildungen.

Meine Herren! Was ich hier vorzutragen die Ehre habe, ist das Ergebnis jahrelanger Arbeiten und Versuche, ganz besonders des letzten Jahres, seitdem Mayer an meiner Klinik die gestern vorgeführten Untersuchungen vorgenommen hat, die Sie als Einleitung und Ergänzung meiner heutigen Ausführungen betrachten wollen. Das in Rede stehende Gebiet ist zu groß, als daß ich alles in extenso vortragen könnte; unsere gemeinsame Arbeit erscheint in Buchform im Herbst des Jahres[1]) bei Julius Springer (Berlin) unter dem Titel „Die physiologische Sehnenverpflanzung". Dort ist alles im einzelnen genau beschrieben und durch Hunderte von Abbildungen erläutert; hier kann ich nur Stichproben des Wichtigsten bringen, um einen zusammengedrängten Abriß der hauptsächlichen physiologisch-mechanischen Gesetze zu geben, die wir bei der Sehnenverpflanzung am Fuß zu beachten haben. Sie setzt sich zusammen:

1. aus Aenderung der Kraftverteilung. Soweit diese sich auf Tonus, Verhältnis der Muskelmasse, Zugrichtung und Länge der Fibrillen zur Kraftentfaltung bezieht — so unterlasse ich hier jede Erörterung.

2. aus Aenderung des reinen Bewegungsmechanismus.

[1]) Gleich nach Beendigung des Krieges, da das Manuskript schon im August 1914 fertig war.

Digitized by Google



Fig. 1. Apparat, um die Muskelbewegungsmechanik zu studieren.

Hier lasse ich wiederum fort, was sich auf die den Gelenken durch ihre Lage und Gestalt innewohnenden Kräften erstreckt.

Dagegen will ich das untersuchen und vortragen, was die Wahl des Ansatzpunktes und den Verlauf der überpflanzten Sehne an Be-

Digitized by Google

deutung für das Resultat der Sehnenverpflanzung hat, und beschränke mich auch hier nur auf den Fuß.

Es ist bekannt, daß jede Bewegung am Fuß die Zusammenarbeit mehrerer Muskeln zur Voraussetzung hat, und doch wird dieses wichtige Gesetz nicht genügend beachtet, weder bei der Indikation noch bei der Operation, weil es in seinen Einzelheiten noch nicht genügend zerlegt und erkannt ist.

Um zu studieren, wie die Muskeln einzeln, synergistisch und antagonistisch in der reinen Bewegungsmechanik arbeiten, habe ich einen Apparat konstruiert, dessen Grundgedanke von Fick stammt — Mollier hat ihn für die Schulter, Roith für die Hüfte verwandt — und habe ihm diejenige Anordnung gegeben, die für meine besonderen Zwecke am geeignetsten ist, dazu eine große Zahl technischer Verbesserungen und Zusätze, insbesondere die neue Methode der graphischen Messungen (Fig. 1).

Fig. 2.

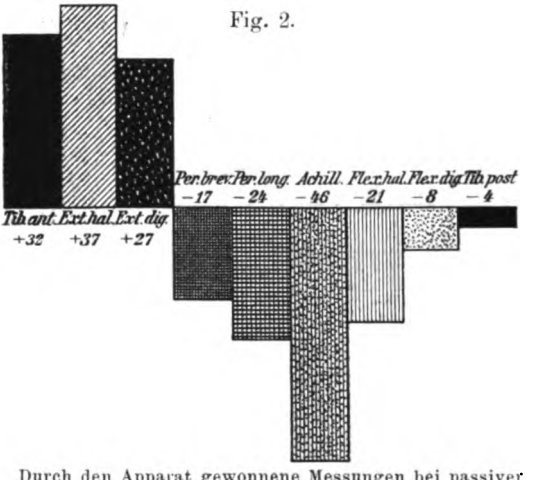

Durch den Apparat gewonnene Messungen bei passiver Plantarflexion aus Dorsalflexion.

Von einem Unterschenkel sind nach Entfernung aller Muskulatur alle Sehnen mit Fäden versehen, die über Rollen zu Gewichtsschalen laufen. Annäherung oder Entfernung der Muskelansatzpunkte müssen sich im Heben oder Senken der Schalen bemerkbar machen, deren Ausschlag kreisrunde Scheiben mir an einem Millimeterpapier anzeigen. Mache ich also passive Bewegungen mit dem Fuß, so geben mir die Zeiger an, welche Muskeln dabei beteiligt sind und in welchen Breiten ihre Ansatzpunkte sich nähern und entfernen, d. h. wie stark sie ausholen, um ihre Wirkung zu entfalten. Ueber die dabei angewandte Kraft sagt der Apparat bei dieser Anordnung noch nichts.

Fig. 2 zeigt z. B. die passive reine extreme Plantarflexion aus extremer Dorsalflexion.

Nach unten hin sieht man die Plantarzieher, Achilles am weitesten

Digitized by Google

ausholend, dann Peroneus longus, dann Flexor hallucis; Tib. post. am wenigsten, da jede supinatorische und adduktorische Komponente fehlt.

Nach oben hin die Dorsalzieher, davon am stärksten der Extensor hallucis, der der reinste Dorsalextensor ist.

Der Gesamtausschlag ist nach unten hin — von der Horizontalen zur Planta — stärker, denn an ihr sind sechs Muskeln beteiligt, d. h. zwei Drittel aller Fußmuskeln sind Plantarzieher, die aber sehr

Fig. 3.

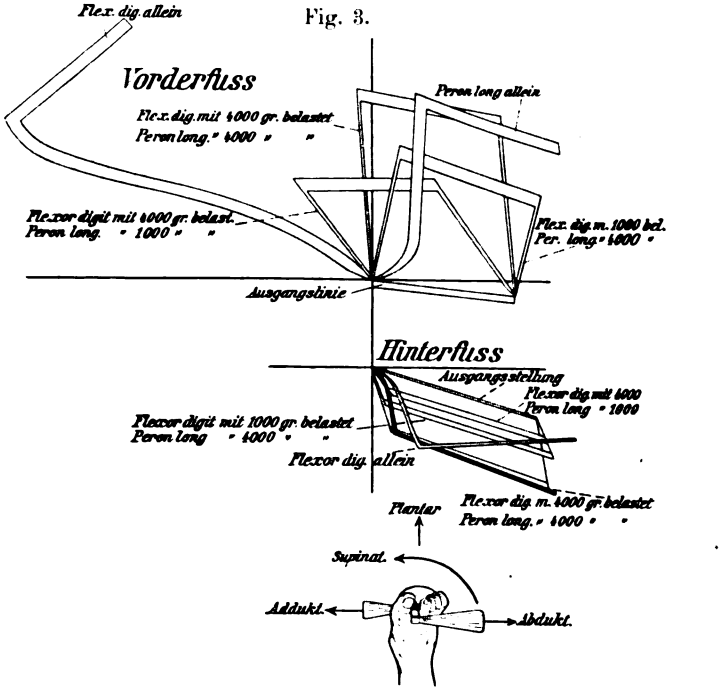

Vergleich des M. peroneus longus und des M. flexor digitorum longus.

ungleichmäßig teilnehmen; nur ein Drittel sind Dorsalzieher, dafür sind diese alle ziemlich gleich angespannt.

Aehnliche Bilder ergeben andere passive Fußbewegungen, z. B. extreme Supination aus extremer Pronation und ähnliches.

Verkehre ich am Modell die Versuchsanordnung in ihr Gegenteil, d. h. ziehe ich an den einzelnen Gewichtsschalen oder an mehreren, oder belaste ich sie mit verschiedenen Gewichten, so kann ich die aktive Betätigung eines Muskels nachahmen oder mehrerer Muskeln, Synergisten wie Antagonisten, ich kann die relative Kraftverteilung inner-

Digitized by Google

halb einer zusammenarbeitenden Muskelgrupe studieren oder ich kann mir jedes Lähmungsbild herstellen dadurch, daß ich einige Muskeln stark, andere schwach oder gar nicht belaste.

Diese einzelnen oder gruppenweis arbeitenden Muskelwirkungen kann ich in jeder Lage des Fußes untersuchen, wobei das Schwergewicht als neue Kraft hinzukommt, indem ich das ganze Unterschenkelpräparat in dem Stativ nach vorne, oben, hinten schwenke und es um die Längsachse des Unterschenkels drehe. Die Fäden gehen aus jeder Lage zu ihren Rollen und Schalen. Um nun die durch aktive Muskelwirkungen hervorgerufenen Fußbewegungen zu studieren, habe ich vorne und hinten entsprechend der Längsachse einen Holzpflock eingeschlagen, der einen seitlichen Flügel trägt. Der eine rote Punkt entspricht ungefähr der Spitze der Fußachse, seine Aufwärtsbewegung ist Extension, seine Seitwärtsbewegung Adduktion oder Abduktion. Am Ende des Flügels ist ein zweiter Punkt, der mit dem ersten verbunden eine Linie hervorbringt, die in der horizontalen Ebene durch die Fußachse geht.

Fig. 4.

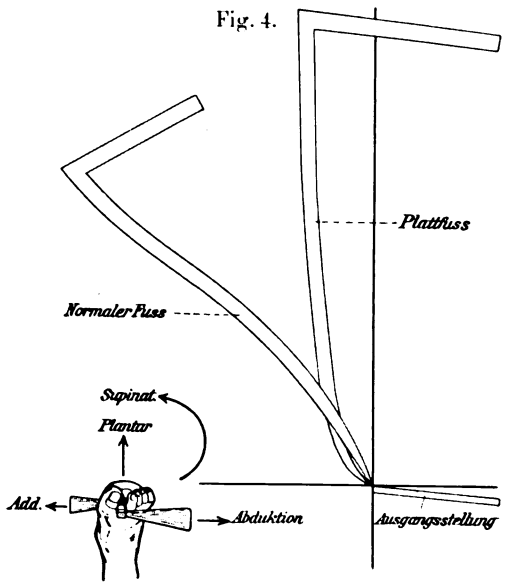

Kurven des M. flexor hallucis longus eines gesunden und eines Plattfußes.

Alle drei Bewegungen werden auf Glasplatten mittels Diopters gezeichnet; dabei wird für Pronation und Supination sofort der richtige Winkel angegeben, für Extension und Abduktion nur eine Linie, die einem Winkel entspricht, den man messen könnte. Der Einfachheit halber und weil es graphisch besser darzustellen ist, werden diese Linien direkt wiedergegeben.

So kann man nun die mechanische Wirkung jedes Muskels graphisch darstellen und im einzelnen studieren.

Fig. 3 bringt die so gewonnenen Einzelkurven des Flexor digitorum und Peroneus longus und zwar, wie die kleine Zeichnung rechts

Digitized by Google

unten zeigt, bei vertikaler Erhebung des Unterschenkels, so daß die Sohle nach oben schaut. Die horizontalen schwarzen Linien geben die Abszisse des Nullpunktes (Ausgangsstellung) wieder, die schwarze Senkrechte ist die entsprechende Ordinate. Alles, was nach oben von der Abszisse liegt, ist Plantarflexion, was nach unten liegt, Dorsalflexion; alles, was nach links von der Ordinate liegt, ist Adduktion, was nach rechts liegt, Abduktion. Der schräg vom Nullpunkt abgehende schwarze Balken ist die Ausgangsstellung des oben beschriebenen Holzflügels, seine Drehung ist Supination bezüglich Pronation. Zur Erläuterung aller dieser Bewegungen dienen die neben der kleinen Hilfszeichnung des Fußes angebrachten Pfeile und Bezeichnungen.

Fig. 5.

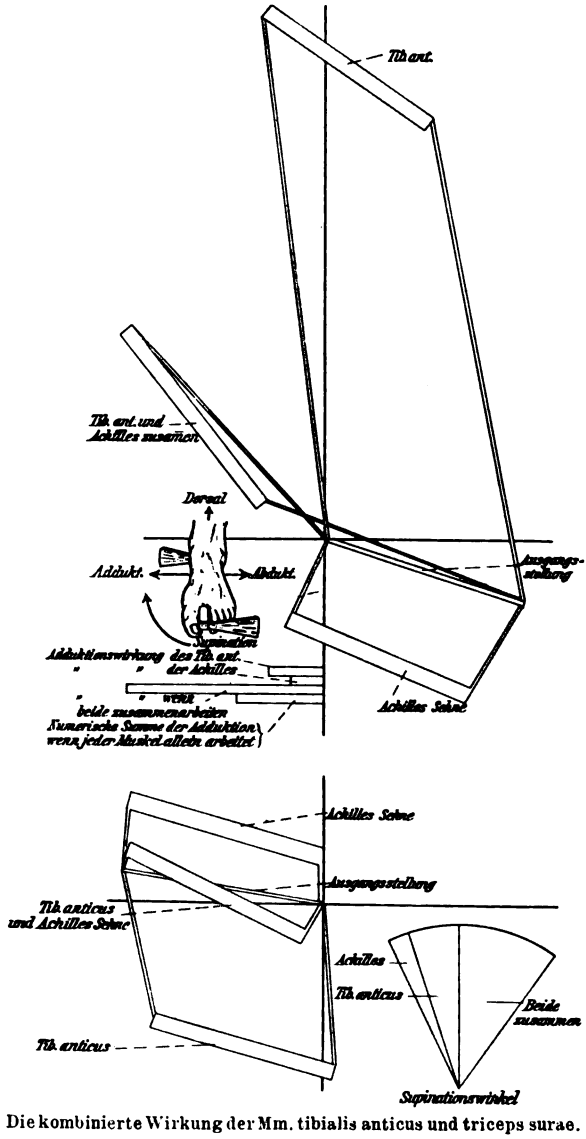

Die kombinierte Wirkung der Mm. tibialis anticus und triceps surae.

Betrachtet man nun so die Kurve, so sieht man, daß der Flexor digitorum stärker adduziert als plantarflektiert und daß er außerdem kräftig supiniert: der Balken am Ende der Kurve hat sich gegenüber der

Digitized by Google

Ausgangsstellung beträchtlich gedreht. — Der Peroneus longus ist im Gegensatz dazu erheblich stärker in der Plantarflexion als in der Abduktion, denn seine horizontale Erhebung ist weit größer als seine seitliche Entfernung von der Nullpunktlinie; die Pronation (vgl. die Balken) ist mäßig.

Die Kurven beider Muskeln verlaufen nicht geradlinig — sie sind von Zentimeter zu Zentimeter gezeichnet —, Ursache dafür ist die richtunggebende Einwirkung des Hueterschen Talotarsalgelenks, das von Fick in seiner Wirkung genau zerlegt ist. Denn diese Biegungen der Kurven sind nur durch mechanische, außerhalb liegende Beeinflussungen zu erklären, weil ja der Muskel selbst an seinem Strang unverändert weiterzieht. An den anderen Kurven der gleichen Figur sind die Anfangs- und Ausgangsstellung des Balkens nur durch gerade Linien verbunden, obwohl natürlich auch hier der Weg, den die Markierungspunkte zurücklegen, ein gewundener ist. An ihnen, die eine gemeinsame Tätigkeit der beiden Muskeln bei wechselnder Belastung darstellen, sieht man, wie der mit größerer Kraft (Belastung) arbeitende Muskel der Bewegung seine Gepräge aufdrückt und nur bei gleicher Belastung eine nahezu reine Plantarflexion zustande kommt.

Die Kurven des „Hinterfußes" geben die Bewegung der Hacke wieder. Hier wird unter Abduktion die gleiche Bewegung verstanden wie beim Vorderfuß, nämlich das Abweichen gegen den Malleolus fibularis hin; unter Adduktion die Bewegung gegen den Malleolus tibialis hin. Die Kurven der Hacke sind hier, wie auch in späteren Bildern, so gezeichnet, wie sie der Betrachter sieht, der von den Zehen her den Fuß in der Stellung des Hilfsbildes erblickt. Beim Zug des Flexors geht sie sinngemäß nach der anderen Seite, aber trotz Abduktion tritt eine kräftige Supination auf; beim Peroneus aber weicht sie nach derselben Seite ab wie der Vorderfuß, ohne daß ihre Pronation sich wesentlich vermehrt. Auch die Kurven der kombinierten Muskelbewegung gehen sämtlich nach der Abduktionsseite, obwohl von den entsprechenden Kurven des Vorderfußes eine ebenfalls in Abduktion ist, nämlich die, wo der Peroneus die stärkere Belastung hat.

Bei anderen Muskeln und Kombinationen ergeben sich ähnliche Bilder. Das bedeutet:

1. Nicht immer ist — wie gelehrt wurde — Abduktion unter allen Umständen mit Pronation verbunden.

2. Die Hacke geht nicht immer sinngemäß mit dem Vorderfuß mit, wie bei einem starren Stab, dessen Drehpunkt ähnlich liegt.

Digitized by Google

3. Die Streckbewegung (Dorsal-Plantarflexion) wird fast immer sinngemäß auf die Hacke übertragen. Die Seitenbewegung aber (Abduktion — Adduktion) und die Kantung (Pronation — Supination) geht fast immer in den Talotarsalgelenken teilweis unter oder wird in ihr Gegenteil abgeändert, augenscheinlich unter Einwirkung des (hier nicht näher zu beschreibenden) Mechanismus dieser Gelenke, bei dem überdies die Dehnbarkeit der Bänder noch mitspricht.

Der Peroneus ist also ein Plattfußmuskel katexochen, indem er nicht nur den Vorderfuß, sondern auch den Hinterfuß abduziert und außerdem proniert; diese seine Wirkung steigert sich noch bei der Paralyse der Gelenke; es brauchen also die Peronei nur ein geringes Uebergewicht zu haben, so muß mit Notwendigkeit ein stetig sich verschlechternder Plattfuß entstehen, zumal sie z. B. in der eben gezeigten Kombination den weiten Adduktionszug des Flexor digitorum spielend überwinden.

Wie sehr chronisch veränderte Gelenkstatik die Muskelbewegungen beeinträchtigt, zeigt der Vergleich zwischen der Kurve des Flexor hallucis bei einem normalen und bei einem alten fixierten Plattfuß (Fig. 4).

Bei dem einen hat er eine elegante weiche Kurve von Adduktion, Plantarflexion und Supination, bei dem anderen ist sie zur überwiegenden Plantarflexion erstarrt, die Supinationskraft ist gänzlich gebrochen. Diese Plantarflexion ist beim Plattfuß erheblich größer als beim normalen Fuß, weil durch mechanische Behinderung der Adduktions- und Supinationskomponente der Extensionsausschlag anschwillt. Diesem Gesetz werden wir noch öfter begegnen.

Was folgt aus allen diesen Betrachtungen?

Die Beschaffenheit der Fußwurzelgelenke ist von höchster Bedeutung für die Fußbewegung. Sind die Bänder schlaff oder stehen die Gelenkflächen infolge von Deformierung inkongruent zueinander oder trifft gar beides zusammen, so müssen die Muskelbewegungen falsch übersetzt werden. Die praktische Folgerung ist: Deformierungen muß man mit Aufbietung aller Kräfte von Anfang an verhindern; sind sie trotzdem eingetreten, so muß man durch Beseitigung der Deformierung eine physiologische Gelenkmechanik schaffen und durch Verhinderung zweckloser Ueberdehnungen die Straffung der Gelenkverbindungen fördern, dann den Muskeln Zeit lassen, unter gebesserten statisch-mechanischen Verhältnissen zu arbeiten, und noch lange nicht zum Messer greifen.

Digitized by Google

Meine Herren! Diese Forderungen sind nicht neu, aber hier haben Sie den Beweis schwarz auf weiß, wie berechtigt und notwendig sie sind.

Das Modell zeigt aber noch andere interessante Erscheinungen der synergistischen Muskeldynamik. Der Tibialis anticus ist allein ein starker Dorsalextensor, dagegen ein sehr mäßiger Adduktor und Supinator. Wenn er dagegen zweckmäßig gebraucht wird, am besten durch die Achillessehne, so sinkt seine dorsalziehende Komponente, dagegen steigt seine adduktorische und supinatorische.

Das ist ein allen Muskeln innewohnendes Gesetz, das sehr hohe Bedeutung für die Indikation und Auswahl der Sehnenverpflanzung hat und zweifellos manche unbeabsichtigte Nebenwirkung bei den Operationen ausgeübt hat, manchmal im unerwünschten Sinne, manchmal im erwünschten; Mißerfolg wie Erfolg sind dann beidemal mit Unrecht der Operation zugeschrieben.

Dieses Gesetz, das man den ausgleichenden Richtungswechsel der Bewegung nennen könnte, und das sich überall erkennen läßt, wird in klassischer Weise beim Zusammenarbeiten von Tibialis anticus und Achilles dargestellt (Fig. 5).

Fig. 6.

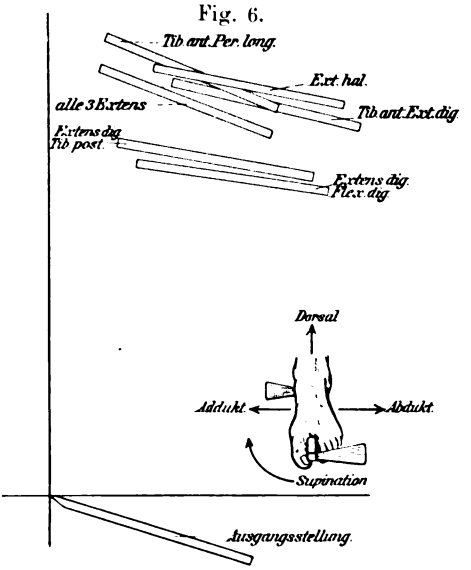

Gleiche Wirkung verschiedener einzelner Muskeln und Muskelkombinationen.

Beide sind nur mäßige Supinatoren und Adduktoren; gebraucht man aber in passender Weise den Dorsalzug des Tibialis, so steigert sich bei dieser Kombination die Adduktion und Supination in ganz enormer Weise, so daß sie größer werden als bei beiden Muskeln zusammengenommen; die Adduktion steigt auf mehr als das Doppelte der gleichen Wirkung beider Muskeln, der Supinationswinkel, der bei beiden zusammengenommen 25 Grad beträgt, steigt auf 35 Grad.

Schon bei dem Nachbarmuskel, dem Extensor hallucis, ist dieser Kraftzuwachs zwar vorhanden, aber in weit geringerem Grade; augenscheinlich ist die Verlaufsrichtung der Sehne des Tibialis anticus so

Digitized by Google

gelegt, daß sie für die mechanischen Hilfskräfte der Fußwurzelgelenke das Optimum darstellt. Anderseits ist dies eine gute Indikation für die Auswechslung des Tibialis anticus durch den Extensor hallucis.

Daß ein solches Plus erreicht wird, kann nur daraus erklärt werden, daß die Gelenkmechanik der Tendenz zum adduktorischen und supinatorischen Kräftezuwachs noch zu Hilfe kommt.

Aber noch ein weiteres Beispiel muß ich aus dem Synergismus anführen, nämlich die bekannte, aber hier in ihrer Reichhaltigkeit unbezweifelbar graphisch dargestellte Tatsache, daß die Natur die Möglichkeit besitzt, dieselbe Bewegung auf die verschiedenartigste Weise zustande zu bringen, z. B. kann die Fußstellung, die der Extensor hallucis allein zustande bringt, nahezu ebenso bewirkt werden, wenn andere Muskeln, Synergisten und Antagonisten in fein abgestimmter Kraftverteilung zusammenarbeiten; Tibialis anticus plus Peroneus longus, Tibialis anticus plus Extensor digitorum, Extensor digitorum plus Tibialis posticus, Extensor digitorum plus Flexor digitorum, alle drei Extensoren und noch andere Kombinationen (Fig. 6).

Fig. 7.

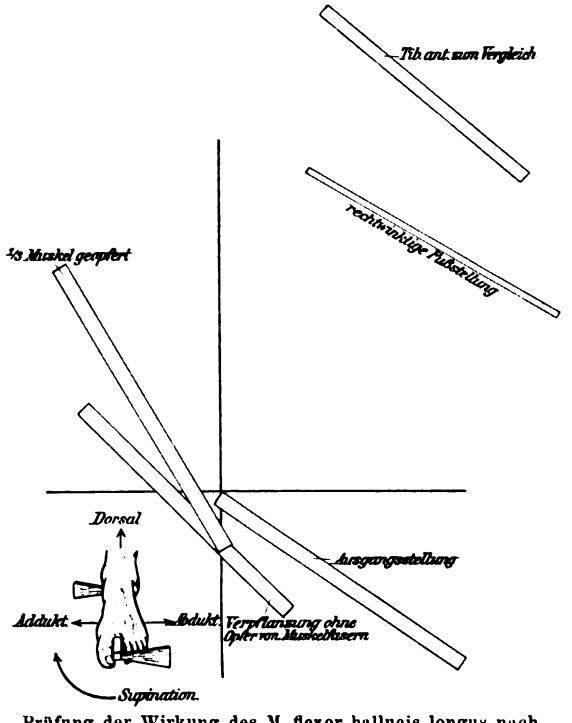

Prüfung der Wirkung des M. flexor hallucis longus nach Verpflanzung auf den Naviculare.

Was besagt das?

1. Wir sollen uns nicht mit der ersten Diagnose begnügen, sondern die Lähmung lange Zeit studieren, in den verschiedensten Haltungen des Fußes und indem wir künstliche Bremsen durch Widerstände mit der Hand schaffen, d. h. wir sollen nicht immer gebannt nur auf den einen

Digitized by Google

Muskel schauen, den wir ersetzen wollen, sondern sollen den Synergismus betrachten.

2. Wir sollen bei der Behandlung wiederum synergistisch denken, z. B. bei bestimmter Fußhaltung einen der Antagonisten kräftigen, der vielleicht dem gelähmten Muskel erst die richtige Hilfe gibt.

3. Die Bedeutung, welche nach den graphisch geführten Beweisen der kongruenten Gelenkstellung, der physiologischen Straffheit des Bandapparates, dem Eigengewicht des Fußes, dem Gesetz des ausgleichenden Richtungswechsels der Bewegung, dem Ersatz jeder Muskelbetätigung durch andere Kombinationen, kurz dem ganzen statisch-mechanischen und dynamischen Synergismus zukommt, lassen es als unzweifelhaft erscheinen, daß der Erfolg oder das Mißlingen einer Sehnentransplantation nicht ohne weiteres der Operation allein aufs Gewinn- oder Verlustkonto geschrieben werden darf, sondern daß beabsichtigte oder unbeabsichtigte Nebenwirkungen auf eine der genannten Kräfte des Synergismus gelegentlich schon allein ausreichen können, um das Endergebnis zu zeitigen. Z. B. kann die Verpflanzung der Peronei auf die Innenseite des Fußes allein schon darum ein glänzendes Resultat haben, weil ihre Durchtrennung und Ausschaltung genügt, um durch

Fig. 8.

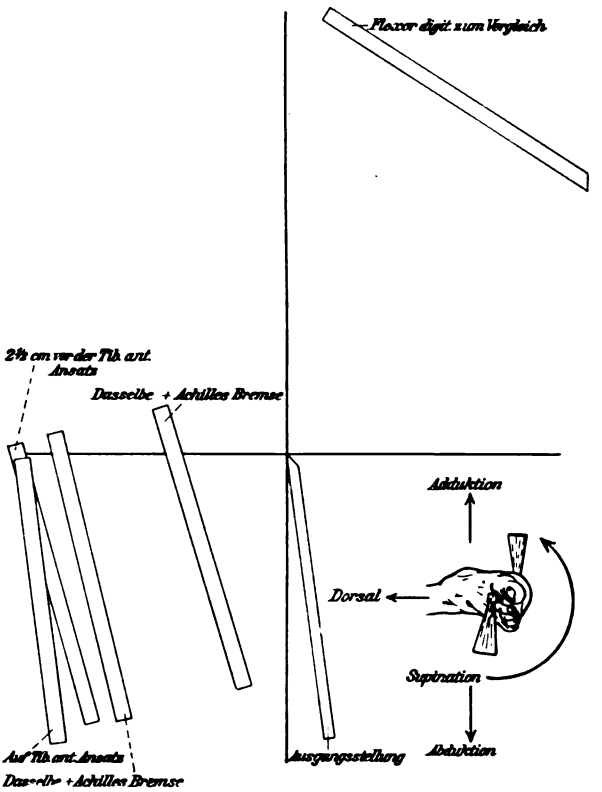

Prüfung der Vorteile der freien Wahl des Ansatzpunktes.

Digitized by Google

Fig. 9.

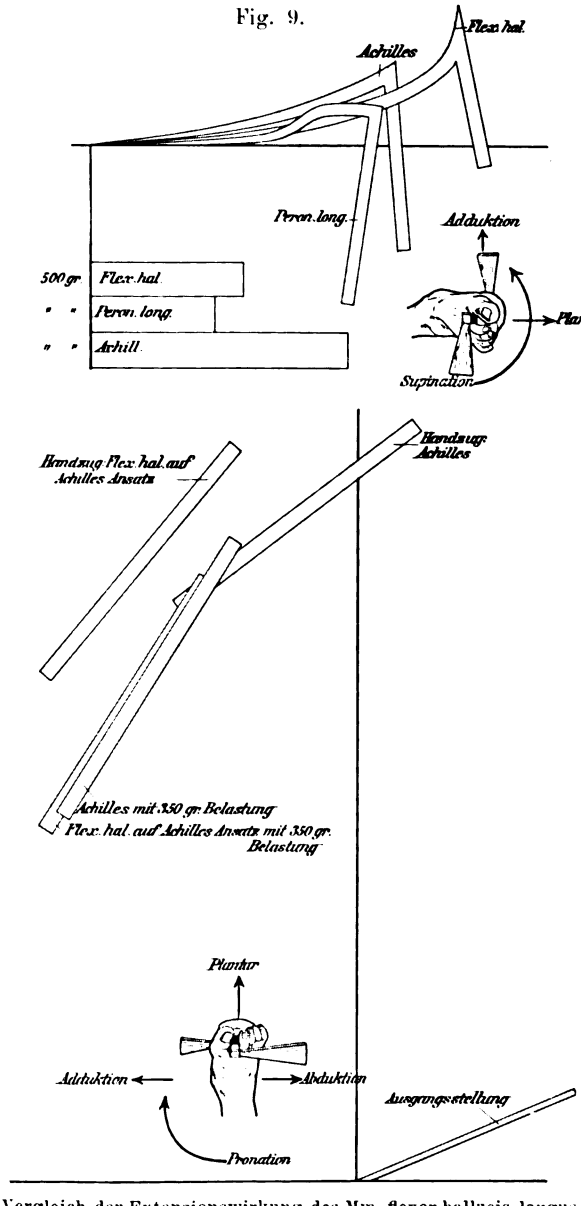

Vergleich der Extensionswirkung des Mm. flexor hallucis longus peroneus longus und triceps surae.

sie behinderte supinatorisch-adduktorische Kräfte zur Entfaltung zu bringen, während die verpflanzten Muskeln selbst vielleicht in Verwachsungen fest eingemauert und längst degeneriert sind.

Es lag nun nahe, mit dem Modell auch Operationen nachzuprüfen; das kann man gut machen und erhält sehr wertvolle Aufschlüsse.

Auch hieraus einige Stichproben!

Bei der Ueberpflanzung des Flexor hallucis auf das Naviculare (Fig. 7) erreicht man ohne Opferung von Muskelfasern, also bei winkliger Verlagerung gar nichts, nach Opferung von einem Drittel der Muskelfasern und immer noch etwas winkligem Sehnenverlauf nicht viel mehr; jedenfalls erhebt sich der Fuß noch längst nicht bis zum rechten Winkel. Dabei ist stets ideale Gleitung vorausgesetzt. Zum Vergleich ist der Zug

Digitized by Google

des Tibialis anticus als die anzustrebende Dorsalwirkung mit eingezeichnet.

Wichtig ist die Prüfung der Frage, ob die freie Wahl des Ansatzes Vorteile bringen kann.

Der Extensor digitorum wurde mitsamt seiner Scheide (nach Mayer) verpflanzt:

1. auf den Ansatz des Tibialis anticus;
2. $2^1/_2$ cm weiter vor und etwas mehr unter den Knochen (Fig. 8).

Fig. 10.

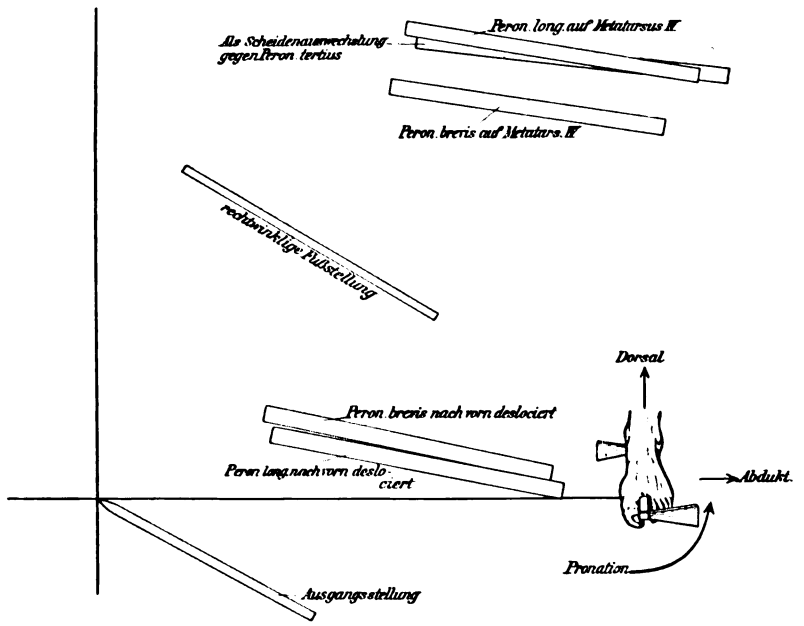

Prüfung der Wirkung der Mm. peronei nach einfacher Dislokation und nach Verpflanzung auf die Basis Metatarsi V.

Dabei ergab sich kein Unterschied.

Dann wurde bei beiden Befestigungsstellen mit Achilles gebremst, dabei zeigt sich etwas mehr Adduktion, aber wenig, bei dem weiter vorn befestigten Ansatz weniger Dorsalflexion. Das kann Zufall sein; vielleicht wurde am Achilles etwas stärker gezogen.

Für diese Operation ist es also ohne Belang, wo der Sehnenansatz gewählt wird.

Auch die Prüfung der Kraft gibt interessante Aufschlüsse. Fig. 9 ist die Wirkung an Achilles, Peroneus longus und Flexor hallucis dargestellt.

Digitized by Google

Achilles zieht mit 500 g doppelt so viel und mehr als jeder der anderen, die seine 500-g-Höhe erst mit dem 4—5fachen Gewicht erreichen.

Verpflanzt man nun Flexor hallucis auf die Innenseite des Calcaneus, so hat er tatsächlich dieselbe Wirkung wie Achilles bei gleicher Belastung, außerdem aber adduziert und supiniert er hier stärker als Achilles. Das ist

1. ein Beweis für die Bedeutung und Richtigkeit der Gleichschen Operation;

2. man kann getrost den Flexor hallucis zum Ersatz des Achilles nehmen; er leistet hier mit dem vierten Teil seiner Kraft dasselbe, wie an seiner alten Stelle.

In Fig. 10 ist die Verpflanzung der Peronei nachgeprüft und in Kurven dargestellt.

1. Die einfache Dislokation ist so gut wie ganz wirkungslos; der Operationserfolg beruht augenscheinlich nur darauf, daß sie aus ihrer alten Bahn ausgeschaltet sind.

2. Die Verpflanzung auf die Basis Metatarsi V ergibt einen sehr guten Dorsalzug (keine Verwachsungen vorausgesetzt), aber ein sehr starkes Vorspringen der Sehne unter der Haut.

3. Wird der Peroneus longus mit Mayerscher Faszienplastik durch die Scheide des Extensor digitorum zur Basis Metatarsi V geführt, so ergibt sich ebenfalls eine sehr gute Wirkung, aber die Sehne springt nicht hervor und bleibt innerhalb des Gleitapparates, wo sie keine Gefahr der Verwachsung hat.

In Fig. 11 ist der Vergleich zwischen dem Tibialis-anticus-Ersatz mit Mayers Verpflanzung mitsamt der Scheide und meiner Methode durch den M. extensor hallucis longus der Sehnenauswechslung dargestellt.

1. Bei hängendem Fuß ist das Resultat dasselbe.

2. Steht der innere Fußrand nach oben, so macht die Auswechslung die stärkere Dorsalextension und bei gleicher Bremsung eine ebenso kräftige Adduktion und Supination.

Also, wo Sehnenauswechslung ausführbar ist und mit anderen Methoden in Konkurrenz treten kann, ist sie schon rein mechanisch überlegen, ganz einfach darum, weil sie genau in den physiologischen Bahnen des Kraftnehmers verläuft und in seinen Ansatz inseriert.

Sie hat aber noch zwei weitere Vorteile:

1. Sie erleichtert den Muskeln, d. h. den Ganglienzellen im Gehirn und Rückenmark die Wiedererlernung des Synergismus, weil sie die physiologischen präformierten Nervenbahnen insofern zu benutzen ge-

Digitized by Google

Fig. 11.

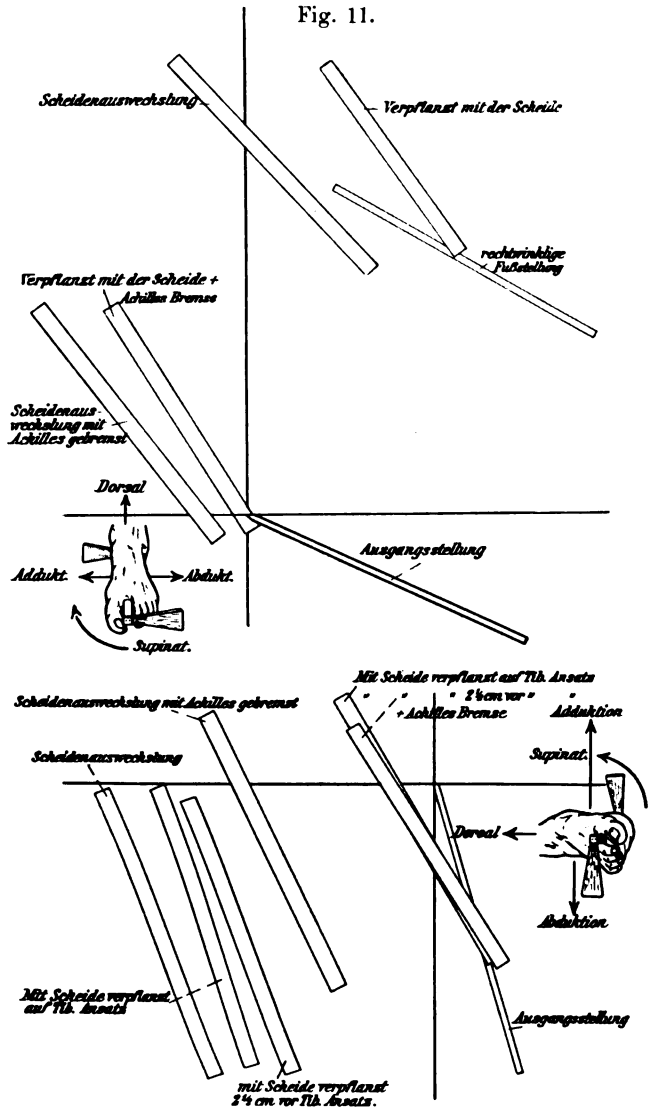

Vergleich zwischen dem Tibialis-anticus-Ersatz mit Mayers Verpflanzung mitsamt der Scheide und meiner Methode der Sehnenauswechslung.

stattet, als sie im Gegensatz zu gewaltsamem Verlassen der physiologischen Bahnen nur rein physiologische Bewegungsausschläge hervorruft, die ihrerseits nur physiologisch-periphere Reize in die Zentralorgane zurückwerfen und so den Reflex- und Koordinationsmechanismus ungestört lassen.

Digitized by Google

2. Sie verhindert in weitem Umfange Verwachsungen, den Todfeind der Sehnenverpflanzung.

Sie hat einen Nachteil, daß sie nicht überall anwendbar ist, nämlich nur dort, wo Sehnenscheiden sind.

Was ist nun das Wesen der Sehnenscheidenauswechslung? Ich habe im Jahre 1910 die Methode unter dem Titel „Ueber Sehnenscheidenauswechslung" in der Münchener medizinischen Wochenschrift veröffentlicht und erfuhr erst 1913 aus der Vulpius-Stoffelschen Operationslehre, daß Codivilla eine ganz ähnliche Technik anwandte. Durch die Freundlichkeit von Galeazzi und Putti bin ich dann in den Besitz der im ganzen sehr spärlichen Mitteilungen Codivillas in der mir fremden italienischen Sprache gekommen; in deutschen Arbeiten habe ich jetzt in diesem Jahre eine Zeile darüber gefunden.

Fig. 12a.

Auswechslung des M. extensor hallucis longus gegen den M. tibialis anticus I.

Sie werden mir diese historischen Feststellungen, die ich sine ira ac studio mache, freundlichst nicht verübeln, zumal ich in wesentlichen Einzelheiten (Entfernung des gelähmten Muskels, Ansatz an Insertion des Kraftnehmers) von Codivilla abweiche und bewußtermaßen von Anfang auf den physiologischen Grundgedanken losgegangen bin, der der rote Faden meines heutigen Vortrages ist.

Zuerst habe ich die Auswechslung sehr roh gemacht, indem ich die Sehne mit ihrem Mesotenon aus der Scheide herausriß. Auf Grund der Mayerschen Untersuchungen und unter seiner Mitarbeit an meiner Klinik hat sich nun die Technik feiner und zielbewußter gestaltet. Im ganzen stellt die Operation technisch das Subtilste dar, was ich in der Chirurgie kenne, selbst die Stoffelsche Nervenoperation ist

Digitized by Google

bei weitem nicht so schwer. Wer nicht vorher fleißig an der Leiche präpariert und übt, wird niemals Erfolge haben.

Dafür ist es aber eine Lust, die Natur zu beschleichen und sie nachzuahmen; sie erweist sich dankbar durch den Erfolg dafür, daß man sie nicht vergewaltigt.

Wenn Sie sich des gestrigen Vortrages von M a y e r erinnern, werden Sie zugeben, daß die Sehne und der Gleitapparat ein unendlich verletzliches Gebilde ist, viel zarter als Nerven, Gehirn und Bauchfell. Wir haben das bisher nicht beachtet und viel zu roh operiert; darauf allein sind zahlreiche Mißerfolge zurückzuführen. Jetzt ist der Gleitapparat für mich ein Noli me tangere, der niemals berührt und durch ständige Kochsalzberieselung vor dem Austrocknen der Gleitzellen behütet wird.

Fig. 12b.

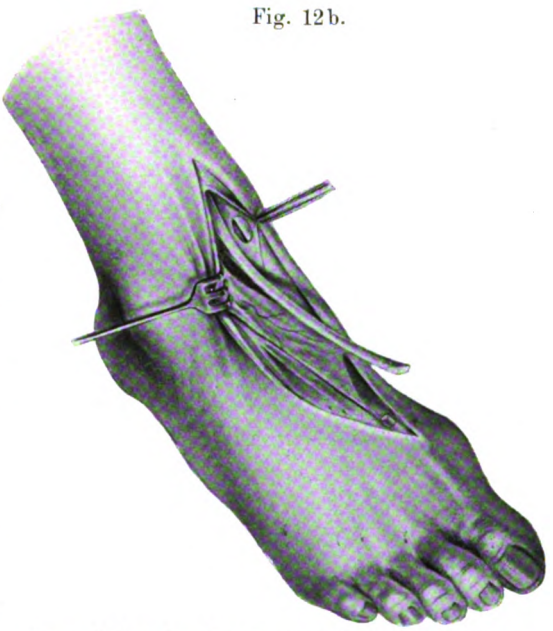

Auswechslung des M. extensor hallucis longus gegen den M. tibialis anticus II.

Kein Anfassen der Sehnen mit Pinzette, um sorgfältig die Gleitzellen an ihrer Oberfläche zu schonen, keine Verletzung des Periostes oder umgebenden Gewebes, jede Blutung vermeiden oder sofort stillen!

Man kann am Fuß acht Sehnenauswechslungen machen, nämlich:

1. M. extensor hallucis longus gegen den M. tibialis anticus,
2. M. extensor hallucis longus gegen den M. peroneus tertius,
3. M. tibialis anticus gegen den M. peroneus tertius,
4. M. flexor digitorum longus gegen den M. tibialis posticus,
5. M. flexor hallucis longus gegen den M. peroneus brevis,
6. M. peroneus longus gegen den M. tibialis anticus,
7. M. peroneus longus gegen den M. peroneus tertius,
8. M. extentor digitorum longus gegen den M. tibialis anticus;

Digitized by Google

an der Hand drei, nämlich:

1. M. extensor digitorum proprius (Zeigefingersehne) gegen den M. extensor pollicis longus,
2. M. flexor carpi radialis gegen den M. extensor carpi radialis longus oder brevis,
3. M. flexor digitorum sublimis (Zeigefingersehne) gegen den M. flexor pollicis longus.

Ich wähle als Beispiel die Auswechslung des Extensor hallucis gegen den Tibialis anticus (Fig. 12).

Fig. 12c.

Auswechslung des M. extensor hallucis longus gegen den M. tibialis anticus III.

a. Längsschnitt durch die Haut über der Sehne des Extensor hallucis; die Sehnen scheinen durch die Faszie hindurch.

b. Die Faszie wird gespalten; beim Herausheben der unten abgeschnittenen Extensorsehne spannt sich das von Gefäßen durchzogene Mesotenon an. An der dünnsten Stelle wird in die Scheidewand gegen die Tibialissehne hin ein Loch gemacht.

c. Hier sind die Muskelbäuche von Tibialis und Extensor hallucis mit ihren Sehnen auseinandergelegt, um diese dünnste Stelle in der Scheidewand zu zeigen. Der an seinem Ansatz abgeschnittene und mit einem Leitungsfaden versehene Tibialis ist zu dem erwähnten Loch nach oben herausgezogen, nachdem der unterste Teil seines Mesotenons mittels einer besonderen schlanken Scheidenschere (Fig. 13) innerhalb der Scheide abgetragen und der obere Teil abgebunden ist. Der Leitungsfaden liegt in der Tibialisscheide.

Digitized by Google

d. Der Tibialis ist abgeschnitten, die Extensorsehne mittels des Leitungsfadens in das Loch der Scheidewand und durch die Tibialisscheide hindurchgezogen und in den längsgespaltenen Tibialisansatz eingelagert, wo er vernäht wird.

e. Die Betten der Sehnen sind durch fortlaufende Fasziennaht geschlossen, der distale Teil der Extensor-hallucis-Sehne an den Extensor communis gehängt. Folgt Hautnaht.

Die Befestigung der Sehne geschieht folgendermaßen (Fig. 14).

Der alte Sehnenansatz wird längsgespalten unter Schonung alles umgebenden Gewebes, bis das Perichondrium bzw. Cambiumschicht des Periosts freigelegt wird, dann bekommt die überpflanzte Sehne einen kräftigen Haltefaden an ihrem äußersten Ende, mit diesem wird sie am Perichondrium bzw. Periost tiefgreifend befestigt; dieser Faden ist mechanisch kräftig genug, um sofort Uebungen zuzulassen. Dann wird die alte Sehne über der neuen mit feinen Fäden zusammengenäht und darüber die Faszie. Diese Methode, welche die Sehnen ganz intakt läßt, und ihr Gleitgewebe und Epitenon bis zum Ansatz respektiert, gibt ganz feste Vereinigungen, die mikroskopisch eine Unterscheidung zwischen alter und neuer Sehne unmöglich macht und bei Gewichtsbelastung vierzehn Tage nach der Operation vier Kilogramm trägt; dann reißt die Sehne und nicht die Ansatzstelle.

Fig. 12d.

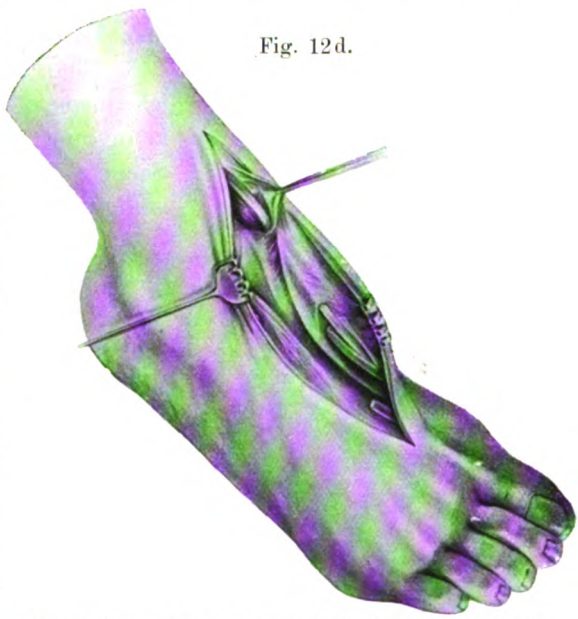

Auswechslung des M. extensor hallucis longus gegen den M. tibialis anticus IV.

So verläuft also die überpflanzte Sehne unverletzt mit ihrem bis zum Ansatz erhaltenen Epitenon innerhalb normalen Gleitgewebes sowie innerhalb der Bahn des Kraftnehmers in seinen Ansatz hinein; es sind also alle Bedingungen erfüllt, daß sie gleiten und genau die

Digitized by Google

physiologische Funktion des Kraftnehmers ausüben kann. Damit scheint mir der Gedanke der Sehnenverpflanzung zu Ende gedacht zu sein, daß nämlich der Kraftgeber nicht etwas Aehnliches, sondern genau dasselbe leistet wie der Kraftnehmer.

Aehnlich wie beim Tibialis anticus und Extensor hallucis liegt es auch bei anderen Sehnen, wenn man den Querschnitt eines Unterschenkels betrachtet; so liegen z. B. Tibialis posticus und Flexor digitorum ganz hart aneinander und haben eine ähnliche ganz dünne Stelle in der Scheidewand, durch die man die Auswechslung vornehmen kann.

Fig. 12e.

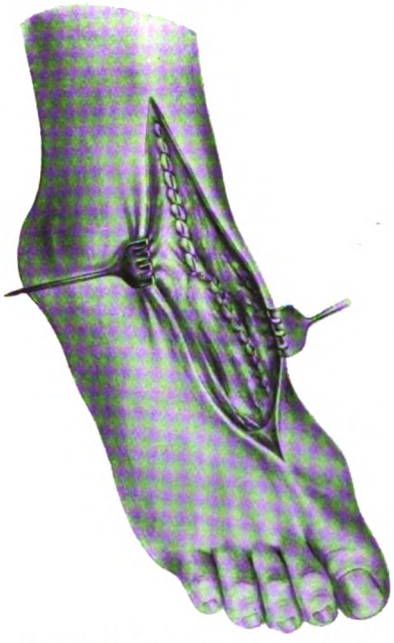

Auswechslung des M. extensor hallucis gegen den M. tibialis anticus V.

Eine künstliche Sehne habe ich niemals nötig gehabt, stets kann man die zu überpflanzende Sehne so lang abschneiden, daß sie völlig ausreicht.

Einmal habe ich eine künstliche Sehne durch eine Scheide gezogen; sie hat über 3 Jahre glatt funktioniert, dann habe ich sie gewinnen können. Das mikroskopische Bild (Fig. 15) zeigt, daß die Seide von einem Gewebe durchwachsen ist, das man nahezu als Sehne bezeichnen kann; zwischen ihr und der Scheide besteht ein weitmaschiges, dem Paratenon gleichwertiges Gewebe, das eine freie Beweglichkeit gestattet. Aber an den beiden Enden, wo die künstliche Sehne vernäht ist, da liegt die Gefahr der Verwachsung.

Wo aus anatomischen und topographischen Gründen eine Scheidenauswechslung nicht möglich ist, kann man den Gedanken Mayers folgen.

Ich erblicke den hohen Wert seiner Untersuchungen darin, daß er uns den Begriff des Gleitapparates gelehrt hat, seine Einheitlichkeit und seine Unentbehrlichkeit für das Gleiten.

Ich habe hier nochmals das Schema aufgehängt (Fig. 16). Die Sehne ist auf ihrem ganzen Wege von Gleitgewebe umgeben; soll sie

Digitized by Google

gleiten, so ist es Lebensbedingung für sie, daß sie in Gleitgewebe liegt; dieses gehört zu ihrer normalen Funktion wie eine unversehrte Synovialis zur Gelenkbewegung; wie Sie sehen, ist es überall im Bereich der Sehne vorhanden, es folgt ihr nach oben und unten, und es geht mit dem Muskel in die Breite, je nachdem er sich verdickt oder verjüngt. Beim Richtungswechsel schaltet die Natur gegen Druck und Reibung einen mit inkompressibler Materie, nämlich Synovia, angefüllten Hohlraum, die Scheide, ein, zu dessen Bildung sie nur dem Gleitgewebe andere Formen gibt.

Fig. 13.

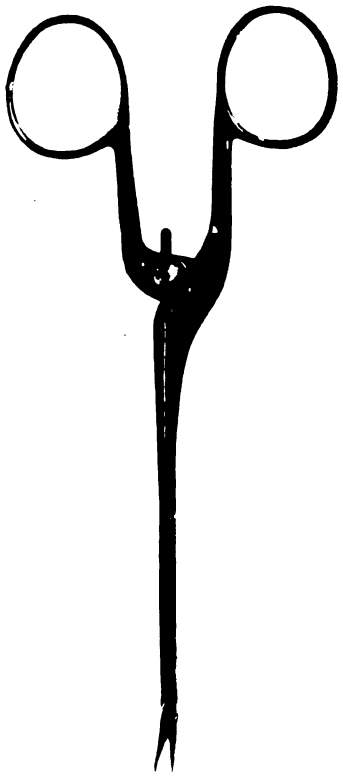

Sehnenscheidenschere. Kann entsprechend der Scheidenform über die Fläche gebogen werden; dann sind die Branchen mittelst der Kugel (an der Kreuzung der Handgriffe) durch den hochgehenden Draht nachzustellen.

Wer dies Schema anschaut, muß ohne weiteres zugeben, daß es eine Vergewaltigung der Natur ist, wenn man ihre Gesetze verletzt. Aber sie sind mit einigem Nachdenken einzuhalten.

Hier hängt nochmals das Schema der Mayerschen Faszienplastik (Fig. 17): Wenn die Sehne des Peroneus longus in die vordere Faszienlage übergeführt werden soll, müßte sie die starre Faszienwand des Ligamentum intermusculare anterius durchbohren, wo sie fast immer verwachsen wird. Statt dessen wird sie über dieses Hindernis hinweggeleitet, indem man seine äußere Längskante durch zwei Längsschnitte in die Faszie bei A B freilegt und mittels einer Lembertnaht so einrollt, daß die Gleitschicht wie ein Polster unter die Sehne zu liegen kommt, über das sie von ihrer Faszienloge in die fremde übertritt. Ueber der Sehne werden die Faszienränder A A vereinigt und geben der Sehne nach außen hin eine deckende Gleitschicht[1]). Der weitere Weg der Sehne verläuft durch die Scheide des Tibialis anticus zu dessen Ansatz.

Ich habe die Operation sehr oft am Lebenden gemacht und

[1]) Weitere Erfahrung zeigt, daß dieser Teil der Operation unnötig ist.

Digitized by Google

eines der Präparate gewinnen können, nachdem der Muskel $3^1/_2$ Wochen lang gearbeitet hatte.

Man sieht in den mikroskopischen Schnitten, daß überall, auf der eingerollten Kuppe des Ligaments wie um die Sehne herum, normales

Fig. 14.

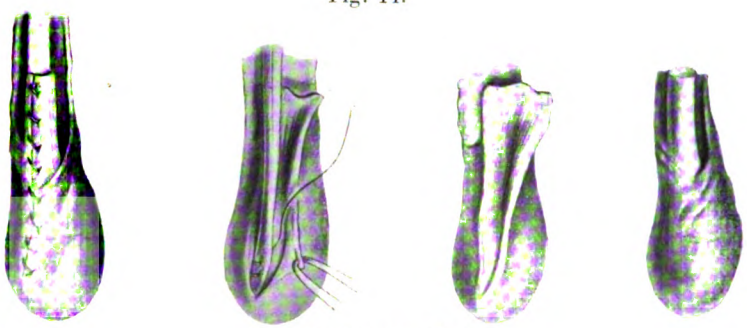

Die Befestigungsmethode.

Gleitgewebe sich befindet, das der Sehne ihre freie Beweglichkeit gewährleistet.

Ich habe den M a y e r schen Gedanken weiter nutzbar zu machen versucht, indem ich die Unterschenkelfaszie mit ihrem darunterliegen-

Fig. 15.

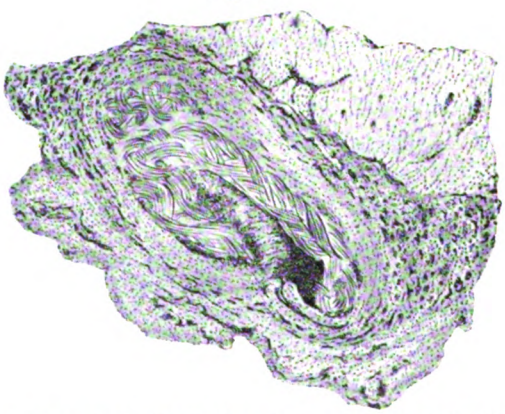

Querschnitt durch eine Seidensehne nach 3jähriger Funktion.
Leitz Obj. 1, Ok. 1, T. 140.

den Gleitgewebe teils gestielt, teils frei transplantiert zur Umhüllung einer Sehne beim Lebenden benutzte.

Fig. 18 erläutert im Schema die Technik: Bei B und A A sind die Längsschnitte in die Faszie gemacht; bei B wurde ein türflügelförmig

Digitized by Google

gestielter Lappen, Gleitgewebe nach innen, um die Sehne geschlagen, wo sie an der Tibia hätte verwachsen können; bei A A wurde ein rechteckiger Lappen zur freien Verpflanzung entnommen; beide Röhren wurden zu einer vernäht, in der die Sehne wie in einer eigenen langen Faszienloge gleiten konnte.

Das Präparat, das ich gewinnen konnte, zeigte makroskopisch ganz freie Gleitung, die Sehne war spiegelglatt und wies die schöne

Fig. 16.

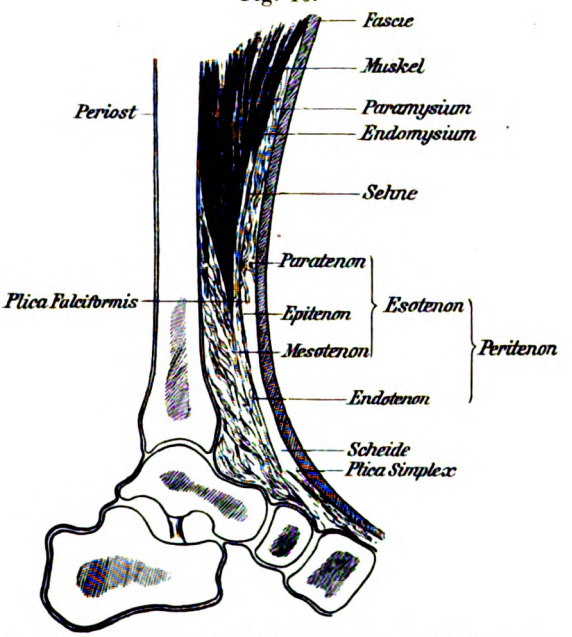

Diagrammetrische Darstellung des gesamten Gleitapparates.

parallele Faserung der normalen Sehne auf, nachdem diese Sehne sechs Wochen lang funktioniert hatte.

Mikroskopisch war festzustellen: Faszie gut erhalten, Sehne und Muskel ebenso; an einzelnen Stellen gutes Paratenon, an anderen kein Zwischenraum, doch muß auch hier Gleitung erfolgt sein, da sie makroskopisch vorhanden war, vermutlich war hier die Faszie selbst mitgegangen.

Wo auch dieses nicht zweckentsprechend erscheint, können wir mit M a y e r die Sehne mitsamt ihrem ganzen Gleitapparat, d. h. ihre Scheide, ablösen und verpflanzen, wie ich das ebenfalls zu vielen Malen mit bestem Erfolg an den Kranken meiner Klinik gemacht habe. Die

Digitized by Google

Operation ist technisch schwer und setzt genaues Studium an der Leiche voraus, sobald man aber in der richtigen Schicht ist, geht es ganz leicht.

Wie verhält sich nun das Gleitgewebe zu solchen Eingriffen?

Fig 17a.

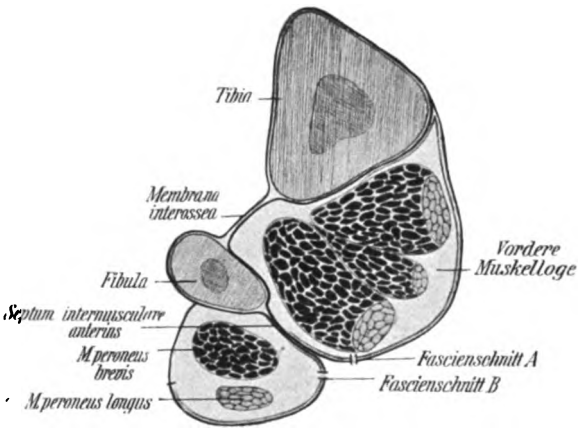

Fig. 17b.

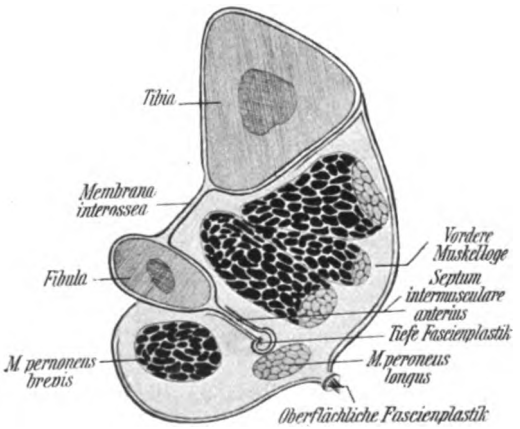

Die Mayersche Faszienplastik: a) die Schnittlinien, b) nach Ausführung der Naht.

Fig. 19 zeigt die verpflanzte Sehne des Extensor hallucis in der Scheide des Tibialis anticus nach $2^1/_2$jähriger Benutzung. Das Scheidenlumen ist völlig frei, die Innenwand der Scheide und die Oberfläche der Sehne mit gutem Gleitgewebe bedeckt, die Sehne selbst mit einem neuen Mesotenon festgewurzelt — also vollständig normale und physiologische Verhältnisse.

Digitized by Google

Solcher Präparate habe ich noch mehrere, sie sind in dem Buche abgebildet und beschrieben.

Wichtig ist, daß das Gleitgewebe in Tätigkeit erhalten und nicht geschädigt wird.

In Fig. 20 ist eine verpflanzte Sehne abgebildet, die einem von vornherein gelähmten Muskel angehörte und 18 Tage fixiert war.

Fig. 18a.

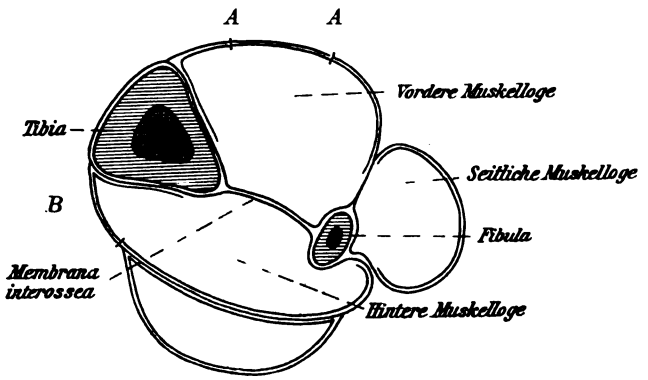

Fig. 18b.

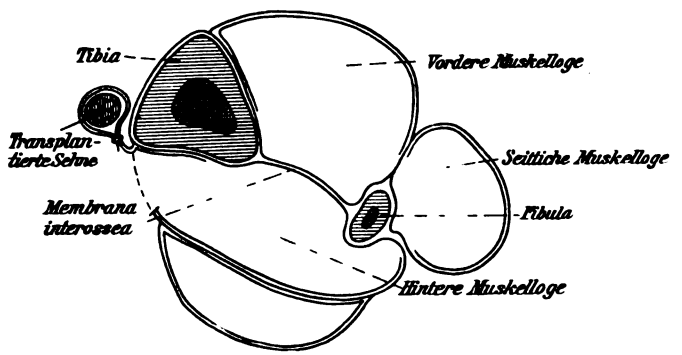

Ausführung der gestielten Plastik entsprechend dem Abschnitt G in Fig. 18d. a) Die Schnittlinien. b) Nach Ausführung der Plastik.

In der Sehne zeigt sich fettige Degeneration, das Epitenon ist gewuchert und zeigt ganz abnormerweise elastische Fasern. Trotzdem ist das Lumen der Sehnenscheide erhalten.

In einer anderen transplantierten Sehne fand ich nach 24 Tagen Fixation hochgradige Degeneration, eine unregelmäßige, zerklüftete Oberfläche, starke bindegewebige Wucherung des Endotenons und

Digitized by Google

eine Blutung mit rundzelliger Infiltration und Riesenzellen in der Nähe einiger Seidenfäden.

Das gibt zu der Frage Veranlassung, ob man nicht für tiefe Nähte zum Katgut zurückkehrt, wie es J o n e s tut; denn auch ich habe noch

Fig. 18 c.

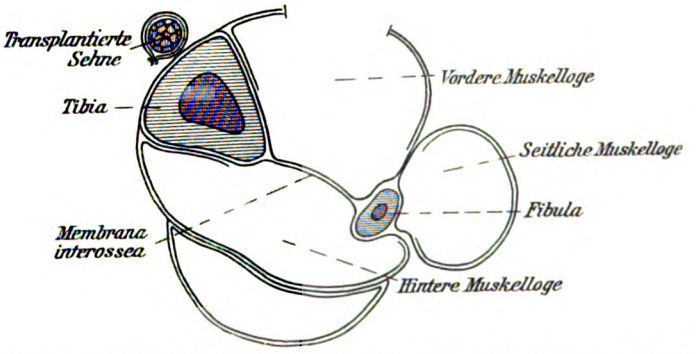

Ausführung der freien Faszienplastik entsprechend dem Abschnitt F in Fig. 18 d.

nach $2^1/_2$ Jahren ein entzündliches Infiltrat in der Sehne um einen Seidenfaden herum gesehen.

Ueberhaupt ist man verpflichtet, jede Blutung nach Möglichkeit zu vermeiden, und man kann das gut, wenn man die Blutversorgung der Sehne kennt, wie Sie sie z. B. in Fig. 21 für den Flexor hallucis makroskopisch und mikroskopisch sehen.

Fig. 18 d.

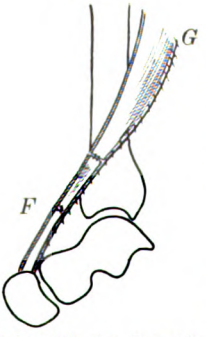

Schematische Darstellung der aus gestielter (G) und freier (F) Faszienplastik neu geschaffenen künstlichen Scheide, welche die verpflanzte Sehne vom Muskelbauch bis zum neuen Ansatz einhüllt.

Es folgt also aus dem Studium solcher Präparate, daß man

1. das Gleitgewebe, wo man es durchbohrt oder mitverpflanzt, so wenig als möglich verletzen soll, um nicht Veränderungen in ihm hervorzurufen, die es zum Gleiten untauglich machen und die zu Verwachsungen Anlaß geben können;

2. daß man das Gleitgewebe so schnell als möglich seiner Funktion wiedergeben soll, da schon die Ruhigstellung nach einer Transplantation allein genügt, in ihm degenerative Veränderungen hervorzurufen.

Deshalb müssen wir mit P u t t i fordern, daß die Bewegungen des verpflanzten Muskels sobald als möglich beginnen sollen; das geschieht

Digitized by Google

am einfachsten und sichersten dadurch, daß man mit Stoffel gleich bei der Operation ein Silberdrähtchen in den verpflanzten Muskel einnäht, dies zur Wunde und zum Verband hinausleitet und als Elektrode benutzt.

Bezüglich der Spannung, unter der man vernähen soll, habe ich den gestrigen Ausführungen von Mayer nichts hinzuzusetzen; unsere Messungen an Kindern und Hunden haben ergeben, daß Stoffel wohl im allgemeinen recht hat, wenn er physiologische

Fig. 19.

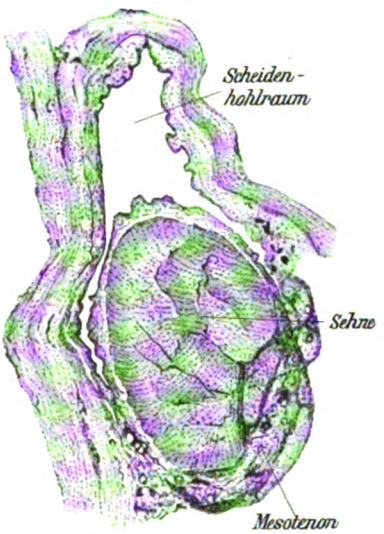

Innenschnitt durch die für den paralytischen M. tibialis anticus transplantierte Sehne des M. extensor hallucis longus in der Tibialisscheide 3 Jahre nach der Operation. Leitz Obj. 1, Ok. 1, T. 150.

Spannung verlangt; ich für meine Person finde, daß bei der Quadricepsplastik allerdings die straffe Spannung erheblich bessere Resultate gibt.

Und wenn ich Sie nun, meine Herren, bitte, noch einmal rückschauend und zusammenfassend das ganze Gebiet zu übersehen, so hoffe ich, Sie werden mir recht geben, wenn ich sage, hier sind aus Altem und Neuem die Umrisse und Grundlinien für eine Methode der Sehnenverpflanzung zusammengestellt, die kein anderes Gesetz anerkennt, als das, daß sie ausschließlich den physiologischen Gesetzen gehorcht, welche die Natur für den Bewegungsmechanismus aufgestellt hat.

Digitized by Google

Da ist eine Methode, um die bewegungsmechanischen Muskelleistungen zu studieren, das Optimum im Synergismus zu begreifen, darauf Indikation und Operationsplan aufzubauen, die Operationen selbst vorher und nachher epikritisch zu prüfen — da ist die anatomische und physiologische Einheitlichkeit des Gleitapparates in

Fig. 20.

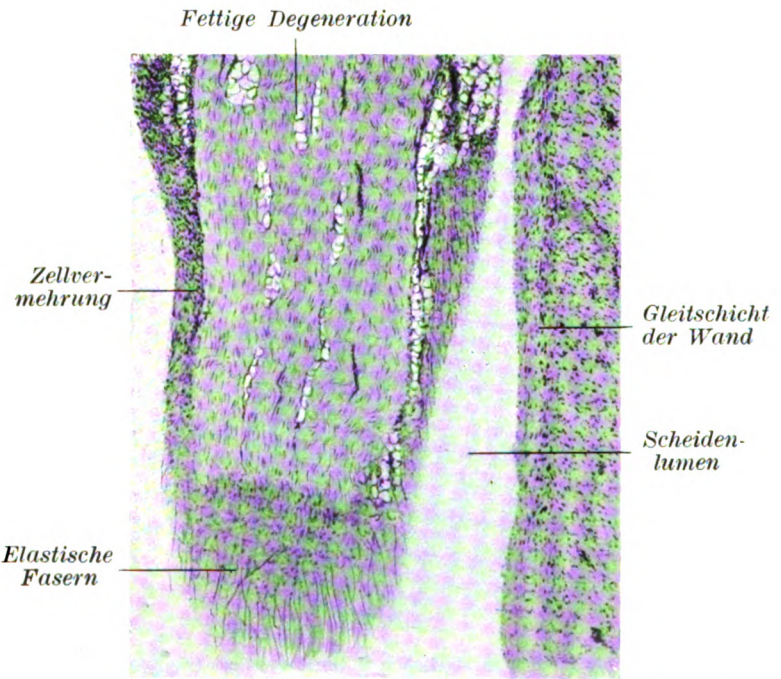

Längsschnitt durch die transplantierte Sehne des M. flexor digitorum longus in der Scheide des M. tibialis posticus, 18 Tage nach der Operation. Leitz Obj. 1, Ok. 4, T. 140. — Weigertsche Elastica-Färbung.

ihren Grundzügen aufgestellt — da sind die verschiedensten Operationsmethoden, die sich alle streng an die Physiologie anschließen: die Scheidenauswechslung, die verschiedenen Arten der Faszienplastik, die Mitverpflanzung von Scheiden und Gleitapparat — da sind die Kriterien, nach welchen man dem Gleitgewebe am ehesten seine Gleitfähigkeit erhält — kurz, es sind die Grundgesetze da für eine Methode, welche man die physiologische Sehnenverpflanzung nennen könnte.

Der Zweck meines Vortrages war nicht so sehr, Ihnen die vorgeführten Einzelheiten zu zeigen; diese waren vielmehr nur das Mittel zu dem Endzweck, darzustellen, welche physiologischen Gesetze uns

Digitized by Google

bei unseren Maßnahmen lenken sollten, und daß es möglich ist, sie restlos zu befolgen.

Diese weitschauende, alles umgreifende physiologische Richt- und Umrißlinie wollte ich anschaulich machen und zum Gesetz erheben, alles übrige war nur Füllsel.

Da ist nun freilich noch viel zu forschen und zu arbeiten, bis dies Ganze lückenlos dasteht; das kann der einzelne nicht leisten, darum wäre das schönste Ergebnis dieses Vortrages, wenn es Sie dazu anregte, weitere Bausteine zu dem Gebäude der physiologischen Verpflanzung heranzuschaffen, daß wir es bald unter Dach bekommen.

Fig. 21a.

Blutversorgung der Sehne des Flexor hallucis. Makroskopisch.

Präparate bei Nachoperationen gewinnen und sie mit unerbittlicher Kritik durchforschen ist ein wichtiges Mittel zur Förderung der Erkenntnis; ganz besonders aber empfehle ich die Forschung über den Muskelsynergismus und die Mechanik der Fußbewegungen. Ich darf versichern, daß ich in langen Jahren nicht so viel gelernt habe, als in den Monaten, wo ich über dem bewegungsmechanischen Modell gearbeitet habe. Den Herren aber, welche unsere schöne Wissenschaft zu lehren haben, kann ich es nicht dringend genug ans Herz legen; wenn der Student nur einmal alle diese Versuche und das Spiel der Muskeln gesehen hat, vergißt er ihre Bedeutung niemals wieder.

Meine Herren! Wir gehen nach einem gewaltigen Aufschwung unserer Disziplin einer Periode der Kritik entgegen; wer wollte bestreiten, daß sie mit bezug auf die Sehnenverpflanzungen ihre Berechtigung hat. Auf der anderen Seite aber hat es den Anschein, als

Digitized by Google

ob die Gottesgeißel der Kinderlähmung Neigung hat, in immer ausgebreiteteren Epidemien unsere Jugend zu befallen. Da heißt es, sich nach beiden Seiten wappnen. Wenn wir uns daran machten,

Fig. 21b.

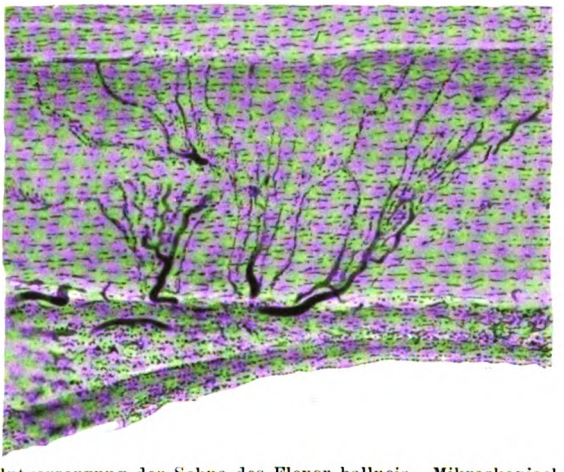

Blutversorgung der Sehne des Flexor hallucis. Mikroskopisch. Leitz Obj. 1, Ok. 1, T. 170.

vom Fundament der Physiologie das von den Vätern unserer Wissenschaft ererbte Heilgebiet von neuem zu erwerben, um es endgültig zu besitzen, da hätten wir alle Freude des vorurteilslosen wissenschaftlichen Forschers und die Waffen gegen die Kritik und zu gleicher Zeit das beglückende Hochgefühl des Arztes, denen helfen zu können, die unserem Schutze befohlen sind.

Digitized by Google

XXIII.

Ueber meine Methode der Sehnenüberpflanzung.

Von

Dr. A. Stoffel,

Spezialarzt für orthopädische Chirurgie in Mannheim.

Mit 12 Abbildungen.

Meine Herren! Wenn ich von einer eigenen Methode der Sehnenüberpflanzung spreche, so leite ich die Berechtigung dazu nicht davon ab, daß ich in einem bestimmten Punkte (etwa in der Art der Anheftung des Kraftspenders od. dgl.) von den bisher geübten Verfahren abweiche, sondern ich erblicke die Charakteristik meiner Methode in einer Summe von wichtigen Forderungen, welche die bisherigen Methoden nicht enthalten. Diese Forderungen wurzeln in meinem Bestreben, meine Methode auf einer soliden anatomischen und physiologischen Grundlage aufzubauen, und entsprangen der Erkenntnis, daß wir mit der Sehnenüberpflanzung nur dann Vollwertiges leisten können, wenn wir ihre Technik der Anatomie und Physiologie der Muskeln vollkommen anpassen. Und so war es auch, als ich erkannte, daß der Nikoladonischen Methode große Fehler anhaften, mein Erstes, den anatomischen und physiologischen Grundlagen der Sehnenüberpflanzung nachzuspüren. Bei diesen Arbeiten merkte ich, daß ich von Grund auf umlernen mußte und an Stelle des alten, morschen Gebäudes ein völlig neues zu erstellen hatte. Und dieses neue Gebäude, dessen Fundamente Anatomie und Physiologie heißen, soll meine eigene Methode der Sehnenüberpflanzung sein.

Beginnen wir mit den Fundamentierungsarbeiten. Die Anatomie soll zuerst das Wort haben.

Ein jeder Muskel stellt eine wundervolle Maschine dar, die bis in ihre kleinsten Einzelheiten ganz charakteristisch

Digitized by Google

gebaut ist und in einer Extremität nur ein einziges Mal vorkommt. Man findet, abgesehen von gewissen kurzen Hand- und Fußmuskeln, in einer Extremität niemals zwei Muskeln, die den gleichen Bau aufweisen. In Fig. 1 u. 2 bilde ich die langen Unterschenkel-

Fig. 1.

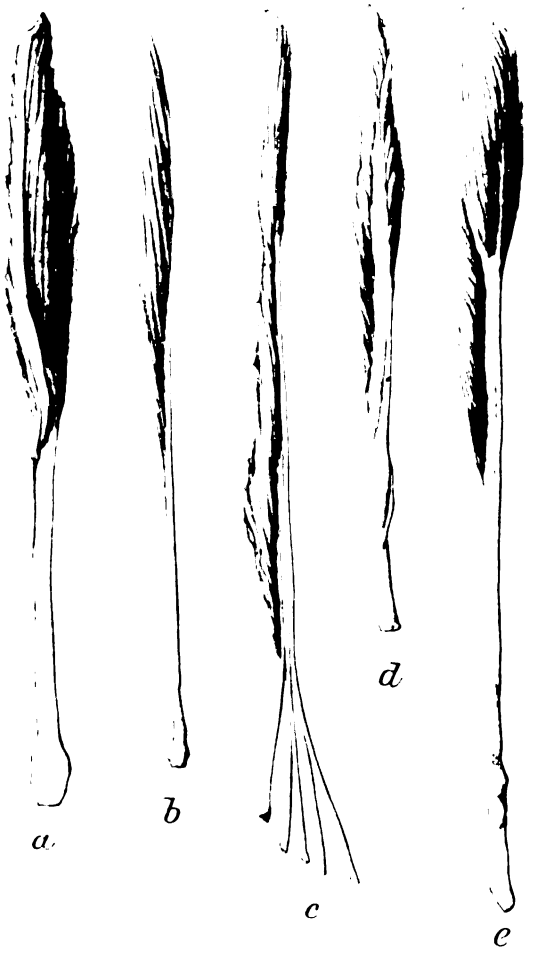

a M. tibialis anticus, *b* M. extensor hallucis longus, *c* M. extensor digitorum longus und M. peronaeus tertius, *d* peronaeus brevis, *e* M. peronaeus longus.

muskeln ab. Die Muskeln wurden einer weiblichen Leiche entnommen und in absolut gleichen Größenverhältnissen gezeichnet. Sie erkennen auf den ersten Blick die enorme Verschiedenheit des Baues und der Größe der einzelnen Individuen. Leider war die Leiche in Alkohol

Digitized by Google

schon konserviert. Will man noch exakter vorgehen und die lebenswahre Form der Muskeln studieren, dann injiziere man in die Arterien einer lebensfrischen Leiche oder eines soeben amputierten

Fig. 2.

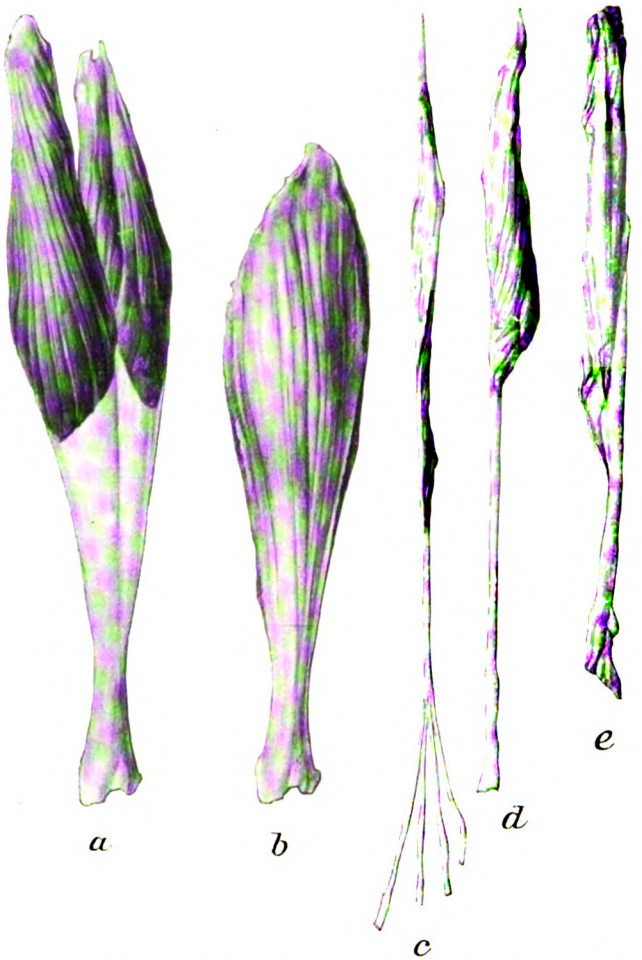

a Mm. gastrocnemii, *b* M. soleus, *c* M. flexor digitorum longus, *d* M. flexor hallucis longus, *e* M. tibialis posticus.

Gliedes eine hochprozentige Formalinlösung. Dadurch werden die noch im überlebenden Zustande sich befindenden Muskeln in derjenigen Stellung, die man dem Körper resp. dem Gliede gibt, durch den Reiz des injizierten Mittels zu aktiver Kontraktion gebracht und

Digitized by Google

so gewissermaßen in noch lebendiger Form abgetötet und gehärtet. In dieser Weise verfuhr ich kürzlich bei einem Bein, das ich am Oberschenkel amputiert hatte; schon nach ganz kurzer Zeit waren die Muskeln in der Stellung, die ich haben wollte, erstarrt.

Noch mehr springen die Unterschiede in die Augen, wenn wir die Querschnitte dieser Muskeln betrachten. Man vergleiche z. B. in Fig. 3 den M. flexor digitorum longus und den M. soleus oder den M. tibialis anticus und den M. extensor hallucis longus.

Fig. 3.

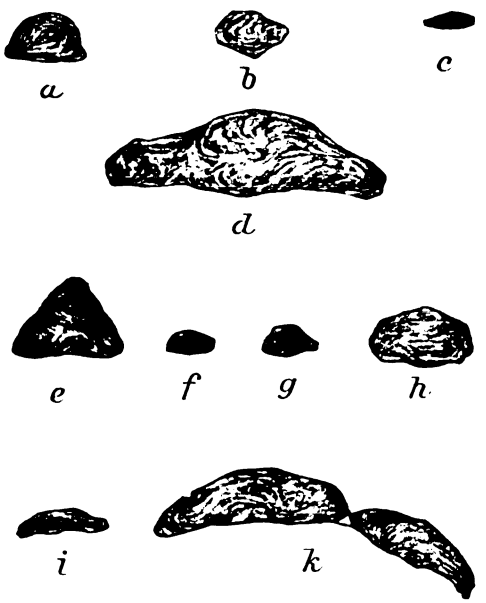

Anatomische Querschnitte durch die langen Unterschenkelmuskeln.

a M. flexor hallucis longus, *b* M. tibialis posticus, *c* M. flexor digitorum longus, *d* M. soleus, *e* M. tibialis anticus, *f* M. extensor hallucis longus, *g* M. extensor digitorum longus, *h* M. peronaeus longus, *i* M. peronaeus brevis, *k* Mm. gastrocnemii.

Auf die makroskopischen Unterschiede wies ich im vergangenen Jahre schon hin, heute möchte ich mit den feineren anatomischen Befunden, welche die einzelnen Muskelindividuen charakterisieren und scharf voneinander scheiden, befassen. Auf Grund eingehender Untersuchungen, die meist mit der Lupe und dem Mikroskop ausgeführt wurden, und auf Grund von Literaturstudien gelangte ich zu folgenden Ergebnissen:

Die Gestalt der Muskelfaser ist bei den einzelnen Muskeln verschieden. Sie ist entweder zylindrisch mit kreisförmigem oder eliptischem Querschnitt oder prismatisch mit abgerundeten Kanten. Ob freilich die Form des Faserquerschnittes bei demselben Muskel immer die gleiche ist, ist mir sehr zweifelhaft. Ich neige der Ansicht zu, daß äußere Faktoren, z. B. die Art der Fixierung, eine Rolle spielen können. Nach Schiefferdecker sind die verschiedenen Formen des Faserquerschnittes von der jeweiligen Protoplasmaspannung abhängig. Sehr wechselnd sind die Enden der Muskelfasern: wir finden teils stumpfkonische oder gegen die Sehne hin

Digitized by Google

gekerbte Enden, teils sind die Enden schlankkonisch oder zugespitzt bei Verschränkung der Fasern im Innern des Muskels (Barden), abgeschrägt und meist etwas verdickt in gefiederten Muskeln (v. Frey).

Die Länge der Muskelfaser ist bei den einzelnen Muskeln ebenfalls verschieden. In kürzeren Muskeln wird die Länge der einzelnen Fasern wohl der Länge des Muskelbauches entsprechen, während in langen Muskeln mehrere Muskelfasern sich hintereinander schalten.

Auch in der Dicke der Muskelfaser differieren die einzelnen Muskeln. Desgleichen schwankt die Menge des Sarkoplasmas.

Wenden wir uns den bindegewebigen Bestandteilen des Muskelbauches zu, so erkennen wir, daß sie nicht planlos im Muskel geformt, sondern nach ganz bestimmten Gesetzen angeordnet sind. Diese Anordnung steht im Zusammenhang mit der Funktion des Muskels, das Bindegewebe reagiert eben auf Zug durch Einstellen seiner Fibrillen in die Zugrichtung. So entsteht eine funktionelle Struktur des Perimysium. Diese funktionelle Struktur zeigt sich sowohl an dem Perimysium zwischen den einzelnen Muskelfasern als auch am Perimysium externum. Wenn das letztere auch locker gewebt ist, so zeigt es doch unzweifelhaft bestimmte Strukturen, die bei den einzelnen Muskeln variieren. Im Perimysium internum hat W. Roux eine andere typische und wichtige funktionelle Struktur entdeckt. Es gehen nämlich wechselweise von der Perimysialhülle jedes Muskelbündels diesem parallel verlaufende Bindegewebsfasern proximal- wie distalwärts zu den benachbarten Bündeln, um sich an sie oder an ihre Sehnenfasern anzusetzen. „Sie bewirken, daß jede einzelne früher oder später als die Faser der Umgebung sich kontrahierende Muskelfaser Zug auf die andern Muskelfasern ausübt und dadurch wohl die Kontraktion derselben reguliert und gleichmäßig macht. Bei passiver Bewegung der Glieder bewirken sie die gleichmäßige Verteilung der Dehnung des Muskels auf seine Fasern." Roux nennt zwei solche wechselseitige Verbindungen herstellende Fasern „Abscherungsfaserpaar", da sie die Abscherung, die Verschiebung der Muskelfasern gegeneinander der Länge nach verhindern.

Sehr wichtig für uns ist die Kenntnis der Anordnung des elastischen Gewebes im Muskelbauch. Das elastische Gewebe ist im Perimysium in Form von verschiedenen dicken Fasern,

Digitized by Google

die Netze bilden, eingebettet. Nun ist es höchst interessant, daß das elastische Gewebe in den einzelnen Muskeln ganz verschieden stark entwickelt ist, ja wir können behaupten, daß der Gehalt an elastischen Fasern für den einzelnen Muskel spezifisch ist.

An den Sehnen treffen wir die gleichen Verhältnisse. Jede Sehne ist sowohl was die Qualität ihrer Gewebsteile als auch die Anordnung derselben betrifft, spezifisch gebaut. Dadurch, daß die Sehnenfasern eine bestimmte Anordnung zeigen (sie stellen sich regelmäßig in die Zugrichtung der Muskelfasern ein) und das lockere Bindegewebe

Fig. 4.

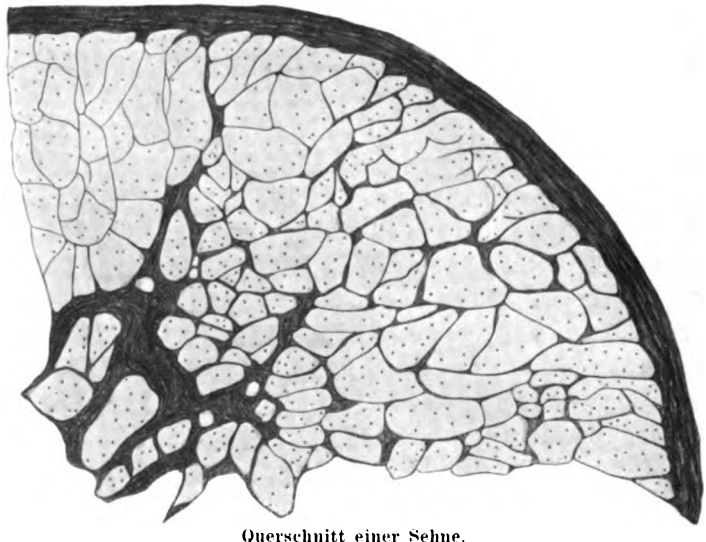

Querschnitt einer Sehne.
Das lockere Bindegewebe ist dunkel, das Sehnengewebe ist hell gezeichnet.

auf dem Sehnenquerschnitt verschieden verteilt ist, kommt es zu einer inneren Architektonik der Sehne. Davon konnte ich mich leicht überzeugen, als ich Quer- und Längsschnitte verschiedener Sehnen studierte. Fig. 4 soll die innere Struktur einer Sehne illustrieren. Die Querschnitte des derben, festgefügten Sehnengewebes sind hell, das lockere Bindegewebe ist dunkel gehalten. Man wird nicht fehlgehen, anzunehmen, daß die Partien mit reichlichem lockerem Bindegewebe den Stellen des schwächsten Zuges entsprechen, während dort, wo ein starker Zug wirksam ist, fast ausschließlich Sehnengewebe placiert ist. Es ist für uns von größter Wichtigkeit, zu wissen, daß die Sehne genau wie z. B. der Knochen und wie wir oben hörten auch der

Digitized by Google

Muskelbauch einen spezifischen Bau hat. Im übrigen nimmt die Architektonik der Sehne nicht wunder, wenn man die passive Natur des Bindegewebes, das sich allen Anforderungen anpaßt, kennt und wenn man weiß, daß jede Muskelfibrille sich kontinuierlich in eine Sehnenfibrille fortsetzt. Auch die Verteilung der elastischen Elemente in den einzelnen Sehnen ist verschieden. Es gibt Sehnen, die relativ reich an elastischen Fasern sind, während andere Sehnen über viel weniger elastische Fasern verfügen. Kurz bemerken will ich noch, daß die gesunde Sehne relativ arm an elastischen Fasern ist, sie ist ärmer als das Perimysium und vor allem ärmer als die Ligamente.

Meine Herren! Auch aus diesen kurzen Bemerkungen über die feineren anatomischen Verhältnisse des Muskelbauches und der Sehne ersehen Sie, daß beiden Gebilden eine ganz bestimmte Struktur eigen ist, die sich bis auf die kleinsten Bestandteile erstreckt, und Sie erkennen auch den enormen Wert dieser spezifischen Beschaffenheit: die absolute Tauglichkeit und Berufung, eine Spezialaufgabe restlos zu erfüllen.

Diese Tatsachen müssen in uns, die wir für einen gelähmten Muskel Ersatz schaffen wollen, schwere Bedenken hervorrufen. Auf den ersten Blick erscheint es demjenigen, der in die individuellen Geheimnisse der Muskel- und Sehnenstruktur tiefer eindrang, ein Ding der Unmöglichkeit, einen verloren gegangenen Muskel in seinem wundervoll abgestimmten Bau durch einen anderen zu ersetzen. Und es ist in der Tat auch unmöglich, einen völligen Ersatz zu schaffen. Derjenige Muskel, der auf Grund seines Baues die Höchstleistung vollbringen konnte, ist unwiederbringlich verloren. Wir müssen aber danach trachten, Mittel und Wege zu finden, den gelähmten Muskel möglichst vollkommen wieder zu ersetzen. Das vornehmste dieser Mittel ist die Forderung, bei der Auswahl des Kraftspenders nicht wahllos vorzugehen, sondern die Funktion des gelähmten Muskels nur demjenigen Muskel anzuvertrauen, der auf Grund seines anatomischen Baues am meisten dazu geeignet ist. Dem Arzt, der für das Wesen der Muskeln Verständnis hat, diktiert die Anatomie von vorneherein schon etwas den Operationsplan. Ein Operationsplan, der die anatomischen Verhältnisse der Muskeln nicht in Betracht zieht, ist meines Erachtens minderwertig. Wer seine Operationspläne z. B. nach der Zahl der gelähmten Muskeln klassifiziert und ohne Rücksicht auf die Struktur der einzelnen Muskelindividuen Ersatz zu schaffen sucht, der verrät sehr wenig Verständnis.

Digitized by Google

Von physiologischen Fragen kann ich aus Zeitmangel nur eine einzige (für die Sehnenüberpflanzung freilich wohl die wichtigste) berühren: Welche Anspannung weist der lebende Muskel auf, oder besser gesagt, welche Länge hat er? Leider haben die Begründer der bisherigen Methoden und ihre Nachfolger dieser so enorm wichtigen Frage keine Aufmerksamkeit gewidmet. So kam es zu ganz groben Verstößen gegen sehr wichtige physiologische Gesetze. Ich erwähne hier vor allem die Nikoladonische Methode, weiß freilich nicht, ob Nikoladoni selbst sich die gleichen Fehler zuschulden kommen ließ wie diejenigen, die seine Methode nachahmten.

Ich versuchte mir auf Grund unserer physiologischen Lehrbücher völlige Klarheit über die Frage der Anspannung, unter der die menschlichen Muskeln sich befinden, zu verschaffen, muß aber gestehen, daß ich durch die Ergebnisse dieser Literaturstudien nicht befriedigt wurde. Ueber die Spannungszustände der Muskeln des lebenden Menschen enthalten diese Bücher Unzulängliches. Auch die Resultate der Untersuchungen der pathologischen Physiologie genügten mir nicht. Ich stellte daher bei Operationen viele Experimente an, die auf die Lösung der Frage der Anspannung des normalen Muskels, des durch Poliomyelitis gelähmten Muskels und des Muskels einer spastischen Extremität hinzielten. Die Anschauung, die ich mir auf Grund dieser Experimente bilden konnte, ist folgende: Wir haben im Muskel zwei Faktoren zu unterscheiden, die Spannung erzeugen können und die scharf voneinander zu trennen sind. Den einen möchte ich als den aktiven, den anderen als den passiven Faktor bezeichnen. Der aktive Faktor wird durch die kontraktile Substanz des Muskels repräsentiert. Durch die motorischen Nerven werden der kontraktilen Substanz Reize zugeführt, die ein Zusammenziehen der Muskelfasern und dadurch eine Anspannung des Muskels hervorrufen. Der Muskel gibt seinen schlaffen Zustand auf, er steift sich und übt einen Zug auf seine Anheftungspunkte aus. Ziehen wir diesen Muskel mit der Pinzette nach rechts und links, dann merken wir, daß er uns einen Widerstand entgegensetzt, daß er kein schlaffes Gebilde ist, sondern gespannt ist. Die Spannung des Muskels ist also auf die Zusammenziehung seiner kontraktilen Elemente zurückzuführen. Diese Anspannung kann ganz verschiedene Grade einnehmen, sie kann vom Nullpunkt bis zum Maximum ansteigen. Den Nullpunkt haben wir im tiefen Schlafe, in tiefer Narkose, bei Lähmung des motorischen Nerven und im Tode. Von diesem Nullpunkt bis zum äußersten Kontraktionsgrade, dessen

Digitized by Google

ein Muskel fähig ist, können alle Stufen durchlaufen werden. Es gibt Personen, die im wachen Zustande willkürlich diesen Nullpunkt erreichen, also eine völlige Erschlaffung ihrer Muskeln erzielen können.

In der Physiologie wird oft das unglückselige Wort „Tonus des Muskels" gebraucht. Durch dieses Wort wird gar zu leicht die Vorstellung wachgerufen, daß die Muskeln des lebenden Körpers ständig einen bestimmten Grad von Spannung aufweisen und daß der Tonus eine konstante Größe sei. Es wäre besser, wenn wir das Wort Tonus gar nicht kennen würden, da es zu Verwirrungen führt. Der Tonus ist gar nichts Besonderes, er stellt nur eine Kontraktionserscheinung dar, die ganz verschiedenen Modifikationen unterworfen ist. Er ist je nach der Stellung des Gliedes in den einzelnen Muskeln ganz verschieden. Er läßt sich willkürlich auf Null herabsetzen, anderseits bis zum äußersten steigern; er wird durch Ermüdung, oberflächlichen Schlaf, leichte Betäubung und durch Gifte verringert und schwindet, was für uns besonders wichtig ist, in tiefer Narkose. Der Patient, den wir in tiefer Narkose operieren, zeigt also in seinen Muskeln keine Kontraktionserscheinungen, seine Muskeln besitzen für uns Praktiker keinen Tonus. Der Muskel liegt als schlaffes Gebilde vor uns. Ziehen wir, nachdem das übersprungene Gelenk vorher passiv in die der Muskelfunktion entsprechende Grenzstellung gebracht wurde, den Muskel nach der Seite, dann bleibt er in dieser Lage liegen.

Fig. 5.

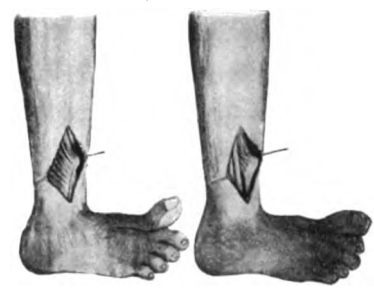

Fig. 5 stellt zwei Abbildungen dar, die ich bei einer Operation anfertigen ließ. Auf dem oberen Bilde zog ich mit der Pinzette den M. tibialis anticus zur Seite. Er setzte der Pinzette keinen Widerstand entgegen und kehrte, nachdem der Zug der Pinzette aufhörte, in seine ursprüngliche Lage nicht zurück, sondern blieb als Schlinge liegen. Das untere Bild zeigt das gleiche Phänomen an dem M. extensor hallucis longus.

Um sicher zu entscheiden, ob in tiefer Narkose des Patienten der aktive Faktor vorhanden ist oder nicht, durchschnitt ich in der eben erwähnten Grenzstellung die Sehne des gesunden M. tibialis anticus und sah, daß die Sehnenstümpfe sich nicht retrahierten. Selbstverständlich dürfen während der Durchschneidung Muskelteile nicht be-

Digitized by Google

rührt und dadurch mechanisch gereizt werden. Der gleiche Versuch an dem M. tibialis posticus, M. flexor digitorum longus, M. biceps femoris, M. semimembranosus und M. semitendinosus fiel in der nämlichen Weise aus. Dadurch ist erwiesen, daß der Muskel in tiefer Narkose keine Anspannung zeigt, die durch seine kontraktilen Elemente erzeugt wird. Reizte ich bei dem eben erwähnten Experiment den Tibialis anticus durch den elektrischen Strom (ich legte zu diesem Zwecke unterhalb des Fibulaköpfchens die Nervenbahn dieses Muskels frei und berührte sie mit meiner Nadelelektrode, die an einen ganz schwachen galvanischen Stromkreis angeschlossen war), so rückte der proximale Stumpf nach proximal, und zwar um so stärker, je stärker der Strom gewählt wurde. Der periphere Stumpf verharrte in seiner ursprünglichen Lage.

Sehr schön sah ich die verschiedenen Grade des sog. Tonus bei folgenden Versuchsanordnungen: Ich legte gesunde Muskeln in tiefer Narkose frei und fand absolut keine Anspannung. Ließ ich nun den Patienten aufwachen, dann stellte sich in den Muskeln unter dem Einfluß des Nervensystems wieder eine Anspannung ein, die mit der Zeit ganz verschiedene Grade einnahm, z. B. stark wurde, sobald ich auf die sensiblen Fasern der Haut Reize ausübte. Etwas ähnliches sehen wir, je nachdem wir den Patienten in tiefer allgemeiner Narkose oder in Lokalanästhesie operieren. Die zweite Versuchsanordnung betraf gelähmte und gesunde Muskeln. Legt man bei einem Patienten, der eine Poliomyelitis durchgemacht hat, in ganz leichter oder unterbrochener Narkose die Muskeln frei, dann sieht man, daß der gelähmte Muskel schlaff zwischen seinen Insertionspunkten liegt, während der gesunde Muskel deutlich eine Anspannung aufweist. Der gelähmte Muskel, dem infolge der Zerstörung der Vorderhornganglien motorische Reize nicht zugeführt werden können, ist außerstande, eine Anspannung zu produzieren. Der gesunde Muskel dagegen antwortet auf die Reize, die ihm ständig zugehen, durch leichte Kontraktionen. Die Sachlage verschiebt sich aber sofort, wenn der Patient in tiefe Allgemeinnarkose gebracht wird: jetzt zeigen der gelähmte und der gesunde Muskel den gleichen Spannungsgrad, nämlich den Nullgrad.

Der passive Faktor wird durch die elastischen Fasernetze im Muskelbauch, durch die elastischen Fasern in der Sehne, durch das lockere den Muskelbauch und die Sehne umhüllende und mit der Nachbarschaft verbindende Bindegewebe, das reichlich elastische Fasern enthält, repräsentiert. Seine Bedeutung wird Ihnen sofort aus einem

Digitized by Google

meiner Experimente klar: Bei einem Spastiker, der einen enormen Spitzfuß hatte, durchschnitt ich, ehe der Spitzfuß korrigiert war, in tiefer Narkose die Sehne des M. tibialis anticus, wobei ich wiederum sehr darauf achtete, daß jede mechanische Reizung des Muskelbauches vermieden wurde. Sobald die letzten Sehnenfasern durchtrennt waren, retrahierten sich die Stümpfe um 2 cm. Welche Elemente sind für diese Retraktion verantwortlich zu machen? Sicherlich nicht die kontraktilen Elemente, denn sie befinden sich unter den allerungünstigsten Bedingungen: Als einer der Antagonisten der spastisch kontrakturierten Plantarflektoren des Fußes ist der M. tibialis anticus in dem Zustande der sog. Hypotonie, seine kontraktilen Elemente haben nur geringe Fähigkeit, Spannung zu entwickeln. Ferner befindet sich der Patient in ganz tiefer Narkose, in der von vornherein jedes durch das zentrale Nervensystem bedingte aktive Zusammenziehen ausgeschlossen ist. Die Retraktion der Sehnenstümpfe wird nur durch die elastischen Elemente im Muskelbauch, in der Sehne und in der Umgebung beider Gebilde bewirkt; diese elastischen Elemente waren durch den bestehenden Spitzfuß über ihre natürliche Länge gedehnt und suchten nach Durchtrennung der Sehne ihre natürliche Länge wieder annähernd herzustellen.

Der Muskelbauch besitzt eine sehr große Elastizität, er läßt sich wie ein Gummiband leicht dehnen und kehrt nach Aufhebung der Dehnung auf seine natürliche Länge zurück. Darüber, ob die Elastizität des Muskelbauches eine vollkommene ist, d. h. ob der Muskelbauch nur mit Hilfe seiner elastischen Netze nach einer Dehnung seine ursprüngliche Länge wieder herstellen und auf die Unterstützung des Nervensystems verzichten kann, vermochte ich mir völlige Klarheit nicht zu verschaffen. Es wird wohl sehr darauf ankommen, wie lange und wie stark die Dehnung ausfiel.

Durchschneidet man, wenn das übersprungene Gelenk in der antagonistischen Grenzstellung sich befindet, die Sehne eines gesunden Muskels, dann retrahieren sich die Stümpfe in ähnlicher Weise. Hat man vorher in großer Ausdehnung den Muskelbauch freigelegt, dann kann man deutlich beobachten, daß das Auseinanderrücken der Stümpfe rein passiv vor sich geht, daß also Kontraktionen des Muskelbauches nicht im Spiele sind.

Eine äußerst wichtige Frage für uns ist folgende: Sind die elastischen Elemente eines Muskels, dessen Endpunkte man so weit genähert hat, daß die Mittelstellung des Gelenkes überschritten wird, über ihre

Digitized by Google

natürliche Länge gedehnt, also auf Spannung beansprucht oder nicht? Zur Entscheidung dieser Frage ist ein schon oben angeführter Versuch zu verwerten: ich durchschnitt in tiefer Narkose des Patienten an einem Fuße, der etwas über den rechten Winkel dorsalflektiert war, die Sehne des M. tibialis anticus und fand, daß die Stümpfe sich nur um 2 mm retrahierten. Diese Lücke schwand sofort, sobald ich den Fuß in extreme Dorsalflexion stellte. Der gleiche Versuch an anderen Muskeln fiel in der nämlichen Weise aus. Ich kann daher mit Fug und Recht behaupten, daß die elastischen Elemente eines Muskels nicht über ihre natürliche Länge gedehnt sind, sobald das Glied im Gelenk die Mittelstellung stärker überschreitet.

Im Hinblick auf die Sehnenüberpflanzung ist von meinen Untersuchungen das Wichtigste:

1. In tiefer allgemeiner Narkose zeigt der Muskel keine Anspannung, die durch seine kontraktilen Elemente erzeugt wird.

2. In der der Muskelfunktion entsprechenden Grenzstellung zeigt der Muskel keine Anspannung, welche durch seine elastischen Elemente hervorgerufen ist.

Beide Bedingungen, die tiefe Narkose und das Ueberführen des Gliedes über die Mittelstellung hinaus, finden wir bei unseren Sehnenüberpflanzungen vor, wenn wir vor der Frage stehen, welchen Grad von Anspannung der Kraftspender erhalten soll. Die Antwort auf diese Frage geben mit aller Deutlichkeit meine physiologischen Experimente. Der Kraftspender darf unter den eben angeführten Bedingungen keine Anspannung erhalten. Gegen diese Forderung haben bis jetzt viele Operateure schwer gesündigt. Das gilt vor allem für die Nikoladonische Methode, wie sie in der orthopädischen Operationslehre beschrieben ist. Ich für meinen Teil muß alles das, was dort über Anspannung des Kraftspenders ausgesagt ist, widerrufen und als falsch bezeichnen.

Der Grad der Spannung, den man dem Kraftspender gibt, ist für das Resultat einer Sehnenüberpflanzung von so ungeheuerer Tragweite, daß ich Sie nicht eindringlich genug bitten kann, meine Ausführungen nachzuprüfen. Ich kann Ihnen nur sagen, daß mir die Resultate meiner Ueberpflanzungen helle Freude bereiten; die Patienten können nach Abnahme des Gipsverbandes, den ich nach $2^1/_2$—3 Wochen entferne, ehe die Nachbehandlung eingesetzt hat, die überpflanzten Muskeln springen

Digitized by Google

lassen, so daß sie unter der Haut sichtbar und fühlbar sind. Und ich bin überzeugt, daß meine guten Resultate, abgesehen von meinen durch die Anatomie diktierten Grundsätzen, in erster Linie der Tatsache zu verdanken sind, daß ich dem Kraftspender eine physiologische Länge verleihe. Uebrigens hat die Zeit mit dem Auftreten des Kontraktionsvermögens des Kraftspenders gar nichts zu tun. Der Kraftspender kann, sobald der Patient aus der Narkose erwacht ist, sofort innerviert und kontrahiert werden. Warum soll er dies auch nicht? Er ist ja nur unter möglichster Beibehaltung seiner physiologischen und anatomischen Verhältnisse an einen anderen Platz hingestellt. Wenn man das Zuheilen der Haut nicht abwarten müßte, könnte man eine Sehnenüberpflanzung nach einigen Tagen aus dem Gipsverbande herausnehmen.

Ueber die enormen Schädigungen, die auftreten, wenn ein Muskel unter falsche physiologische Bedingungen gesetzt wird, habe ich im vergangenen Jahre schon berichtet. Ich will heute nur kurz nachtragen, daß wir, wenn der Kraftspender stark angespannt wird, zwischen einer Schädigung seiner kontraktilen und seiner elastischen Elemente zu unterscheiden haben. Es kommt also zu einer Summierung der Schädigung.

Die beiden oben erwähnten Vorausbedingungen, die tiefe Narkose und die bewußte Gelenkstellung finden wir nun bei Sehnenüberpflanzungen nicht immer vor. Es kann der Fall eintreten, daß tiefe Narkose verboten ist, daß die Narkose so oberflächlich gehalten werden muß, daß leichte Kontraktionserscheinungen im Muskel sich einstellen. Der Patient „spannt" also etwas. Diesem Umstand müssen wir Rechnung tragen und müssen den Muskel ein klein wenig anspannen.

Auch die andere Voraussetzung kann Modifikationen erleiden. In der Mehrzahl der Fälle werden wir dem Gliede bei der Operation eine leichte, bisweilen auch eine stärkere Ueberkorrektur geben. In diesem Fall darf also, wie oben auseinandergesetzt, ein Anspannen des Kraftspenders nicht in Anwendung kommen. Es können aber folgende Fälle eintreten: Bei einem Ersatz des M. tibialis anticus kann man den Fuß knapp bis zum rechten Winkel dorsalflektieren, und man will die Achillessehne, diese für die Schönheit und Ausdauer des Ganges so außerordentlich wichtige Sehne, nicht berühren. Jetzt müssen wir dem Kraftspender, der den M. tibialis anticus ersetzen soll, eine ganz leichte Anspannung geben, damit die elastischen Fasern, die für diese Gelenkstellung eine leichte Dehnung erfahren müssen, unter physio-

Digitized by Google

logischen Verhältnissen sich befinden. Würden wir den Muskel schlaff annähen, dann könnten die elastischen Fasern beim antagonistischen Gegenspiel ihre Tätigkeit nicht entfalten. Noch klarer wird diese Ueberlegung bei folgendem Falle. Es liegt ein schwerer Hackenfuß vor, der mit einer Lähmung des M. tibialis anticus kombiniert ist. Bei der Ueberpflanzung auf die gelähmte Achillessehne wird der Fuß in starke Spitzfußstellung gebracht. Nachdem diese Ueberpflanzung vollendet ist, kommt die Ueberpflanzung auf den gelähmten M. tibialis anticus an die Reihe. Der Fuß steht in Spitzfußstellung. Nun muß ich den M. tibialis anticus so anspannen, daß seine elastischen Elemente in eine derartige Spannung versetzt werden, wie die elastischen Elemente bei einem normalen Fuß, der in Spitzfußstellung sich befindet. Würde ich den M. tibialis anticus schlaff annähen, dann könnten seine elastischen Fasern im Gegenspiel gegen die Plantarflektoren nicht wirksam eingreifen. Selbstverständlich ist diese Anspannung des M. tibialis anticus nicht gerade von Vorteil, in unserem Falle aber nicht zu umgehen. Die daraus entstehende Schädigung des M. tibialis anticus wäre bei einer Plastik der Achillessehne auch der Fall, wenn der M. tibialis anticus von vornherein gesund wäre.

Genau die gleichen Verhältnisse können bei einer Quadricepsplastik vorliegen, wenn die bestehende Beugekontraktur bei Ausführung der Sehnenüberpflanzung noch nicht völlig korrigiert werden kann und z. B. einer späteren Osteotomie überlassen werden muß. Auch hier müssen wir den Kraftspender an den M. quadriceps unter einer Spannung annähen, damit der Muskel später, wenn das Knie völlig gestreckt werden kann, eine physiologische Länge besitzt.

Sie ersehen hieraus, daß man eine Sehnenüberpflanzung in jeder Stellung des Gliedes ausführen könnte, wenn man nur die für die jeweilige Gelenkstellung nötige Länge des Kraftspenders herausfindet. Selbstverständlich wird man eine Dehnung des Kraftspenders nach Möglichkeit vermeiden, wir werden also, wenn es irgendwie geht, das Glied in diejenige Stellung bringen, bei der ein Anspannen des Kraftspenders nicht nötig ist.

Wo ist der Kraftspender zu befestigen? Ich gebe dem periostalen Verfahren, und zwar demjenigen, das die Sehne des Kraftspenders an die natürliche Insertion des gelähmten Muskels bringt, den Vorzug, und zwar aus folgenden Gründen: Wir wissen jetzt, daß jede Muskelfibrille in eine Sehnenfibrille übergeht; mithin gehören Muskelfibrille und Sehnenfibrille unbedingt zusammen. Wir hörten oben, daß Muskelbauch

Digitized by Google

und Sehne für jeden Muskel spezifisch gebaut sind; sie bilden eine Einheit, die nur dann, wenn sie geschlossen bleibt, den höchsten Grad von Leistungsfähigkeit erreichen kann. Muskelbauch und Sehne können nicht verschieden voneinander betrachtet, beurteilt und verwendet werden, sie sind ein Gebilde, dessen spezifische Architektonik vom Ursprung bis zur Insertion durchgreift. Wenn wir, wie das die Nikoladonische Methode tut, den Muskelbauch des gesunden Muskels auf die gelähmten Sehnen verpflanzen, so verbinden wir zwei Gebilde, die anatomisch aufeinander nicht abgestimmt sind und die infolgedessen etwas Vollwertiges nicht leisten können.

Außer diesen auf der anatomischen Beschaffenheit der Muskelindividuen basierenden Gründen sprechen noch sehr wichtige Momente physiologischer und pathologisch-physiologischer Natur für die ungeteilte Verwendung des Kraftspenders. Wir hörten, daß die Länge des Kraftspenders für das Resultat der Ueberpflanzung ungeheuer wichtig ist. Den richtigen Spannungsgrad können wir aber nur dann erzielen, wenn wir ein absolut konstant bleibendes Gebilde vor uns haben. Das ist aber nicht der Fall, wenn wir den Kraftspender auf eine gelähmte Sehne, die zudem noch eine Narbe trägt (an der Verbindungsstelle von gesundem Muskelbauch und gelähmter Sehne), heften. Denn die gelähmte Sehne ist ein inkonstantes Gebilde, sie gibt, wenn sie auf Zug beansprucht wird, nach. Aus anatomischen und physiologischen Gründen kann das auch gar nicht anders sein: als bindegewebiges Gebilde wird sie dann, wenn sie nicht mehr in Anspruch genommen wird, sowohl quantitativ als auch qualitativ zurückgehen. Wie sehr eine gelähmte Sehne an Volumen verliert, kann man bei Sehnenüberpflanzungen häufig sehen. Ich fand bei schweren und lange bestehenden Lähmungen öfters die Sehne z. B. des M. tibialis anticus an ihrer Insertion kaum dicker als ein starkes Fascienblatt, gegen die gleiche Sehne der gesunden Seite war sie sehr erheblich reduziert. Eine derartige Sehne kann einem Zuge nicht standhalten. Eine große Schädigung wird sie aber auch qualitativ erleiden. Das straffe Sehnengewebe wird, da keine Zugkräfte es beleben, durch lockeres Bindegewebe ersetzt, die typische Architektonik der Sehne verwischt sie. Die elastischen Elemente, die auch nicht mehr in Anspruch genommen werden, werden abgebaut. Das sind alles Erscheinungen, die beim Bindegewebe so konstant und unabwendbar sind, daß man darüber eigentlich kein Wort zu verlieren braucht. Dieses qualitative Zurückgehen der Sehne macht sie wider-

Digitized by Google

standslos, sie wird dehnbar und gibt, sobald sie eine Spannung aushalten soll, nach.

Es existieren Experimente, die nachzuweisen suchen, daß die gelähmte Sehne nicht nachgiebig ist. Der Wert dieser Experimente ist meines Erachtens sehr gering anzuschlagen. Ganz abgesehen davon, daß die Versuchsanordnung, die man traf, zu primitiv war, um diese für den experimentellen Weg nicht ganz leichte Frage der Lösung näher zu bringen, haften den Experimenten zwei große Fehler an, welche die erzielten Ergebnisse von vornherein illusorisch machen:

Erstens wurden zur Prüfung Sehnen verwandt, die aus dem Körper ausgeschnitten waren; also tote Sehnen wurden benutzt. Der zweite Fehler bestand darin, daß die Dauer der Dehnungsprobe viel zu kurz bemessen war. Es hat keinen Wert, zu beweisen, daß eine Sehne eine kurze Zeit belastet werden kann, ohne daß sie nachgibt. Allein maßgebend ist die Frage, ob die gelähmte Sehne einem Zug, der lange Zeit (mehrere Wochen und noch länger) andauert, standhält. Man muß verlangen, daß die Experimente unter den gleichen Bedingungen angestellt werden, wie sie im lebenden Körper (z. B. nach einer Ueberpflanzung nach der Nikoladonischen Methode oder nach der Schaffung eines sog. künstlichen Ligamentes) vorliegen. Es muß an Sehnen, die im Körper verbleiben, experimentiert werden, und das Experiment muß sich auf Tage und Wochen erstrecken. Auf das erste Moment wies schon v. Bayer hin. Ich machte folgende Versuchsanordnung:

Als Objekte benutzte ich einige Füße, die für eine spätere Arthrodese bestimmt waren und die neben anderem eine totale Lähmung der Dorsalflektoren aufwiesen. Ich vernähte, während mein Assistent den Fuß etwas über den rechten Winkel dorsalflektierte, die drei Dorsalflektoren einzeln nacheinander in der solidesten Weise mittels vieler starker Seidenfäden an das Periost der Tibia und die Fascia cruris. Mehrere dieser Nähte wurden durch die oberflächliche Knochenschicht der Tibia geführt. Die Sehnen wurden in großer Ausdehnung an dem Knochen befestigt. Die große Anzahl der Nähte, die Ausdehnung der Anhaftungsfläche und die solide Verankerung machten es unmöglich, daß die Sehnen an den Nahtstellen sich lockerten. Die Sehnen waren so angespannt, daß der Fuß durch sie in leichter Hackenfußstellung fixiert war und daß sie unter der Haut als sehr deutlich sicht- und fühlbare Stränge vorsprangen. In dem Gipsverband wurde über dem Sprunggelenk ein dorsales Fenster angebracht, so daß die Sehnen an der Stelle,

Digitized by Google

an der sie unter der Haut vorsprangen, leicht kontrolliert werden konnten. 7 Tage nach der Operation erste Kontrolle. Man sah in der deutlichsten Weise, daß die Sehnenkulissen erheblich niedriger waren und daß die Sehnen die Spannung, die ich ihnen bei der Operation gab, teilweise eingebüßt hatten. Nach 3 Wochen waren die Sehnenkulissen völlig geschwunden. Die gleiche Erscheinung sehe ich jetzt sehr häufig bei meinen Plastiken, z. B. auf dem M. tibialis anticus. Wenn ich die Sehne des gelähmten M. tibialis anticus, die ich dazu benutze, um bei der Operation eine günstige Fußstellung zu erzielen, noch so solide an das Periost der Tibia befestige, so ist doch nach 2—3 Wochen die Sehnenkulisse völlig geschwunden. Diese Experimente beweisen einwandfrei, daß die gelähmte Sehne, sobald sie längere Zeit auf Zug beansprucht wird, nachgibt, sich dehnt. Ich komme auf diese Erscheinung später, wenn ich den Wert der sog. künstlichen Gelenkbänder und der Tenodese bespreche, zurück.

Ein weiterer großer Nachteil der Ueberpflanzung von Sehne auf Sehne ist der Umstand, daß inmitten des Kraftspenders eine Narbe gesetzt wird, die nachgeben kann und die gerade an der Stelle sich befindet, wo freies Sehnenspiel unbedingtes Erfordernis ist. Auf die Gefahr der Verwachsungen mit den Knochen wies Lange schon mehrmals hin.

Alle diese Fehler vermeiden wir, wenn wir den Kraftspender in toto benutzen und seine Endsehne an der Insertion des gelähmten Muskels periostal befestigen. Wir übergeben damit einem in sich geschlossenen Gebilde die neue Funktion, wir sind sicher, daß innerhalb dieser Einheit Dehnungen und Veränderungen nicht vorkommen, so daß die bei der Operation verliehene Spannung konstant bleibt; wir haben innerhalb des Kraftspenders keine Knoten und Narben, die zu Dehnungen und das freie Sehnenspiel hindernden Verwachsungen führen.

Ein Charakteristikum meiner Methode besteht darin, daß ich verlange, die Wiederherstellung und Sicherung der günstigen Gliedform und die eigentliche Ueberpflanzung voneinander zu trennen. Wir erhalten dadurch zwei Etappen der Operation. Die Wiederherstellung der Gliedform wird nur bindegewebigen Gebilden anvertraut. Ist der Fuß durch die stark verkürzte oder an das Periost befestigte Sehne des gelähmten Muskels in die richtige Position gebracht und steht er darin fest, dann erst wird zur eigentlichen Ueberpflanzung geschritten. So erreiche ich während der Operation eine absolut feste Sicherung des

Digitized by Google

Fußes, was für die richtige Bemessung der Spannung, die der Kraftspender erhalten muß, von größter Wichtigkeit ist. Sie schützt auch davor, daß während der Operation und vor allen Dingen während des Anlegens des Gipsverbandes der Fuß in eine andere Stellung gerät und daß dadurch die Spannung des Kraftspenders geändert wird. Daß dem durch die Verkürzung resp. Annähung der gelähmten Sehne geschaffenen künstlichen Ligament auf die Dauer keine Bedeutung zuzumessen ist, habe ich früher schon betont und werde darauf später noch zurückkommen. Absolut falsch ist es, wenn man die Wiederherstellung und Erhaltung der Fußform dem Kraftspender anvertraut.

Fig. 6.

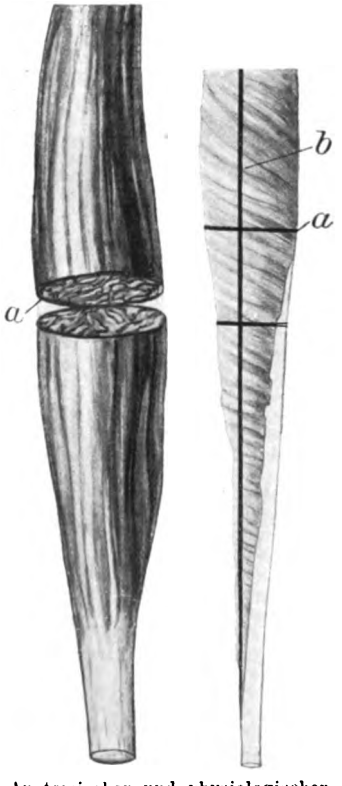

Anatomischer und physiologischer Querschnitt des Muskels.
a anatomischer Querschnitt,
b physiologischer Querschnitt.

Fig. 7.

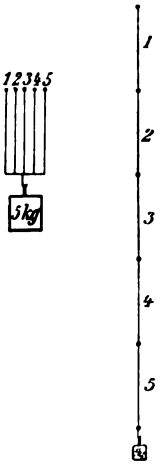

Eine Frage, die mich lebhaft beschäftigte, die ich aber nur ganz kurz streifen kann, ist folgende: Wieviel Muskelsubstanz brauche ich, um die Größe der Muskelresultante, d. h. die Größe der Spannkraft des gelähmten Muskels, wiederherzustellen? Die Kraft des Muskels können wir nach der Größe seines Querschnittes, und zwar nicht seines anatomischen, sondern seines physiologischen Querschnittes bestimmen. Nur der physiologische Querschnitt ist maßgebend für die Berechnung der Gesamtkraft des Muskels. Der Unterschied zwischen anatomischem und physiologischem Querschnitt eines Muskels wird aus folgendem klar: Den anatomischen Querschnitt erhält man, wenn man einen Muskel in querer Richtung durchtrennt. Bei allen annähernd parallelfaserigen Muskeln (z. B. M. biceps brachii, Fig. 6) hat man dadurch auch den physiologischen Querschnitt erzielt, da durch den Schnitt alle Fleischbündel senkrecht zur Verlaufsrichtung getroffen sind. Beim gefiederten

Digitized by Google

Muskel ist der physiologische Querschnitt von dem anatomischen sehr verschieden. Legt man z. B. durch den M. extensor hallucis longus (Fig. 6) den anatomischen Querschnitt an, so trifft man nicht alle Fleischbündel, sondern nur einen sehr kleinen Teil. Wollen wir alle Fleischbündel in einem Schnitt vereinigen, so müssen wir den Schnitt senkrecht zur Verlaufsrichtung der einzelnen Bündel anlegen. Auf diese Weise erhalten wir beim gefiederten Muskel den physiologischen Querschnitt (Fig. 6). Die Länge des Muskels kommt bei unserer Frage nicht in Betracht; das geht aus folgender Ueberlegung hervor: Ein Gummistrang wird um so stärker, je mehr Gummifäden man nebeneinander anordnet, da dann die Last an sehr vielen Fäden hängt. Schaltet man mehrere Fäden zu einem langen Strang hintereinander, so hängt die Last in letzter Linie doch nur an einem Faden. Wenn man fünf solcher Fäden hintereinander schaltet, so hat jeder einzelne Faden die ganze Last zu tragen. Schaltet man aber fünf Fäden nebeneinander, so hat jeder einzelne Faden nur ein Fünftel der Last zu tragen (Fig. 7).

Tabelle 1.

Gewicht der Muskelbäuche der langen Unterschenkelmuskeln.

M. tibialis anticus	80 g
M. extensor hallucis longus	18 g
M. extensor digitorum longus	30 g
M. peronaeus longus	62 g
M. peronaeus brevis	25 g
M. tibialis posticus	56 g
M. flexor hallucis longus	34 g
M. flexor digitorum longus	10 g
M. soleus	260 g
Mm. gastrocnemii	200 g

Tabelle 2.

M. quadriceps	1650 g	
M. biceps	280 g	760 g
M. semimembranosus	300 g	
M. semitendinosus	180 g	
M gastrocnemius	200 g	460 g
M. soleus	260 g	
M. flexor hallucis longus	34 g	106 g
M. flexor digitorum longus	10 g	
M. peronaeus longus	62 g	

Aus diesen Gründen liefert uns auch das Gewicht des Muskels keinen wissenschaftlich genauen Index, kann aber, wenn es sich darum

Digitized by Google

handelt, die Spannkraft verschiedener Muskeln gegenseitig zu beurteilen, eine ungefähre Vorstellung über die Kraft des Muskels geben. Ich habe an einer weiblichen Leiche das Gewicht verschiedener Muskeln am Bein bestimmt und ging in der Weise vor, daß ich das Sehnengewebe in der sorgfältigsten Weise entfernte, so daß also meine Tabelle nur das Gewicht der Muskelmasse angibt. Aus dieser Tabelle (Tab. 1) ersehen Sie, wie ungeheuer stark einige Muskeln in ihrem Gewichte differieren. Während der M. tibialis anticus 80 g wog, zeigte der M. extensor hallucis longus nur ein Gewicht von 18 g; der M. soleus wog 260 g, der M. flexor digitorum longus dagegen nur 10 g. Für die Sehnenüberpflanzung sind folgende Rechenexempel interessant (Tab. 2): Würden alle drei Beuger auf den M. quadriceps (1650 g) verpflanzt, dann hätten wir nur 760 g verwendet. Selbstverständlich weiß ich, daß wir, um Unterschenkelstreckung zu erzielen, nicht die ganze Muskelmasse des Quadriceps ersetzen müssen. Aber trotzdem halte ich es z. B. für unmöglich, daß der M. semitendinosus, der 180 g wog, allein genügt, um den M. quadriceps voll zu ersetzen. Wenn eine derartige Ueberpflanzung dennoch ein schönes Endresultat zeigt, so ist dies meines Erachtens zum Teil auf die Wiedererstarkung des nicht völlig gelähmt gewesenen M. quadriceps zu setzen. Noch mehr erstaunt war ich, als ich herausrechnete, daß der M. flexor hallucis longus, M. flexor digitorum longus und der M. peronaeus longus zusammen nur 106 g wiegen. Wenn wir diese Muskeln zur Deckung des gelähmten M. triceps surae, der 460 g wiegt, verwenden, dann haben wir eine Differenz an Muskelmasse von 354 g; und wenn wir die Mm. gastrocnemii, da die Plantarflexion nur ein Teil ihrer Aufgabe ist, völlig streichen, so haben wir immer noch eine Differenz von 154 g (der M. soleus wiegt 260 g). Derartige Untersuchungen müssen noch weitergeführt werden.

Wenn es auf den Vergleich der Spannkraft verschiedener Muskeln ankommt, so ist die genaueste Methode die direkte Zählung der Muskelfasern. An menschlichen Muskeln sind diese Untersuchungen meines Wissens noch nicht gemacht, eine systematische Durchuntersuchung aller Extremitätenmuskeln dürfte eine ungeheuere Arbeit bedeuten. Ich weiß nun aber einen Weg, der ähnlich gut zum Ziele führt, aber weniger mühevoll ist, nämlich die Zählung der Nervenfasern, die in einen Muskel eintreten. Wenn man die zu dem Muskel führende Nervenbahn isoliert, einbettet und in Querschnitte zerlegt, dann kann man die Zahl der in dieser Bahn enthaltenen Nervenfasern bestimmen. Untersuchen wir die Nerven-

Digitized by Google

bahnen aller uns interessierenden Muskeln durch, so können wir uns ein Bild über die Zahl der in jedem Muskel enthaltenen Muskeleinheiten machen und können einen Vergleich der Kraft der verschiedenen Muskeln anstellen. Diesbezügliche Untersuchungen habe ich in Arbeit. Sehen wir in der Frage nach der Größe der Muskelresultante der einzelnen Muskeln klarer, dann können wir unsere Operationspläne mit weit besserem Verständnis aufstellen wie bisher. Ein Operationsplan, der die Frage nach der Größe der Spannkraft der Muskeln übersieht, ist mangelhaft.

Zur Frage der operativen Verkürzung geschädigter Muskeln möchte ich noch einmal Stellung nehmen.

Meine Herren! Ich wende eine Verkürzung eines geschädigten Muskels niemals an, da sie einem ganz falschen Gedankengang entsprungen ist. Wenn Sie die orthopädische Operationslehre aufschlagen, so finden Sie dort öfters diesen falschen Gedankengang. Ich muß alles das, was dort über Spannung, Ueberdehnung und operative Verkürzung der Muskeln gesagt ist, widerrufen. Um einen überdehnten Muskel auf seine normale Spannung zurückzubringen, verkürzte man die Sehne des Muskels und schloß daran die Erwartung, daß der Muskel sich wieder erhole. Das Gegenteil ist der Fall, der Muskel wird noch mehr geschädigt. Ein Blick auf Fig. 8 macht Ihnen das klar. Bei a sehen Sie den durch die Lähmung etwas geschädigten Muskel in seiner normalen Länge. Durch einen ihm überlegenen Antagonisten wird dieser nicht gelähmte, aber leicht geschädigte Muskel verlängert, überdehnt. Diese Verlängerung geht im Muskelbauch vor sich (Fig. 8 b). Verkürze ich nun die Sehne dieses Muskels, so bleibt die falsche Länge des Muskelbauches erhalten oder der Muskelbauch wird noch mehr gedehnt, d. h. noch mehr geschädigt (Fig. 8 c). Will man einem überdehnten Muskel seine normale Spannung verschaffen, dann muß man das Glied so stellen, daß die Insertionspunkte des Muskels genähert werden, und man muß den Muskel durch energisches Elektrisieren in der Wiederherstellung seiner normalen Länge unterstützen (Fig. 8 d). Direkt unverständlich ist es mir, wie man bei spastischen Lähmungen die überdehnten Muskeln verkürzen kann. Dieses Vorgehen zeugt von einer rührenden Naivität und einer völligen Unkenntnis des Wesens der spastischen Lähmungen und sehr wichtiger physiologischer Fragen.

Der Wert der sog. künstlichen Gelenkbänder, die man aus gelähmten Sehnen bildete, war mir schon längst zweifelhaft.

Digitized by Google

Ueble Erfahrungen und persönliche Untersuchungen in dieser Frage haben mich im Laufe des letzten Jahres noch vorsichtiger in der Beurteilung der Zweckmäßigkeit der künstlichen Ligamente gemacht. Wenn man histologisch ein normales Gelenkband und eine gesunde

Fig. 8.

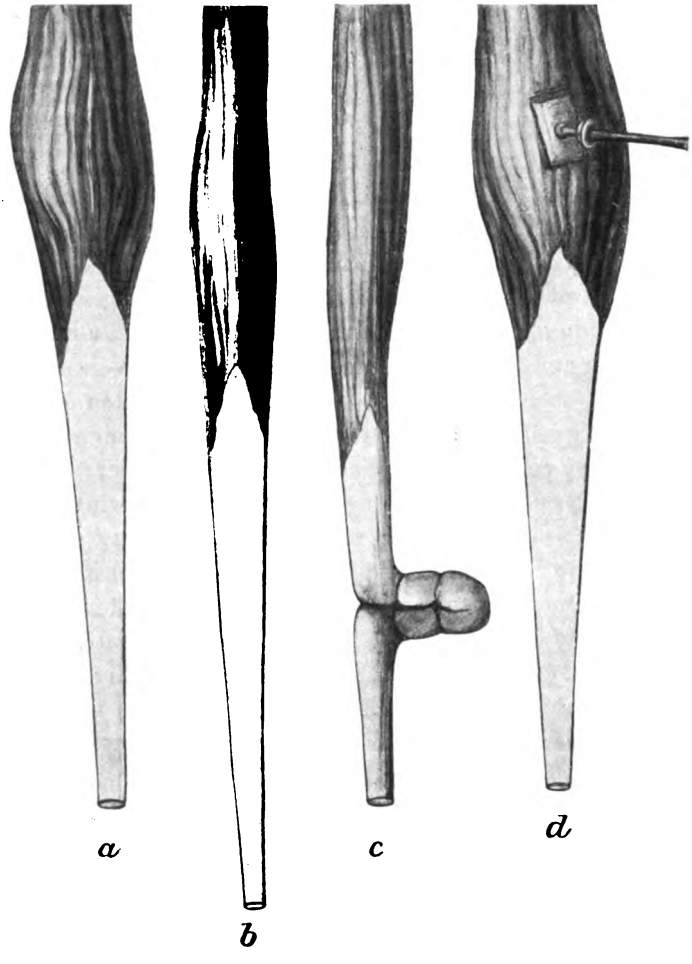

Sehne nebeneinander untersucht und vor allem auf ihre elastischen Elemente färbt, dann wird man sich des großen Unterschiedes, der zwischen beiden Gebilden besteht, bewußt: die Sehne ist ein zylindrisches Gebilde, das Gelenkband ist in breite Fläche angelegt; die Sehne ist viel ärmer an elastischen Fasern als das Gelenkband. Das

Digitized by Google

gilt für die Sehne, die von einem gesunden Muskel in Tätigkeit gesetzt wird. Wie viel schlimmer liegen aber die Verhältnisse bei einer gelähmten Sehne! Hier ist das Volumen noch mehr verringert. Hier hat sich das elastische Gewebe zurückgebildet; denn zum Existieren des elastischen Gewebes gehören gewisse Vorbedingungen, die der gelähmte Muskel nicht erfüllt. Ueberall, wo man im Organismus elastisches Gewebe antrifft, sei es in der Wand der Blutgefäße, sei es in den gelben Bändern der Wirbelsäule oder im Nackenband, finden wir neben einer mittleren Dauerbelastung, d. h. Beanspruchung auf Zug, in ihrer Intensität stark wechselnde Dehnungen, also weitere aber intermittierende Beanspruchung auf Zug wirksam. Die gleichen Momente treten im Muskel und in der Sehne in Erscheinung. Die kleinen freilich wechselnden Spannungen des Muskels bedeuten in ihrer Summierung einen Dauerzug an der Sehne, zu dem die wechselnd starken Kontraktionen des Muskels hinzutreten. Das alles ist im gelähmten Muskel ausgeschaltet. Infolgedessen kommt es zu einem Abbau der elastischen Elemente der Sehne. Und diese Sehne, die direkt arm an elastischen Fasern ist, soll die Rolle eines Ligamentes übernehmen! Sie kann das nicht, sie wird diese Funktion nie erfüllen können.

Fig. 9.

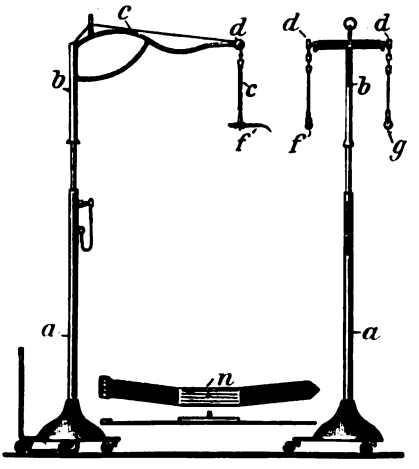

Apparat zur elektrischen Untersuchung der Nerven und Muskeln während der Operation. $^1/_{30}$ der Originalgröße.

Dem entspricht auch die Erfahrung der Praxis. Meine oben beschriebenen Experimente haben bewiesen, daß die aus gelähmten Sehnen gebildeten künstlichen Gelenkbänder sehr rasch ihre Spannung verloren und ihre Widerstandskraft einbüßten. Ich bin überzeugt, daß ein derartig künstliches Gelenkband schon vor Jahresfrist so degeneriert ist, daß es als ein für den Körper wertvolles Gebilde nicht gelten kann. Ich möchte davor warnen, den künstlichen Bändern allzusehr zu vertrauen, und räume der Tenodese nur einen sehr beschränkten Wert ein.

Im vergangenen Jahre befürwortete ich die elektrische Untersuchung der Muskeln während der Opera-

Digitized by Google

tion. Ich kann heute nicht umhin, Sie nochmals auf den Wert dieser Methode aufmerksam zu machen. Manch interessante Tatsache auch rein wissenschaftlicher Natur wird Ihnen enthüllt und mancher Fehlgriff wird Ihnen erspart bleiben. Zur Hebung der Asepsis und um

Fig. 10.

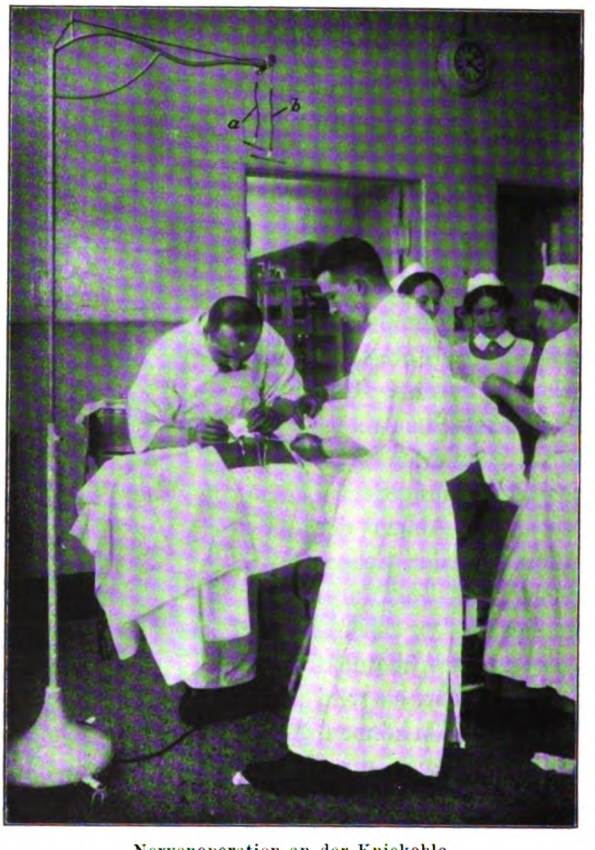

Nervenoperation an der Kniekehle.
Der Nerv wird freigelegt. Die Nadelelektrode (*a*) und die Plattenelektrode (*b*), die sterilisiert sind, schweben über dem Operationsfeld.

die Elektroden leichter benutzbar zu machen, konstruierte ich einen Apparat, den ich Ihnen hier zeige[1]) (Fig. 9):

[1]) Der Apparat wird von Herrn Franz Bingler, Fabrikant chirurgischer Instrumente, Ludwigshafen am Rhein, hergestellt. Von der gleichen Firma wird auch ein passender galvanischer Anschlußapparat mit Präzisions-Milliamperemeter geliefert.

Digitized by Google

Der Apparat besteht aus einem schweren Fuß (a), dem vertikalen (b) und horizontalen (c) Schenkel des Galgens, den Rollbändern (d) und den Elektrodenansätzen (e). Der vertikale Schenkel ist hohl und gegen den Fuß verstellbar. In ihm laufen die gut isolierten Leitungs-

Fig. 11.



Elektrische Prüfung des Nerven mittels Nadelelektrode.
Die Nadelelektrode ist vom Operateur in dem Bereiche des Operationsfeldes herabgezogen. Eine Gurtelektrode, die vor der Operation dem Patienten um die Brust geschnallt wurde und auf diesem Bild nicht sichtbar ist, stellt die zweite Elektrode dar.
Die Plattenelektrode, die in diesem Falle keine Verwendung findet, schwebt über dem Operationsfeld.
In ähnlicher Weise werden die Muskeln bei der Operation elektrisch geprüft.

schnüre, die von einem galvanischen Anschlußapparat herkommen und die mit den beiden Rollbändern verbunden sind. An die Rollbänder werden mittels eines Karabinerhakens die Elektrodenansätze befestigt. An diese werden die Elektroden (Nadelelektrode [f] und Plattenelek-

Digitized by Google

trode [g]) angeschlossen. Elektrodenansätze und Elektroden werden vor der Operation sterilisiert.

Vor der Operation wird der vertikale Schenkel des Galgens so

Fig. 12.

Elektrische Untersuchung des Nerven während der Operation mittels Nadel- und Plattenelektrode.
Für wissenschaftliche Untersuchungen finden die Nadel- und Plattenelektroden zusammen Verwendung. Beide werden immer in einem bestimmten Abstand in der Wunde aufgesetzt. Auf diese Weise ist der Widerstand im Stromkreis bei allen Untersuchungen immer gleich.
In ähnlicher Weise werden die Muskeln bei der Operation elektrisch geprüft.

hoch gestellt, daß der Operateur mit seinem Kopfe während der Operation die Elektroden nicht streifen kann. Die sterilisierten Elektroden schweben über dem Operationsfeld (Fig. 10).

Benötigt nun der Operateur eine der Elektroden, dann zieht er

Digitized by Google

sie herab (Fig. 11). Ist die Untersuchung beendet, dann läßt er die Elektrode los, die an ihren vor Berührung gesicherten Platz zurückkehrt.

In den meisten Fällen braucht man nur die sterilisierte Nadelelektrode. Die andere Elektrode wird dann durch eine um die Brust oder den Bauch des Patienten geschnallte Gurtelektrode (n), s. Fig. 9, dargestellt. Für genaue wissenschaftliche Untersuchungen empfiehlt es sich, neben der Nadelelektrode nicht die Gurtelektrode, sondern die kleine sterilisierte Plattenelektrode zu benutzen. In diesem Falle werden also beide Elektroden in das Operationsfeld herabgezogen (Fig. 12).

Zum Schluß möchte ich noch ganz kurz eine Zusammenfassung aller der Momente, die meine Methode der Sehnenüberpflanzung kennzeichnen, zusammenfassen.

Als Grundgesetze haben zu gelten:

Die Technik der Sehnenüberpflanzung ist den anatomischen und physiologischen Verhältnissen der Muskeln bis in ihre kleinsten Einzelheiten anzupassen.

Bei der Auswahl des Kraftspenders muß der Morphologie der Muskeln Rechnung getragen werden.

Der Kraftspender muß eine der Gelenkstellung angepaßte absolut physiologische Länge haben.

Die Sehnenüberpflanzung zerfällt in zwei Abschnitte: erstens in die Sicherung der Fußform durch bindegewebige Bestandteile, zweitens in die Ueberpflanzung der kontraktilen Substanz.

Die Wiederherstellung und Sicherung der Gliedform darf nur bindegewebigen, nicht aber kontraktilen Elementen übertragen werden.

Die Verkürzung geschädigter Muskeln ist unlogisch und streng zu verwerfen.

Die elektrische Untersuchung der Muskeln während der Operation ist dringend zu empfehlen.

Digitized by Google

XXIV.

Experimentelle Untersuchungen über Plastik und Transplantation von Nerv und Muskel.

Von

Dr. **Philipp Erlacher,**

leitender Arzt der chirurgisch-orthopädischen Abteilung der k. k. Universitäts-Kinderklinik Graz.

Während die Hautfascien und Knochentransplantationen zum Teil ausgezeichnete und einwandfreie Resultate ergeben haben, sind die Ansichten über die Möglichkeit von Nerven- und Muskeltransplantationen noch sehr geteilt. Das Studium über die Natur der nervösen Organe und über die Extremitätennerven im besonderen hat ergeben, daß wir eine freie Nerventransplantation kaum je mit Erfolg werden ausführen können, und bisher ist auch noch kein positiver Bericht darüber erschienen. Im Gegenteil, alle Forscher betonen übereinstimmend, daß, wo immer ein Nerv durchtrennt wird, das periphere Stück rettungslos degeneriert; nicht einmal die sofortige primäre Naht kann die Degeneration des peripheren Teiles aufhalten oder die für die willkürliche Innervation notwendige Kontinuität wiederherstellen. Mit Recht ist man daher davon abgekommen, freie Nerventransplantationen in der Praxis auszuführen, außer, wenn man von vornherein vom Transplantat nichts weiter als den Zweck eines Leitfadens für den auswachsenden Nerven erwartete. Hingegen konnten die verschiedensten Formen von Nervenplastiken mit funktionellem und anatomischem Erfolg ausgeführt werden. Gleichviel, ob nur ein Teil abgespalten oder der ganze Nerv für die Plastik verwendet wurde (Spitzy, Stoffel), ob man gleichartige Fasern miteinander oder sensible mit motorischen und umgekehrt vereinigte (Bethe) oder ob man Nerven mit Nerven vernähte oder den motorischen Nerv direkt in den Muskel einpflanzte (Heineke, Erlacher), immer konnten Erfolge erzielt werden.

Digitized by Google

Aehnlich steht es mit den Muskelplastiken. Auch hier sind die verschiedensten Formen von gestielten Lappen mit sehr gutem Erfolge verwendet worden, dagegen neigt betreffs der freien Muskeltransplantation die Mehrzahl der Forscher zur Anschauung hin, die auch Küttner und Landois im ersten Teil ihrer Chirurgie der quergestreiften Muskulatur als das Ergebnis der bisherigen experimentellen Arbeiten feststellen zu können glaubten, „daß die Muskulatur in keiner Weise zur freien Transplantation geeignet ist, weil das junge Gewebe, abgeschnitten von funktionellen und nervösen Einflüssen, auf die Dauer nicht bestehen kann, sondern der Nekrose verfällt". Dabei wird aber zugegeben, daß selbst das so hoch differenzierte Gewebe, wie die quergestreifte Muskulatur, losgelöst vom Mutterboden sich aus sich selbst heraus regenerieren kann.

Da ich nach meinen eigenen Untersuchungen, die ich am Meerschweinchen angestellt habe, und die sich im ganzen auf 24 Einzelversuche beziehen, deren Befunde auch durch genaue mikroskopische Untersuchungen erhärtet wurden, zum Teil zu einer gegenteiligen Anschauung gekommen bin, möchte ich mir zuerst erlauben, die bisherigen Arbeiten und ihre Ergebnisse einer kurzen Kritik zu unterziehen.

Die günstigen Ergebnisse, die Gluck 1881 bei seinen Hühnerversuchen verzeichnen konnte, wo er bei acht Tieren 5mal Einheilung von Kaninchenmuskulatur in einen Defekt des Tensor fasciae latae und Biceps femoris erzielen konnte, wobei die elektrische Reizung zu Kontrakturen des implantierten Stückes führte, ferner in fünfzehn anderen Versuchen den Gastrocnemius von einem Huhn auf ein anderes überpflanzte, wobei er ebenfalls Kontraktionen des Transplantates erzielen konnte, veranlaßten Helferich 1882, einen teilweisen Defekt im Biceps brachii bei einer Patientin durch ein entsprechendes Stück Hundemuskel zu ersetzen, und zwar mit gutem funktionellen Erfolg. 1885 hat Salvia eine Reihe von Versuchen an Hunden und Kaninchen angestellt, wobei er ebenfalls vollständige Einheilung des Transplantates erzielt hat und nach 3 Monaten weder makro- noch mikroskopisch eine Spur der Grenze des Lappens finden konnte. Er glaubt daher, daß nach und nach die transplantierten Muskelfasern ihre anatomischen Eigenschaften verlieren, indem sie jene des Tieres annehmen, auf das sie überpflanzt sind. Ganz ähnliche Befunde verzeichnet Perroncito. Da kam 1890 die Arbeit von Magnus, der die Versuche von Gluck nachgeprüft hatte und deren Ergebnis ein gerade entgegengesetztes war; er hielt auf Grund seiner Versuche die Einheilung eines

Digitized by Google

transplantierten Muskelstückes für unmöglich. Wenn wir aber seine Befunde näher ansehen, so konnte man nach seinen eigenen Angaben nach 2 Monaten äußerlich nichts mehr unterscheiden, und mikroskopisch fand er zwischen den Seidennähten wirkliches Muskelgewebe. Bei Untersuchung früherer Stücke ergab sich aber, daß es sich dabei nicht um das eingeheilte implantierte Muskelstück handeln konnte, daß dieses vielmehr ausnahmslos dem Absterben und der Resorption anheimfiel. Daß dieser Rückschluß nicht durchaus zutreffen muß, darauf komme ich später noch zurück. Beim Gastrocnemiusversuch von Gluck fand er nur Bindegewebe, von Muskelfasern nicht die geringste Spur. Dagegen konnte Rydygier 1898 über günstige Ergebnisse mit gestielten Muskellappen berichten, die auch durch mikroskopische Untersuchungen gestützt sind. Ebenso Capurro 1900. Er hat an Hunden Versuche mit gestielten Muskellappen durchwegs mit gutem Erfolg angestellt, jedoch berichtet er gleichzeitig über völlig negative Ergebnisse bei freier Muskeltransplantation. Dabei geht aber aus seinen Protokollen hervor, daß er meist schon nach 6—8 oder 10 Tagen untersucht hat, wo er natürlich nur Degeneration finden konnte; außerdem ist öfter Sekretion vermerkt. Nur ein einziger Fall ist nach 50 Tagen angesehen worden, der nach 18 Tagen teilweise Regeneration gezeigt hatte. Jetzt ergab sich makroskopisch nur narbiges Bindegewebe. Eine mikroskopische Untersuchung scheint nicht gemacht worden zu sein. Die Beweiskraft dieser negativen Versuche ist somit nicht sehr groß. Dafür konnte Saltykow bei der Verpflanzung von Schwanzstücken unter die Haut des Rückens für den Muskel rasche Degenerationsvorgänge, aber auch schon nach 3—5 Tagen eine Proliferation an den Kernen, die sich zu jungen Fasern ausbilden, feststellen. Nach 6 Wochen erfolgt eine neuerliche Degeneration und schließlich verschwinden sie vollständig, was ja mit der allgemeinen Ansicht, daß für die Erhaltung eines Gewebes die Funktion unbedingt notwendig sei, im vollkommenen Einklange steht. Die Hildebrandtschen Versuche 1905/06 betonen die Wichtigkeit, den Nerven und die ihn begleitenden Gefäße zu schonen und zu erhalten. Caminiti 1908 kommt zu einem gleichen Resultat. Gersuny 1906 und v. Hacker 1908 kamen nach je einem klinischen Erfolg zu der Ansicht, daß es möglich sein dürfte, von einem gesunden Muskel einen gelähmten zu neurotisieren. Jores 1909 hob die Wichtigkeit des funktionellen Reizes hervor, indem er bei seinen Versuchen der ständigen Faradisation einzig und allein den Erfolg zuschrieb, da dort, wo nicht faradi-

Digitized by Google

siert wurde, immer Ausstoßung des Transplantates erfolgte. Diese Tatsache konnten aber andere Untersucher nicht bestätigen, und auch ich habe bisher nie eine Abstoßung des Transplantates erlebt, obwohl ich nie faradisiert habe. 1910 erfolgte von Mutach eine Nachprüfung der Versuche von Capurro mit einem ganz ähnlichen Ergebnis. Ich will damit wieder das negative Ergebnis bei seinen Versuchen mit freien Lappen hervorheben:

Versuch 1. Nach 14 Tagen fand er Degeneration.

Versuch 2. Nach 3 Wochen Degeneration; in den peripherstenTeilen tritt in manchen Muskelbündeln Querstreifung deutlich hervor.

Versuch 3. Nach 8 Monaten nur Narbe. Von quergestreiften Muskelbündeln in dem Bereich dieses zellreichen Gewebes nirgends mehr etwas zu sehen. Es wurde noch eine Versuchsreihe über Verwachsung zwischen gesunden und vorher neurektomierten Muskeln angestellt, die ebenfalls ein ganz negatives Resultat ergaben. Er hatte aber dabei immer Eiterung.

Auch die Untersuchungen der letzten Jahre sind durchaus nicht abschreckend oder entmutigend. Askanazy konnte 1912 feststellen, daß unter den üblichen Kautelen auch die quergestreifte Muskelsubstanz stets erfolgreich auf die verschiedensten Organe zu überpflanzen ist. Auch in Gehirn und Niere, die selbst keine quergestreifte Muskelfaser besitzen, erhalten sich lebende Fasern wochen- bis monatelang. Ein Teil nekrotisiert und von der Peripherie erfolgt Regeneration. Am Menschen sind von Göbell 1913 mittels freier Muskelplastik die Fingerbeuger durch den Sartorius bzw. Obliquus ersetzt worden. Seine im Anschluß daran angestellten Tierversuche ergaben in einem Falle von zwölf Doppelversuchen ein wirkliches Einheilen des Transplantates mit ziemlicher Schrumpfung, während die übrigen Versuche negativ ausfielen, und Jianu berichtet 1913 über erfolgreiche Replantation eines Vorderarmes beim Menschen. Dieser war im unteren Drittel abgesetzt und nur mit einem Hautlappen, der eine Vene enthielt, mit dem Stamm noch in Verbindung. Vereinigung der Knochen und Muskeln, Gefäße und Nerven; nach 3 Jahren war die Hand erhalten, allerdings mit manchen sensiblen, motorischen und vasomotorischen Störungen, die aber im Rückgang begriffen sind. Und eben erschien aus Heinekes Klinik die Arbeit von O. Haberland, der zwar zu negativen Schlußsätzen kommt, wie: „Das frei transplantierte Muskelgewebe heilt ein, die Muskelfasern gehen aber allmählich zugrunde, da nicht zeitig für Ernährung gesorgt wird", und „Die Regeneration und

Digitized by Google

die Erhaltung der Fasern an der Peripherie durch osmotische Vorgänge hat für chirurgische Zwecke keinen Wert." Ich möchte aber seinen Versuch 3 hervorheben (Vertauschen eines 4 cm langen Stückes des Tibialis anticus vom rechten auf das linke Bein und umgekehrt; außerdem wurde links noch der Nervus peron. superf. in das Transplantat hineingenäht). Während rechts das Transplantat nur an den Randpartien Muskelfasern zeigte, die ihre Struktur beibehalten hatten, zeigt das linke im unteren Teil dieselbe fleischrote Farbe wie der übrige Muskel, und mikroskopisch unterschied sich das Bild von dem vorigen (rechten) durch durchgehende Erhaltung der Querstreifung der Fasern.

Das sind also die Grundlagen, auf die sich die unser bisheriges Verhalten beherrschende allgemeine Ansicht stützt, daß die freie Muskeltransplantation für die praktische Chirurgie wertlos sei.

Meine Herren! Abgesehen davon, daß das Ganze nur einen negativen Beweis darstellt, daß es also nur mehreren bisherigen Untersuchern nicht gelungen ist, eine freie Transplantation mit Erfolg auszuführen, haben wir ja doch immerhin die nicht wegzuleugnenden Erfolge am Menschen (Helferich, Göbell, Jianu), die positiven Versuche von Gluck, Salvia, Saltykow, Jores und Askanazy, denen nur eine ungefähr gleich große Zahl von negativen entgegensteht, die sich hauptsächlich auf den histologischen Befund stützen, da ja die funktionellen Erfolge durchweg befriedigende sind. Jedoch sinkt ihre Zahl noch um ein bedeutendes, wenn wir die durch äußere Ursachen (Eiterung) bedingten Mißerfolge abziehen; ferner geht bei mehreren als negativ bezeichneten Versuchen aus den Protokollen hervor, daß doch muskuläres Gewebe auch im Transplantat erhalten geblieben war; allerdings angeblich in Degeneration. Da möchte ich es doch nicht unterlassen, auch die bisherigen Versuchungsmethoden etwas näher zu beleuchten. Es wurde schon von verschiedenster Seite betont, daß vor allem der nervöse Anschluß und die Ernährung eine außerordentlich wichtige Rolle bei den Muskeltransplantationen spielen, und trotzdem finden wir auch bei den mikroskopisch genau untersuchten Fällen nicht ein einziges Mal einen Nervenbefund angegeben (Zahl und Verhalten der motorischen Nervenfasern und ihrer Endplatten), nur der letzte Untersucher Haberland schreibt einmal von „kleinen dunkler gefärbten Herden in manchen Muskelfasern, ob dies aber degenerierte Nervenendplatten sind, kann ich nicht entscheiden". (Es waren sicher keine degenerierten Nervenendplatten, weil solche

Digitized by Google

nach 128 Tagen schon längst nicht mehr zu sehen sind.) Wir wissen nun bereits aus der Histologie, wie rasch der Degenerationsprozeß der motorischen Endplatten erfolgt, und ich habe bereits in früheren Arbeiten darauf hingewiesen, daß gleichzeitig mit der Degeneration der motorischen Nervenendplatten auch eine Degeneration der betreffenden Muskelfaser erfolgt, und daß ferner sehr rasch nach einer Verletzung die Regeneration des motorischen Nerven wieder beginnt und dann erst unter seinem Einfluß die endgültige anatomische und funktionsfähige Regeneration der Muskelfasern erfolgen kann, und möchte jetzt noch hinzufügen: „Wenn der nervöse Neuanschluß nicht erfolgt, tritt bindegewebige Substitution des Muskelgewebes ein." Mit anderen Worten, nur wenn wir das zusammengehörige Ganze, den motorischen Nerven und den Muskel, auch immer gemeinsam untersuchen und beobachten, können wir uns ein richtiges Urteil über den De- bzw. Regenerationszustand eines Muskels bilden. Denn eine schmale Muskelfaser mit vielen Kernen und fehlender Querstreifung für sich allein betrachtet, kann ebensogut sich in De- wie in Regeneration befinden. Finden wir aber nebenbei reichliche motorische Fasern zwischen den Muskeln und auf den Muskelfasern sogar junge, wenn auch nur zarte, einfach gebaute Endplatten, so können wir nach meinen Erfahrungen sicher sein, einen Regenerationsprozeß vor uns zu haben. Denn die Degeneration der motorischen Nerven geht so rasch vor sich, daß wir bereits nach 4 bis 5 Tagen keine Endplatten und nur kurze Zeit später überhaupt keine auch nur annähernd normale Nervenfasern mehr auffinden können.

Unter diesen Gesichtspunkten habe ich meine Untersuchungen (am Meerschweinchen) angestellt, deren Ergebnisse ich Ihnen nun kurz vorlegen möchte.

In der ersten Versuchsreihe von 9 Fällen wurde der Biceps brachii längs gespalten und von der Unterlage ein nur noch durch Bindegewebe mit dieser verbundener Lappen losgetrennt. Zum Zwecke des Studiums der nervösen De- und Regeneration wurde eine Einrichtung dadurch erreicht, daß der motorische Nerv möglichst weit peripher getroffen wurde und so nur eine ganz kurze Strecke auszuwachsen hatte. Da es sich ferner um eine einfache Durchschneidung handelte und alles in situ blieb, war auch anzunehmen, daß die sich regenerierenden Nervenfasern die gegenüberliegenden Nervenscheiden wieder finden würden, die ihnen den Weg in die Muskelfibrillen erleichtern sollen. Und mit Berücksichtigung des Muskelgewebes hatte ich dadurch

1. erreicht, daß die sicher sehr wichtige Funktion erhalten blieb;

Digitized by Google

2. daß die Ernährung des abgetrennten Lappens eine möglichst gute war; denn auch die Lumina der Blutgefäße liegen sich gegenüber und dürften in den meisten Fällen wohl wieder durchgängig werden, jedenfalls ist damit für die Erhaltung des Muskelgewebes die denkbar beste Bedingung gesetzt. Das Ergebnis der weiteren Untersuchungen hat dies auch vollkommen bestätigt. Bereits nach 16 Tagen ist makroskopisch, außer, daß der Muskel vielleicht etwas schwächer war als früher, nichts mehr von der stattgehabten Schädigung zu bemerken, jedenfalls konnte ich kaum eine blasse Zone feststellen; mikroskopisch fanden sich die motorischen Nerven in außerordentlich großer Anzahl bereits wieder regeneriert und öfter konnte ich sie auf Muskelfasern verfolgen, wo sie motorische Endplatten bildeten. Dagegen zeigten noch ziemlich große Partien des abgetrennten Muskels ausgesprochene (aber nicht die allerhöchsten, vgl. unten) Degenerationszeichen: schmale Muskelfasern ohne Querstreifung, kolossale Kernvermehrung und Vermehrung des Bindegewebes. Aber immer zeigten die Muskelfibrillen deutlich Längs- und Querstreifung dort, wo in der Nähe regenerierte Nervenfasern zu finden waren, während die ausgesprochenen Degenerationszeichen überall dort am deutlichsten waren, wo in der ganzen Umgebung eine Regeneration des Nerven noch nicht erfolgt war. Nach 28 bzw. 32 Tagen ein ähnlicher Befund, nur ist die Zahl der regenerierten Nervenfasern, ebenso der Muskelfasern, die jetzt meist schon Querstreifung zeigen, bedeutend größer, auch sind deutlich junge Kapillaren im abgetrennten Teil zu finden. Nach 48 Tagen makroskopisch kein merkbarer Unterschied mehr, auch nicht im Volumen, und im mikroskopischen Bild reichliche motorische Nerven mit Endplatten auf vielleicht etwas schmäleren und kernreicheren Muskelfasern, die aber alle Längs- und Querstreifung sehr schön zeigten. Jedenfalls kann man daraus entnehmen, daß die vollständige Regeneration ohne einen feststellbaren Verlust am Muskelgewebe vor sich gegangen ist. Eine auffallende Vermehrung des Bindegewebes ist nicht mehr nachzuweisen.

Aus diesen Versuchen möchte ich folgende Schlüsse ziehen:

1. Je peripherer wir einen motorischen Nerven durchschneiden, desto rascher und sicherer tritt die Regeneration ein, die von einer außerordentlichen Ueberproduktion von Fasern begleitet ist. Schon in kürzester Zeit (16 Tage) ist oft vollständige Wiederausbildung der motorischen Endplatten erfolgt.

2. Ein abgetrennter Muskellappen kann von dem darunter liegenden gesunden Muskel ausreichend mit nervösen Elementen versorgt werden.

Digitized by Google

3. Ein abgetrennter Muskellappen, der mit seiner gesunden Unterlage wenn auch nur in bindegewebiger Verbindung bleibt, geht rasch eine degenerative Veränderung ein, die sich hauptsächlich in teilweisem bröckligen Zerfall der Muskelfasern kundgibt, die sehr schmal, aber parallel angeordnet sind, deren Konturen meist verwischt erscheinen bei stärkerer Vermehrung der Kerne; dabei ist die Längsstreifung deutlich, die Querstreifung nur eben noch angedeutet; jedoch fand ich nie das Bild hochgradigster Degeneration, wie z. B. in einem neurektomierten Muskel (siehe unten) oder wie ich es auch bei Lähmung nach Poliomyelitis beobachten konnte.

4. Unter dem Einfluß der regenerierten motorischen Nervenfasern geht aber eine lebhafte progressiv regeneratorische Umbildung im Muskel vor sich, so daß wir nach 6 Wochen das Muskelgewebe als funktionell und anatomisch wieder hergestellt betrachten können.

5. Alle Nerven in der abgetrennten Partie degenerieren in kürzester Zeit und werden resorbiert. Wenn wir also nach diesen Gesichtspunkten die Versuche von M a g n u s betrachten, der, obwohl er nach 2 Monaten wirkliches Muskelgewebe fand, nicht an eine Regeneration glaubte, weil die Untersuchung früherer Stücke ergab, „daß es sich dabei nicht um das eingeheilte implantierte Stück handelte, daß dieses vielmehr ausnahmslos dem Absterben und der Resorption anheimfiel", so ergibt sich daraus, daß dieser Rückschluß nicht zutreffen muß. Denn wie schon oben erwähnt und wie auch meine eigenen Transplantationsbefunde ergeben, finden wir i m m e r erst eine mehr oder minder weitgehende Degeneration; aus dieser kann aber nach Neuausbildung des nervösen Anschlusses eine weitgehendste Regeneration wieder erfolgen.

In einer zweiten Versuchsreihe, 7 Fälle, wurde der zum Biceps brachii führende Musculo cutaneus knapp bei seinem Eintritt in den Muskel durchschnitten und so hoch hinauf als möglich reseziert. Dann wurde 3mal vom Pectoralis major und 4mal vom Deltoideus ein breit angefrischter, zentral gestielter Muskellappen in einen Spalt des Biceps hineingenäht. Ich wollte versuchen, ob es möglich sei, wenigstens einen Teil des neurektomierten Biceps auf diese Weise zu neurotisieren, bzw. wieder funktionsfähig zu machen. Zu diesen Versuchen ermutigend waren die vorstehenden Ergebnisse, die überaus reiche und rasche Proliferation von jungen Nervenfasern bei Durchschneidung im Muskel, denn auch hier bleibt ja der neurotisierende Lappen gewissermaßen in Funktion und empfängt fortwährend motorische Impulse; ferner die im normalen Muskel festgestellte Tatsache, daß sich fast überall

Digitized by Google

in einem Muskel Nervenfasern vorfinden. Natürlich ist bei der Bildung des neurotisierenden Muskellappens peinlichst darauf zu achten, daß nicht seine eigene nervöse Innervation gestört oder unterbrochen wird. Die Tatsache, daß unter solchen Umständen ein Muskellappen vollständig funktionsfähig erhalten werden kann, ist ja durch Experimente bereits festgestellt worden. Auch bei diesen Versuchen waren die Ergebnisse durchaus den Erwartungen entsprechend. Nach 20 Tagen boten sich schon makroskopisch deutliche Zeichen von Degeneration, der Muskel war blaß-rötlich, das Volumen bedeutend vermindert, bei elektrischer Reizung kontrahiert sich der Neurotiseur prompt, hingegen zeigt der Biceps keine eigene Kontraktion. Im mikroskopischen Bild zeigt der neurektomierte Muskel ebenfalls weitgehendste Degeneration, der größte Teil des Gesichtsfeldes ist überhaupt nur von Kernen ohne deutlich sichtbaren Protoplasmahof ausgefüllt; nur in der Nähe des Neurotiseurs, der das Bild eines vollständig normalen Muskels bietet, ordnen sie sich zu Zügen an. Hier findet man auch manchmal Kerne, die mit einem Plasmahof umgeben sind und so Zellgebilde von längsovaler Form darstellen (Sarkoplasten), nur direkt neben dem normalen Muskel finden sich vereinzelt kurze Muskelfasern mit angedeuteter Querstreifung. Wohl aber zeigt sich in den benachbarten Partien des Neurotiseurs ein außerordentlicher Reichtum an jungen Nervenfasern. Diese ziehen von dem gesunden Muskel in den gelähmten hinein und verlaufen dort in großer Zahl zwischen den Kernen.

Nach 28 Tagen ist das Bild noch nicht wesentlich verändert. Makroskopisch zeigt der Muskel einen rötlichen Ton, bei elektrischer Reizung scheint die Kontraktionswelle auf den Biceps überzugehen. Die mikroskopische Untersuchung ergab gegen den vorigen Befund keine wesentliche Aenderung. Auch nach 43 Tagen waren die Muskeln noch ziemlich atrophisch, zeigten jedoch schon rote Farbe. Die elektrische Reizung des Neurotiseurs wirkte wieder prompt, ging auf den Biceps über, jedoch ist auch jetzt eine isolierte Kontraktion des Biceps auch bei direkter Reizung nicht mit Sicherheit festzustellen. Die histologische Untersuchung ergab immer noch vorherrschend Kerne, jedoch in der Anordnung zu Zügen bereits mehr ausgesprochen und neben den längsovalen befinden sich bereits auch reichlich spindelförmige Zellen. Auch Muskelfasern von normaler Breite mit deutlicher Querstreifung finden sich in großer Anzahl, und zwar nicht nur in unmittelbarer Nähe des gesunden Muskels. Sehr zahlreich sind noch immer die Nervenfasern, die in den gelähmten Muskel hineinwachsen und dort

Digitized by Google

auf den jungen Muskelfasern feine Auflockerungen bilden. Das Bindegewebe scheint in dem gelähmten Muskel bedeutend vermehrt. Bei Untersuchung nach 60 Tagen zeigte sich in einem Versuch, daß der Neurotiseur nicht in den gelähmten Muskel hineingewachsen war. Dieser war ganz dünn und blaß und bot auch im mikroskopischen Bild alle Zeichen einer vollständigen Degeneration und starke Bindegewebsvermehrung, Nerven waren im ganzen Präparat überhaupt nicht zu finden. Hingegen bot in einem anderen Versuch ebenfalls nach 60 Tagen der Muskel eine völlig normale rote Farbe, wenn er auch noch immer etwas schwächer schien, und im mikroskopischen Bild konnte ich einen bedeutenden Fortschritt der Regeneration feststellen, denn ich fand keine vollständige Degeneration mehr vor, sondern auch an jenen Stellen, wo die Regeneration noch am wenigsten weit fortgeschritten war, fanden sich überall lange, schmale Muskelfibrillen, meist bereits mit Querstreifung versehen. In den besser regenerierten Partien waren bereits neugebildete motorische Endplatten nachzuweisen, wie überhaupt die nervöse Versorgung des gelähmten Muskels vom gesunden her eine sehr reichliche war. Es könnte hier die Frage auftauchen, ob nicht der resezierte Musculus cut. inzwischen wieder ausgewachsen sein könnte. Diese Frage glaube ich verneinen zu können, denn ich fand 1. obwohl ich das ganze Präparat in Sternschnitte zerlegte, nirgends einen eintretenden größeren Nervenstamm oder eine größere Anzahl von Nervenfibrillen in typischer Anordnung, sondern die im Muskel vorhandenen Nervenfasern zeigten deutlich ihren Ursprung vom gesunden Muskellappen her, waren am stärksten und reichlichsten in dessen Nähe und verliefen fast nirgends in alten Nervenbahnen. 2. Zeigte der zur gleichen Zeit neurektomierte Biceps der anderen Seite noch keinerlei regenerierte Nerven.

Als Ergebnis dieser Versuchsreihe möchte ich also die Tatsache feststellen, daß nicht nur der zu einer Muskelplastik abgespaltene Muskellappen vollständig erhalten bleibt, sondern daß es auch gelingt, einen gelähmten Muskel dadurch, daß wir ihn breit mit einem gesunden in Verbindung bringen, von diesem aus, das ist „muskulär", zu neurotisieren. Dies ist auch bereits am Menschen in 2 Fällen von Gersuny und von v. Hacker mit Erfolg ausgeführt worden. Ich selbst habe eine Tibialislähmung nach Poliomyelitis nach einem derartigen Operationsplan operiert, indem ich vom Extensor hallucis und Extensor digit. je einen ungefähr bleistiftdicken, 2—3 cm langen zentral gestielten Lappen in den vollständig blassen Tibialis anticus hineingenäht habe.

Digitized by Google

Nach Entfernung der Nähte wurde das Kind täglich faradisiert. Vom 16. Tage an konnte von einer bestimmten Stelle aus mit starkem faradischen Strom (R. A. $5^1/_2$) eine leichte Tibialiswirkung erzielt werden. Da aber erst 5 Wochen seit der Operation verflossen sind, kann ich über den funktionellen Erfolg natürlich noch gar nichts berichten; ich habe absichtlich außer der elektrischen keinerlei andere Nachbehandlung eingeschlagen, sondern ließ das Kind nach 8 Tagen aufstehen und mit einer Lange schen Plattfußeinlage umhergehen. In diesem Falle ist gewiß das erstemal eine reine muskuläre Neurotisation ausgeführt worden, daher dürfte der Erfolg für eine weitere Verwendung der Methode ausschlaggebend sein. Denn die Erfolge Gersunys lassen sich auch damit erklären, daß der Cucullaris, den er mit dem gelähmten Deltoideus vernäht hat, einfach einen an den Oberarm verlängerten Insertionspunkt erhalten hat, und v. Hacker, der bei einer traumatischen Cucullarislähmung diesen mit dem gesunden Deltoideus vernäht hat, hat nebenbei noch den zentralen Accessorius direkt in den Cucullaris eingenäht und außerdem noch den peripheren in den Plexus gepfropft, und zwar, wie die elektrische Untersuchung ergab, mit Erfolg.

Auf Grund dieser Erfolge kann ich zwar die muskuläre Neurotisation noch nicht der allgemeinen Nachprüfung empfehlen. Ich glaube auch nicht, daß sie uns die Sehnenplastik würde ersetzen können, aber in manchen Fällen, wo topographische und physiologische Gründe gegen eine (oft einzig mögliche) Sehnenplastik sprechen, dürfte sich namentlich dann, wenn ein großer Muskelbauch breit in den gelähmten Muskel eingenäht werden kann, ein funktionell sehr gutes Resultat erzielen lassen, denn wir gehen damit nun allen den Streitfragen der Sehnenplastik aus dem Wege (Richtung und Verlauf der neuen Sehne, Spannungszustand, periostale oder tendinöse Fixation usw.), weil ja der gelähmte Muskel selbst wieder funktionstüchtig wird. Jedoch wird die Nachbehandlung mit dem faradischen Strom durch ca. 6 Wochen wohl gewiß das Minimum des Notwendigen darstellen, wobei jeder immobilisierende Gipsverband natürlich wegfallen muß.

In einer anderen Reihe von acht Versuchen wurde vom Biceps brachii, wie in der ersten Versuchsreihe, ein Lappen gebildet, dieser aber jetzt vollständig abgetragen und von links auf rechts und umgekehrt vertauscht und nur mit je zwei Seidennähten an die Unterlage befestigt, d. h. eine freie Muskeltransplantation des rechten Biceps auf den linken und umgekehrt ausgeführt. Die Untersuchung erfolgte nach

Digitized by Google

25, 38, 73 und 99 Tagen. Das Transplantat war in allen Fällen reaktionslos eingeheilt. Aus dem Versuchsprotokoll will ich nur kurz hervorheben, daß nach 25 Tagen der Lappen beiderseits gut eingewachsen war, äußerlich wohl eine feine, weiße Narbe, aber keine sehr auffallende Blässe des oberen Teiles zu sehen war. Das mikroskopische Bild zeigte am gesunden Teil, der sonst völlig normales Aussehen bot, eine außerordentlich große Zahl junger, neugebildeter Nervenfasern, die gegen das Transplantat hin und in dieses hineinziehen. Dortselbst aber herrscht das Bild weitgehendster Degeneration vor, meist nur reine Kerne, Stellen längsovaler Zellen, vereinzelte Spindelform, ja sogar auch einige Muskelfasern mit angedeuteter Querstreifung sind zu sehen. Nach 38 Tagen schien rechts das Transplantat degeneriert zu sein, während das linke fast normal aussieht und mit feiner Narbe in der Mitte abgegrenzt erscheint. Im mikroskopischen Bild zeigten sich die ersten Anfänge der Regeneration, das Transplantat ist von zahlreichen jungen Nervenfasern durchzogen; neben reichlichen Kernen finden sich zahlreiche Zellen mit einem länglichen Plasmahof, spindelförmige und Anordnung zu Zügen. Diese Zeichen der Regeneration sind namentlich in der Nähe des gesunden Muskels zu finden. Auch rechts war im ganzen ein ähnlicher Befund zu erheben. Nach 73 Tagen ist makroskopisch von der stattgehabten Operation nichts mehr zu erkennen und das mikroskopische Bild zeigt weiter fortgeschrittene Regeneration. Nach 99 Tagen ergab die elektrische Prüfung des ganz normal aussehenden Muskels, daß mit ganz schwachen Strömen (1—2 Milliampere) sowohl die gesunde Unterlage wie das Transplantat isoliert zur Kontraktion gebracht werden konnte, während mit etwas stärkeren Strömen sowohl vom Transplantat die gesunde Unterlage, wie von dieser das Transplantat mit zur Kontraktion zu bringen war, und im mikroskopischen Bild war das Transplantat nur noch an den schmalen, geschlängelten und weniger geordneten Muskelfasern zu erkennen, die aber sonst normales Aussehen boten. Ebenso war dort das Bindegewebe gegenüber der gesunden Seite etwas vermehrt. Die gesunde Partie ist reich mit schön geordnet verlaufenden Nerven versehen, aber auch im Transplantat finden sich reichliche Nerven, jedoch viel zarter und feiner und weniger geordnet. Jedoch sind auch dort deutlich regenerierte Endplatten nachzuweisen. Eine stärker degenerierte Partie konnte ich in diesen Präparaten nicht mehr vorfinden.

Auf jeden Fall kann man aus den Ergebnissen dieser Versuche schließen, daß es gelingt:

Digitized by Google

1. den frei transplantierten Muskellappen reaktionslos zur Einheilung zu bringen;

2. das Transplantat durch Ernährung von außen her so lange vor der Nekrose zu schützen, bis nutritiver Neuanschluß erfolgt;

3. daß unter rasch eintretendem nervösen Anschluß Muskelgewebe selbst aus den Stadien höchster Degeneration sich wieder zu funktionsfähigem Muskelgewebe regenerieren kann und nicht durch Bindegewebe ersetzt wird;

4. daß aber dazu die doppelte Zeit notwendig ist, weil erst nach der Regeneration des Nerven die Regeneration des Muskels beginnt.

Ich will aber dabei nicht übersehen, daß es sich bei meinen Versuchen nur um ganz kleine Stückchen handelte (der Biceps brachii des Meerschweinchens ist durchschnittlich nur $1^1/_2$—2 cm lang), und daß ich bei Abspaltung des Lappens immer darauf geachtet habe, daß die Eintrittstelle des M. cutaneus in der Unterlage blieb. Die Kleinheit des überpflanzten Muskelstückes hat den besonderen Vorteil, daß es jedenfalls dabei leichter gelingt, es zur reaktionslosen Einheilung zu bringen, die als unbedingte Voraussetzung für eine erfolgreiche Transplantation angesehen werden muß, und daß es ebenfalls leichter möglich ist, ein so kleines Stück von der Unterlage und vom umgebenden Gewebe, also von außen her zu ernähren, bis die Ausbildung der Kapillaren, der nutritive Neuanschluß erfolgt. Dabei möchte ich hervorheben, daß ich nie eine Unterbindung oder Blutstillung angewendet habe.

Ich bin aber doch überzeugt, daß wir auch beim Menschen mittels Autotransplantation ein funktionell und anatomisch gutes Resultat erzielen würden, wenn wir z. B. bei einem traumatischen Muskeldefekt, vorausgesetzt, daß noch ein mit seinem Nerven in Zusammenhang stehender Rest des Muskels erhalten geblieben ist, diesen durch einen freien Lappen eines gesunden anderen Muskels decken und dabei das Transplantat mit seiner angefrischten Seite breit mit der erhaltenen Unterlage vernähen. Für Fälle, wo aber dies nicht möglich ist, wo wir also für das Transplantat auch noch einen gesonderten nervösen Anschluß erst zu beschaffen hätten, wird es gewiß hauptsächlich Sache der Technik (Schnelligkeit des Operateurs) und der Asepsis sein, eine reaktionslose Einheilung für 6 Wochen zu erzielen, bis wir von der ausgeführten Nervenplastik etwas erhoffen dürfen.

Wir haben zwar bei unseren bisherigen Betrachtungen unser Hauptaugenmerk nur auf das Verhalten des Muskelgewebes gelegt,

Digitized by Google

aber ich habe auch immer den Nervenbefund genau angegeben. Ich kann mich also, diesen selbst betreffend, ganz kurz fassen.

Bei den ersten Versuchen handelt es sich im Grunde genommen nur um eine Reihe von Nervendurchschneidungen, und zwar am distalsten Ende eines peripheren Nerven. Die Befunde zeigen, daß hier die Regeneration nicht etwa geringer, sondern eine überaus reiche und rasche ist, dabei können die auswachsenden jungen Fasern die gegenüberliegenden Lumina der alten Scheiden leicht finden. Ich konnte aber wiederholt feststellen, daß wohl die Fasern, die in eine alte Bahn eingewachsen sind, am raschesten vordringen, daß aber eine große Anzahl junger Nerven direkt auf die gegenüberliegenden Muskelfasern lossteuern, an diesen eine Strecke entlang kriechen, dann eindringen und eine Endplatte bilden; jedenfalls ist für das Einwachsen eines motorischen Nerven in eine Muskelfaser die alte Nervenscheide nicht unbedingt notwendig. Dieses geht aus der zweiten Versuchsreihe noch viel deutlicher hervor, denn bei der muskulären Neurotisation, wo wir also mit der Muskel- zugleich auch eine Nervenplastik ausführen, haben wir einen gelähmten Muskel mit seinem theoretisch intakten System leerer Nervenscheiden. Nur eine geringe Anzahl dieser Scheiden kann bei der Spaltung des Muskels für das Einnähen des Neurotiseurs durchschnitten, also eröffnet werden, und trotzdem finden wir ein systematisches Vordringen der vom Gesunden auswachsenden Nervenfasern gegen die degenerierte Partie. Allerdings gestehe ich, daß bei dem weit fortgeschrittenen Degenerationszustand des gelähmten Muskels Nervenscheiden überhaupt nicht mehr nachzuweisen waren, sondern daß ich zur Ansicht neige, daß diese mindestens ebenfalls eine weitgehendste Degeneration erfahren haben müssen, daß hier die Nerven völlig, ohne vorgezeichnete Bahnen zu benutzen, in den gelähmten Muskel hineingewachsen sind und ihn neurotisiert haben.

Und endlich bei den freien Muskeltransplantationen haben wir gleichzeitig auch eine freie Nerventransplantation ausgeführt. Dabei ist das abgetrennte Nervengewebe immer vollständig zugrunde gegangen, denn im Transplantat fand ich (nach dem 16. Tage) nie auch nur eine Andeutung von noch vorhandenem degenerierten oder autoregenerierten Nervengewebe; nur in der Nähe der gesunden Unterlage finden sich junge, regenerierte Nervenfasern, deren Ursprung und Zusammenhang mit den Nervenfasern der Unterlage immer leicht nachzuweisen waren. Diese auswachsenden Fasern können nun allerdings in einzelnen Fällen, aber durchaus nicht immer, alte Nervenbahnen angetroffen haben,

Digitized by Google

jedoch muß ich auch hier betonen, daß ich solche bei der so hochgradigen Degeneration, die das Transplantat durchmacht, nie nachzuweisen imstande war. Ein ziemlich sicherer Beweis aber dafür, daß ein auswachsender motorischer Nerv auch ohne alte Nervenbahn in den Muskel eindringen und dort Endplatten bilden kann, ist bereits erbracht durch die Erfolge Heinekes bei der direkten Einpflanzung eines Nerven in den Muskel und besonders meiner eigenen bei der Hyperneurotisation. Ich konnte also betreffs der Nerven unsere bisherige Kenntnis nur dahin erweitern,

1. daß auch bei peripherster Durchschneidung eine vollständige Regeneration erfolgt;

2. daß für das Eindringen der motorischen Nerven in die Muskelfaser nicht unbedingt schon vorhandene Nervenscheiden notwendig sind;

3. bezüglich der freien Nerventransplantationen aber nur die allgemeine Anschauung bestätigen, da wir nach unseren bisherigen Erfahrungen eine solche noch nicht mit Erfolg auszuführen imstande sind.

Literatur.

Askanazy (Gent), Transplantierte, quergestreifte Muskelsubstanz kann sich auf eigene Kosten regenerieren? Wiener med. Wochenschr. 1912, Nr. 1, 2.

A. Bethe, Allgemeine Anatomie und Physiologie des Nervensystems. Leipzig 1903.

Ramony Cajàl, Studien über Nervenregeneration. Leipzig 1908.

Caminiti, Untersuchung und Experimente über Muskelüberpflanzung. Münch. med. Wochenschr. 1908, Nr. 23, S. 1756.

Capurro, Ueber den Wert der Plastik mittels quergestreiften Muskelgewebes. Archiv f. klin. Chir. Bd. 61, 1900, S. 26.

Deutschländer, Berliner klin. Wochenschr. 1909, Nr. 2, S. 85.

Dominici, Experimenteller Beitrag zum Studium der Regeneration der peripheren Nerven. Berliner klin. Wochenschr. 1911, Nr. 43, S. 1937.

Enderlein, Transplantation. Deutsche med. Wochenschr. 1911, Nr. 44, S. 2265.

Ph. Erlacher (Graz), Hyperneurotisation; Muskuläre Neurotisation; Freie Muskeltransplantation. Zentralbl. f. Chir. 1914, Nr. 15.

Ders., Ueber den Bau der motorischen Nervenendigungen und ihre Bedeutung für die Nervenplastik. Mitteilungen des Vereins der Aerzte für Steiermark 1914, Nr. 1.

Ders., Ueber die motorischen Nervenendigungen. Histologische und experimentelle Beiträge zu den Operationen an den peripheren Nerven. Zeitschr. f. orthop. Chir. Bd. 34, Nr. 3, 4.

Digitized by Google

R. Gersuny, Eine Operation bei motorischen Lähmungen. Wiener klin. Wochenschrift Nr. 10, 8. März 1906.

Th. Gluck, Ueber Neuroplastik auf dem Wege der Transplantation. Langenbecks Archiv Bd. 25, 1880, S. 606.

Ders., Ueber Nervenplastik. Deutsche med. Wochenschr. 1890, Nr. 18, S. 386.

Ders., Ueber Naht und plastischen Ersatz von Defekten höherer Gewebe. Deutsche med. Wochenschr. 1890, Nr. 21, S. 460.

Ders., Autoplastik, Transplantation, Implantation von Fremdkörpern. Berl. klin. Wochenschr. 1890, Nr. 19, S. 421 ff.

Ders., Ueber Muskel- und Sehnenplastik. Archiv für klinische Chirurgie Bd. 26, 1881, S. 61.

R. Göbell, Zur freien Muskeltransplantation. Münch. med. Wochenschr. 1912, Nr. 43, S. 2364.

Ders., Zur Beseitigung der ischämischen Muskelkontraktur durch freie Muskeltransplantation. Deutsche Zeitschr. f. Chir. Bd. 122, S. 318.

v. Hacker, Erfolgreiche operativ behandelte Kukullarislähmung. Mitteilungen des Vereins der Aerzte in Steiermark Nr. 8, 1908.

Ders., Schultermuskellähmung mit Nervenplastik und Muskeltransplantation behandelt. Mitteilungen des Vereins der Aerzte in Steiermark 1910, Nr. 6.

W. D. Halliburton, Die Degeneration und Regeneration der Nerven. Münch. med. Wochenschr. 1907, Nr. 37, S. 1838. Lancet, 4. und 11. Mai 1907.

H. Heineke (Leipzig), Die direkte Einpflanzung des Nerven in den Muskel. Zentralbl. f. Chir. Nr. 11, 1914.

Helferich, Ueber Muskeltransplantation bei Menschen. Archiv f. klin. Chir. 1882, Bd. 28, S. 562.

A. Hildebrandt, Ueber eine neue Methode der Muskeltransplantation. Langenbecks Archiv 1906, Bd. 78, S. 75.

Ders., Muskeltransplantation. Deutsche med. Wochenschr. 1905, Nr. 39, S. 1578.

Jon Jianu (Bukarest), Beiträge zum Studium der Transplantation. Langenbecks Archiv 1903, 102, 1, 57.

Katzenstein, Ueber Heilung von Schultermuskellähmungen durch kombinierte Muskelplastik. Berl. klin. Wochenschr. 1909, Nr. 49, S. 2184.

Ders., Ueber funktionelle Heilung der Seratuslähmung durch Operation. Berl. klin. Wochenschr. 1908, Nr. 52.

F. Kroh (Köln, Bardenheuer), Beiträge zur Anatomie und Pathologie der quergestreiften Muskelfaser. Experimentelle Studien zur Lehre von den ischämischen Muskellähmungen und Muskelfaserkontraktur. Deutsche Zeitschr. f. Chir.

H. Küttner und F. Landois, Die Chirurgie der quergestreiften Muskulatur. Deutsche Chir. 1913, Lieferung 25a, I. Teil.

E. Lexer, Die praktische Verwendung der freien Transplantation. Münch. med. Wochenschr. 1913, Nr. 37, S. 2059.

H. Luxembourg, Beiträge zur operativen Behandlung traumatischer peripherer Nervenlähmungen. Deutsche Zeitschr. f. Chir. Bd. 123, S. 562.

R. Magnus, Ueber Muskeltransplantation. Münch. med. Wochenschr. 1890, Nr. 30, S. 515.

Alex Marguliès, Zur Frage der Regeneration in einem dauernd von seinem

Digitized by Google

Zentrum abgetrennten peripheren Nervenstumpf. Virchow-Archiv 1908, Bd. 191, S. 94.

A. v. Mutach, Experimentelle Beiträge über das Verhalten quergestreifter Muskulatur nach myoplastischen Operationen. Archiv f. klin. Chir. 1910. Bd. 93, S. 42.

Aldo Perroncito, Zur Frage der Nervenregeneration. Zieglers Beitr. 1908. Bd. 44, S. 574.

Ders., Die Regeneration der Nerven. Zieglers Beitr. 1907, Bd. 42.

Ders., Etudes ultérieures sur la terminaison des nerfs dans les muscles à fibres striées. Archiv italienne du Biologie 1902, Bd. 38.

A. Pitres (Bordeaux), Etat actuel de nos connaissances sur les transplantations et les greffes nerveuses. Ref. Zentralbl. f. Chir. 1914, Nr. 9. Prov. med. 1913, 44/45.

Rydygier, Ueber Transplantation der gestielten Muskellappen. Deutsche Zeitschr. f. Chir. 1898, Bd. 47, S. 124.

A. Schminke, Die Regeneration der quergestreiften Muskelfasern bei den Wirbeltieren. Würzburg 1907.

Ders., Die Regeneration der quergestreiften Muskelfasern bei den Säugetieren. Zieglers Beitr. 1909, Bd. 45, S. 424.

H. Spitzy, Aus den Grenzgebieten der Chirurgie und Neurologie. Zeitschr. f. orthop. Chir. Bd. 15.

Ders., Die neurologische Stellung der spastischen Lähmung und ihre Behandlung mit Nervenplastik. Zeitschr. f. orthop. Chir. Bd. 20.

O. Vulpius, Die Behandlung der spinalen Kinderlähmung. Leipzig 1910.

Wollenberg, Der Verlauf der intramuskulären Nervenbahnen und seine Bedeutung für die Sehnenplastik. Münch. med. Wochenschr. 1906, Nr. 35, S. 1704.

Digitized by Google

XXV.

Aus der orthopädischen Anstalt von Dr. Muskat, Berlin.

Die Luxation der Peroneussehnen.

Von

Dr. G. Muskat, Spezialarzt für orthopädische Chirurgie.

Sehnenluxationen sind außerordentlich seltene Vorkommnisse. Am häufigsten, wenn auch im ganzen sehr selten, sind die Luxationen der Peroneussehnen. Kraske sagt, daß er sie nur 4mal gesehen hat, und nach den spärlichen Notizen in Lehrbüchern und Zeitschriften annehmen muß, daß auch andere Chirurgen eine ausgedehnte Erfahrung über sie nicht besitzen.

Stammen diese Angaben auch aus dem Jahre 1895, so treffen sie doch heute auch noch zu. Eden (1912) beginnt seine Arbeit mit den Worten: „Die Luxation der beiden oder einer Peronealsehne aus ihren Retinakulis ist ein seltenes Vorkommnis", und sagt an anderer Stelle: „Die angeborene habituelle Luxation der Peronei ist äußerst selten."

Das Zustandekommen der Luxation der Peroneussehnen beruht auf ihrem eigenartigen Verlauf. Sie ziehen fast frei an der Außenseite des Unterschenkels herab und werden nur durch eine mehr oder weniger tiefe Rinne an der Rückseite des äußeren Knöchels und zwei Verstärkungen der Unterschenkelfascie in ihrer Lage festgehalten. Diese Verstärkungen der Fascie werden als Retinaculum musc. peroneorum superius und inferius bezeichnet.

Nach den Abbildungen von Karl Toldt ist das Retinaculum mm. peroneorum superius ein straffes Band, welches von der Spitze des Malleolus externus zum äußeren Teile des Calcaneus herüberzieht, das Retinaculum inferius ein breites, weniger kompaktes, vom unteren äußeren Teile des Calcaneus zum Fußrücken herüberziehend und im Lig. cruciat. cruris endigend.

Digitized by Google

Auch Rauber-Kopsch gibt eine gleiche Abbildung. Nach ihm verläuft die Sehne des Peroneus longus zunächst lateral von der Sehne des Peroneus brevis. In der Höhe des lateralen Knöchels liegt sie hinter der Sehne des Peroneus brevis und zusammen mit dieser in einer Furche der Fibula, woselbst sie durch das Retinaculum mm. peroneorum festgehalten werden. Darauf wendet sich die Sehne des Peroneus longus im Bogen zur lateralen Fläche des Calcaneus und hat hier unter dem Processus trochlearis ihre Lage, durch das Retinaculum mm. peroneorum inf. festgehalten. Insertion: Basis Metatarsale I und Cuneiforme I. Funktion: Hebt den lateralen, senkt den medialen Fußrand und hilft bei der Plantarflexion des Fußes.

Die Sehne des M. peroneus brevis verläuft erst medial, dann vor der Sehne des M. peroneus longus. Sie liegt in der bereits genannten Rinne des Malleolus lateralis, hier festgehalten durch das Retinaculum mm. peroneorum sup. und umgeben von der Vagina tendinum mm. peroneorum communis, gelangt dann zur lateralen Fläche des Calcaneus, wo sie oberhalb des Processus trochlearis festgehalten von dem Retinaculum mm. peron. inf. liegt, und endigt an der Tuberositas ossis metatarsalis V.

Funktion: Hebt den lateralen Fußrand, hilft bei der Plantarflexion des Fußes.

Gegenbaur läßt auf der Abbildung das Retinaculum superius mehr nach hinten hin verlaufen. Die Darstellung des Sehnenverlaufes ist folgende:

Die Sehne des M. peroneus longus läuft über den Peroneus brevis hinweg, hinter dem Malleolus lateralis, wo sie mit der Sehne jenes Muskels durch einen Bandapparat festgehalten wird. Sie tritt dann an der Außenseite des Calcaneus schräg vorwärts zum Cuboides, bettet sich in dessen Sulkus, kreuzt schräg die Fußsohle und inseriert an der Basis des Metatarsale I.

Funktion: Hebt den äußeren Fußrand und bewirkt die „Pronation" des Fußes.

Die Endsehne des M. peroneus brevis verläuft anfänglich hinter der Sehne des M. peroneus longus herab zu der an der Hinterfläche des Malleolus befindlichen Furche. Von da tritt sie vor der Endsehne des M. peroneus longus schräg zum lateralen Fußrande, wo sie an der Tuberositas metatarsi V inseriert.

Die Funktion ist jener des M. peroneus longus ähnlich.

Beide Mm. peronei erhalten den Verlauf ihrer Endsehnen durch

Digitized by Google

den Bandapparat (Retinaculum peroneorum) in bestimmter Richtung fixiert. Ein Abschnitt dieses Apparates findet sich schon am Unterschenkel und hält die Sehne hinter dem Malleolus fibularis fest (Retinaculum peroneorum sup.). Der andere Teil liegt lateral am Calcaneus (Retinaculum peroneorum inf. Henle). Hier besteht für jede Sehne ein besonderer Kanal, die beide von gemeinsamen Sehnenzügen umschlossen sind.

In die Scheidewand beider Kanäle erstreckt sich, wo er vorkommt, der Processus trochlearis.

Weitere anatomische Untersuchungen über die Peroneussehnen und ihre Retinakula stammen von Ehrich, der in der anatomischen Sammlung in Rostock eine verschiedenartige Ausbildung der Retinakula feststellte. Auch die Tiefe der Rinne ist anatomisch öfter untersucht und verschieden ausgehöhlt gefunden worden (Puyhaubert).

Die bisher unterschiedenen Formen wurden als angeborene und traumatische unterschieden.

Es dürfte wohl aber eine dritte Form in Frage kommen, eine erworbene habituelle, hervorgerufen durch falsche Stellung des Fußes, wie sie besonders bei Plattfuß (Knickfuß) beobachtet wird. Kramer hebt bei einem seiner Fälle ausdrücklich hervor, daß kein Plattfuß vorhanden war. Auch von anderen Autoren wird das Fehlen oder Vorhandensein eines Plattfußes erwähnt.

Im Jahre 1912 kam der 14jährige Sohn eines hohen Militärarztes in meine Anstalt zur Behandlung. Der gut und stark gewachsene Junge, der sehr viel wanderte und Sport trieb, hatte seit einiger Zeit eine schnellere Ermüdbarkeit in den Füßen und ziehende Schmerzen in der Wadenmuskulatur verspürt. Eine Verletzung irgendwelcher Art war nie beobachtet worden. Der Patient gab an, daß er seit einiger Zeit bei bestimmten Bewegungen des Fußes imstande wäre, die Sehnen der Mm. peronei auf den äußeren Knöchel herauf zu luxieren und willkürlich wieder in die richtige Lage zurückzubringen. Die Bewegung, welche er dazu ausführen müßte, wäre starke Pronation des Fußes (Senkung des Innenrandes, Dorsalflektion und Abduktion). Die Untersuchung ergab starke Abknickung des vorderen Teiles des Fußes nach außen, Senkung des inneren Fußrandes, Schlaffheit der Sehnen der Mm. peronei, Möglichkeit der Luxation derselben auf den Malleolus herauf bei den obenerwähnten Bewegungen. Das Bild, welches entstand, entsprach genau dem von Klapp dargestellten.

Die Entstehung war in folgender Weise zu erklären. Durch die

Digitized by Google

starke Knickfußstellung waren die Sehnen der Mm. peronei erschlafft und konnten nun bei besonders starken Bewegungen von ihren Bandapparaten nicht mehr fixiert werden, ähnlich wie bei einer Violinsaite bei zu geringer Spannung die Saite über den Steg herübergleiten kann. Eden hat beobachtet, daß bei starker Anspannung die Sehnen der Mm. peronei schon normalerweise aus der Malleolenrinne heraustreten und auf die Außenseite der Malleolenspitze gelangen. Bei sorgfältiger Beobachtung von Patienten mit starker Abknickung des Vorderteiles des Fußes läßt sich häufig ein Zustand beobachten, welcher fast bis zur Luxation führt.

Die von anderer Seite vorgeschlagene Operation war von dem Vater des Patienten abgelehnt worden, und es wurde der Versuch gemacht, die Sehne ohne operativen Eingriff in der richtigen Lage zu erhalten.

Reering hatte mit gutem Erfolg ohne Operation einen Fall einer frischen Luxation der Peroneussehne geheilt. Bei einem Oberleutnant war beim Besteigen des Pferdes der linke Fuß in dem glatten Steigbügel ausgeglitten und nach innen umgeknickt. Bei dem Versuche, sich im Bügel zu halten und sich aufzuschwingen, erfolgte unter knallartigem Geräusch die Luxation. Nach Reposition wurden die Sehnen durch drei Heftpflasterstreifen in der Höhe des Retinaculum inferius oberhalb des Malleolus externus und 2 cm oberhalb des letzteren fixiert. Nach 4 Tagen wurde ein Gipsverband angelegt. Nachbehandlung. Massage. Heilung und Dienstfähigkeit war nach $^1/_4$ Jahr erreicht. Reering regt weitere nichtoperative Behandlung der Peroneussehnenluxation und ihre Veröffentlichung an.

Puyhaubert hat in seinen Fällen von einer Behandlung überhaupt Abstand genommen, da funktionelle Störungen nicht vorlagen. Auch Lexer sagt neuerdings in seinem Lehrbuch der allgemeinen Chirurgie: Die luxierten Sehnen lassen sich an abnormer Stelle fühlen und meist leicht in ihr Lager zurückbringen. Gelingt es, sie durch aufgelegte Gaze- oder Wattebäusche mehrere Wochen im Gipsverband festzuhalten, so ist eine vollständige Heilung möglich.

In dem vorliegenden Falle mußte einmal eine Spannung der Peroneussehnen erreicht werden, und zweitens verhütet werden, daß ein willkürliches oder unwillkürliches Herübergleiten über den Malleolus eintreten könne. Ein Gipsverband wurde ebenso wie ein Heftpflasterverband als lästig und störend verworfen. Zunächst wurden durch Anfertigung einer hohen Einlage und innere Erhöhung des

Digitized by Google

Hackens des Stiefels die Füße in eine starke Supinationslage hineingebracht. In den Stiefeln selbst wurde entsprechend dem Verlauf der Fibula ein dicker Schwammgummistreifen befestigt, welcher ein Herübergleiten der Sehnen auf den Knöchel unmöglich machte. Während der Nacht wurden Lederhülsen getragen, welche den unteren Teil des Unterschenkels und den Fuß umfaßten und diesen in starker Supinationsstellung hielten. Außer der damit erreichten Fixation sollte ein Reiz auf das Periost ausgeübt werden, um durch dessen Verstärkung einen natürlichen Schutzwall zu schaffen. Der Vorgang muß umgekehrt aufgefaßt werden wie die Beobachtung von Kraske l. c., welcher eine geringere Prominenz der Knochenleiste am äußeren Knöchel als Folge einer Atrophie beschrieb. Außer diesen Stützapparaten wurde durch Massage, Heißluftbäder, mediko-mechanische Uebungen, Elektrisieren der Peronealmuskeln eine größere Spannung dieser und eine Kräftigung der gesamten Fußmuskulatur erzielt. Die Ermüdung und die Schmerzen waren bei dieser Behandlung in kurzer Zeit geschwunden. Das willkürliche Luxieren der Sehnen hörte auf und Patient ist seit längerer Zeit ohne jede Funktionsstörung und macht schon größere Bergpartien, läuft Schlittschuh und treibt anderen Sport. Die Peroneussehnen sind straff und der äußere Knöchel stärker als zu Beginn der Behandlung. Es dürfte hier also ein Fall einer erworbenen habituellen Luxation der Peroneal-sehnen beider Füße als Begleiterscheinung eines Plattfußes vorgelegen haben. Die Entstehung der sonst in der Literatur beschriebenen Fälle ist entweder auf angeborene Deformitäten, Fehlen des oberen Retinakulums (Ehrich l. c.) u. a. oder ungenügende Befestigung der Sehnen und mangelnde Ausbildung der Rinne an der Rückseite des äußeren Knöchels zurückzuführen. So hat Puyhaubert (l. c.) bei dem Vergleiche von Gefrierschnitten der distalen Enden von normalen Unterschenkeln mit denjenigen eines $8^1/_2$monatigen Fötus mit Hydrozephalie und kongenitaler Luxation der Peronealsehnen eine abnorme Flachheit der Rinne an der Hinterseite des Fibulaendes festgestellt (vgl. auch Maydl). In dem Falle von Hildebrand bestand eine eigenartige Veränderung der Sehnenscheide, welche unregelmäßige Verdickungen und Verdünnungen, Auffaserungen und lappige Abhebungen aufwies, ein Zustand, den Hildebrand analog der Arthritis deformans mit Tendovaginitis chronica deformans benannt wissen will. Diese geringere Leistungsfähigkeit führte dann bei leichtem Trauma zur Luxa-

Digitized by Google

tion. Die traumatischen Verrenkungen entstehen entweder durch direkte Gewalteinwirkung, z. B. durch Ueberfahren in dem Falle von Worms, oder durch plötzliche eigenartige Bewegungen.

Nach König, dessen Untersuchungen mit den Leichenversuchen Kraskes (l. c.) und seines Assistenten L. Schneider übereinstimmen, kommt die Verrenkung beim plötzlichen Uebergehen des supinierten, plantarflektierten und adduzierten Fußes in die extendierte und abduzierte Stellung durch Zug an den Peroneusmuskeln unter Zerreißung des die Fascie verstärkenden Bandstreifens zustande. Die Meinung von Volkmann, daß die Verschiebung der Sehnen aus der Furche des Knöchels auf dessen äußere Fläche stets nur bei heftigen Distorsionen des Fußgelenkes zustande kommt, dürfte nicht zutreffen.

Die operativen Eingriffe bestanden in der Naht des bei der Verletzung entstandenen Sehnenscheidenschlitzes und Annähung des abgerissenen Retinaculum superius an den Malleolus (Exner). Der Erfolg wird als gut bezeichnet. Mollière machte gleichfalls mit gutem Erfolg eine Tenotomie der Sehnen mit subkutaner Diszision der Scheide. König, Kraske, Kramer u. a. bilden einen Periostknochenlappen. Eden erwähnt, daß bei Patienten, die mit dieser Methode operiert waren, Druck des Stiefels hinter dem äußeren Knöchel auftrat, dort wo durch die Verlagerung des Periostknochenlappens eine kleine Vorwölbung entstanden war. Albert vertiefte die Malleolenrinne, und Mauclaire sägte von dem äußeren Knöchel einen Knochenperiostlappen mit distaler Basis ab und höhlte außerdem eine Rinne in den Malleolus. In diese Rinne legte er die Sehnen und deckte sie mit dem Periostknochenlappen zu.

Lexer und Eden berichten über eine neue Art der Fixation mittels freier Sehnenplastik. Die Rückseite des Knöchels wird ausgehöhlt und der Knöchel durchbohrt. Durch doppelte Tenotomie wird die Sehne des M. palmaris longus am linken Vorderarm ca. 15 cm lang herausgezogen. Dieses Sehnenstück wird durch den Malleoluskanal gezogen, um die Peronealsehnen gelegt und die Enden auf der Außenseite des Malleolus geknotet, so daß die Peronealsehnen in einem Sehnenring laufen. Um ein Luxieren der Sehnen mit dem Ringe zu verhüten, wird das längere Sehnenende zwischen Peronealsehnen und Knochen um den Sehnenring gelegt, nochmals durch den Kanal im Malleolus gezogen und jetzt durch Nähte am Sehnenknoten, der seinerseits noch durch Nähte verstärkt wird, befestigt. Der Erfolg war ein sehr guter.

Digitized by Google

Es wäre wünschenswert, wenn alle Fälle von Peroneussehnenluxation veröffentlicht würden, um den Erfolg der blutigen oder unblutigen Behandlung zahlenmäßig feststellen zu können.

Literatur.

Kraske, Ueber die Luxation der Peroneussehnen. Zentralbl. f. Chir. 1895, Nr. 24, S. 569.

Rudolf Eden, Zur Behandlung der Luxatio peroneorum. Aus der chir. Universitätsklinik zu Jena, Direktor Geh.Rat Prof. Dr. E. Lexer. Münch. med. Wochenschr. 1912, Nr. 12, S. 936.

Karl Toldt, Anatomischer Atlas.

Rauber-Kopsch, Lehrbuch der Anatomie des Menschen.

Gegenbaur, Lehrbuch der Anatomie des Menschen.

Ehrich, Angeborene habituelle Luxationen der Peroncalsehnen beiderseits. Verhandl. d. Deutschen Gesellsch. f. Chir., 39. Kongreß 1910, S. 196. Ref. in Zentralbl. f. Chir. 1910, Beil. S. 118.

Puyhaubert, Luxation congénitale des tendons péroniers. Rev. d'orthop. 1908, Nr. 4. Ref. Zeitschr. f. orthop. Chir. 1908, XXI, S. 677.

Kramer-Glogau, Ueber die Luxation der Peroneussehnen. Zentralbl. f. Chir. 1895, Nr. 27, S. 641.

Rudolf Klapp, Die Krankheiten der Weichteile im Bereich der Extremitäten. Lehrbuch d. Chir. von Wullstein & Wilms, Fischer, Jena 1914, S. 45 u. 46.

Reering, Die Behandlung der frischen Luxation der Peroneussehnen. Zentralblatt f. Chir. 1901, Nr. 2.

E. Lexer, Lehrbuch d. allgem. Chir. Enke, Stuttgart 1912, S. 15.

Hildebrand, Tendovaginitis chronica deformans und Luxation der Peroncalsehnen. Deutsche Zeitschr. f. Chir. 1907, Bd. 86, S. 526.

Maydl, Ueber Sehnenluxationen (cfr. Kraske l. c.). Allgem. Wiener Zeitschr. 1882.

Worms, Luxation des Tendons péroniers latéraux. Soc. anatom. de Paris 1911, 19. Mai, S. 320. Ref. Zeitschr. f. orthop. Chir. 1911, Bd. 29, S. 662.

König, Lehrbuch der Chirurgie.

Exner, Zur Behandlung frischer Peroneussehnenluxation. Zentralbl. f. Chir. 1909, Nr. 52, S. 1794.

Mollière, Lyon méd. XXXII, 1879, bei Kraske l. c.

Volkmann, Die Krankheiten der Bewegungsorgane. Pitha-Billroths Handb. (bei Kraske).

Albert s. Exner.

Mauclaire-Paris, Inclusion intramalléolaire des tendons péroniers luxés, Arch. gén. de chir. 1910, Bd. 5, S. 7. Ref. Zeitschr. f. Chir. 1910, Nr. 43. S. 1414.

Lexer, Operation wegen habitueller Luxation der Peroneussehnen. Naturwissenschaftl.-med. Gesellsch., Jena 1911, 9. November. Münch. med. Wochenschr. 1911, Nr. 51. Ref. Zeitschr. f. orthop. Chir. 1912, Bd. 30, S. 337.

Digitized by Google

XXVI.

Theorie und Praxis in der Abbottschen Behandlung der Skoliose.

Von

Prof. Dr. **Wilhelm Schultheß**, Zürich.

Mit 59 Abbildungen.

In der Diskussion über die Abbottschen Methode am letzten Kongreß haben sich neben begeisterten Anpreisungen Stimmen geltend gemacht, die auf den schroffen Gegensatz hindeuteten, in den sie sich in mancher Beziehung zu unseren bisherigen Anschauungen über die Mechanik der Wirbelsäule stellt. Dabei läßt sich eine Vermengung von Physiologie und Pathologie nicht verkennen. Es mag deshalb am Platze sein, diese Gegensätze und ihre Berechtigung etwas näher zu untersuchen.

Wie das schon sehr oft in der Behandlung der Rückgratsverkrümmung geschah, ist auch Abbott von normalen Verhältnissen ausgegangen, gründet und baut seine Methode auf Veränderungen, welche er experimentell am Normalen erzeugt hat. Ich möchte von vornherein darauf hinweisen, daß diese Logik die Orthopädie seit der Zeit ihres Bestehens schon oft irregeführt hat. Vorsicht ist deshalb am Platze. Mechanische Verhältnisse, welche am normalen Skelett gelten, dürfen nie direkt auf das pathologische übertragen werden. Sie sollen nur bis zu einem gewissen Grade wegleitend sein. Sozusagen bei jeder Skoliose ist die Form der Wirbel verändert, jede mechanische Einwirkung wird deshalb eine abnorme Bewegungsform auslösen. Wir haben deshalb auch in dieser äußerst komplizierten Frage die Pflicht, alle einschlägigen Verhältnisse genau zu prüfen.

Abbott erklärt: Die Skoliose entsteht durch kyphotisches und seitwärts gebeugtes Sitzen. In dieser Stellung tritt eine Drehung

Digitized by Google

der Wirbelsäule nach der konvexen Seite und hinten ein. Zur Korrektur muß deshalb ebenfalls Vorwärts- und Seitwärtsbeugung gewählt werden. In der Vorwärtsbeugung dreht sich die Wirbelsäule leichter als in anderen Stellungen! Diese Argumentierung zeigt ganz deutlich, daß Abbott in bezug auf die Ursachen der Skoliose auf einem ganz anderen Standpunkt steht als die Mehrzahl der deutschen Orthopäden, und daß er Aetiologie und Entstehungsmechanismus verwechselt. Die Arbeit der letzten Jahrzehnte hat dargetan, daß bei normalem Skelett nur äußerst geringe Grade der Skoliose allein auf dem Wege veränderter Haltung in der Schule entstehen, daß dagegen ätiologisch primäre Fehler im Skelett, frühzeitig, besonders infolge von Rachitis erworbene Asymmetrien einzelner Wirbel, allgemeine Schwäche der Knochen und Muskeln usw. als Ursachen der großen Masse der Skoliose gelten müssen. Unter dem Einfluß der Funktion, d. h. der gesamten mechanischen Arbeit und Beanspruchung der Wirbelsäule — hierzu gehören auch gewohnheitsmäßige bzw. zwangsmäßige Haltungen — entstehen alsdann typische Formveränderungen. Sie sind typisch, haben einen bestimmten Ablauf ihres Mechanismus, zeigen eine bestimmte Verbindung von Deviation und Torsion, weil die Wirbelsäule, je mehr sie ausgebildet ist und je näher die Form ihrer Einzelelemente der Norm steht, an bestimmte Bahnen gebunden ist, die ihr durch ihren anatomischen Bau vorgeschrieben sind. Je mehr Formveränderungen der Wirbel, Verkürzung, Verlängerung der verbindenden Weichteile Platz greifen, um so mehr entfernt sich alsdann der Mechanismus der sich weiter entwickelnden Deformität vom Mechanismus der normalen Wirbelsäule.

So spielt das jeweilige ätiologische Moment wiederum in den Entstehungsmechanismus hinein. Es spiegelt sich in demselben mehr oder weniger deutlich ab. Starke allgemeine Erweichung verursacht mehrfache Verwindung und starke Torsionen. Muskelschwäche oder Lähmung verursacht lange laterale Bogen mit relativ geringer Torsion. Lokale Asymmetrien verursachen scharfe Knickungen in lateraler und sagittaler Richtung und daran sich anschließende, nur langsam sich entwickelnde kompensierende laterale und sagittale Deviation und Rotation. (Ich verweise hier auf meine diesbezüglichen Ausführungen im Joachimsthalschen Handbuch der Orthopädie.)

Auf keinen Fall können wir zugeben, daß, wie Abbott das tut, eine einfache Verbiegung einer normalen Wirbelsäule ohne anatomische

Digitized by Google

Veränderungen der Wirbel als Skoliose bezeichnet werde. Bei den von uns beobachteten Skoliosen sind eigentlich fast ausnahmslos Wirbeldeformitäten vorhanden. Abbott ist nun nicht, wie man beim Lesen seiner Abhandlung glauben sollte, von den Ursachen, sondern von einem Entstehungsmechanismus ausgegangen, wie er ihn für die große Masse der Skoliosen annimmt. Dieser Mechanismus kann so sein, er kann vorkommen, aber er muß nicht in dieser Weise ablaufen. Wir können uns auf eine Kritik dieser Abbottschen Annahme nicht weiter einlassen, sie würde zu weit führen. Wir begnügen uns mit der Andeutung, daß dieselbe z. B. für die große Zahl der in der Lendenwirbelsäule beginnenden Formen keine Gültigkeit haben kann. Abbott vergißt, daß bei der Mehrzahl speziell der rechtskonvexen Dorsalskoliosen eine Wirbelasymmetrie aus dem Säuglingsalter aus der Zeit der floriden Rachitis mit ins spätere Kindesalter hinüber genommen wird und den Mechanismus vorschreibt. Er vergißt, daß die bei einer sehr großen Zahl besonders von Dorsalskoliosen anfänglich bestehende Abflachung der physiologischen Krümmungen direkt dagegen spricht.

Fig. 1.

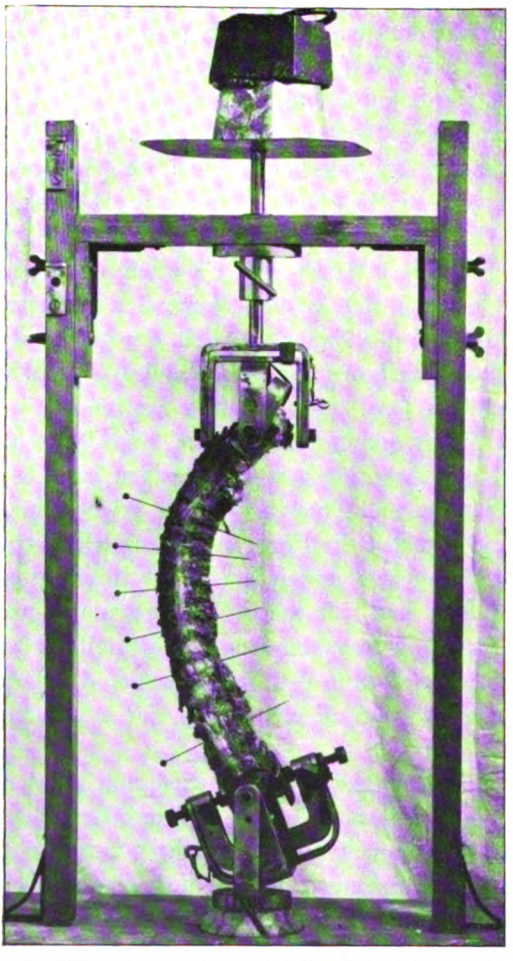

Durchbiegungsexperimente an der Wirbelsäule nach Schultheß.
Die Wirbelsäule ist in kyphotischer Stellung fixiert. Die sagittalen Achsen der Fixationsklammern sind frei. Die Belastung erzeugt eine seitliche Durchbiegung nach rechts, der Krümmungsscheitel rotiert nach rechts.

Digitized by Google

Wir halten demnach diese Begründung der Abbottschen Behandlungsmethode für unzutreffend, ebenso wie seine eigentümliche Auffassung der Mechanik der Wirbelsäule, besonders von Rotation und Torsion, die nur dazu beiträgt, die mühsam geschaffene Klarheit wieder zu zerstören.

Wir werden sehen, inwieweit Abbott trotzdem in seinen Schlußfolgerungen den realen Tatsachen wieder nahekommt.

Als zweite Stütze seines therapeutischen Vorgehens erwähnt Abbott die grundlegende Tatsache, daß die Wirbelsäule in kyphotischer Stellung sich leichter dreht als in lordotischer. Wiederum zuerst die normale Wirbelsäule! Er bringt keinerlei Material bei, welches diese Behauptung zu beweisen imstande wäre, hat aber in der Diskussion darauf hingewiesen, daß er bereit sei, den Beweis zu liefern.

Diese Behauptung ist nun auf starken Widerstand gestoßen. Daß eine Rotation der Wirbelsäule nach der konvexen Seite und hinten eintritt bei kyphotischer Vorwärtsbeugung und gleichzeitiger Seitenbiegung, hat Lovett festgestellt und kann jederzeit an jedem normalen, besonders jugendlichen Körper nachgewiesen werden, daß aber

Fig. 2.



Die Durchbiegung wird unter denselben Bedingungen nach links durchgeführt. Es ergibt sich dasselbe Resultat. Der Krümmungsscheitel rotiert konvexwärts, während die Fassung, obgleich die Rotationsachse oben frei ist, stillsteht.

Digitized by Google

die Kyphosierung allein die Rotationsfähigkeit erhöhe, schien zum mindesten zweifelhaft.

Untersuchen wir nun die Bedingungen, unter welche die Wirbelsäule durch die Kyphosierung gesetzt wird. Die vordere Mittellinie der Wirbelsäule, sowohl der normalen wie der skoliotischen, hat eine bestimmte Länge. Wird die Wirbelsäule nach vorn gebogen, so wird die Lendenlordose vermindert, die thorakale Kyphose vermehrt. Jedenfalls wird die Ausdehnung der vorderen Mittellinie durch Kompression der Zwischenwirbelscheiben, insbesondere in der Lendenwirbelsäule verkürzt. Die Zwischenwirbelscheiben wölben sich bei stärkerem Kompressionsgrade vor, während die Gelenke etwas auseinandergezogen bzw. im Sinne der Längsverschiebung aneinander bewegt werden. Es entsteht dadurch, man gestatte den Ausdruck, verfügbare Länge an der vorderen Seite, und aus dem mehr stabilen Gleichgewichtszustande, in dem sich die Wirbelsäule infolge Vorhandenseins der sagittalen physiologischen Krümmungen beim aufrechten Stehen in bezug auf Seitenbiegung befindet, entsteht, soweit die Wirbelsäule allein in Betracht kommt, ein mehr labiler. Der nach vorn gebogene Rumpf pendelt gewissermaßen.

Fig. 3.

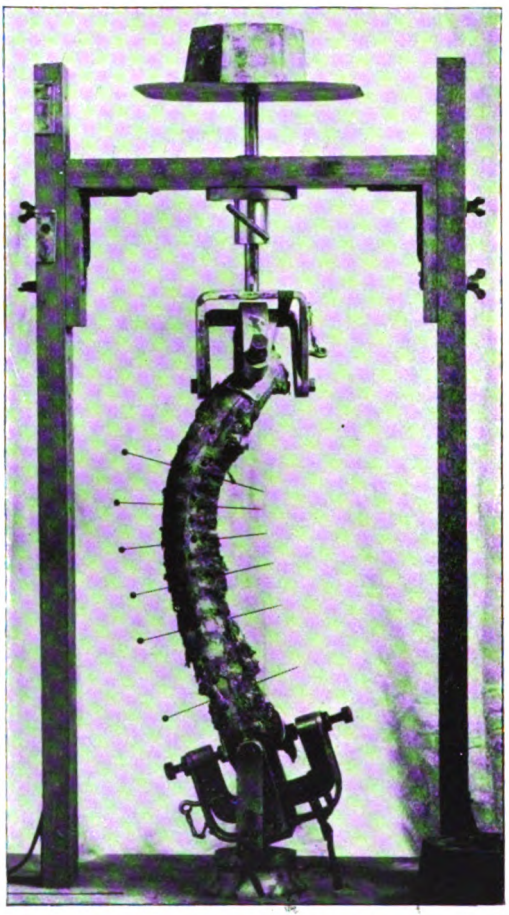

Die Wirbelsäule wird lordosiert und seitlich rechts durchgebogen. Es zeigt sich Rotation am oberen Ende konkavwärts, während der Krümmungsscheitel stillsteht.

Digitized by Google

auf die Lendenwirbelsäule gestützt, hin und her, er kann mit großer Leichtigkeit nach links und rechts abgelenkt werden. Vorausgesetzt, daß das Becken fixiert ist, kommt es dabei zu einer Abbiegung in der Wirbelsäule selbst. Die Beobachtung lehrt, daß sich in dieser Stellung unter normalen Verhältnissen die Biegung ziemlich gleichmäßig über die Wirbelsäule verteilt. Damit verbindet sich nun die obenerwähnte Rotation nach der konvexen Seite und hinten.

Fig. 4.

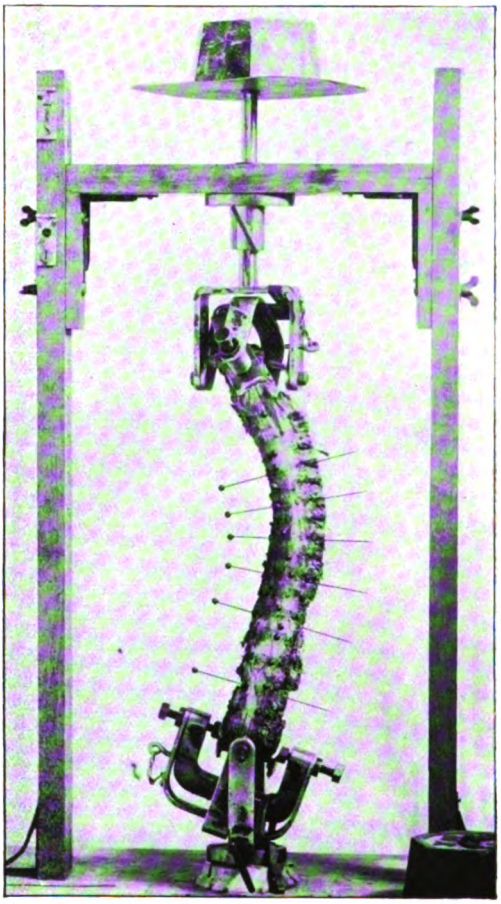

Die Wirbelsäule wird wiederum stark nach links durchgebogen. Die Rotation findet am oberen Ende wiederum konkavwärts statt. Der Krümmungsscheitel dreht sich nicht.

Bei Rückwärtsbeugung im Stehen und gleichzeitiger Seitenabbiegung dreht sich die Wirbelsäule, das hat wiederum Lovett nachgewiesen, nach einem anderen Typus, d. h. ihre Drehung macht sich mehr der ganzen Länge nach geltend, so daß der obere Teil konkavwärts abgelenkt und gedreht wird. Mit anderen Worten: das Gesicht wird nach der konkaven Seite hingewendet.

Aus den von mir am 6. Kongreß vorgetragenen Ergebnissen einer Untersuchungsserie über den Rotationscharakter bei seitlicher Durchbiegung einer der Leiche entnommenen, aber mit sämtlichen Bändern und den Rippenstummeln versehenen Wirbelsäule hat sich ergeben, daß bei Lordosierung immer das obere bzw. untere Ende sich konkavwärts dreht, mit anderen Worten, daß der Krümmungs-

Digitized by Google

scheitel gegenüber dem unteren Ende in einer leichten Konvexrotation steht. Bei der Kyphosierung und seitlicher Durchbiegung dagegen weicht unter ähnlichen Bedingungen, d. h. auch bei Freilassen der oberen bzw. unteren Fassung der Wirbelsäule in bezug auf Rotation der Krümmungsscheitel deutlich an der vorderen Peripherie der Wirbelsäule konvexwärts aus, macht also Konvexrotation (siehe Fig. 1, 2, 3, 4 u. 5). Aus diesen Experimenten und den Resultaten der Lovettschen Untersuchungen ergibt sich, daß die Wirbelsäule in Kyphosierung viel mehr Tendenz zu Konvexrotation am Krümmungsscheitel hat, als bei Lordosierung. Hier dreht sich, wie oben gesagt, eher das untere oder obere Ende im Sinne der Konkavrotation. Bei vertikal eingestellter Halswirbelsäule und Rotationsfreiheit haben wir sogar auch eine konkavseitige Verdrehung des oberen Endes beobachtet. Alles deutet darauf hin, daß die Kyphosierung die Rotation des Krümmungsscheitels nach der konvexen Seite der Biegung begünstigt. Wir haben bei diesen Experimenten keinerlei drehende Kraft angewendet, sondern die Wirbelsäule vollständig den seitwärts durchbiegenden Kräften überlassen und nur die Stellung des oberen und

Fig. 5.

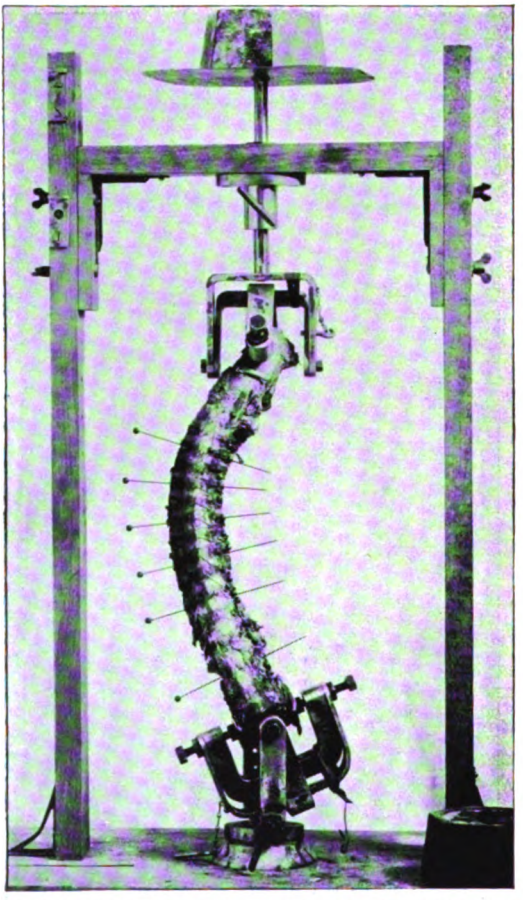

Die Wirbelsäule ist wieder lordosiert und seitlich rechts durchgebogen. Die Rotationsachse des untern Endes wird freigelassen, während die Rotationsachse des obern Endes festgestellt wird. Das untere Ende dreht sich konkavwärts und der Krümmungsscheitel steht still.

Digitized by Google

des unteren Endes in bestimmter Weise gestaltet. Es scheinen also bei der Lordosierung und seitlichen Durchbiegung einer normalen Wirbelsäule der Konvexrotation des Krümmungsscheitels größere Widerstände entgegenzustehen als bei Kyphosierung.

Für die praktische Verwertung in der Skoliosenbehandlung handelt es sich nun darum, ob die skoliotische Wirbelsäule

Fig. 6.

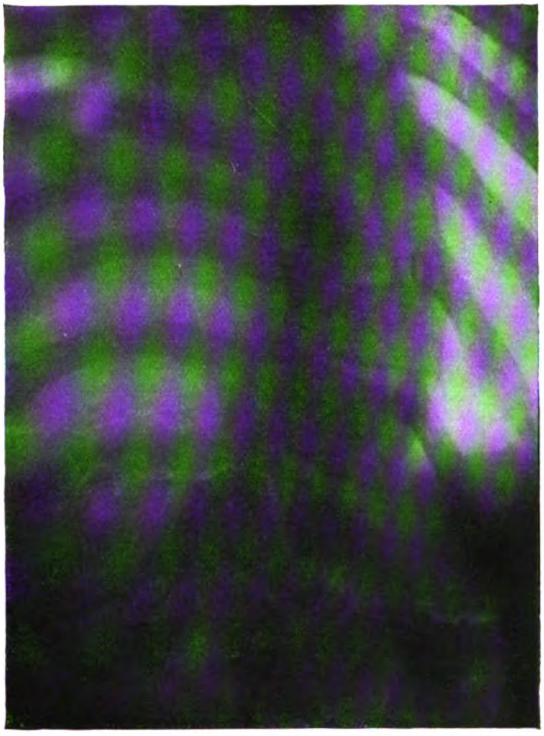

Rechtskonvexe Dorsalskoliose in kyphotischer Stellung liegend radiographiert. Es wurde sorgfältig darauf geachtet, daß das Zentrum der Röhre senkrecht über dem Krümmungsscheitel steht. Starke Verdrehung der Wirbel nach rechts. Zwischenwirbelscheiben sehr stark nach links abgeschrägt, die Zwischenrippenräume rechts erweitert.

sich bei Lordosierung oder bei Kyphosierung leichter oder besser dreht. Wir haben den Versuch gemacht, eine skoliotische Patientin in Kyphosierung und in Lordosierung zu radiographieren (siehe Fig. 6). Die Bilder zeigen ganz deutlich die Konvexrotation in der kyphotischen Stellung. Die Zwischenwirbelscheiben sind keilförmig nach der konvexen Seite erweitert, die Rippenansätze liegen hinter den Wirbelkörpern. Bei der Lordo-

Digitized by Google

sierung desselben Falles (siehe Fig. 7) sind die Wirbel deutlich mehr konkavwärts gedreht, die Zwischenwirbelscheiben parallel begrenzt, die Rippenansätze der konvexen Seite hinter den Wirbelkörpern hervorgetreten.

Lordosierung ist demnach für diese Skoliose ein Korrektionsmittel, reine Kyphosierung nicht. Wir werden später sehen, inwieweit und unter welchen Verhältnissen die von Abbott beigezogenen

Fig. 7.

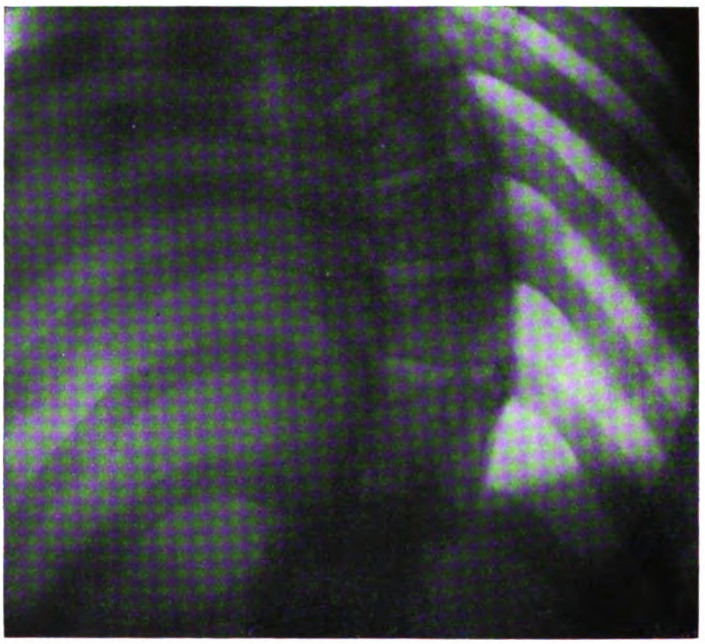

Dieselbe Skoliose in lordosierter Stellung ebenfalls liegend radiographiert, wiederum ohne Seitenablenkung. Wirbel viel stärker konkavwärts gedreht, als bei der Kyphosierung. Die keilförmigen Zwischenwirbelräume sind verschwunden, Wirbelflächen stehen annähernd parallel. Die rechtseitigen Rippen treten hinter den Wirbeln hervor.

weiteren Kräfteeinwirkungen, die Seitenablenkung und die direkte Drehung am Thorax in kyphotischer Stellung eine Redression erreichen.

Wir wissen ja auch längst, daß man bei reiner Vorwärtsbeugung der ganzen skoliotischen Wirbelsäule ein Höher- bzw. Zurücktreten der konvexen Seite beobachtet. Am meisten preßt sich dasjenige Segment nach hinten vor, welches die stärkste Biegung und Rotationsstellung zeigt. Das thorakale Segment hat hierzu mehr Tendenz als das lumbale. In dieser Stellung pflegen wir deshalb auch die klinische

Digitized by Google

Untersuchung vorzunehmen, weil dabei nach alter Erfahrung der Rippenbuckel am besten zu beurteilen ist; einerseits wegen der Seitwärtslagerung der Skapula, wodurch die Rippenwinkel abgedeckt werden, anderseits aber eben wegen dieses Herauspressens des Rippenbuckels. Offenbar bringt es die starke Längsspannung der Rückenmuskulatur speziell im Lendenteil mit sich, daß vorwiegend der thorakale Abschnitt nach hinten vorgetrieben wird.

Es ist ja auch ohne weiteres klar, daß eine nicht median gelegene Knickung der Wirbelsäule bei der Vorwärtsbeugung seitwärts herausgedrückt und in dieser Stellung um so mehr fixiert wird, je stärker kyphosiert wird. Offenbar verhalten sich hierin nicht alle Fälle gleich, aber es ist bis jetzt nicht festgestellt worden, welche Arten der Skoliose durch Kyphosierung eine so deutliche Vermehrung erfahren.

Dieser Punkt hat nun große Bedenken erregt gegenüber dem Abbottschen Verfahren. Bis jetzt hat man angenommen, daß der Rippenbuckel bei der Vorwärtsbeugung der skoliotischen Wirbelsäule gewissermaßen festgestellt, eingekeilt und viel schwerer redressierbar sei als in irgendeiner anderen Stellung. Diese Ansicht bleibt auch, was die Einkeilung anbetrifft, nach dem eben erwähnten Versuch mit der Skoliose zu Recht bestehen. Machen wir nun einen Versuch, bei einer mittelschweren Skoliose bei vorwärtsgebeugter Wirbelsäule den Rippenbuckel bzw. die Rotationsstellung der Wirbelsäule durch Drehung zu redressieren, so begegnen wir zwar sehr starken Widerständen, es entsteht aber schließlich mit Ausnahme sehr stark entwickelter Fälle, welche überhaupt nicht nachgeben, eine entsprechende Vermehrung der Gegenkrümmungen im Lendenteil und im oberen Dorsalteil. Der Thorax geht skoliotisch mit unter einer mehr oder weniger deutlichen Redression am Krümmungsscheitel. Bei diesem Redressionsversuch macht man die Beobachtung, daß die Kyphose eine unüberwindliche Tendenz hat, sich zu strecken. Daraus geht hervor, daß eben die Stellen, an welchen die Wirbelkörper und Zwischenwirbelscheiben höher sind, in die vordere Mittellinie hineinrücken, und daß eine gewisse Redression doch stattfindet. Man kann aus dieser Tatsache aber auch entnehmen, daß, wenn das skoliotische Segment nicht überkorrigiert ist, in der Kyphosierung die Tendenz zum Rezidiv liegen muß. Wir erkaufen demnach die scheinbare oder wirkliche Redression des Rippenbuckels, der Rotationsstellung der Wirbel, durch eine Vermehrung der Lendenrotation bzw. thorakozervikalen Rotation.

Digitized by Google

Nun wäre es allerdings ein großer Fehler, wollte man das für alle Skoliosen behaupten. Für eine gewisse Zahl leichterer Fälle gelingt die Redression des Rippenbuckels ohne weiteres. Mit einem Ruck schnappt die vorn gepreßte Wirbelsäule aus der rechtskonvexen Stellung in die linkskonvexe, mit ihr der flache Rippenbuckel. Ja, es kommt vor, daß in einzelnen Fällen eine in dieser Weise alternierende Haltung spontan auftritt. Bei manchen Fällen beobachten wir dabei auch nicht einmal eine Vermehrung der Lendentorsion. Bei mittleren und schwereren Fällen geht es aber ohne Vermehrung der Torsion an den Gegenkrümmungen nicht ab.

Nun gründet sich die Abbottsche Methode aber nicht allein auf die direkte, durch Drehung ausgeführte Redression in kyphotischer Stellung, sondern auch auf die gleichzeitige Abbiegung nach der Seite. Eine Skoliose, linkskonvex im Lenden-, rechtskonvex im Brustteil, erfährt bei Vorwärtsbiegung und Ablenkung nach rechts eine Vermehrung ihrer im Lendenteil vorhandenen Biegung und Torsion nach links und hinten. Im dorsalen Teil steigt der eingesunkene Teil etwas höher. Genaues Zusehen lehrt aber, daß dieses Höhertreten nicht sowohl einer lokalen Ausgleichung der skoliotischen Krümmung gleichkommt, sondern daß entsprechend der in der Lendenwirbelsäule vorhandenen Vermehrung der Linkstorsion die thorakale Wirbelsäule ein Stück weit mitgerissen wird und auch eine entsprechende Abänderung ihres Torsionsgrades im Sinne der Detorsion erfährt. Das um so mehr, je stärker die Torsion im oberen, dem Dorsalteil näherstehenden Lendensegment entwickelt ist. Auch bei diesem Experiment machen wir die Erfahrung, daß die Kyphose sich streckt, was besonders in Vorbeugehaltung gut zu sehen ist. Auf die Form des Thorax selber hat dieses Experiment zunächst einen ganz verschiedenen Einfluß. Bei leichteren biegsamen Fällen findet der Umschlag sofort statt, bei schwereren sieht man eine außerordentlich geringe oder gar keine Veränderung. Die Lendenwirbelsäule übernimmt gewissermaßen die Führung der Wirbelsäule in bezug auf die Torsion, dreht auch die im entgegengesetzten Sinne verdrehte Brustwirbelsäule in ihrem Sinne. Dadurch entsteht eine gewisse Aufdrehung der thorakalen Skoliose. Daß diese nicht immer weit hinauf reicht, beweist die in vielen Fällen sehr deutliche Abknickung im Sinne der oberen Gegenkrümmung. Die Vermehrung der Torsion in der Lendenwirbelsäule ist einer der wichtigsten Punkte für das rotatorische Redressement nach Abbott.

Digitized by Google

Hauptsächlich dadurch wird die thorakale Detorsion ermöglicht, welche durch die Kyphosierung an und für sich, wie oben auseinandergesetzt, vermehrt wird.

Wir finden demnach, daß in der Diskussion vom letzten Kongreß Fränkel den Tatsachen am nächsten gekommen ist, wenn er erklärte, daß die bei der Kyphosierung beobachtete Torsion nach der konvexen Seite der therapeutischen Abbiegung von der Lendenwirbelsäule ausgeht.

Die Verbiegung der Wirbelsäule, welche sowieso vorhanden ist, erhält durch das Abbottsche Redressement insofern eine etwas andere Form, als bei Rechtsabbiegung sich die linkskonvexen Biegungen, und die nach links und hinten gerichtete Torsion in den sowieso linkskonvexen Teilen vermehren, die rechtskonvexe Knickung und ihre Rotationsstellung etwas gemildert wird.

Zusammenfassend müssen wir also sagen, daß Abbott recht hat, wenn er behauptet, die Wirbelsäule des normalen Menschen drehe sich in Vorbeugehaltung leichter als in Rückwärtsbeugung. Die Vorwärtsbeugung der Lendenlordose, bzw. ihre möglichst starke Ausgleichung ist dazu unerläßliche Bedingung. In dieser Stellung finden seitwärts angreifende Kräfte, in erster Linie die laterale Ablenkung der Wirbelsäule, für Rotation geringere Widerstände als in anderen Stellungen. Für die skoliotische Wirbelsäule gilt dasselbe, aber mit gewissen Einschränkungen. Stark ausgewichene Segmente klemmen sich ein, werden seitwärts noch mehr herausgedrängt und redressieren sich schwerer. Wir verweisen auf das oben Gesagte. Dagegen kommt in Betracht, daß bei kyphosierter Wirbelsäule der redressierende Druck an dem starren Gewölbe einen viel stärkeren Widerhalt findet als an der lordosierten, elastisch ausweichenden Wirbelsäule. So erklärt es sich auch, daß Verschiebungen der Rippen an der Wirbelsäule viel leichter zustande gebracht werden können als mit anderen Methoden.

Daß die Lordose redressiert und die Kyphose die lateralen Biegungen vermehrt, ist also auch fernerhin richtig, aber das wesentliche im Unterschied der beiden Stellungen liegt darin, daß die Lordosierung zwar redressiert, daß sie aber einem Weitertreiben der Redression, einer Detorsion, keinen besonderen Vorschub leistet, während die Kyphosierung zwar momentan die Rotation vermehrt, dagegen seitwärts angreifenden detorquierenden Kräften bessere Angriffspunkte und bis zu einem gewissen Grade geringere Widerstände bietet als andere Stellungen.

Digitized by Google

Unter den Einwänden wurde weiter unsere alte Erfahrung geltend gemacht, daß die Kyphose vor Skoliose schützt. Darauf ist zu antworten: Vorwärtsbeugung bzw. Buckelhaltung veranlaßt an und für sich keine Rotation, wenn eine solche noch nicht vorhanden ist. Sie verursacht eine Längsspannung der Rückenmuskulatur, welche bei symmetrischer Beschaffenheit des Trunkus geeignet ist, jede Torsion des Thorax und somit der Wirbelsäule zu verhindern. Hat nun eine solche symmetrische Kyphose eine Zeitlang bestanden, so passen sich die Formen der Wirbelkörper an die neue Haltung an, die Wirbelbandscheiben und Bänder verkürzen sich entsprechend an der Vorderseite, und nun ist es selbstverständlich, daß dann einer weiteren Deviation der Wirbelsäule nach der Seite bedeutende Widerstände entgegengesetzt sind. Auch das mag in Betracht kommen, daß durch Auftreten einer starken Kyphose der vom Individuum gewollten Verkürzung und passiven Feststellung Genüge geleistet ist, daß somit eine Seitwärtsbiegung nicht mehr notwendig ist. Endlich kommen aber doch bei rundem Rücken kurze, scharfe laterale Deviationen vor, und zwar gerade an der Kuppe der Kyphose. Daselbst finden wir nicht selten einen seitwärts abgeschrägten Wirbel, zum Beweise dafür, daß eben hier eine Knickungstendenz bestanden hat, welche sich nicht nur rückwärts, sondern auch seitwärts geäußert hat. Dabei ist am rundrückigen Thorax der Rippen-

Fig. 8a.

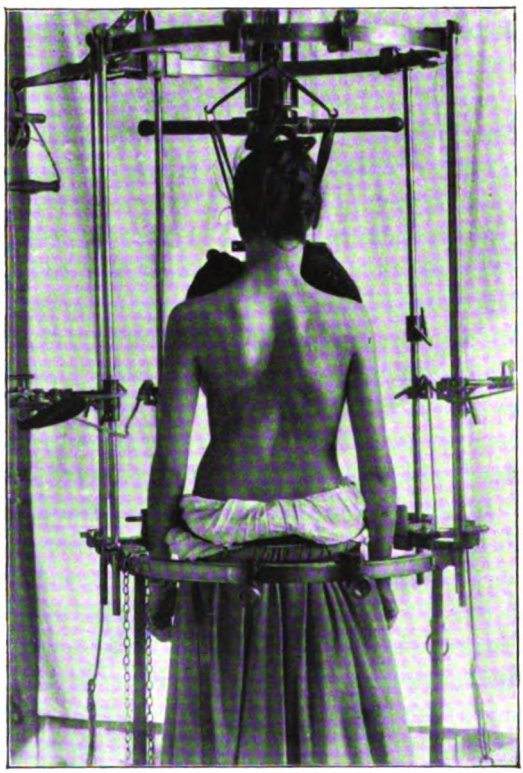

Aktive Hebung der konkavseitigen Rippen unter Kyphosierung im Schultheßschen Detorsionsapparat. Patient in Ruhe.

Digitized by Google

buckel nur schmal und kurz, liegt nahe an der Wirbelsäule, eben weil die kyphosierenden Kräfte die einzelnen Punkte der Rippen vermittels der Muskelspannung um so mehr nach vorwärts drängen, je weiter diese Punkte von der Wirbelsäule entfernt sind. Mit anderen Worten: Die Wirbelsäule behält ihre Rotationstendenz, an ihr kommt sie vornehmlich zum Ausdruck, die Rückseite des Thorax strebt der Symmetrie zu. Unter keinen Umständen aber darf man umgekehrt in der Auffassung der Wirkung der Kyphose so weit gehen, wie das Abbott zur Erklärung seines Verfahrens tut, d. h. daß man die Skoliose einzig und allein als in Kyphosierung entstanden auffassen darf. Bei der bei Knocheninsuffizienz vorkommenden Verwindung der Wirbelsäule kommt sowohl Torsion mit Lordosierung als mit Kyphosierung zustande. Hermann v. Meyer hat sogar und mit Recht darauf hingewiesen, daß beim Auftreten der Torsion der Dorsalabschnitt sich abflacht. Wir betrachten deshalb die Erklärung, welche Abbott von seinem eigenen Verfahren gegeben hat, als großenteils verfehlt.

Fig. 8 b.



Derselbe Patient in Bewegung.

Was nun die praktischen Einwände, die gegen das Verfahren erhoben worden sind, anbetrifft, möchten wir in erster Linie gegen die Behauptung Einspruch erheben, daß durch das Abbottsche Verfahren die Skoliose überkorrigiert werde. Diese Behauptung wurde ja schon am letzten Kongreß zurückgewiesen. Das skoliotische Segment wird nach den bisherigen Publikationen und unseren eigenen Erfahrungen

Digitized by Google

durchaus nicht überkorrigiert, sondern es wird nur in seiner Verbiegung und Torsion mehr oder weniger reduziert. Die sogenannte Ueberkorrektur besteht nicht in einer Aufhebung derjenigen Krümmung, die von uns bekämpft werden soll, sondern meistens in einer Vermehrung der Krümmung ober- und unterhalb des fraglichen Segmentes, in einer Verschärfung der vorhandenen Gegenkrümmungen, besonders der obern, in einer Verteilung der Asymmetrien der Wirbel auf beide Seiten. Man vergesse nicht, daß, wenn die Wirbelsäule aus Keil- und Schrägwirbeln zusammengesetzt ist, einer Geraderichtung unüberwindliche Hindernisse entgegenstehen. Es ist einfach unmöglich, eine solche Wirbelsäule gerade zu richten oder überzukorrigieren, ohne die Wirbel zu verletzen. Eine energische Einwirkung, welche diesen Zweck verfolgt, muß sich damit begnügen, eine Verteilung der Krümmungen auf beide Seiten zu erreichen, so daß die eine der vorhandenen Krümmungen vermindert, die andere vermehrt wird. Daß dabei eine gewisse Reduktion der Krümmungen überhaupt stattfindet, ist nur dann anzunehmen, wenn es gelingt, mit den äußeren Angriffspunkten die allzu starke Entwicklung der Gegenkrümmungen aufzuhalten. Nun ist aber selbstverständlich die Methode in den Fällen, in welchen eine vollständige Ueberkorrektur nicht gelingt, insofern nicht ideal, als sie dann auch nicht zu einer Feststellung der Wirbelsäule in Ueberkorrektur führen kann; denn die Feststellung ist erst dann möglich, wenn bei vollständiger Ueberkorrektur die Kyphosierung die oben für die pathologische Krümmung beschriebene Einklemmung der Deviation zustande bringt. In allen den Fällen, in denen die wirkliche Ueberkorrektur nicht gelingt, wird also das Rezidiv

Fig. 9a.

Aktive Hebung der konkavseitigen Rippen im Schultheßschen Rippenhebeapparat. Patient in Ruhe.

Digitized by Google

zu fürchten sein. In welchem Grade diese Befürchtung sich bewahrheiten wird, das entscheidet über den Wert der Methode. Die von uns so ersehnte automatische Feststellung der Wirbelsäule in korrigierter Stellung muß also auch für das Abbottsche Verfahren ein frommer Wunsch bleiben, obwohl wir den Eindruck haben, als trete die Wiederherstellung der alten Form nicht so rasch ein als nach Abnahme eines in Extension angelegten Korsetts.

Wir können uns endlich nicht mit der Abbottschen Angabe beruhigen, daß die an den Nebenkrümmungen verursachten Verschlimmerungen nach Ablauf der Kur einfach durch Gymnastik beseitigt werden, um so weniger, als Abbott über die Art dieser Gymnastik auch nicht die geringste Andeutung macht. Die gewöhnliche Gymnastik wird, je energischer sie ausgeführt wird, am Wiederauftreten der Hauptkrümmung, also am Rezidiv arbeiten. Die Uebungen müßten demnach sorgfältig ausgewählt und so geführt werden, daß sie dem Rückfall nicht in die Hände arbeiten. Wenn man die Abbottschen Bilder betrachtet, welche das Resultat der Gymnastik nach der Verbandbehandlung darstellen sollen, so sind das eben einfach Rezidive, und da entsteht für uns die Frage: Wo und wie gebieten wir diesem Rezidiv halt?

Fig. 9 b.

Derselbe Patient in Bewegung.

Ein weiterer wichtiger anfechtbarer Punkt an der Methode ist die Depression der Rippen auf der konvexen Seite. Alle bis jetzt publizierten Radiogramme zeigen ein Tiefertreten der auf der konvexen Seite sowieso zu steil verlaufenden Rippen. Der ausgeübte Redressionsdruck kann ja keinen anderen Einfluß haben. Die eingezogenen Filzplatten müssen unbedingt die Abflachung der konvexseitigen Rippen begünstigen und vermehren. Nur so ist das, was Abbott theoretisch verlangt, die Einengung der Respirationsgröße

Digitized by Google

auf der konvexen Seite, erreichbar. Damit schaffen wir aber eine ganz schwere Verschlimmerung der Thoraxdeformität. Unsere therapeutischen Bestrebungen gehen nun aber immer darauf aus, das zu verhindern, und es gehört zu den schwersten Aufgaben in der Skoliosentherapie, hier Besserung zu schaffen. Auch dann, wenn das eintritt, was Abbott erwartet und verlangt und was Spitzy mit seinen Messungen nachgewiesen zu haben glaubt: Vermehrung der Respirationsgröße auf

Fig. 10a.

Aktive Umkrümmung und Detorsion in kyphotischer Stellung im Schultheßschen Inklinationsapparat. Patient in Ruhe.

Fig. 10b.

Derselbe Patient in Bewegung.

der konkaven Seite, bleibt die Depression und die seitliche Abflachung der konvexseitigen Rippen. Wir sind deshalb bei Anlegung unserer Verbände bestrebt gewesen, einen Druck auf die abgeflachten Rippen möglichst zu vermeiden und ihn so viel wie möglich auf die Rückseite wirken zu lassen. Wir haben deshalb auch die zirkulären Gurten nicht angewendet.

In bezug auf diesen Punkt, die Respiration, möchte ich aber noch darauf hinweisen, daß wir mit Spitzy nicht einig gehen in der Auffassung der Arbeit der beiden Lungen. Die stärkste Arbeit wird

Digitized by Google

bei der rechtskonvexen Dorsalskoliose nicht von der rechten Lunge, sondern von der linken geleistet. Das läßt sich durch Auskultation nachweisen. Links hinten in der Konkavität wird am stärksten geatmet. Ich habe ferner Gelegenheit gehabt, bei Autopsien zu sehen, daß die linke Lunge sich in der Konkavität ganz behaglich ausgebreitet hat. Ferner ist bekannt, daß Atelektasen in erster Linie rechts längs der Wirbelsäule an der Konvexität auftreten und viel weniger links. Es ist also meiner Ansicht nach die viel größere Kunst, die rechte Lunge zur guten Funktion zu bringen als die linke.

Wie alle Methoden, so hat auch die Abbottsche Methode gewisse Vorläufer, d. h. es ist schon von verschiedenen Autoren der Versuch gemacht worden, in kyphotischer Stellung der Wirbelsäule eine Redression anzustreben. Riedinger u. a. haben am vorigen Kongreß von diesen Versuchen berichtet. Wir selbst haben, zwar nicht in der Form von redressierenden Korsetten, wohl aber in der Form von funktioneller Behandlung in kyphotischer Stellung, Uebungen machen lassen im Detorsionsapparat. Dieselben sind in der Zeitschrift für orthopädische Chirurgie und im Joachimsthalschen Handbuch beschrieben (siehe Fig. 8 a, Patient in Ruhe und Fig. 8 b, Patient in Bewegung).

Der Patient hat dort den Thorax nach hinten und seitwärts herauszupressen. Ferner gibt unser Rippenhebeapparat Gelegenheit zu derselben Aktion in noch viel typischerer Weise (siehe Fig. 9 a, Patient in Ruhe und Fig. 9 b, Patient in Bewegung).

Der vornübergeneigte Patient stützt sich mit den Ellbogen auf einen hohen Stuhl und hebt in kyphotischer Stellung der Wirbelsäule mit der eingesunkenen Thoraxhälfte eine Pelotte, die mit leichtem Gewicht beschwert ist, in die Höhe.

Bei diesen beiden Redressionsversuchen haben wir in gewissen Fällen ein deutliches Herausheben der eingesunkenen Partie momentan erzielt, aber die Resultate waren nicht so deutlich, daß wir die Methode in ausgedehnter Weise zur Anwendung gebracht hätten. Es ist uns auch dabei aufgefallen, daß eben doch die Vorderfläche der konvexseitigen Thoraxhälfte, welche ja deutlich abgeflacht ist, durch diese Uebung eine noch stärkere Abflachung erfuhr.

Seit die Abbottsche Methode bekannt wurde, haben wir auch versucht, in unserem Inklinationsapparat einzelne Patienten in kyphotischer Stellung einzustellen, um, wie die Abbildung zeigt, durch die Ablenkung des Beckens nach der konvexen Seite die Detorsion des

Digitized by Google

Trunkus zustande zu bringen. Es gelingt auch wirklich, wie Fig. 10 zeigt, in einzelnen Fällen, die Thoraxtorsion umzukehren, aber trotzdem ist auch mit dieser Methode kein wesentlich besseres Resultat erzielt worden als mit den bisherigen, soweit wir uns bis jetzt ein Urteil erlauben können. Wir werden aber die Versuche nach dieser Richtung fortsetzen.

Fig. 11a.

Zehnjähriger Knabe, rechtskonvexe Dorsalskoliose vor Behandlung.

Fig. 11c.



Derselbe nach Behandlung mit sechs Abbottkorsetts während $5^1/_2$ Monaten.

Fig. 11b.

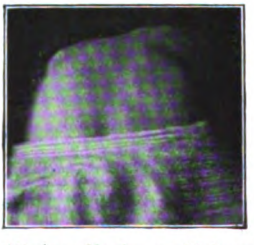

Fig. 11d.

Im folgenden wollen wir nun über 7 Fälle referieren, welche nach der A b b o t t schen Methode behandelt worden sind, und die durch Messung, Photographie und Radiographie regelmäßig kontrolliert wurden. Die Behandlungszeit beträgt zwar nur einige Monate, aber sie gestattet doch ein Urteil darüber, was die Methode in bezug auf Redression zu leisten imstande ist.

Digitized by Google

1. Fall Nr. 100, J. G., 10 Jahre. Rechtskonvexe rachitische Dorsalskoliose mit lumbaler Gegenkrümmung, starke Ablenkung nach rechts.

15. August 1913. Eintritt, gymnastische Behandlung.

16. Oktober 1913. Luftfigur gebessert, Ablenkung nach rechts geringer,

Fig. 12.

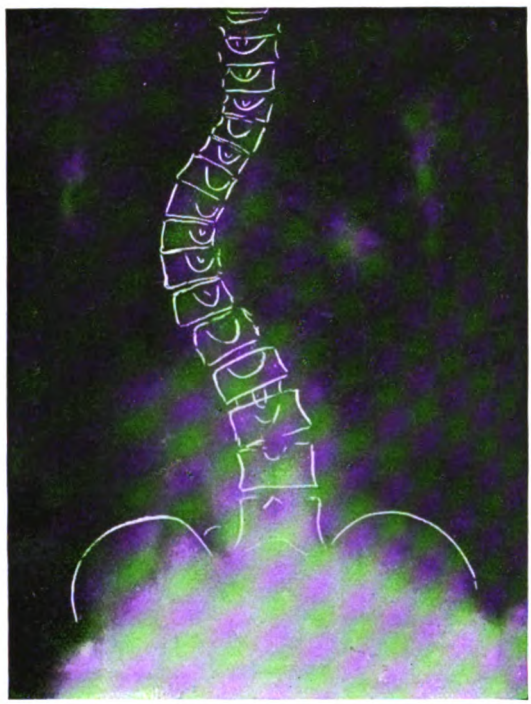

Radiogramm desselben Falles vor Behandlung, die Rippen liegen links teilweise aufeinander. V. Lendenwirbel wenig nach links verschoben.
(Da der Verlauf der Wirbelsäule durch Aufzeichnen der Konturen auf der Rückseite der Platten kenntlich gemacht wurde, ist die Konvexität der Wirbelsäule jeweilen nach der verkehrten Seite gerichtet.)

lumbale Gegenkrümmung deutlicher, Torsion im aufrechten Bilde gebessert, in Vorbeugehaltung gleichgeblieben.

18. Oktober 1913 erster Abbott, und bis 5. März 1914 sechs weitere Abbottsche Korsette.

30. März 1914. Korsett entfernt. Deviation im Maßbild bedeutend korrigiert, obere und untere Gegenkrümmung sehr deutlich, auch in der Luftfigur. Torsion im thorakalen Abschnitt beim aufrechten Stehen fast aufgehoben, in Vorbeugehaltung O. Obere und untere Gegenkrümmung zeigen deutliche Torsion.

Photographien zeigen im aufrechten Bild eine Verschiebung des Rumpfes nach links, Höhertreten der linken Skapula, die dreifache Deviation

Digitized by Google

der Wirbelsäule, die Depression der ganzen rechten Seite, aus welcher aber der frühere Rippenbuckel herausragt.

Röntgenbilder: vor Abbott, 17. Oktober 1913. Rechtskonvexe Biegung. Die Linie der Proc. spinosi nähert sich der Konkavität in der Brustwirbelsäule, so daß sie am IX. und X. Brustwirbel an der Grenze des linken Drittels steht. In der oberen Brustwirbelsäule nähert sie sich etwas dem rechtsseitigen Rande. Der IX. und der X. Brustwirbel stehen schief, scheinen beide abgeschrägt,

Fig. 13.

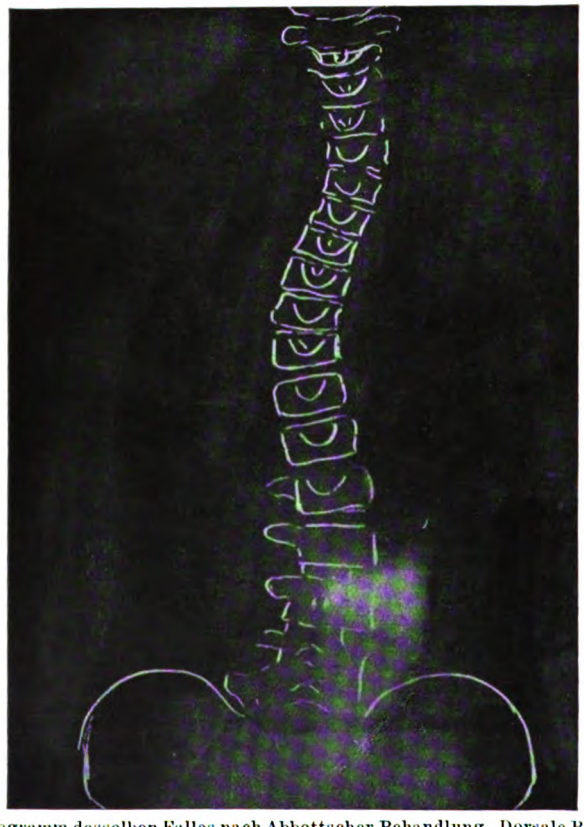

Radiogramm desselben Falles nach Abbottscher Behandlung. Dorsale Biegung abgeflacht, ihre Torsion am Krümmungsscheitel vermindert. Der Keilwirbel besteht weiter. Lendentorsion vermehrt.

der VIII. ist stark schief gestellt, aber nicht keilförmig. Die VI.—IX. Rippe der konkaven Seite berühren sich beinahe. Der V. Lendenwirbel ist wenig nach links verschoben. Die Lendenwirbelsäule zeigt etwas Torsion nach links und hinten, so daß die Proc. spinosi ungefähr an der Grenze des zweiten und dritten Fünftels stehen, von rechts her gerechnet. Der erste Brustwirbel steht ziemlich genau über der Mitte des Kreuzbeins.

31. März 1914, nach 6 Abbotts.

Digitized by Google

Die Biegung der Wirbelsäule scheint abgeflacht im dorsalen Teil. Die Torsion ist ebenfalls vermindert. Die Reihe der Proc. spinosi nähert sich zwar in der Kuppe der Biegung ebenfalls dem konkaven Rande, erreicht aber nicht mehr das letzte Drittel, von der konkaven Seite her gerechnet. Die Wirbel stehen bedeutend gerader, der IX. besonders zeigt viel weniger Neigung nach der linken

Fig. 14 a.

Fig. 14 c.

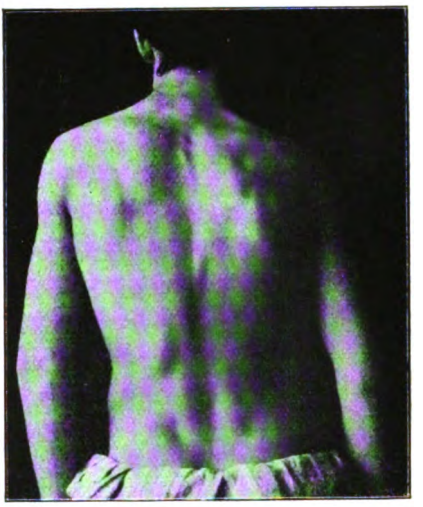

Fig. 14 b.

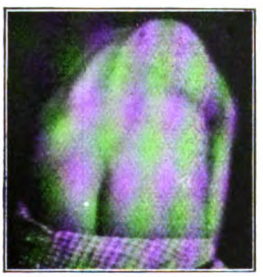

2. Fall. Vierzehnjähr. Knabe. Rechtskonvexe Dorsalskoliose. Starke Gegenkrümmung vor Behandlung.

Fig. 14 d.

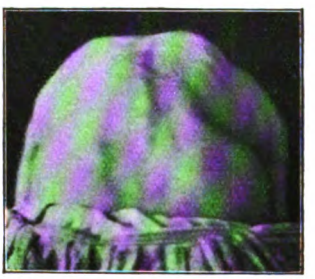

Nach 6 Abbotts während 5 Monaten Verminderung der dorsalen Deviation und Torsion. Rippenbuckel geringer.

Seite, weist aber eine deutliche Deformierung im Sinne des Keilwirbels auf. In der Lendenwirbelsäule ist dagegen die Torsion deutlich vermehrt nach links und hinten, so daß jetzt der Proc. spin. des III. Lendenwirbels an der Grenze des rechtsseitigen und mittleren Drittels des Wirbelkörpers steht. Auch die Abknickung über dem Becken nach der linken Seite am V. und IV. Lendenwirbel ist deutlicher als bei der ersten Aufnahme. An der oberen Gegenkrümmung hat sich die Torsion

Digitized by Google

nicht vermehrt. Die konkavseitigen Rippen berühren sich nirgends mehr. Die Depression der Rippen ist im oberen Teil etwas stärker.

2. Fall Nr. 96, E. A., 14 Jahre. Rechtskonvexe Dorsalskoliose mit Gegenkrümmung (Fig. 14—16). 19. Aug. 1913 Eintritt. Gymnastikbehandlung.

30. Oktober 1913. Deviation gebessert. Die Gegenkrümmungen haben sich entwickelt, Torsion gebessert im aufrechten Bild und in Vorbeugehaltung.

Fig. 15.

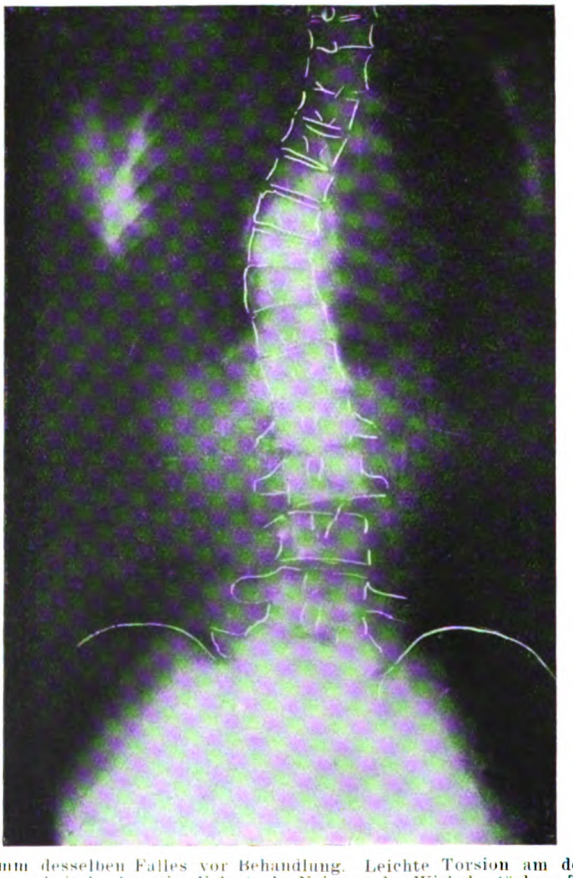

Radiogramm desselben Falles vor Behandlung. Leichte Torsion am dorsalen Krümmungsscheitel, aber ziemlich starke Neigung der Wirbel, stärkere Torsion am lumbalen. X. Brustwirbel keilförmig.

31. Oktober 1913 bis 5. März 1914. Sechs Abbottkorsette. Rumpf stark nach links geneigt. Deviation gebessert, aber starke obere Gegenkrümmung. Torsion im aufrechten Bild und in Vorbeugehaltung gebessert. Lendentorsion früher rechts, jetzt links.

Photographien: Rumpf gestreckt, linke obere Gegenkrümmung vermehrt. Rippenbuckel zurückgegangen, aber lokal erhalten.

Digitized by Google

Röntgenbilder: vor Abbott, 30. Oktober 1913. Rechtskonvexe Biegung. Konturen auf der Konkavseite unscharf. Die Proc. spinosi sind aus der Mitte gerückt. Lendentorsion vom II.—IV. Lendenwirbel deutlich sichtbar, am stärksten am III. Der V. Lendenwirbel schwach nach links geneigt. Kreuzbein scheint auch etwas schief zu stehen. Der IX. Brustwirbel keilförmig deformiert,

Fig. 16.

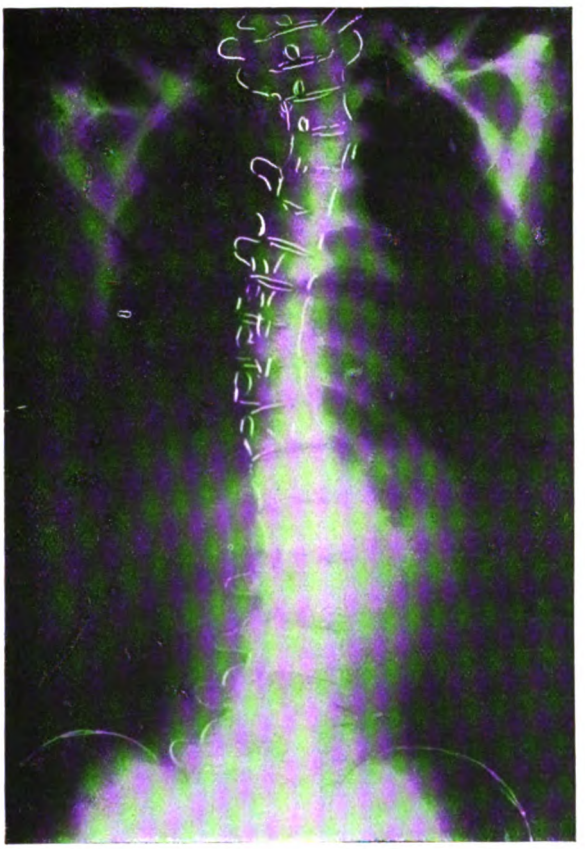

Derselbe Fall nach 6 Abbotts während 5 Monaten. Biegung abgeflacht. Lendentorsion vermehrt, Brusttorsion ebenfalls. V. Lendenwirbel stärker geneigt.

weniger deutlich auch der VIII. In der oberen Gegenkrümmung rücken die Proc. spin. in der Höhe des I. und des II. Brustwirbels an die Grenze des rechtsseitigen und mittleren Drittels. Linksseitige obere Rippen ziemlich stark deprimiert. Die rechtsseitige Kontur des ersten Brustwirbels steht senkrecht über der Mitte des Kreuzbeins.

31. März 1914. Nach 6 Abbotts. Biegung in der Brustwirbelsäule geringer. Torsion in der Lendenwirbelsäule vermehrt. Torsion in der Brustwirbelsäule

Digitized by Google

ebenfalls leicht vermehrt. Obere Gegenkrümmung vermehrt. Depression der linksseitigen Rippen oben etwas geringer. Neigung des V. Lendenwirbels auf dem Kreuzbein stärker. Lendenwirbelsäule etwas mehr nach links geneigt.

3. Fall, Nr. 42, R. B., 14 Jahre. Rechtskonvexe rachitische Skoliose (Fig. 17—20). 18. März 1913 Eintritt. Anfänglich mit Gymnastik

Fig. 17 a.



Fig. 17 c.



Fig. 17 b.

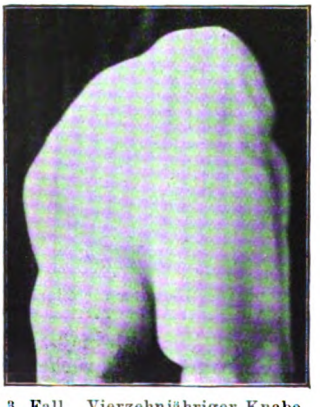

3. Fall. Vierzehnjähriger Knabe. Vor Behandlung.

Fig. 17 d.

Derselbe Fall nach Behandlung mit Extensionskorsett.

behandelt, dann mit Redressionskorsett in Extension. Rückgang der Deviation und der Torsion im aufrechten Bild.

3. November 1913 erster Abbottverband, bis zum 2. Dezember 1913 noch zwei weitere Abbottkorsette, Rückgang der Deviation, starke Neigung der ganzen

Digitized by Google

Wirbelsäule nach der linken Seite. Torsion im aufrechten Bild wenig gebessert, in Vorbeugehaltung ungefähr gleich. Aussetzen der Behandlung wegen Decubitus.

6. März 1914. Nach Heilung des Decubitus Rezidiv in bezug auf Deviation und Buckelhaltung sowie Torsion im aufrechten Stehen. Torsion in Vorbeugehaltung etwas gebessert.

Fig. 18a.

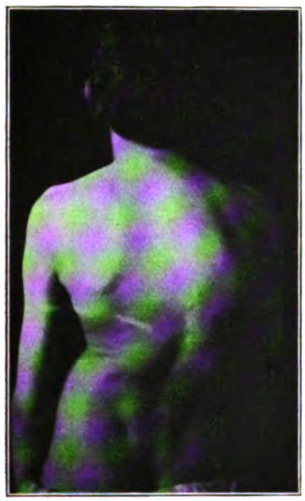

Fig. 18c.



Fig. 18b.

Nach Behandlung mit Abbott.

Fig. 18d.

Nach dreimonatigem Aussetzen. Buckelhaltung bedeutend vermehrt.

Photographien zeigen deutliche Besserung unter Anwendung des Extensionskorsetts, aber Vermehrung der linken oberen Gegenkrümmung nach Abbott, Rippenbuckel in Vorbeugehaltung noch sehr deutlich. Verstärkung der Buckelhaltung und des Rippenbuckels bei der letzten Kontrolle nach dreimonatigem Aussetzen der Behandlung.

Digitized by Google

Röntgenbilder: vor Abbott, 30. Okt. 1913 (Fig. 19). Starke dorsale Deviation. Details zwischen dem VIII. und XII. Brustwirbel nicht zu erkennen. Proc. spin. legen sich mit den konkavseitigen Gelenken zu einer dichten Masse übereinander. Erst in der Lendenwirbelsäule treten sie aus den übrigen Konturen heraus, liegen am I. Lendenwirbel noch scharf am linksseitigen Rand. Die rechtsseitigen Rippen ragen in der Höhe des VIII.—X. Wirbels bedeutend über die Wirbelmasse nach innen vor. Der V. Lendenwirbel nicht lateral abgeknickt, jedoch stark nach vorn gesenkt.

Fig. 19.

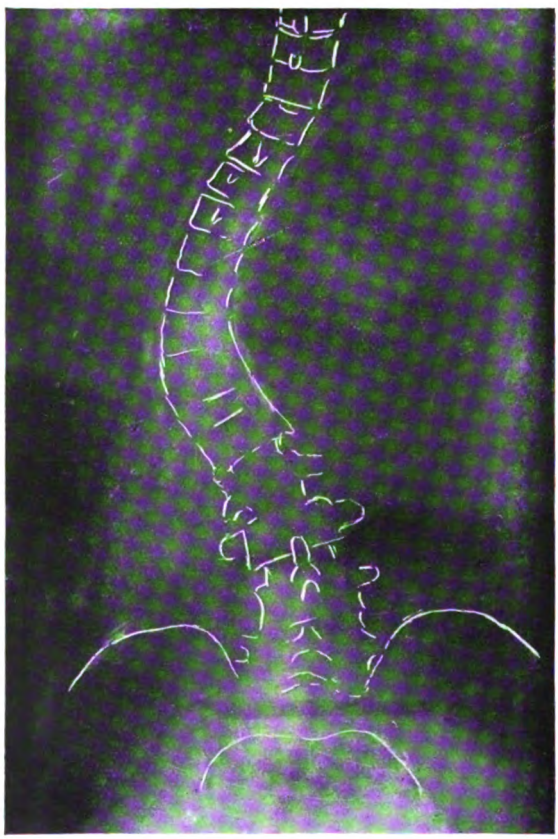

Radiogramm desselben Falles vor Behandlung. Sehr starke dorsale Torsion.

21. November 1913. Nach 2 Abbotts. Die Biegungen sind etwas abgeflacht; dagegen ist die Torsion deutlich vermindert, was hauptsächlich daran zu erkennen ist, daß die Gelenkfacetten aus dem Wirbelkörperniveau heraus nach der konvexen Seite gerückt sind. Die Lendentorsion, die sich vorher der thorakalen Torsion angeschlossen hat, ist ebenfalls etwas geringer. Die rechtsseitigen Rippen etwas deprimiert.

Digitized by Google

4. Fall, Nr. 69, M. H., 17 Jahre (Fig. 21—23). Rechtskonvexe Dorsalskoliose mit starker lumbaler Gegenkrümmung. Deutliche Abknickung über dem Kreuzbein nach links.

3. April 1913 Eintritt, Gymnastikbehandlung.

8. Januar 1914. Besserung der Deviation. Torsion im Dorsalabschnitt vermehrt, im lumbalen vermindert.

Fig. 20.

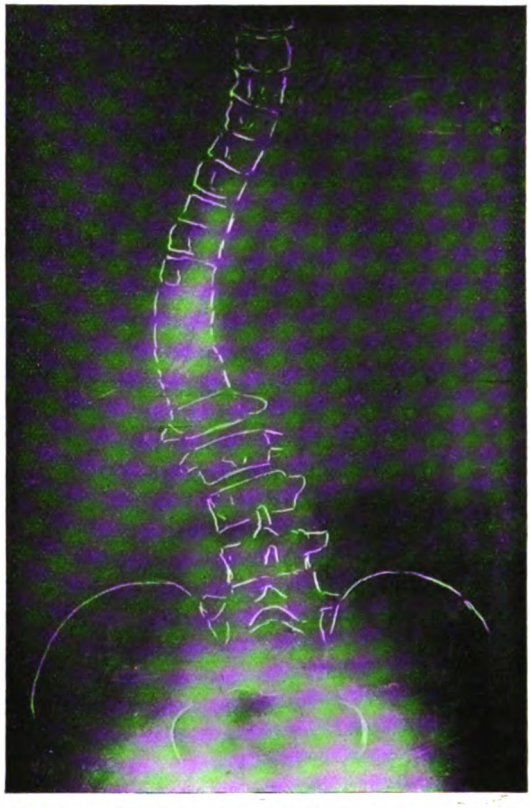

Derselbe Fall nach zwei Abbotts während 3 Wochen. Besserung der Deviation und Torsion. Auch die Lendentorsion ist geringer.

10. Januar 1914. Erster Abbott.

4. April 1914. Nach drei Abbotts dorsale Deviation gebessert, lumbale Torsion vermehrt; dorsale Torsion vermindert. Obere Gegenkrümmung.

Photographien: vor Abbott. Beim Eintritt starkes Vorwiegen der dorsalen Krümmung, rechtsseitiger Rippenbuckel.

4. April 1914, nach Abbott. Ganze Figur gestreckt. Lumbale Gegenkrümmung stärker entwickelt. Rippenbuckel rechts verschwunden. Lumbaler Torsionswulst.

Röntgenbilder: vor Abbott. 9. Januar 1914 (Fig. 22). Rechtskonvexe

Digitized by Google

dorsale Biegung, ziemlich starke lumbale Gegenkrümmung. V. Lendenwirbel steht stark nach rechts geneigt, zeigt gespaltenen Proc. spinosus. In der Brustwirbelsäule ist die Torsion eine unbedeutende, so daß die Proc. spin. nur wenig konkavwärts der Mitte stehen. In der Lendenwirbelsäule dagegen liegt der Proc. spin. sehr

Fig. 21 a.

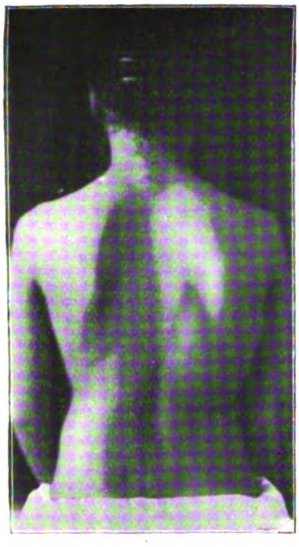

Fig. 21 b.

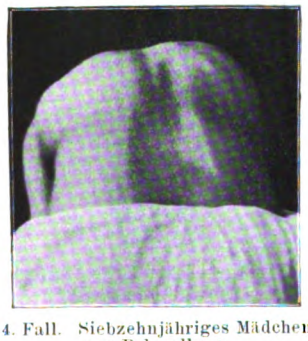

4. Fall. Siebzehnjähriges Mädchen vor Behandlung.

Fig. 21 c

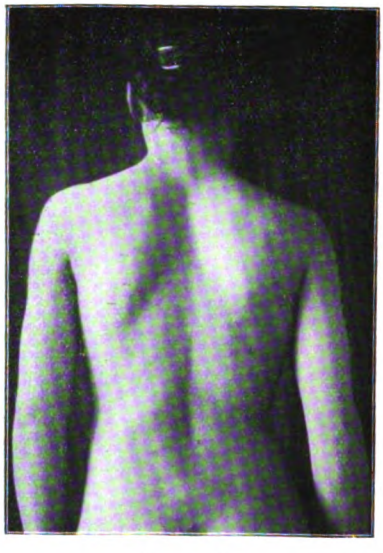

Fig. 21 d.

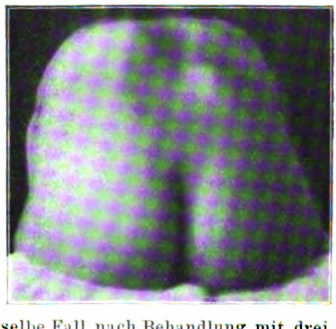

Derselbe Fall nach Behandlung mit drei Abbotts während 3 Monaten. Figur gestreckt. Obere und untere Gegenkrümmung stark entwickelt, Lendentorsion vermehrt.

nahe dem rechtsseitigen Rande, an der Grenze des ersten und zweiten Fünftels. Deutlicher Keilwirbel am zehnten.

4. April 1914. Nach drei Abbotts (Fig. 23). Biegung abgeflacht. Torsion ungefähr dieselbe. Auch die Lendentorsion nicht stärker ausgesprochen. Dagegen die Neigung des V. Lendenwirbels nach links vermehrt.

Digitized by Google

5. Fall, Nr. 134, A. G., 18 Jahre (Fig. 24—26). Rechtskonvexe Dorsalskoliose mit Gegenkrümmung.

4. November 1913 Eintritt, Gymnastikbehandlung.

10. Februar 1914. Rückgang der Deviation und Torsion in geringem Grade. Abbott.

20. März 1914. Bis heute zwei weitere Abbottkorsette. Rückgang der Torsion

Fig. 22.

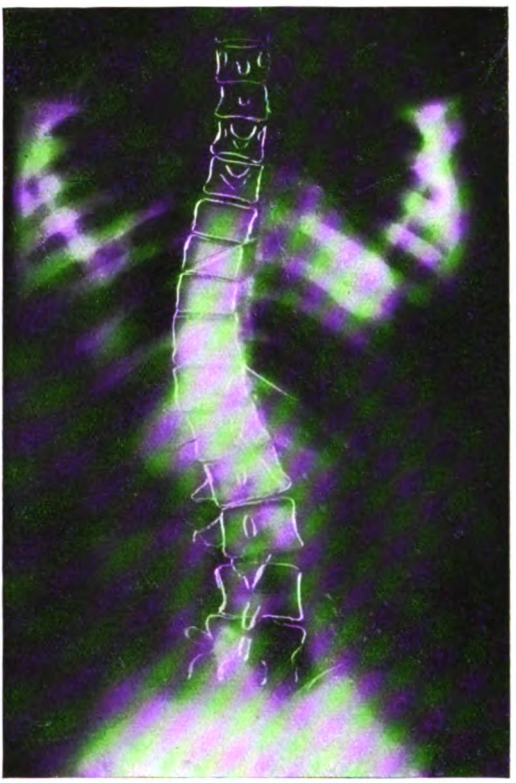

Radiogramm desselben Falles vor Behandlung.

im aufrechten Stehen und in Vorbeugehaltung. Deviation verschärft, aber Aufrichtung der ganzen Figur. Rückgang der Torsion, auch in der unteren Gegenkrümmung.

Photographien zeigen Besserung der Deviation, deutliche Gegenkrümmung oben, Heraustreten der konkaven Seite.

Röntgenbilder: 18. November 1913 (Fig. 25). Schwere rechtskonvexe Dorsalskoliose. Lendenwirbelsäule über dem Becken wenig abgeknickt. Torsion gleichsinnig nach rechts und hinten, im Dorsal- und Lumbalabschnitt. Im Dorsal-

Digitized by Google

abschnitt ist die Torsion schwer zu beurteilen. Die rechtsseitigen Rippen überschreiten die Wirbelkonturen nach innen, um beinahe einen Drittel ihrer Breite. VIII.—XI. Rippe links liegen beinahe aufeinander.

21. März 1914 (Fig. 26). Seitenabweichung vermindert. Abknickung über dem Becken nicht zu ersehen, auch die Torsion im Lendenteil nicht vermehrt. Torsion

Fig. 23.

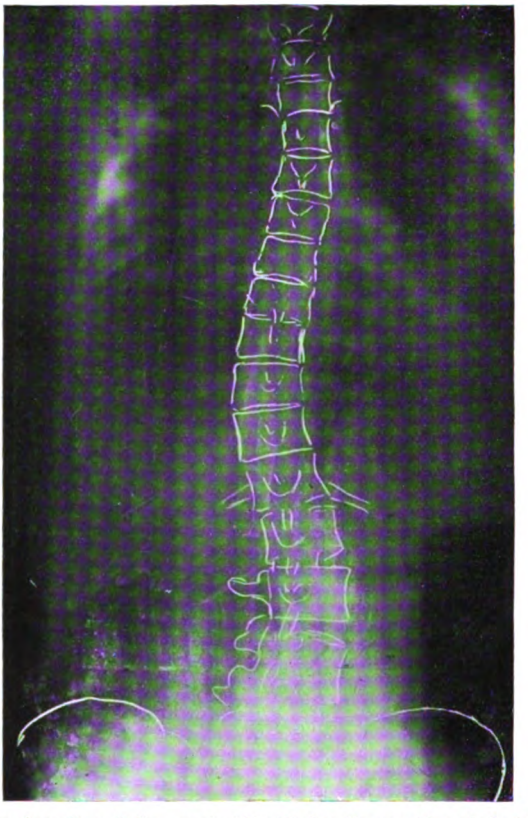

Radiogramm desselben Falles nach Abbottbehandlung während drei Monaten. Deviation etwas vermindert im dorsalen Teil. Neigung der Lendenwirbelsäule nach links bedeutend vermehrt.

im Dorsalteil scheint etwas vermindert. VIII.—XI. Rippe links auseinandergerückt. VIII., IX., X. Wirbel keilförmig nach links abgeschrägt.

6. Fall, Nr. 127, E. R., 13 Jahre (Fig. 27—29). Rechtskonvexe Dorsalskoliose mit Gegenkrümmung. 26. August 1913 Eintritt, Gymnastikbehandlung.

16. Februar 1914. Rückgang der rechtskonvexen Deviation unter Verschärfung der linkskonvexen unteren Gegenkrümmung. Torsion im aufrechten Bild gebessert, in Vorbeugehaltung fast gleich.

Digitized by Google

21. Februar 1914. Erster Abbott.

14. März 1914. Zweiter Abbott.

30. März 1914. Deviation bedeutend gebessert. Gegenkrümmungen deutlicher, Torsion wenig gebessert, obwohl die konkave Seite ziemlich stark herausgehoben ist.

Photographien: Keine Photographie unmittelbar vor Beginn der Abbottbehandlung.

Fig. 24 a.



Fig. 24 b.



5. Fall. Achtzehnjähriger Jüngling vor Behandlung.

Fig. 24 c.

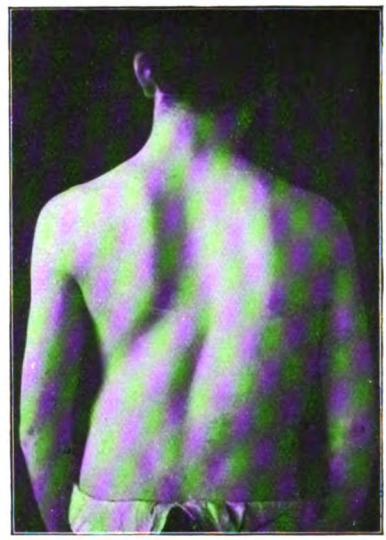

Fig. 24 d.

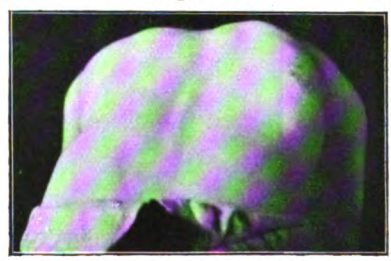

Derselbe Fall nach Behandlung mit drei Abbotts während $5\frac{1}{2}$ Wochen.

14. März 1914. Nach einem Abbott: Rechtskonvexe Dorsalskoliose stärker. Rippenbuckel.

31. März 1914. Figur gestreckt. Hängt weniger nach rechts. Der Rippenbuckel lokal noch sehr deutlich.

Röntgenbilder: 20. März 1914 (Fig. 28) (nach erstem Abbott). Rechtskonvexe Dorsalskoliose. Wirbelsäule auf dem Becken gerade aufgesetzt. Leichte

Digitized by Google

Rechtstorsion im oberen Lendenabschnitt bei linkskonvexer Biegung. VII. Brustwirbel keilförmig nach links. Die Proc. spin. verlaufen in der Dorsalbiegung am linken Rand. Die Rippen überragen in der Mitte der Biegung die Konturen nach innen um beinahe eine Rippenbreite. Links stehen die IX., VIII., VII. und VI. Rippe sehr nahe beieinander, berühren sich aber nicht.

31. März 1914 (Fig. 29). Biegung vermindert. Lendenwirbelsäule zeigt leichte Abknickung nach links über dem Becken. Torsion im oberen Lendenabschnitt

Fig. 25.

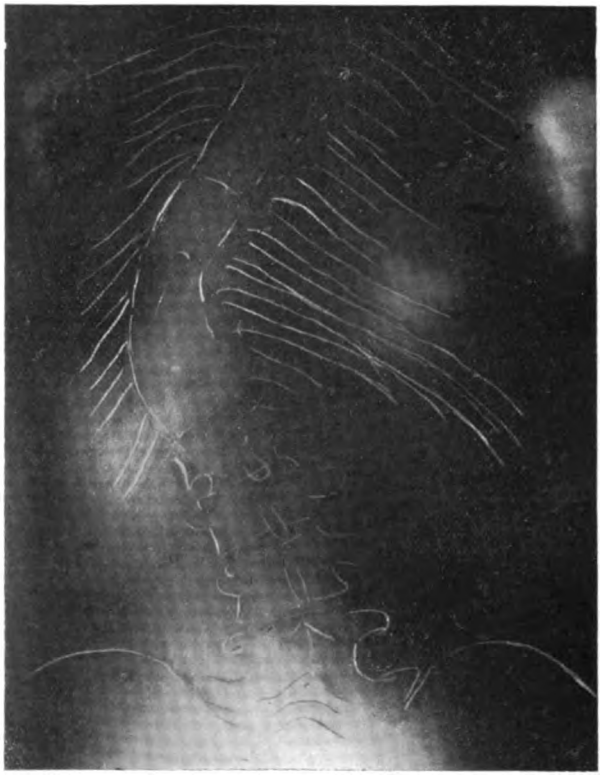

Radiogramm desselben Falles. Einsinnige Torsion im Dorsal- und im Lumbalabschnitt.

deutlich nach links und hinten. Torsion im Dorsalabschnitt deutlich vermindert. Die Proc. spin. sind teilweise vom linken Rand etwas abgerückt; die Rippen springen nicht so weit in die Konturen der Wirbel vor wie früher.

7. Fall, Nr. 44, I. G., 12 Jahre (Fig. 27—32). Scoliosis triplex, rechts konvex dorsal, starke lumbale Gegenkrümmung, stärkste Torsion dorsal rechts.

2. Juni 1913 Eintritt, Gymnastikbehandlung.

Digitized by Google

26. Februar 1914. Besserung der Deviation, der Stellung des Thorax und der lumbalen Torsion. Torsion in Vorbeugehaltung gleich.

2. März 1914. Erster Abbott.

9. März 1914. Zweiter Abbott.

16. März 1914. Dritter Abbott.

30. März 1914. Verband entfernt. Starke Neigung des Trunkus nach links.

Fig. 26.



Radiogramm desselben Falles nach Behandlung mit Abbott. Seitenabweichung vermindert. Torsion vermindert.

Torsion im aufrechten Stehen reduziert, ebenso in Vorbeugehaltung. Deviation lokal nicht korrigiert.

Photographien zeigen das Verschwinden verschiedener Falten, Streckung des Körpers; rechtsseitiger Rippenbuckel zurückgegangen, Lendenkrümmung etwas vermehrt.

Röntgenbilder: 15. Dezember 1913 (Fig. 31). Starke rechtskonvexe Dor-

Digitized by Google

salskoliose mit stark entwickelter lumbaler Gegenkrümmung am II. Lumbalwirbel. Torsion in der Brustwirbelsäule nicht sehr stark entwickelt; nach unten zu, in die außerordentlich starke, nach links und hinten gerichtete Lumbaltorsion übergehend. Die Lendenwirbelkörper klaffen links sehr stark. Die hauptsächlichste Abknickung ist über dem V., jedoch steht der V. auch schon schief.

31. März 1914 (Fig. 32). Die Dorsalkrümmung etwas abgeflacht, die lumbale im

Fig. 27a.



Fig. 27c.



Fig. 27b.

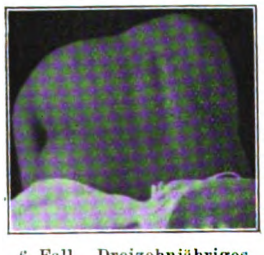

6. Fall. Dreizehnjähriges Mädchen während der Behandlung mit Abbott.

Fig. 27d.

Dieselbe nach dem zweiten Verbande. Deviation gebessert, Torsion dieselbe.

oberen Teil etwas schärfer geknickt, über dem Becken bzw. dem V. stärker abgelenkt als im I. Bilde. Die Torsion im Dorsalabschnitt eher etwas nach links und hinten gerichtet, nach unten zu, rasch in die sehr stark entwickelte, vermehrte Torsion des Lumbalabschnitts nach links und hinten übergehend.

Es zeigt sich bei der Durchsicht der Resultate, daß bei der einfachsten Krümmung das beste Resultat erzielt wurde. Bei mehrfachen Krümmungen entsteht gewöhnlich eine starke Vermehrung der Gegen-

Digitized by Google

krümmungen. Die Torsion geht zwar zurück, aber mehr dadurch, daß die konkave Seite sich hebt, als daß die konvexe sich senkt.

Eine Deformierung des Thorax im Sinne der Abflachung rechts und vorn ist an unseren Bildern nur in einem (dem 5.) Falle deutlich nachweisbar. Regelmäßiger ist die Wanderung des Sternums mit dem

Fig. 28.

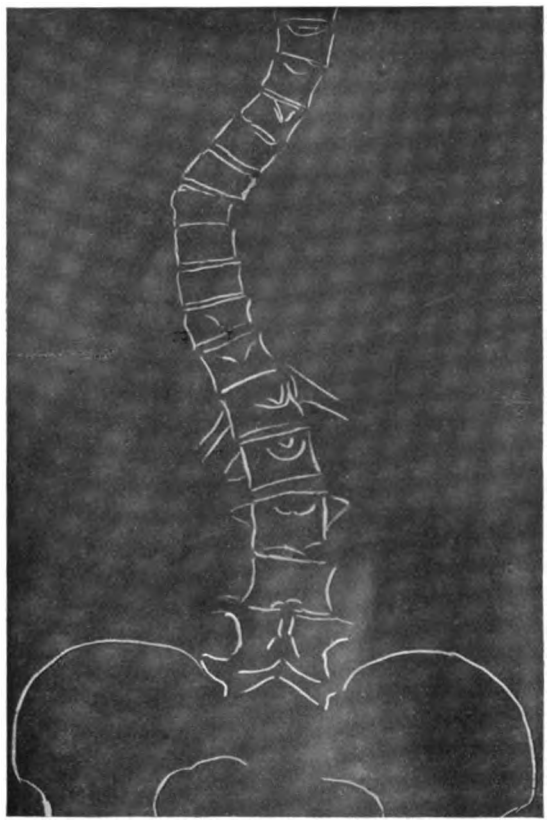

Radiogramm desselben Falles während der Behandlung.

unteren Ende nach links zu sehen. Die Messungen ergaben ein ganz ähnliches Resultat, d. h. es konnte schon aus ihnen auf die verhältnismäßig geringe Besserung von Deviation und Torsion geschlossen werden. Hauptsächlich zeigten sich von Wert die Querkonturen und die Messungen mit dem Nivelliertrapez. Jedenfalls zeigte sich bei der Durchführung der Messung und der Vergleichung ihrer Resultate mit

Digitized by Google

denjenigen der Photographie die Souveränität des ersteren Verfahrens. Die Ausfüllung der konkavseitigen Rippeneinsenkung war öfters deutlich nachweisbar, aber ebenso die Persistenz des ursprünglich vorhandenen konvexseitigen Rippenbuckels.

Es ist aber zu bedenken, daß diese Erhebungen fast ausnahmslos kurz oder unmittelbar nach Entfernung der Verbände gemacht wurden.

Fig. 29.

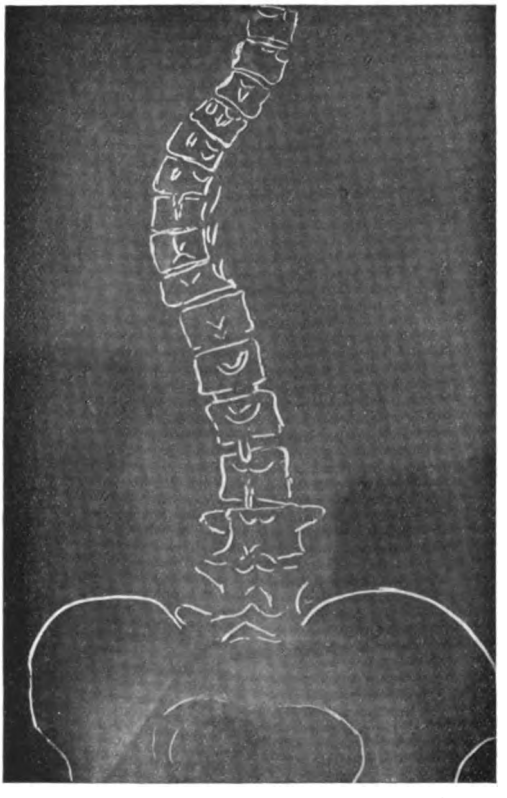

Radiogramm desselben Falles nach einem weiteren Verbande. Wirbelsäule mehr gestreckt. Deviation dieselbe, Torsion deutlich vermindert.

Wir glauben deshalb unsere Erfahrungen und das Resultat unserer theoretischen Erwägungen in folgende Leitsätze zusammenfassen zu dürfen:

1. Wenn Abbott bei der Erklärung und Begründung seiner Behandlungsmethode sagt: Die Skoliose entsteht durch seitwärts- und vorwärtsgebeugtes Sitzen, so vermengt er Aetiologie und Entstehungsmechanismus.

Der von ihm angenommene Entstehungsmechanismus, der in dieser Fassung allein in Frage kommt, kann nur für eine beschränkte Anzahl von Skoliosen Gültigkeit haben. — Auch die Abbottsche Darstellung von Rotation und Torsion ist unzutreffend.

2. Der Abbottsche Satz: Die normale Wirbelsäule dreht sich bei gleichzeitiger seitlicher Durchbiegung in Kyphosierung leichter als in Lordosierung — ist richtig.

3. Kyphosierung einer mittelschweren skoliotischen

Digitized by Google

Wirbelsäule vermehrt die Torsion am Krümmungsscheitel, Lordosierung vermindert sie.

4. Eine Detorsion der skoliotischen kyphosierten Wirbelsäule veranlaßt eine gewisse Streckung der Kyphose. Die Wirbelkörper rücken mit ihrer größeren Höhe in die vordere Peripherie.

Fig. 30a.

7. Fall. Zwölfjähriges Mädchen vor Behandlung.

Fig. 30c.

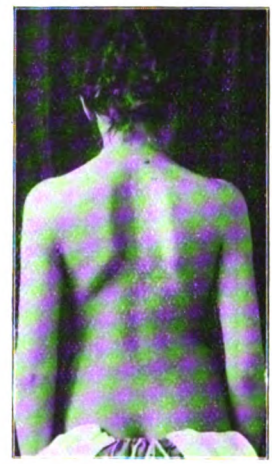

Derselbe Fall: Resultat nach vierwöchiger Behandlung mit Abbott: Streckung, Lendentorsion vermehrt.

Fig. 30b.

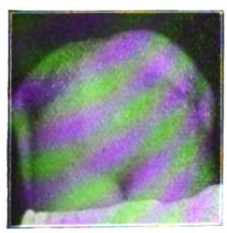

Fig. 30d.

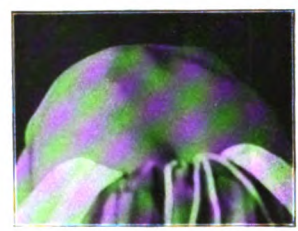

5. Eine Seitenablenkung der skoliotischen kyphosierten Wirbelsäule vermindert den Rotationsgrad der nach der Ablenkungsrichtung lateralkonvexen Abschnitte, vermehrt ihn aber in den Abschnitten mit entgegengesetzter Konvexität.

Die bei diesem Experiment beobachtete Verminderung des Rotationsgrades der Dorsalwirbelsäule stammt der Hauptsache nach

Digitized by Google

von der Vermehrung der entgegengesetzten Torsion der Lendenwirbelsäule, welche die Führung der Bewegung übernimmt.

6. Die passive Detorsion eines skoliotischen Wirbelsäulenabschnittes läßt sich in Kyphosierung bei vollständiger Erschlaffung der Muskulatur weiter treiben als in Lordosierung, ganz besonders bei gleichzeitiger Seitenablenkung, denn:

Fig. 31.

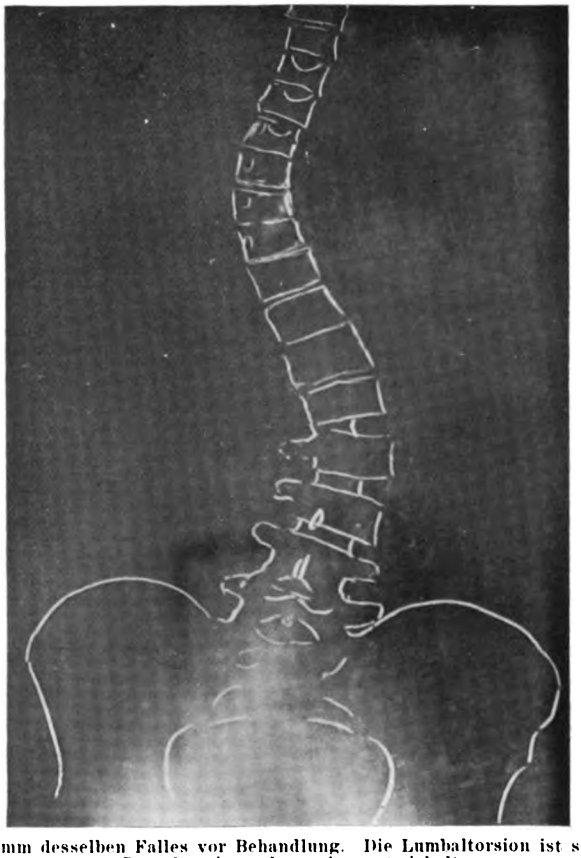

Radiogramm desselben Falles vor Behandlung. Die Lumbaltorsion ist sehr stark, Dorsaltorsion sehr gering entwickelt.

a) an der durch die Gewölbespannung festgestellten Wirbelsäule finden die redressierenden Kräfte bessere Anhaltspunkte als an der lordosierten Wirbelsäule;

b) durch die Kyphosierung entsteht an der vorderen Peripherie der Wirbelsäule verfügbare Länge, Lockerung der Bandscheiben.

Digitized by Google

7. Die Formveränderung des Trunkus durch das Abbottsche Redressement besteht in günstigen Fällen aus:

a) Verminderung der Deviation und

b) Verminderung der Torsion des redressierten Abschnittes;

c) Vermehrung der Deviation und

d) Vermehrung der Torsion der kompensatorischen Krümmungen;

Fig. 32.

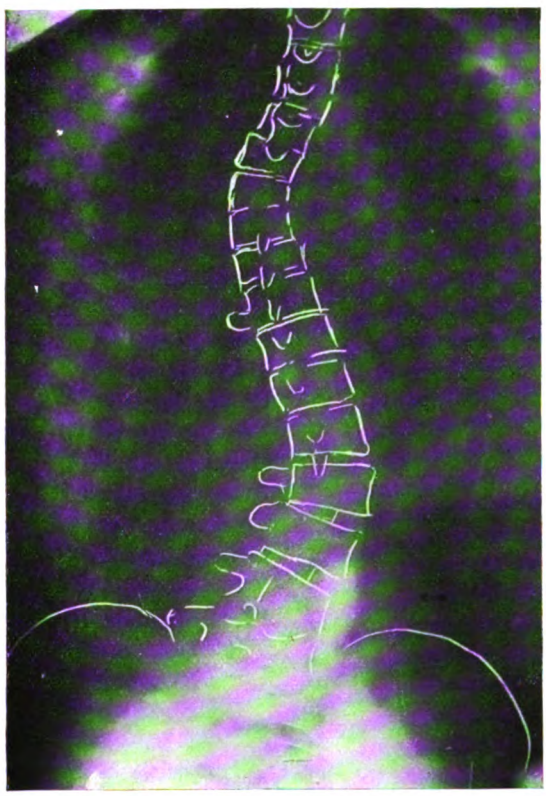

Derselbe Fall nach drei Abbotts während 4 Wochen. Lumbale Torsion vermehrt, ebenso lumbale Knickung.

e) Ablenkung der Wirbelsäule über dem Becken nach der konkaven Seite der Hauptkrümmung;

f) Heraustreten der konkavseitigen Rippen (Respirationsarbeit und Gegendruck von vorn);

g) Verbiegungen der Rippen an der konvexen Seite.

Digitized by Google

8. Das A b b o t t sche Verfahren hat vor der Extensionsmethode den Vorteil einer leichteren und sichereren Fixation des Redressionsresultates um so mehr, je mehr sich die Redression der Ueberkorrektur nähert. Sie geschieht bis zu einem gewissen Grade automatisch.

9. Unsere klinische Erfahrung, daß runder Rücken bis zu einem gewissen Grade vor Skoliose schützt, erklärt sich wie folgt:

Vorwärtsbeugung allein verursacht keine Rotation. Die Rotationstendenz wird durch die Spannung der Rückenmuskulatur bekämpft. Der Verkürzungstendenz des Individuums, das eine passive Feststellung der Wirbelsäule sucht, ist durch die Kyphose Genüge geleistet.

Skoliotische Abweichungen bei rundem Rücken kommen oft vor, ihre Biegungen sind aber kurz und scharf, der Rippenbuckel kurz und schmal, liegt nahe an der Wirbelsäule. Die kyphosierenden Kräfte drängen die einzelnen Punkte der Rippen um so mehr nach vorn, je weiter diese Punkte von der Medianebene entfernt sind. Die Rotationstendenz kommt hauptsächlich an der Wirbelsäule selbst zum Ausdruck, während der Thorax im ganzen der Symmetrie zustrebt.

10. Für das A b b o t t sche Verfahren eignen sich vornehmlich Fälle mit einfachen Dorsalkrümmungen ohne nennenswerte Abknickung über dem Kreuzbein.

11. Ueber die Gefahr des Rezidivs läßt sich heute noch wenig sagen. Am meisten fürchte ich Vermehrung der kyphotischen Komponente und die lumbosakrale Abknickung.

12. Ueber die von A b b o t t empfohlene Nachbehandlung mit Gymnastik sind genauere Studien abzuwarten.

Digitized by Google

XXVII.

Experimentelle Studien zum Redressement der Skoliose.

Von

Dr. **F. Schede**, München.

Mit 33 Abbildungen.

Die begeisterte Aufnahme der von Abbott empfohlenen Gipsbehandlung der Skoliose hat einer ruhigeren Kritik und bei vielen wohl auch einer Enttäuschung Platz gemacht.

Wir haben in der Münchener orthopädischen Poliklinik die Gipsbehandlung nach Abbott schon im Frühjahr 1912 aufgenommen und verfügen somit wahrscheinlich über die längsten Erfahrungen in Deutschland. Wir wurden durch zwei amerikanische Kollegen, Dr. Leo Mayer und Dr. Henze, in die Technik eingeführt und ich glaube, daß an ihr nichts auszusetzen war.

Um es gleich vorwegzunehmen: Es ist uns in keinem Falle gelungen, eine versteifte Skoliose im versteiften Abschnitt selbst zu korrigieren oder gar überzukorrigieren. Erreicht wurde eine Besserung des versteiften Abschnittes, eine Verschiebung der Hauptkrümmung in toto nach der konkaven Seite auf Kosten der Nebenkrümmungen, eine Umformung des Brustkorbs, aber das eigentliche Ziel der Skoliosenbehandlung: die Korrektur des versteiften Abschnittes, blieb unerreicht wie zuvor.

Abbott hatte nun aber gerade behauptet, daß es ihm durch seine Methode gelinge, auch fixierte Skoliosen überzukorrigieren, und zwar schreibt er diesen Erfolg hauptsächlich seiner kyphotischen Stellung zu, die den versteiften Abschnitt lockern und dem Redressement zugänglicher machen soll.

Digitized by Google

Das war das Neue und Aufsehenerregende an Abbotts Mitteilung.

Ich will im folgenden berichten, wie ich versucht habe, Abbotts Behauptungen auf ihren Gehalt an Wahrheit zu prüfen.

Die Nachprüfung der von Abbott veröffentlichten Resultate stößt nun zunächst auf Schwierigkeiten, weil keine Angaben über den Grad der Versteifung vor und nach der Behandlung gemacht worden sind und außerdem die Röntgenbilder von den meisten Resultaten

Fig. 1.

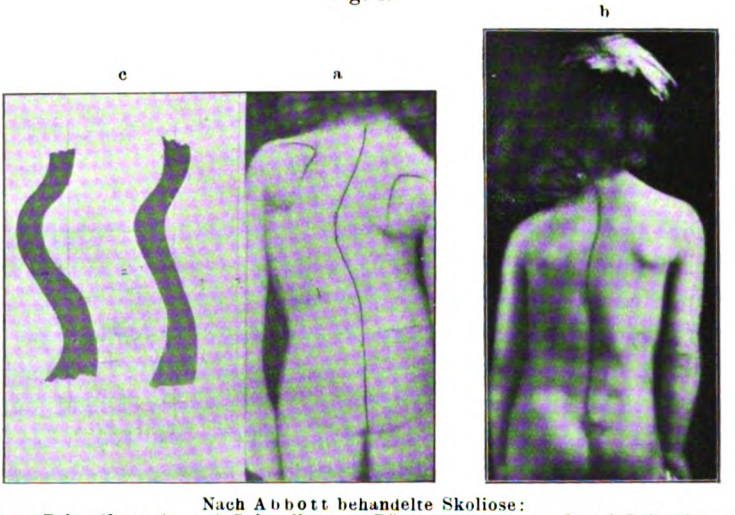

Nach Abbott behandelte Skoliose:
a) vor Behandlung, b) nach Behandlung, c) Röntgenpause vor und nach Behandlung.

fehlen. Photographie und Zeichnung der Dornfortsatzlinie geben uns keinen genügenden Aufschluß über die Korrektur der Wirbelkörperreihe, die allein ein Dauerresultat verbürgt.

Fig. 1 zeigt ein gewiß annehmbares Resultat, das durch die Abbottsche Methode erzielt wurde. Daneben sehen wir an den Röntgenpausen, wie gering die Korrektur in Wirklichkeit war.

Die theoretische Begründung, die Abbott seiner Methode gab, können wir nicht anerkennen. Ich will hier nur einige Punkte kurz herausgreifen.

Die Vorstellung Abbotts, daß er die Deformität auf demselben Wege beseitigt, auf dem sie entstanden ist, entspricht nicht den Tatsachen.

Die klinische Betrachtung und die bis heute wohl unwiderlegten

Digitized by Google

Arbeiten von H. v. Meyer und Albert lehren uns, daß eine skoliotische Krümmung in der Regel mit einer Abflachung oder gar Umkehrung der physiologischen anteroposterioren Krümmung einhergeht. Eine Ausnahme bilden die leichten Totalskoliosen, die überhaupt hier nicht in Betracht kommen, und die sogenannten Lehrlingsskoliosen. Bei den rachitischen Skoliosen, um die es sich hier im allgemeinen handelt, ist im Gebiete der Versteifung die normale Kyphose der Brustwirbelsäule abgeschwächt oder gar umgekehrt. Und ebenso verhält es sich mit der normalen Skoliose der Lendenwirbelsäule, die oft in eine Kyphose verwandelt ist.

Der Eindruck der Kyphoskoliose wird dadurch erweckt, daß die ursprünglich frontal gelagerte skoliotische Krümmung infolge der Konvexrotation mehr oder weniger in die sagittale Ebene gedreht wird.

Beispiel: Bei einer rechtskonvexen versteiften Dorsalskoliose ist die normale Kyphose im Gebiet der Versteifung abgeflacht. Die Drehung der Wirbelkörper nach rechts bewirkt nun, daß die Dornfortsätze nach links hinten sehen, die rechten Querfortsätze mit den Rippen fast nach hinten. Dadurch wird nun das Bild der Kyphoskoliose hervorgerufen. In Wirklichkeit bleibt dabei die Brustwirbelsäule gerade auf der Höhe des Buckels lordotisch. Stellen wir uns nun die Wirkung einer reinen Rumpfbeugung nach vorn auf eine so gedrehte Wirbelsäule vor, so ist es klar, daß sie zunächst nicht günstig, sondern eher verschlechternd auf die skoliotische Krümmung wirken kann. Erst eine Kombination von Vorwärts- und Rechtsseitwärtsbeugung wird das skoliotische Segment wirklich kyphosieren und vielleicht dadurch bessern. Das ist aber genau der umgekehrte Weg, als ihn Abbott angibt! Er behauptet irrtümlich, daß die Skoliose aus der Kyphose entstehe, und daß deshalb auch die erstrebte gegenseitige Skoliose nur aus der Kyphose hervorgehen könne. In Wirklichkeit aber versucht er die verloren gegangene Kyphose wieder herzustellen.

Für unrichtig halte ich ferner die grundsätzliche Trennung von Rotation und Torsion.

Abbott sagt: Rotation ist die Drehung eines Wirbels um die vertikale Achse; sie ist am Scheitel der Krümmung am stärksten. Daneben gibt es noch eine andere Drehbewegung, die an jedem Ende der Wirbelsäule am größten ist. Das ist die Torsion. Zur Erläuterung beschreibt Abbott folgenden Versuch: Wenn man ein kurzes Seilstück an beiden Enden ergreift und ein anderer dasselbe in der Mitte faßt und dreht, so findet die größte Veränderung in der Mitte statt. Wenn aber jemand das Seil in derselben Weise festhält und dann an einem Ende dreht, so findet an beiden Enden die Hauptveränderung statt. Diese beiden Stellungsveränderungen haben gar keine Beziehungen zueinander.

Dem muß ich widersprechen. Beides ist Rotation. Die rotierende Kraft hat das Bestreben, sich auf das ganze Seil zu verteilen, sie wird

Digitized by Google

da die größte Stellungsveränderung erzeugen, wo die geringste Fixation ist, d. h. in der Mitte zwischen zwei fixierten Punkten. Je mehr ein Teil fixiert ist, um so weniger Stellungsveränderung wird die rotierende Kraft bewirken. Sie überträgt sich dann zum Teil auf das Gefüge des betreffenden Teiles, welcher in sich gedreht wird. Das ist Torsion. Für die Wirbelsäule ist sie also die Rotation eines Wirbels, der nicht vom Fleck kann. Nun ist die Rotation der Hauptkrümmung der Rotation der Nebenkrümmung entgegengesetzt. Der Uebergangswirbel ist also zwischen zwei entgegengesetzten rotierenden Kräften eingeklemmt. Er kann nicht von der Stelle, denn er wird von oben her nach rechts, von unten her nach links geschraubt; infolgedessen zeigt er die stärkste Torsion, wie schon Schultheß nachgewiesen hat.

Endlich bestreite ich, daß die Kyphose eine Lockerung der Wirbelsäule verursache, wie von Anhängern Abbotts behauptet wurde. Das Gegenteil ist der Fall. Die Längsspannung wird erhöht, die Wirbelsäule wird gegen andere Bewegungen versteift; davon kann sich ein jeder am eigenen Körper überzeugen, und das haben auch meine Versuche ergeben, über die ich Ihnen berichten will.

Ein weiteres Eingehen auf die Theorien Abbotts muß ich mir hier versagen. Im ganzen habe ich von ihnen den Eindruck gewonnen, daß der Autor selbst sich bemüht, die Vorzüge seiner Technik zu widerlegen. Das gilt auch im besonderen von der von Abbott verlangten Schulterstellung, über deren Bedeutung ich mich an anderer Stelle äußern will.

Heute will ich Ihnen nur die Resultate von Versuchen mitteilen, die mir Klarheit schaffen sollten, ob und auf welche Art eine versteifte Skoliose redressiert werden kann, in welcher Stellung die Redressierbarkeit am größten ist und ob der Kyphose die von Abbott behauptete Ueberlegenheit wirklich zukommt.

Das Redressement einer Wirbelsäule ist an sich viel schwieriger und komplizierter als z. B. das eines Klumpfußes. Hier greift der Zug oder Druck direkt an der Vorwölbung der Knochen an, bei der Wirbelsäule aber indirekt an den Rippen.

Es war nun zunächst zu prüfen, wie der Druck auf den Rippenkorb überhaupt auf die Wirbel-

Digitized by Google

säulewirkt. Die Beschaffung des idealen Materials für diese Untersuchungen, nämlich ganz frischer skoliotischer Leichen, stößt auf fast unüberwindliche Schwierigkeiten. Ich kann daher nicht den Anspruch erheben, dieses außerordentlich wichtige und schwierige Problem durch meine Versuche einwandfrei gelöst zu haben, sondern ich muß mich darauf beschränken, die unter den gegebenen Verhältnissen erreichbaren Erkenntnisse mit Vorsicht für die Praxis zu verwerten.

Ich begann mit Leichenversuchen. Ich benutzte normale, in Spiritus konservierte Leichen der königlichen Anatomie mit intaktem Brustkorb ohne Situs. Ihre Beweglichkeit war relativ gut. Sie wurden in Rückenlage und in leichter Kyphose zwischen redressierende Gurten eingespannt. Diese Gurten wurden teils nach Abbotts Angabe, teils auf alle möglichen anderen Arten um Brustkorb, Becken und Schultergürtel gelegt. Durch Schraubenwirkung wurden nun die Gurten in eine Spannung versetzt, die ein Lebender nie aushalten würde.

Es zeigte sich aber in keinem Falle und bei keiner Anordnung der Gurten eine wesentliche seitliche Ausbiegung am Ansatz der gedrückten Rippen. Der Zug wirkte vielmehr lediglich rotierend auf den Brustkorb. Die Rippen der redressierten Seite wichen nach vorne. Das Brustbein wich nach der freien Seite, die Rippen der freien Seite nach hinten, kurz, die ganze Kraft ging vornherum anstatt gegen die Wirbelsäule, und erst bei Anwendung sehr starker Gewalten begann sich auch die der Gurtenlage entsprechende Partie der Wirbelsäule etwas zu drehen, ohne sich auszubiegen.

Ich versuchte dann an denselben Leichen festzustellen, in welcher Haltung die seitliche Beweglichkeit der Wirbelsäule am größten wäre, und ich fand, daß die seitliche Beweglichkeit in allen Segmenten am größten ist in der physiologischen Stellung, d. h. für die Brustwirbelsäule in der physiologischen Kyphose, für die Lendenwirbelsäule in der physiologischen Lordose. Jede Verringerung oder Verstärkung der physiologischen Krümmung verringert die seitliche Beweglichkeit.

Diese Feststellung ist nicht überraschend und auch nicht neu. Sie dient nur als Basis für meine späteren Behauptungen.

Eine weitere Frage war nun, ob das Redressement vom Rippenkorb aus in der Kyphosenstel-

Digitized by Google

lung, wenigstens relativ, die beste Wirkung auf die skoliotische Wirbelsäule des Lebenden ausübe. Ich habe zu diesem Zwecke 16 Patienten mit mehr oder weniger versteiften Skoliosen während des Redressements röntgenologisch untersucht.

Die wichtigste Fehlerquelle bei diesen außerordentlich komplizierten und mühevollen Versuchen ist der Einfluß der Rotation auf das Röntgenbild. Wir müssen dabei unterscheiden: 1. die Rotation des einzelnen Wirbels um seine mechanische Vertikalachse; 2. die Drehung eines versteiften Segmentes der Wirbelsäule in toto auf dem benachbarten lockeren Segment; 3. die Drehung des ganzen Körpers zwischen Röntgenröhre und Platte.

Wir besitzen zurzeit noch keine klare Vorstellung über die Beeinflussung der Rotation des einzelnen Wirbels dnrch Druck auf die Rippen. Das Bild der

Fig. 2.



Röntgenbilder während des Redressements:
a) freistehend, b) Redressement in Extension, c) Redressement in Mittelstellung, d) Redressement in Lordose, e) Redressement in Kyphose.

seitlichen Krümmung, vor allem im Gebiet der Versteifung, wird durch diese Rotation weniger beeinflußt werden können, als durch die zweite Art.

Wir wissen, daß wir bei der sogenannten Detorsion nichts anderes machen, als daß wir das versteifte dorsale Segment in toto auf der lockeren Lendenwirbelsäule drehen und aus einer diagonalen wieder in die frontale Ebene zurückführen. Das wird natürlich einen viel größeren Einfluß auf das Röntgenbild haben.

Je mehr die Rotation abnimmt, und je mehr die seitliche Krümmung in die frontale Ebene eingestellt wird, um so größer muß sie auf dem Röntgenbild erscheinen, und umgekehrt erscheint die Skoliose um so kleiner, je mehr das verkrümmte Segment sich in die Sagittalebene rotiert.

Man kann das aber auf dem Röntgenbilde erkennen. Auch wenn man keine Einzelheiten sieht, vermag man aus der Stellung der Rippen und des Beckens Vergleiche zu ziehen. Wenn ich nun also einen wesentlichen Unterschied in der Wirksamkeit zweier Methoden gefunden hatte, dann mußte ich untersuchen,

Digitized by Google

ob der scheinbare Erfolg der einen Methode nicht etwa auf einer Vergrößerung der Rotation beruhe.

Erschien auf dem günstigsten Bilde die Rotation des versteiften Segmentes stärker als auf dem ungünstigeren, so war ein Teil des Erfolges nur scheinbar.

Erschien aber die Rotation auf dem günstigsten Bilde geringer, so war der Erfolg in Wirklichkeit bedeutender als das Röntgenbild zeigte. Ich habe das natürlich berücksichtigt und habe mich außerdem bemüht, durch Fixation des Beckens und des Schultergürtels eine Aenderung der Rotationsverhältnisse zu verhindern. Speziell die von Abbott angegebene Stellung der Schultern (konvexseitige Schulter zurück und hinab, konkavseitige hinauf und vor) halte ich für ein gutes Mittel, um die Vergrößerung der Rotation und damit die Vortäuschung eines Scheinerfolges zu verhindern. Zurücknahme der Schultern macht nämlich Lordose der Brust-

Fig. 3.

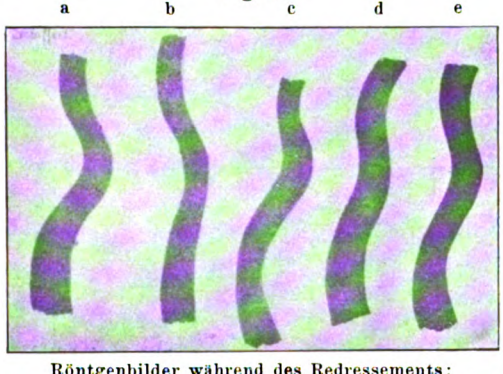

Röntgenbilder während des Redressements:
a) freistehend, b) Redressement in Extension, c) Redressement in Mittelstellung, d) Redressement in Lordose, e) Redressement in Kyphose.

wirbelsäule und treibt die Rippen von hinten nach vorn. Vorziehen der Schultern macht Kyphose der Brustwirbelsäule und treibt die Rippen von vorn nach hinten.

Nehme ich also die rechte Schulter zurück und die linke vor, dann treibe ich die Rippen rechts nach vorn, links nach hinten, wirke also im günstigen Sinne detorquierend. Außerdem wirke ich auf die Wirbelsäule rechts im Sinne der Lordose, links im Sinne der Kyphose, drehe sie also ebenfalls im günstigen Sinne.

Die Drehung des ganzen Körpers läßt sich von außen am besten beurteilen und verhüten. Die Abbottsche Gurtenführung, die ein System von drei einander entgegenwirkenden Rotationszügen darstellt, fixiert den Körper ziemlich zuverlässig in seiner Lage.

Für genaue Messungen reicht diese Fixation natürlich nicht. Wohl aber genügt sie für Vergleiche zwischen den ca. 150 Röntgenversuchen, die ich anstellte, vollauf.

Ich bin im Begriff, eine genauere Methode auszuarbeiten, die auch direkte Messungen erlaubt.

Digitized by Google

Unter diesen Kautelen habe ich nun meine Versuche angestellt und will aus der Fülle der Einzelheiten nur die Resultate mitteilen, die mir als ganz sicher erscheinen.

Die Anordnung war folgende:

1. Redressement in der Abbottstellung, die Gurtenführung genau nach Abbotts Angaben.

2. Redressement in Lordose mit gleicher Gurtenführung.

3. Redressement in aufrechter Mittelstellung mit gleicher Gurtenführung.

4. Einfache Extension an Kopf und Becken ohne seitlichen Druck.

In jeder Stellung wurde ein Röntgenbild gemacht. Zum Vergleich

Fig. 4.

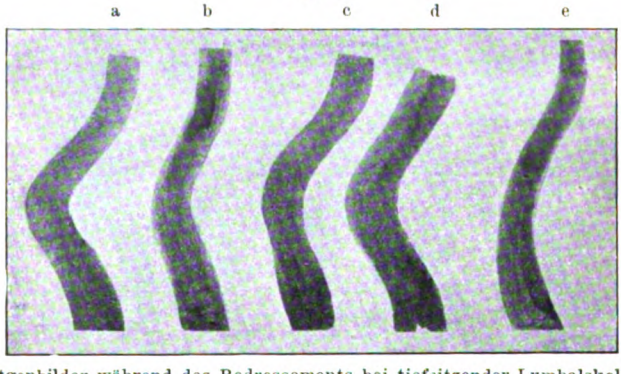

Röntgenbilder während des Redressements bei tiefsitzender Lumbalskoliose: a) freistehend, b) in Extension, c) Mittelstellung mit seitlichem Redressement, d) Lordose ohne Redressement, e) Lordose mit seitlichem Redressement.

diente ein weiteres Röntgenbild im freien Stehen. Die Ergebnisse sind folgende:

In keinem Fall gelang es, durch Redressement vom Rippenkorb aus die versteifte Krümmung völlig zu korrigieren.

In 86% gelang es, durch seitliches Redressement vom Rippenkorb aus eine nennenswerte Besserung der Hauptkrümmung zu erreichen.

In 71% war die Korrektion durch die Extension eine erheblich bessere als durch irgendeine andere Methode, in einigen Fällen eine fast völlige.

Digitized by Google

In 14% hatte das Redressement in Lordose einen besseren Einfluß als die Extension.

In wieder 14% hatte das Redressement in Mittelstellung einen annähernd gleichen Einfluß wie die Extension.

Fig. 5.



Fig. 6.



Röntgenbilder von verschiedenen Körperhaltungen:
a) freistehend, b) in Kyphose ohne Seitbeugung, c) in Lordose ohne Seitbeugung.

Fig. 7.



Röntgenbilder von verschiedenen Körperhaltungen:
a) freistehend, b) Kyphose ohne Seitbeugung, c) Lordose ohne Seitbeugung, d) Kyphose mit Seitbeugung, e) Lordose mit Seitbeugung.

Die Figuren 2—4 zeigen die Röntgenpausen von einigen dieser Versuche. Die Stellung der Wirbelsäule als Ganzes ist weniger wichtig als die Korrektur des Winkels der Hauptkrümmung.

Fig. 2 und 3 sind typisch für die Mehrzahl meiner Resultate. Die Extension wirkt am besten, die drei Methoden seitlichen Redresse-

Digitized by Google

ments sind unter sich wenig verschieden, das Redressement in Mittelstellung zeigt die größte lumbale Gegenkrümmung.

Fig. 4 zeigt die Ergebnisse bei tiefsitzender Lumbalskoliose, die hochgradig versteift war.

Wir sehen hier eine Ueberlegenheit der Lordose, die allein und ohne Redressement ebenso wirkt wie Redressement in Mittelstellung mit seitlichem Redressement, sogar besser als die Extension.

Eine Ueberlegenheit der Abbottschen Stellung besteht sonach auf keinen Fall!

Dagegen ist die Ueberlegenheit der Extension über alle Methoden seitlichen Redressements in 71 % unbestreitbar.

Fig. 8.

a b c

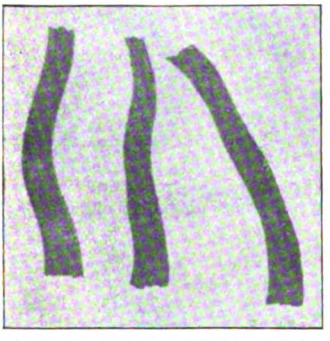

Röntgenbilder von verschiedenen Körperhaltungen: a) freistehend, b) Kyphose mit Seitbeugung, c) Mittelstellung mit Seitbeugung.

Die Unterschiede zwischen den einzelnen Methoden seitlichen Redressements sind in bezug auf die Hauptkrümmung nur gering, und ich kann Zufälligkeiten nicht genügend ausschließen, um auf kleine und unregelmäßige Unterschiede schon sichere Werturteile zu gründen.

Wohl aber lassen sich aus den Verhältnissen der Krümmungen zueinander praktische Schlüsse ziehen, deren näherer Begründung eine weitere Versuchsreihe dienen sollte.

Ich fragte mich weiter: Wenn nach den Erfahrungen mit den Leichenversuchen der Druck auf den Rippenkorb so wenig Wirkung hat — dennoch aber in 86 % der von mir redressierten Patienten das seitliche Redressement eine wesentliche Besserung herbeiführte —, war es vielleicht die Körperhaltung, der diese Besserung zu verdanken ist?

Um diese Frage zu beantworten, stellte ich folgende Versuche an: Ich machte von Patienten mit mittelschweren Skoliosen Röntgenaufnahmen in 1. aufrechter, freier Haltung, 2. in möglichster Kyphose, und 3. in möglichster Lordose ohne jeden Versuch eines Redressements. Um die

Digitized by Google

Verzeichnungen bei der Aufnahme von Lordose und Kyphose möglichst herabzusetzen, benutzte ich für diese Aufnahmen Films, die der Rückenform angebogen wurden (siehe Fig. 5, 6, 7 u. 9).

Die Ergebnisse waren eine Bestätigung meiner Leichenversuche: Jede Abweichung von der Mittelstellung der antero-posterioren Krümmung erhöht die Längsspannung in der Wirbelsäule, wirkt also auf die seitlichen Krümmungen wie eine leichte Extension korrigierend; die Korrektur ist gering, aber sie ist deutlich. Zugleich tritt eine gewisse Sperrung der Wirbelsäule gegen seitliche Beweglichkeit ein. Diese erhöhte Spannung und ver-

Fig. 9.



Röntgenbilder von verschiedenen Körperhaltungen:
a) freistehend, b) Lordose ohne Seitbeugung, c) Kyphose ohne Seitbeugung, d) Lordose mit Seitbeugung, e) Kyphose mit Seitbeugung.

minderte seitliche Beweglichkeit haben also Kyphose und Lordose gemeinsam, und ich will sie daher als gespannte Stellungen bezeichnen, im Gegensatz zur lockeren Mittelstellung. Die Dornfortsatzreihe erscheint bei der Kyphose verlängert und mehr korrigiert, bei der Lordose verkürzt und weniger korrigiert als die Wirbelkörperreihe.

Nun kombinierte ich endlich die Mittelstellung, die Kyphose und die Lordose mit einer korrigierenden Seitneigung und machte so wieder eine größere Serie Röntgenaufnahmen unter sonst gleichen Bedingungen (Fig. 7—9). Es zeigte sich nun vor allem, daß die hierbei erzielten Korrekturen den Resultaten des seitlichen Redressements durch Druck auf den Rippenkorb durchaus gleichwertig waren.

Digitized by Google

Es scheint mir dadurch erwiesen, daß die Erfolge des seitlichen Redressements nicht auf dem Druck auf die Rippen, sondern auf der Erzwingung korrigierender Stellungen beruhen, was von großer, praktischer Wichtigkeit ist.

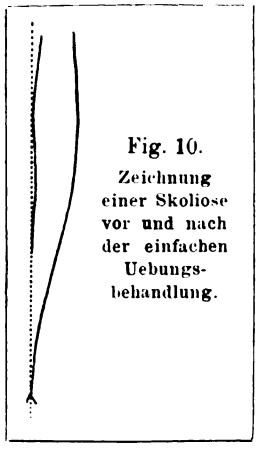

Fig. 10. Zeichnung einer Skoliose vor und nach der einfachen Uebungsbehandlung.

Die Hauptkrümmung wird einmal durch die gespannten Stellungen (Fig. 7 u. 9), in anderen Fällen wieder durch die lockere Mittelstellung am besten beeinflußt (Fig. 8). Und zwar schien bei versteiften Skoliosen eine gespannte Stellung (Fig. 7 u. 9), bei lockeren Skoliosen (Fig. 8) die Mittelstellung am besten zu wirken.

Eine Sonderstellung der Kyphose ergibt sich nicht. Wenn überhaupt die gespannten Stellungen besser wirken als die Mittelstellung, dann ist auch die Lordose der Kyphose ungefähr gleichwertig.

Die lumbale Gegenkrümmung und die Seitneigung des ganzen Körpers ist am geringsten bei der Kyphose, wenig größer bei der Lordose, beträchtlich dagegen bei der Mittelstellung. Dieses Ergebnis entspricht den Leichenversuchen und unseren Vorstellungen von der Mechanik der Wirbelsäule durchaus.

Fig. 11. Zeichnung einer Skoliose vor und nach der Behandlung mit redressierendem Korsett und Uebungen. Das Resultat ist ohne Korsett abgezeichnet.

Nun zur Anwendung dieser Ergebnisse aus der Praxis. Von Anfang an haben wir leichte Skoliosen mit nahezu normaler Beweglichkeit von der Gipsbehandlung ausgeschlossen. Hier leistet die konsequent durchgeführte aktive und passive Ueberkorrektur mit Gymnastik so Vorzügliches, daß das Bedürfnis für energischere Manipulationen nicht vorliegt (Fig. 10).

Bei Skoliosen, bei denen bereits ein Abschnitt einen Bewegungsausfall zeigt, der Rumpf aber noch gerade über dem Becken steht, haben wir zwar früher auch die Gipsbehandlung versucht, sind aber zu

Digitized by Google

der Ansicht gekommen, daß unsere redressierenden Korsette im Verein mit Gymnastik auf die Dauer das gleiche leisten bei wesentlich geringerer Belästigung der Patienten (Fig. 11, 12, 13 u. 14).

Wir wählen hier die lockere Mittelstellung, die bei noch beweglichen Skoliosen die beste Korrektion ergibt.

Für Redressement und Gipsverband bleiben also in der Hauptsache Skoliosen dritten Grades,

Fig. 12.

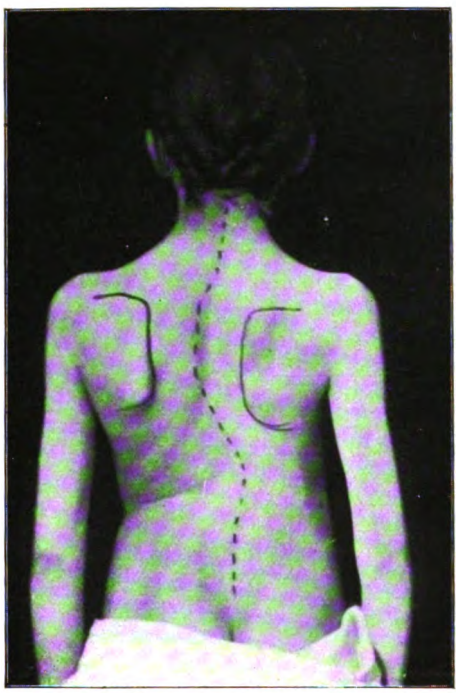

Skoliose vor der Behandlung.

bei denen ein Abschnitt völlig versteift ist, besonders die Skoliosen, bei denen der Rumpf stark nach einer Seite überhängt und bei denen erfahrungsgemäß die Korsettbehandlung wenig leistet.

Die Korrektur einer Skoliose verglich Lange treffend mit der früher geübten intraartikulären Korrektur des X-Beines; um die lateralen Bänder dehnen zu können, muß ich sie vorher durch Kniestreckung spannen.

Wenn ich den versteiften Krümmungsabschnitt

Digitized by Google

einer Skoliose korrigieren will, so muß ich die Bänder der konkaven Seite dehnen. Ich werde deshalb eine Stellung wählen, in der diese Bänder an und für sich schon gespannt sind, d. h. die Lordose oder die Kyphose. Lange wählte die Lordose aus folgenden Gründen:

Fig. 12a.

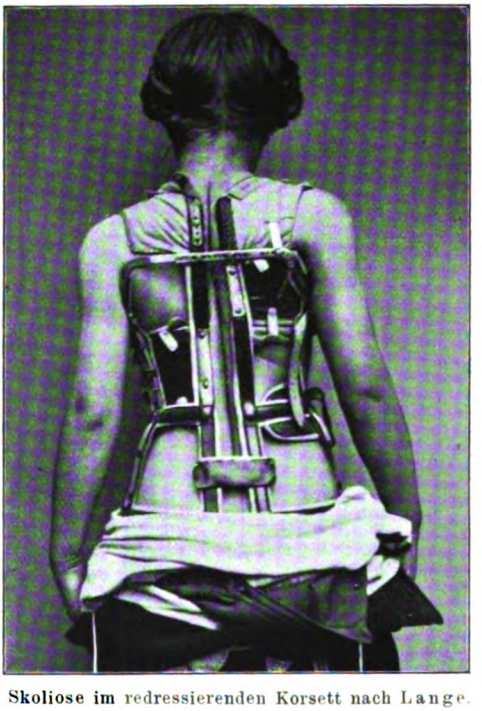

Skoliose im redressierenden Korsett nach Lange.

1. Die Hauptkrümmung wird im allgemeinen durch die Lordose ebenso gut beeinflußt, wie durch die Kyphose.

2. Die Lordose ist ungefährlicher und bequemer für den Patienten.

3. Die Kyphose läßt sich meist nicht erhalten. Der hintere Rand des Gipsverbandes drückt sich tief in die Glutäen, und die Patienten nehmen bald mehr oder weniger eine Mittelstellung an.

4. Eine wirkliche Kyphose läßt sich auf die Dauer nur durch Fixierung der Hüftgelenke erzwingen, dadurch wird aber die Methode unbrauchbar für die ambulante Praxis.

Digitized by Google

5. Die Kyphose überdehnt die Erectores trunci, die Lordose läßt sie sich verkürzen.

Die Lordose hat also die Vorzüge, aber nicht die Nachteile mit der Kyphose gemeinsam. Die orthotische Albuminurie, die wir bei einigen Fällen in den ersten Tagen beobachteten, ist immer sehr bald wieder verschwunden (Fig. 15, 16 u. 17).

Fig. 16 zeigt das Resultat einer solchen Behandlung an der

Fig. 13.

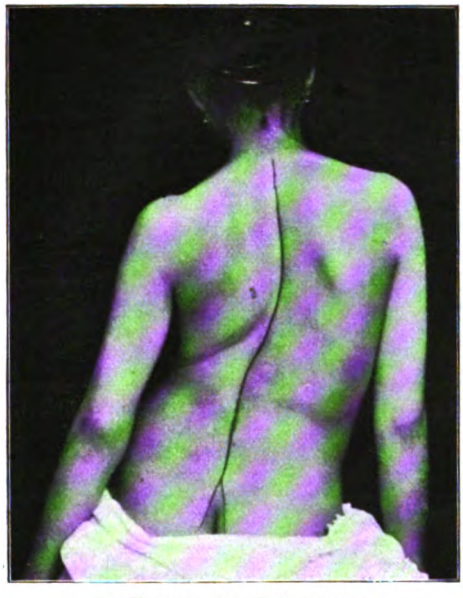

Skoliose vor der Behandlung.

Dornfortsatzlinie. Sie zeigt auch, daß es gelungen ist, die Versteifung zu lockern. Fig. 17 zeigt ein gleiches Resultat in der Photographie.

Während nun Herr Professor Lange auf dieser Basis die Technik weiterentwickelt hat, habe ich mich bemüht, die Korrektion der Hauptkrümmung durch die Extension an Kopf und Becken zu verwerten, wie es schon Wullstein, Schanz u. a. gemacht haben.

Ich erinnere daran, daß nach meinen Röntgenversuchen die Extension in 71 % den anderen Methoden beträchtlich überlegen war.

Digitized by Google

In den nicht versteiften Partien der Wirbelsäule ist die Zugwirkung gleichmäßig verteilt. Im Gebiet der versteiften Krümmung aber wirkt derselbe Zug

Fig. 13 a.

Skoliose im Korsett (Modifikation von Schede).

Fig. 14.

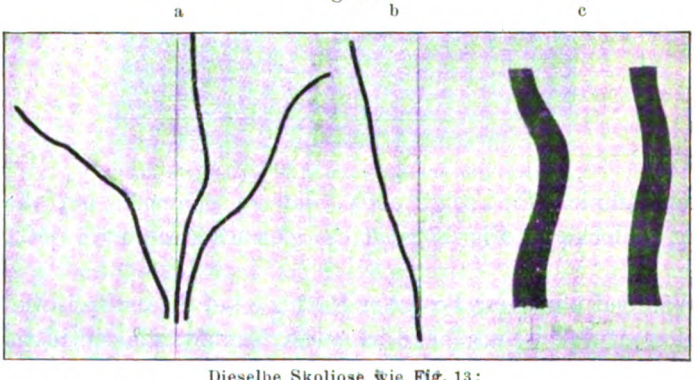

Dieselbe Skoliose wie Fig. 13:
a) Versteifungszeichnung vor Behandlung, b) Zeichnung im Korsett,
c) Röntgenbilder freistehend und im Korsett.

so lange an den verkürzten Bändern der Konkavität allein, bis sie eben so lang sind, wie die Bänder der Konvexität.

Die Annahme, daß der Zug in der Lendenwirbelsäule und in der Halswirbel-

Digitized by Google

säule stärker sei als im Dorsalteil, kann ich nicht für richtig halten. Es ist klar, daß der Effekt in den lockeren Teilen größer ist, die Zugkraft aber verteilt sich gleichmäßig in der ganzen extendierten Partie.

Mir persönlich erscheint die Extension als das durchaus souveräne Mittel zur Dehnung der verkürzten Bänder.

Ein Haupteinwand gegen die Anwendung der Extension war die

Fig. 15.

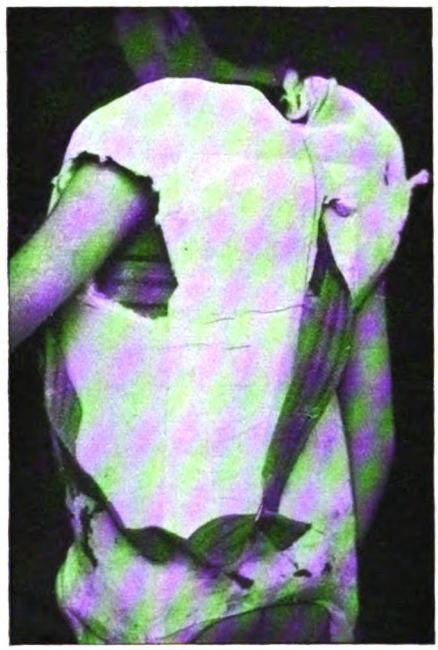

Gipsverband in Lordose.
Das seitliche Redressement wird durch Gurtenzug verstärkt.
An der konkaven Seite wird genügend Platz gelassen.

Unmöglichkeit, sie zu erhalten. Ich habe nun versucht, aus der Not eine Tugend zu machen, und führe mit dem Nachlassen der Extension den Körper durch einen redressierenden Gurt allmählich in eine korrigierende Seitbeugung über. Fig. 18 zeigt einen solchen Gipsverband.

Auch hier wird das seitliche Redressement, welches mit dem Nachlassen der Extension in Kraft tritt, durch einen redressierenden Gurt besorgt (a).

Digitized by Google

Die mit Faktis gepolsterte Extensionskrawatte bleibt im Verband, ebenso die mit Faktis unterlegten Bänder, die den Gegenzug am Becken besorgen.

Fig. 16.

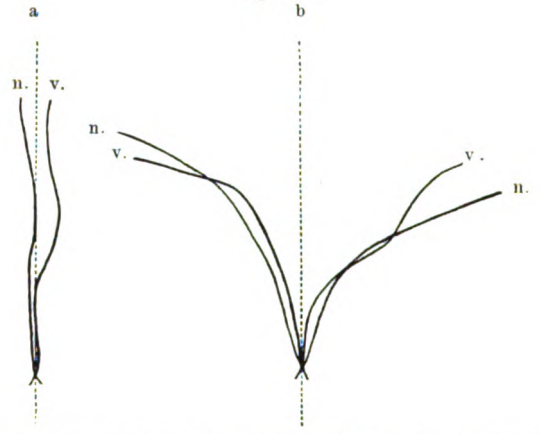

Resultat der Gipsbehandlung in Lordose: a) freistehend vorher und nachher, b) Versteifungszeichnung in Seitbewegung vorher und nachher. Die Versteifung ist wesentlich gelockert. (v. und n. bedeutet vorher und nachher.)

Fig. 17.

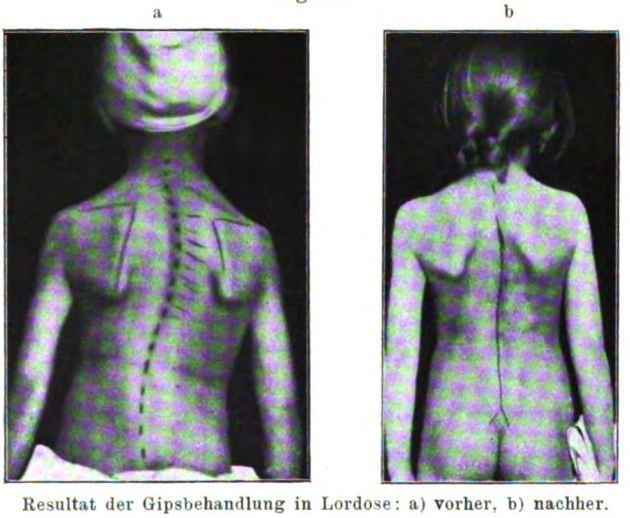

Resultat der Gipsbehandlung in Lordose: a) vorher, b) nachher.

Die konkave Seite wird nur durch ein Bandeisen gestützt, welches Kopfteil und Beckenteil verbindet, und bleibt dadurch ganz frei (b).

Der Ausbau an der linken Seite dient als Stütze für den Ell-

Digitized by Google

bogen zwecks Elevation der linken Schulter (c). Der obere Gegenhalt ist durch einen Gurt über den Ansatz des Deltoides gewährleistet (d).

Fig. 19 zeigt die vorläufigen Resultate, die ich mit dieser Methode erzielt habe, in Röntgenpausen, Fig. 20 in Photographie, Fig. 21 in Zeichnungen der Dornfortsatzlinie.

Meine Versuche haben ergeben, daß der Druck auf den Rippenkorb nur dann als Mittel zur Dehnung der verkürzten Bänder und damit

Fig. 18.

Gipsverband mit Extension und seitlichem Redressement nach Schede.

zur Korrektion der Skoliose dienen kann, wenn durch ihn eine korrigierende Seitbiegung des Körpers erzeugt wird.

Wenn ich einen Stab biegen will, so muß ich vor allem seine beiden Enden fassen.

Es ergibt sich also aufs neue die Notwendigkeit eines exakten und gleichstarken Gegendrucks am oberen und unteren Ende der zu korrigierenden Krümmung.

Diese Forderung erscheint uns in der Abbottschen Technik nicht erfüllt.

Der obere Gegenhalt ist ein schwieriges technisches Problem:

Digitized by Google

der Gegenhalt am Halse greift oft zu hoch an, nämlich bereits am oberen Schenkel der cervikalen Gegenkrümmung, was natürlich eher verschlimmernd wirkt. Zudem wird er oft nicht vertragen, weil er unter Umständen auf den Plexus drücken wird.

Besonders bei Gipsverband ist der Gegenhalt am Halse nur mit Vorsicht anzubringen. Während wir von dem federnden Gegenhalt am Lange schen Korsett niemals Störungen sahen, haben wir jetzt

Fig. 18a.

Gipsverband mit Extension und seitlichem Redressement nach Schede.

4 Fälle von vorübergehender Plexuslähmung im Gipsverband beobachtet. Die Lähmungserscheinungen entsprechen ganz dem Druck auf den Erbschen Punkt, wie bei einem Teil der sogenannten Entbindungslähmungen: Parese des Deltoides, des Biceps, des Teres maj. und min.

Die Fälle werden in nächster Zeit von anderer Seite veröffentlicht. Alle waren sie in ca. 4 Wochen wiederhergestellt.

Der Gegenhalt unter der Achsel greift dagegen ebensooft zu tief. In der Mehrzahl der Fälle liegt der richtige Punkt in der Höhe des Schultergelenkes, aber hier ist natürlich ein Gegenhalt schwer anzubringen.

Digitized by Google

Fig. 18 d zeigt einen Versuch. Die Schulter ist eleviert und der Gegenhalt über dem Ansatz des Deltoides angebracht. Das wird gut vertragen und scheint mir ziemlich ungefährlich, hat wenigstens bis jetzt noch keine Schwierigkeiten gemacht. Zugleich verstärkt die Elevation der konkavseitigen Schulter die korrigierende Seitbeugung des Körpers.

Die zweite Bedingung, die den Druck auf den Rippenkorb erst zum Korrektionsmittel macht, ist die völlige Freiheit des Körpers, sich nach der konkaven Seite auszubiegen. Das erreicht Abbott

Fig. 19.

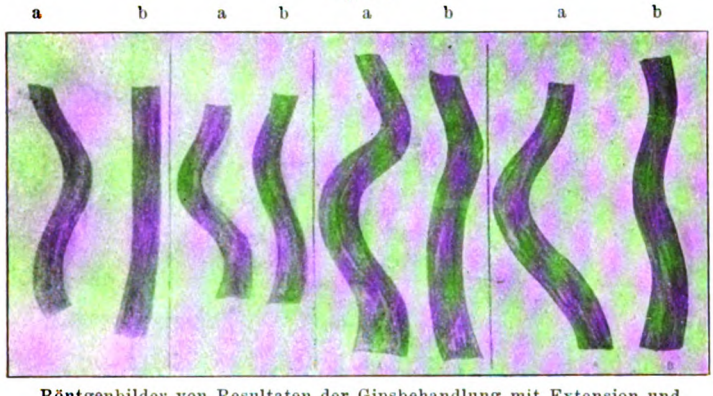

Röntgenbilder von Resultaten der Gipsbehandlung mit Extension und seitlichem Redressement: a) vorher, freistehend, b) im Gipsverband.

durchaus bei Auswölbung des Gipsverbandes mittels Filzkissen, Lange durch dicke und weiche Polsterung an der konkaven Seite. Bei meinen Extensionsverbänden ist die konkave Seite ganz frei gelassen. Im Effekt wird es das gleiche bleiben.

Einen Teil der Krümmung können wir so korrigieren. Bei der Mehrzahl der versteiften Skoliosen werden wir uns mit einer Besserung zufrieden geben müssen. Es bleibt ein kleines versteiftes Stück von ca. 2—5 Wirbeln unkorrigiert, trotzt bisher allen Versuchen und bildet die Quelle der Rezidive. Die Resultate der Extensionsbehandlung kann ich hier noch nicht verwerten, weil sie zu jung sind.

Den Rest der Deformität versuchen wir durch Umformung des Brustkorbes und durch Vergrößerung der lumbalen Krümmung zu verdecken.

Digitized by Google

Die Umformung des Brustkorbes ist meiner Meinung nach in der letzten Zeit zu sehr in den Vordergrund geschoben worden. Eine Verbesserung der Brustform ist mit jeder Methode und in jeder Stellung zu erreichen. Das Abbottsche Verfahren bringt hier keinen Fortschritt gegenüber den Resultaten der Langeschen Korsettbehandlung.

Die Detorsion des Rippenbuckels bringt dem Patienten außer dem kosmetischen Effekt auch eine bessere Verteilung der Rumpf-

Fig. 20.

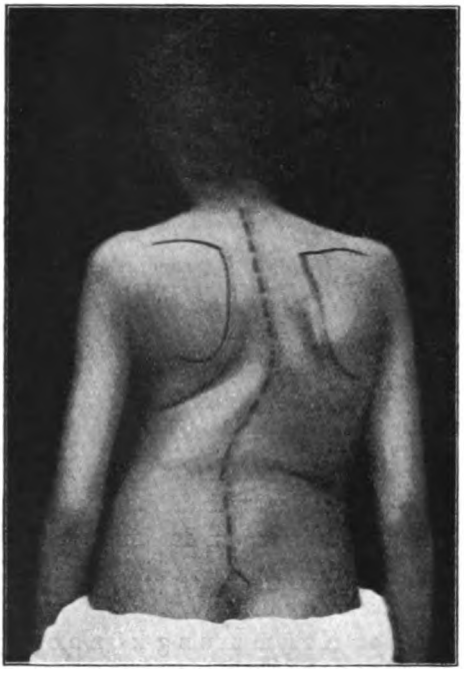

Resultat nach Gipsbehandlung mit Extension und seitlichem Redressement: vorher.

last, aber man muß sich bewußt bleiben, daß man damit an der Krümmung der Wirbelsäule so gut wie nichts ändert, sondern nur das versteifte Segment in toto auf der lockeren Lendenwirbelsäule rotiert. Das Hauptproblem bleibt die Korrektur der Wirbelsäulekrümmung. Ich glaube, daß leichtere Thoraxdeformitäten von selbst verschwinden, wenn die Wirbelsäule wirklich korrigiert ist.

Dem gleichen Zweck einer besseren Gestaltung der Körperform und des Gleichgewichts dient die Vergrößerung der lumbalen Krümmung.

Digitized by Google

Der Körper wird dadurch mehr in die Mitte geschoben und auch ohne Vollkorrektur eine gute Funktion des Rumpfes erzielt.

Wir erreichen also mit allen besprochenen Methoden das gleiche Kompromißresultat: Besserung der Hauptkrümmung, Verschiebung des Körpers in die Mitte, Detorsion des Rippenbuckels, wesentliche Verbesserung von Form und Funktion (Fig. 16/17 u. 20/21).

Fig. 20a.

Resultat nach Gipsbehandlung mit Extension und seitlichem Redressement: nachher.

Welche Methode nun die besten Dauerresultate gibt, läßt sich wohl noch nicht endgültig entscheiden. Bis jetzt sind sowohl die nach Abbott als auch die in Lordose redressierten Patienten noch an das zeitweise Tragen eines Korsetts und an regelmäßige Gymnastik gebunden. Bei einigen Patienten ist das durch den Gipsverband gewonnene Resultat durch das Korsett noch gebessert worden. Bei der Mehrzahl ließ sich das erste Resultat nicht ganz erhalten. Nach den Erfahrungen, die wir früher mit der Korsettbehandlung gemacht haben, läßt sich aber voraus-

Digitized by Google

sagen, daß die weitere kombinierte Gymnastik- und Korsettbehandlung den jetzigen Zustand soweit konsolidieren wird, daß er auch ohne Korsett erhalten bleibt.

Besonders der Extensionsbehandlung ist es vorgeworfen worden, daß die primären glänzenden Resultate sich nicht erhalten lassen, und ich will Ihnen zum Schluß noch über eine neue Methode zur Nachbehandlung nach meinen Extensions-

Fig. 21.

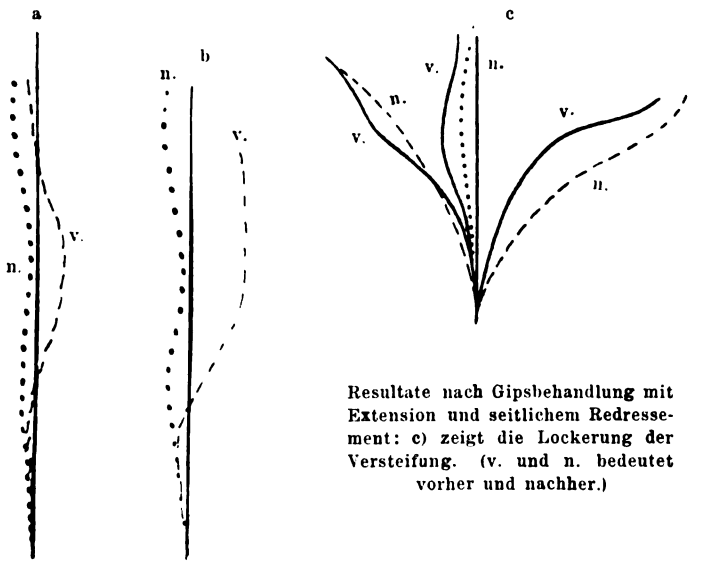

Resultate nach Gipsbehandlung mit Extension und seitlichem Redressement: c) zeigt die Lockerung der Versteifung. (v. und n. bedeutet vorher und nachher.)

verbänden berichten, die nach dem Aufhören der Fixation eine einseitige Stärkung der Muskulatur gewährleisten und so ein Rezidiv verhindern soll.

Jeder von Ihnen wird beobachtet haben, daß sich bei einer rechtskonvexen Dorsalskoliose ein dicker hypertrophischer Muskelstrang vom linken Darmbeinkamm in den Krümmungswinkel der dorsalen Krümmung hineinzieht. Es ist ein ähnliches Muskelbild, wie es sich auch beim Normalen, bei Verlagerung des Rumpfgewichtes nach rechts ausbildet. Auf der rechten Seite der Lendenwirbelsäule können wir dagegen überhaupt kaum noch eine Muskulatur palpieren.

Digitized by Google

Ich dachte mir nun: Bildet nicht diese Hypertrophie der linken Seite und die entsprechende Atrophie der rechten Seite ein Hindernis zur Rückkehr in normale statische Verhältnisse, auch wenn die Wirbelsäule gelockert ist? Und sollte nicht die Kräftigung des atrophischen Muskels geeignet sein, unter Umständen eine umgekehrte Krümmung zu erzeugen und zu erhalten?

Ich gipste nun zunächst bei leichten linkskonvexen Totalskoliosen

Fig. 22.

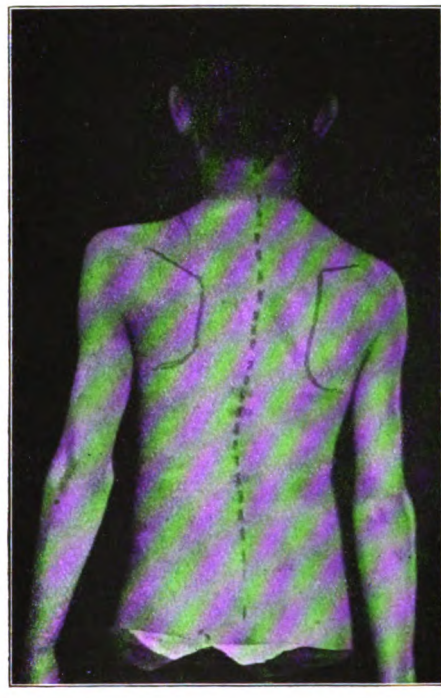

„Aktiver" Gipsverband: Patient vor der Behandlung.

das Becken und zugleich die rechte Hüfte in Beugung ein. Stand nun der Patient auf beiden Füßen, so stand das Becken nach rechts geneigt und die Körperlast wurde nach rechts verlagert. Natürlich begann sofort der atrophische rechte Erektor zu arbeiten mit dem Erfolg, daß die Skoliose alsbald in ihr Gegenteil umgekrümmt wurde und auch blieb (Fig. 22 u. 23).

Dieser Verband stellt eine permanente aktive Uebung dar, die

Digitized by Google

vielleicht geeignet ist, die Nachbehandlung redressierter Skoliosen sicherer und erfolgreicher zu gestalten.

Ich fasse zusammen: Aus meinen Versuchen und der Anwendung ihrer Resultate auf die Praxis ergab sich:

1. Der Druck auf den Rippenkorb wirkt nur dann als Korrektionsmittel einer Skoliose, wenn er zur Erzwingung einer korrigierenden

Fig. 22a.

„Aktiver" Gipsverband: Patient im Gips.
Die linke Hüfte ist in Beugung eingegipst, der Rand des Gipsverbandes reicht rechts bis zum Scheitel der dorsalen Krümmung.

Seitbeugung dient, d. h. nur in Verbindung mit exaktem oberen Gegenhalt und völliger Bewegungsfreiheit der konkaven Körperseite.

2. Der von Abbott empfohlenen Kyphosenstellung kommt keine Ueberlegenheit über andere Stellungen zu.

3. In Kyphose und Lordose besitzt die Wirbelsäule weniger seitliche Beweglichkeit als in Mittelstellung. Ihre Längsspannung ist erhöht und ich bezeichne daher Kyphose und Lordose als gespannte Stellungen.

Digitized by Google

4. Für lockere Skoliosen ist die Mittelstellung, für versteifte Skoliosen sind Lordose und Kyphose die besten Stellungen.

5. Die Lordose hat die Vorzüge, aber nicht die Nachteile mit der Kyphose gemeinsam.

6. Die Extension ist in 71 % bei weitem das beste Korrektionsmittel für versteifte Skoliosen.

Fig. 23.



Resultate der „aktiven" Gipsverbandbehandlung: a) Zeichnung, b) Röntgenbild.

7. Eine völlige und dauernde Korrektur einer versteiften Krümmung haben wir bisher mit keiner Methode erreicht.

8. Durch eine Kombination von Besserung der Hauptkrümmung, Vergrößerung der Nebenkrümmung, Detorsion des Rippenbuckels haben wir befriedigende und dauernde Resultate erzielt. Die mit der Abbott schen Methode erreichten Korrekturen waren den in Lordose und Extension erreichten nicht überlegen.

Digitized by Google

XXVIII.

Meine Erfahrungen mit der Abbottschen Skoliosenbehandlung.

Von

Dr. **Georg Müller**, Berlin.

Abbott hat nach jahrelangem Studium und fleißigem Experimentieren eine Methode gefunden und angegeben, die berufen sein sollte, die Skoliose zu heilen. Er hat auf dem vorjährigen Orthopädenkongreß an der Hand eines reichen Bildermaterials uns gezeigt, welche ausgezeichneten Erfolge er nicht nur in leichten, sondern auch in schweren und allerschwersten Fällen erreicht hat. Wenn wir auch durch die Erfahrungen der letzten Jahrzehnte in bezug auf die Skoliosenbehandlung etwas skeptisch geworden sind — ich erinnere an die Calotsche, Schanzsche und Wullsteinsche Verbandbehandlung, an die Klappsche Kriechbehandlung usw., die gewiß alle in der Skoliosenbehandlung Gutes leisten, aber eine wirkliche Heilung der Skoliose uns nicht gebracht haben — so sind wir dennoch verpflichtet, jede neue, von einem ernsten Forscher empfohlene Methode nachzuprüfen.

Als ich die Methode dank der Liebenswürdigkeit des Herrn Dr. Whitman im Hospital for crippled children in New York kennen lernte, nahm mich von vornherein der Umstand dafür ein, daß die Kinder in den Verbänden sich außerordentlich wohl fühlten, auf dem Dachgarten des genannten Hospitals genau wie gesunde Kinder sich bewegten, spielten, turnten, sprangen usw. und durch ihre lachenden Gesichter erkennen ließen, wie wohl sie sich in ihren Verbänden befanden. Gegen die Methode nahm mich die unnatürlich kyphotische Haltung ein, von der ich eine Beeinträchtigung der Atmung befürchtete, und die ich schon aus kosmetischen Gründen für unser Krankenmaterial, wenigstens als ambulante Behandlung, für nicht durchführbar hielt.

Digitized by Google

Bezüglich beider Punkte sollte ich später eine angenehme Enttäuschung erfahren.

Sobald ich mich in den Besitz eines Abbottschen Rahmens gesetzt hatte — ohne einen solchen ist die kunstgerechte Verbandanlegung unmöglich —, ging ich sofort an die Arbeit. Zunächst einiges über die Technik der Verbandanlegung. Ich hatte im Anfange unter störendem Decubitus zu leiden, welcher mich zuweilen zwang, die Behandlung zu unterbrechen, in einem Falle sogar ganz aufzugeben. Seitdem ich aber in folgender Weise vorgehe, habe ich keinen Decubitus mehr gehabt: Patient wird gebadet, gut gepudert und der Oberkörper mit Trikotschlauch bezogen. Hierüber kommt eine mehrfache Lage dicker weicher Polsterwatte und auf die skoliotische Rippenpartie außerdem noch mehrere Lagen von dieser Watte in Längsrichtung. Die ganze Polsterung wird mit einer weichen Mullbinde fest angewickelt. Hierüber wird ein zweiter Trikotschlauch gezogen, über den Schultern und zwischen den Beinen ebenso wie der erste befestigt. Nun kommen auf den Rippenbuckel und das Rippental die von Abbott vorgeschriebenen Filzplatten. Der Filz muß sehr weich sein und sich gut anschmiegen. Ich ziehe durch die für den Rippenbuckel bestimmte Filzplatte am oberen Ende eine feste Bindfadenschlinge und lasse sie oben aus dem Verbande heraushängen. Dieses hat sich mir als sehr nützlich erwiesen, denn wenn man die späteren Platten einschiebt, so wird die erste Platte oft stark verschoben, während ich sie mit meiner Bindfadenschlinge festhalten kann und mir dadurch das Einschieben der weiteren Platten wesentlich erleichtere. Die Konvexitätsplatte muß sich dem Rippenbuckel gut anschmiegen. Um sie vor dem Verschieben zu schützen, wickle ich sämtliche Platten wiederum mit einer weichen Mullbinde fest und ziehe darüber nun den dritten Trikotschlauch, nachdem ich noch auf die Magengegend einen großen Bausch Watte angewickelt habe. So vorbereitet, wird das Kind auf den Rahmen gelagert. Die Binden werden genau nach der Abbottschen Vorschrift angelegt, nur die für die der Brustskoliose entsprechende Schulter bestimmte Binde lasse ich fort, da sie an dem herabhängenden Arm keinen Halt findet und immer abgleitet. Ich lasse mit der Hand die entsprechende mittlere resp. untere Seitenstange anfassen, wodurch derselbe Effekt erzielt wird, den die Binde haben soll. Im Anfange hatte ich öfter Kollapse und starke Aufregungszustände zu beobachten, die sogar in einem Falle recht bedrohlich aussahen. Ich lege deshalb die Binden nicht sogleich in der notwendigen Festigkeit an, sondern

Digitized by Google

ziehe sie ganz allmählich an und gebe dem Patienten Zeit, sich an die veränderte Atmung zu gewöhnen. Der Erfolg war ein guter. Unter gutem Zureden, der ständigen Aufforderung, tief Atem zu holen, und den eingeschobenen Pausen konnten die Binden, besonders die dreiteilige Brustbinde, die durch die Atmungsbehinderung am stärksten belästigt, bis zur hochgradigen Detorsion angezogen werden. Sitzen die Binden straff und gut, ist die Atmung ruhig, der Patient nicht aufgeregt, dann folgt die Anwicklung der Gipsbinden. Diese Prozedur muß sehr schnell erfolgen, ich lasse deshalb von zwei Gehilfen gleichzeitig Gipsbinden umwickeln. Der Verband muß beide Schultern mit umgreifen und wird durch Longetten verstärkt. Nach 10—12 Minuten ist der Verband fertig und fest. Nachdem die Züge und die Hängematte durchschnitten sind, wird das Kind aus dem Rahmen genommen. Bei der Aufrichtung aus der Horizontallage habe ich dann noch einige Male Kollapse beobachtet; diese sind vollkommen ausgeblieben, seitdem ich mich daran gewöhnt habe, den Patienten aus dem Rahmen in horizontaler Lage sofort ins Bett zu bringen und im Bett die nötigen Ausschnitte vorzunehmen. Im Bett bleiben die Kinder so lange, bis sie selbst das Verlangen haben, aufzustehen. Diese Zeit ist individuell verschieden; einige Kinder standen schon nach einigen Stunden auf und verzehrten mit großem Appetit ihre Mahlzeit, während andere am ersten Tage sich recht elend fühlten und erst am zweiten oder dritten Tage das Verlangen zeigten, aufzustehen.

Sobald das Kind außer Bett ist, fange ich sofort mit systematischen Atemübungen an. Diese werden unter Leitung einer gut instruierten Schwester stündlich entweder auf offener Veranda oder am offenen Fenster, selbst bei kaltem Winterwetter vorgenommen. Ich muß bestätigen, daß es geradezu überraschend ist, wie unter dieser Behandlung die eingesunkene Rückenpartie sich hebt, ausgleicht und allmählich vorwölbt. Nach wenigen Tagen beteiligen sich dann die Kinder am orthopädischen Turnunterricht, und zwar täglich zweimal je $1^1/_2$ Stunden lang. Sie machen Freiübungen, Stab-, Hantel-, Keulenübungen und, soweit ihr Gipspanzer dies zuläßt, auch Gerätübungen, z. B. Hangel- und Schwingübungen usw. Die Kinder haben durchweg guten Appetit, schlafen gut und sind in vorzüglicher Stimmung. Niemals habe ich eine Gewichtsabnahme, vielmehr durchweg eine durchschnittliche Gewichtszunahme von 1—2 Pfund pro Woche gesehen. Die Verbände blieben 1—2 Monate liegen und wurden zweimal wiederholt. Die Einschiebung der Platten erfordert Uebung und Geschicklichkeit. Ich

Digitized by Google

lasse als Führung einen Fischbeinstab mit Oese vorher durchschieben, die mit Schlingen versehenen Platten folgen dann leicht. Unmittelbar nach Einführung einer neuen Platte fühlen sich die Patienten nicht gut, klagen über Schmerzen, Atmungsbehinderung, essen und schlafen schlecht, doch geht dieser Zustand meist nach einem Tage vorüber. Nur einige Male mußte die Platte, weil sie gar nicht vertragen wurde, wieder herausgenommen werden, konnte aber dann nach einigen Tagen wieder eingeführt werden und wurde dann auch vertragen.

Ist der letzte Verband abgenommen, so bekommt Patient ein abnehmbares Gipskorsett für die Nacht und ein Stoffstahlkorsett für den Tag. Das Gipskorsett wird genau in der Stellung, welche Patient im letzten A b b o t t schen Verbande hatte, angefertigt und die dem Rippenbuckel entsprechende Stelle wird durch Filzeinlagen noch herausgearbeitet. Die kyphotische Haltung wird also zunächst beibehalten. Oben reicht das Korsett bis zum Nacken und greift über beide Schultern hinweg bis etwa zu den Schlüsselbeinen. Hier setzt sich an beide Gipsbogen je ein Gurt an, der an der Vorderseite des Korsetts festgeschnallt wird. Nur durch die Schulterstücke wird die Kyphosierung gesichert. Die dem Rippental entsprechende Korsettseite muß ausgehöhlt gearbeitet werden, damit die betreffende Rückenpartie sich noch weiter herausarbeiten kann, während die Filzeinlage auf der anderen Korsettseite die konvexe Rippenpartie an der Atmung hindern soll. Vorn muß das Korsett möglichst tief herabreichen, damit die Bauchatmung nach Möglichkeit eingeschränkt wird.

Als Tageskorsett verwende ich ein Stoffstahlkorsett, an welchem für die Stelle des früheren Rippenbuckels eine Weißblechpelotte federnd angebracht ist. Besteht noch eine Nebenkrümmung, auf welche bei der Verbandbehandlung keine Rücksicht genommen wurde, meist eine linksseitige Lendenskoliose, so muß für diese noch eine zweite Pelotte angebracht werden. Der Rücken wird täglich energisch massiert und Patient nimmt an den täglichen orthopädischen Turnübungen noch längere Zeit teil und setzt außerdem die stündlichen Atemübungen regelmäßig fort.

Um über die erreichten Erfolge ein möglichst objektives Urteil zu bekommen und jede nur mögliche Selbsttäuschung auszuschließen, habe ich von jedem Kinde eine Reihe photographischer und Röntgenaufnahmen machen lassen, und zwar nicht in meiner Gegenwart und ohne daß meine Röntgenassistentin wußte, zu welchem Zweck die Aufnahmen gemacht werden. Ich betone dies absichtlich, denn die

Digitized by Google

photographische Kamera ist, wie ich wiederholt in früheren Arbeiten hervorgehoben habe, sehr gefällig, und wer photographische Aufnahmen ad hoc macht, der wird immer das herausphotographieren, was er beweisen will. Am wenigsten duldet noch die Röntgenaufnahme und die photographische Aufnahme der Niveaudifferenz der beiden Rückenseiten eine bewußte oder unbewußte Täuschung.

Ich erlaube mir, Ihnen einige Tafeln vorzulegen, die ich wahllos herausgegriffen habe und auf welchen Sie vier Serien von Bildern wiedergegeben finden. Die Serien sind am Beginn der Behandlung und nach jeder Verbandabnahme, also in etwa vierwöchentlichen Zwischenräumen, aufgenommen worden, und zwar wurde Patient von vorn und rückwärts, in vornübergebeugter Haltung (Niveaudifferenz) und im Röntgenbild aufgenommen. Studiert man die Bilder eingehend, so findet man durchweg eine Aufrichtung des ganzen Rumpfes. Der seitlich verschobene Oberkörper kehrt zur mittleren Haltung zurück, die Wirbelsäule erscheint gestreckt, die Niveaudifferenz wird von Verband zu Verband geringer, verschwindet in einigen Fällen ganz und wandelt sich in einigen Fällen sogar zu einer umgekehrten Niveaudifferenz um, was auf eine Ueberkorrektur schließen läßt. Im Gegensatz zu diesen erfreulichen Resultaten befriedigen die Röntgenbilder recht wenig. Bei ihnen ist nur wenig von einer Korrektur der Wirbelsäule wahrzunehmen, und in einigen Fällen erscheint es geradezu paradox, daß trotz einwandfreier, wesentlicher Besserung der Thoraxform die Wirbelsäule fast unbeeinflußt geblieben ist.

Ich lege Ihnen noch eine Reihe von Röntgenpausen der Wirbelsäule vor. Die Wirbelsäule desselben Patienten ist immer am Beginn und am Ende der Verbandperiode gepaust worden, und zwar die Anfangspause schwarz, die Endpause möglichst auf dieselbe rot. Man kann so die Veränderung, welche die Wirbelsäule erfahren hat, wenigstens in frontaler Richtung einigermaßen beurteilen, und da sehen wir, daß die Wirbelsäule durch das Abbottsche Verfahren nur wenig beeinflußt wird.

Soweit meine Beobachtungen reichen, trat eine Verschlimmerung des erreichten Resultates unter der oben angegebenen Nachbehandlung nicht ein, im Gegenteil wurde in einigen schweren Fällen eine weitere Besserung konstatiert. Allerdings erstrecken sich meine Beobachtungen zurzeit nur auf einen Zeitraum von etwa 5 Monaten nach Abnahme des letzten Verbandes.

Was leistet also die Abbottsche Methode?

Digitized by Google

Wir sind imstande, Thoraxdeformitäten ohne nennenswerte seitliche Verbiegung der Wirbelsäule vollkommen zu redressieren, also zu heilen. Besteht neben der Thoraxdeformität auch eine stärkere seitliche Ausbiegung der Wirbelsäule, so können wir nur die erstere bessern resp. heilen, nicht aber die letztere, es handelt sich also im wesentlichen um einen kosmetischen Erfolg, doch aber nicht einzig und allein um einen solchen, denn ich sah z. B. in einem Falle, wo die Herztätigkeit durch die Thoraxdeformität arg zu leiden hatte, dieselbe nach Verbesserung der Thoraxform normal funktionieren. Noch deutlicher war dies in fast allen Fällen in bezug auf die Atmung zu beobachten. Auch die Gesichtsfarbe besserte sich durchweg, was wohl als Folge einer besseren Herz- und Lungentätigkeit anzusehen ist; schließlich darf auch der psychische Effekt nicht unberücksichtigt bleiben, der bei allen Patienten und deren Angehörigen ausnahmslos ein großer war. Die Angehörigen waren für den erreichten Erfolg sehr dankbar, und die Kinder, die ihre verbesserte Figur gern im Spiegel betrachteten, über ihre Veränderung sehr vergnügt.

Alles in allem genommen komme ich zu dem Schluß, daß auch mit der A b b o t t schen Skoliosenbehandlung eine Heilung einer mit seitlicher Verbiegung der Wirbelsäule verbundenen Skoliose nicht erreicht wird, daß wir aber, solange wir keine bessere Methode kennen, die A b b o t t sche Behandlung im Verein mit einer sachgemäßen Nachbehandlung als die zurzeit beste und erfolgreichste anerkennen müssen. Der Weg, den A b b o t t uns gewiesen hat, scheint mir der richtige zu sein; an uns allen wird es liegen, auf diesem Wege weiter zu forschen und zu suchen.

Digitized by Google

XXIX.

Operative Korrektur des Plattfußes.

Von

Prof. Dr. **M. Wilms**, Heidelberg.

Mit 1 Abbildung.

Ohne auf eine Kritik der bisher vorliegenden Ratschläge für operative Behandlung des Plattfußes einzugehen, möchte ich in folgendem zunächst meinen Ideengang auseinandersetzen, der zu einer ähnlichen operativen Behandlung des Plattfußes führte, wie sie Perthes unter der Bezeichnung „modellierende Osteotomie" in Nr. 15 des Zentralblatts für Chirurgie 1913 mitgeteilt hat. Ich ging von dem Gedanken aus, das Abgleiten des Talus vom Calcaneus zu verhindern resp. diesen beiden Knochen wieder die ihnen zukommende Stellung zu geben, wobei der Talus im wesentlichen sich auf den Calcaneus stützt. Beim Plattfuß ist das bekanntlich anders. Hier gleitet der Talus nach vorn und innen, gewissermaßen zwischen Calcaneus und Naviculare herunter aus der Malleolengabel heraus, so daß die Belastungsachse des Fußes auf die Innenfläche des Calcaneus verschoben wird und dieser sich umlegt, wobei gleichzeitig der ganze Fuß proniert wird. Zu dieser Pronation gesellt sich eine Abduktion des Vorderfußes, weil der Taluskopf mit dem Naviculare nach abwärts zuweilen bis in die Fläche der Fußsohle tritt, wodurch die innere Seite des Fußes verlängert wird.

Es liegt auf der Hand, daß je nach der Ausbildung des Plattfußes und je nach der Schwere der Veränderung auch die Behandlung eine verschiedene sein muß, und ich bin überzeugt, daß bei gleichzeitiger Berücksichtigung der einzelnen, wohl nicht immer gleichwertigen Ursachen für die Entstehung des Plattfußes sich die schon bekannten und die neuerdings angegebenen operativen Behandlungsmethoden recht wohl gegeneinander in ihrer Brauchbarkeit abgrenzen lassen.

Digitized by Google

Die von uns vorgeschlagene, am Knochensystem angreifende Behandlung kommt nur in Frage, wenn das Fußskelett ausgesprochene Deformierungen zeigt.

Meine operativen Versuche haben im Laufe der Zeit Variationen erfahren, indem ich zunächst nur für die ganz schweren Formen von Plattfuß die vorhandene Stellungsanomalie, nämlich die Pronation, die Abduktion des vorderen Fußes, die Abplattung und die Verschiebung des Calcaneus gegen den Talus zu beeinflussen suchte, und zwar dadurch, daß ich erstens zwischen Talus und Naviculare das Gelenk ankylosierte, zweitens ein bei dieser Ankylosierung gewonnenes keilförmiges Knochenstück am äußeren Fußrand zwischen Calcaneus und Cuboid einsetzte und drittens nach Verschiebung des Talus gegen den Calcaneus diese beiden Knochen auch durch knöcherne Vereinigung in normaler Stellung fixierte. Im Verlauf weiterer Versuche kam ich zu der Ueberzeugung, daß diese dritte Form der Korrektur zwischen Talus und Calcaneus doch eine eingreifende sei und suchte deshalb ohne sie auszukommen. Speziell war das möglich, wenn man nicht nur die mit ganz schwerer Knochendeformierung einhergehenden Fälle zur Korrektur vornahm, sondern auch die mittelschweren Fälle. Es kam damit der Eingriff etwa auf einen ähnlichen Vorschlag hinaus, wie Perthes ihn gemacht hat, nämlich eine modellierende Osteotomie mit Transplantation eines Knochenteiles von der Innen- auf die Außenseite. Ob es dabei zweckmäßiger ist, den Keil aus dem Gelenk zu entfernen und gleichzeitig eine Ankylose zwischen Talus und Calcaneus zu schaffen, oder wie Perthes vorschlug, den Keil aus dem Naviculare zu nehmen, können wir unentschieden lassen, da die weitere Beobachtung zeigte, daß es besser ist, überhaupt keine keilförmige Resektion am Innenrand des Fußes vorzunehmen, wenn man das Fußgewölbe wieder herstellen will. Eine Korrektur des Fußgewölbes läßt sich in einer wesentlich einfacheren Form besser durchführen, worauf ich gleich zu sprechen komme. Neben der Implantation des Keiles am Außenrande zwischen Calcaneus und Cuboid, die ich anfangs ausführte, habe ich später nach dem Vorschlage von Perthes bei einzelnen Fällen auch in dem vorderen Teil des Calcaneus die Knochenimplantation vorgenommen, und zwar an der Stelle, wo der Sinus des Calcaneus die Durchmeißelung erleichtert.

Wenn man den nach der Einmeißelung gewonnenen Calcaneusspalt möglichst breit zu gestalten suchte, um dadurch die Abduktion

Digitized by Google

des Vorderfußes ganz zu beseitigen, so genügte die von der Innenseite entnommene, relativ schmale Knochenpartie nicht, diesen Spalt auszufüllen. So kam ich bald dazu, anderes Knochenmaterial für die Füllung zu verwerten, und nahm hierzu, was sich gerade gelegentlich anderer operativer Eingriffe bot: Rippenstücke, Stücke vom Schädel oder den Extremitätenknochen, und es zeigte sich bald, daß das starke Klaffen des Calcaneusspaltes und eine breite Implantation nicht nur von Vorteil war, um die Abduktion des Vorderfußes zu verbessern, sondern daß damit ganz von selbst weitere wichtige Korrekturen erfolgten, nämlich es wurde auch die rückwärtige Partie des Calcaneus dadurch unter den Talus gedrängt, weil bei solcher breiten Implantation der äußere Fußrand, wenn ich so sagen darf, eine Kreisform annahm, also in seiner Länge deutlich vergrößert wurde. Mit dieser Verlängerung des äußeren Fußrandes ging nun gleichzeitig einher eine von selbst sich entwickelnde Aushöhlung des normalen Fußgewölbes am inneren Fußrande. Es wurde also durch diese Verlängerung an der Außenseite der innere Fußrand stark gehoben, und hierbei zeigte es sich, daß diese Hebung und Ausbildung eines normalen Fußgewölbes um so intensiver war, je weniger Knochen an der Innenseite weggenommen wurde. Die Folge davon war, daß eine Keilresektion innen sich nicht mehr als notwendig erwies, und ich beschränkte mich deshalb nur darauf, die Gelenkfläche zwischen Talus und Naviculare des Knorpelüberzuges zu berauben, um dadurch eine knöcherne Verbindung zwischen diesen Knochen zu erzielen, bin aber überzeugt, daß auch ohne diesen letzteren Eingriff eine Reparatur des Plattfußes möglich ist. Einen Moment möchte ich als nicht unwichtig noch erwähnen, daß nämlich durch die Spaltbildung im vorderen Calcaneusgebiet und das Nachvornschieben des Calcaneuskopfes auch der vordere Talusteil in seine normale Stellung, demnach zwischen die Gabel der Fußwurzel hochgeschoben wird, daß also auch hierdurch gegen das Abgleiten des Talus nach vorn gleichzeitig eine Stütze geschaffen wird.

Unser Eingriff gestaltet sich demnach in folgender Weise: Unter Lokalanästhesie, die wir als Leitungsanästhesie und zirkuläre Hautanästhesie in der Regel durchführen, wird ein Horizontalschnitt ausgeführt über dem Gelenk zwischen Naviculare und Talus, wobei wir berücksichtigen müssen, daß der Taluskopf bekanntlich bei diesen Fällen ziemlich tief steht. Die Kapsel des Gelenkes wird in gleicher

Digitized by Google

Richtung durchtrennt wie die Haut, und nach Freilegen des Kopfes ganz oberflächlich der Knorpel des Gelenkes mit dem Meißel entfernt. Auch vom Naviculare wird der größte Teil des Knorpelüberzuges weggenommen, um dadurch eine knöcherne Verbindung dieser beiden Knochen zu ermöglichen. Die Wunde bleibt zunächst offen. Nun Einschnitt an der Außenseite des Fußes, und zwar am oberen Rand der Peroneussehnen in der Gegend des Sinus tarsi. Man fährt jetzt, indem die Sehne nach abwärts gezogen wird, zur Orientierung mit der Pinzette in den Sinus hinein und hat damit die richtige Stelle zur Durchmeißelung des vorderen Calcaneus. Die Durchmeißelung muß gründlich durchgeführt werden, bis der vordere Teil des Fußes sich leicht nach innen adduzieren läßt. Bestehen noch Schwie-

Nach und vor der Operation.

rigkeiten, so kann durch Hebelwirkung, indem man den Meißel in die Spalte einsetzt, die Absprengung des Calcaneus noch vervollständigt werden. Auch nach dem Talus zu soll die Lösung eine möglichst vollständige sein. Die Perineussehnen bleiben unberührt. Ich habe mich nicht, wie Perthes, zu einer Verlängerung dieser Sehnen entschließen können. Die Entwicklung eines breiten Spaltes läßt sich auch erreichen, ohne die Sehnen anzugreifen.

Ist der Knochenspalt breit genug, d. h. in seiner äußeren Zone gut 1 cm breit, so wird der vorrätig gehaltene Knochen, sei es von der Rippe oder Schädel oder Extremitäten, hineingefügt. Damit ist die Verschiebung des vorderen Fußes nach innen bewirkt, wobei gleichzeitig auch die Pronation des Vorderfußes verbessert und der Calcaneus nach rückwärts verschoben ist. Ist diese Knochenimplan-

Digitized by Google

tation richtig durchgeführt, so ist damit aus dem bis dahin flachen Fuß ein solcher mit starker Wölbung geworden, weil durch die Verlängerung der äußeren Fußkante das innere Fußgewölbe stark in die Höhe gedrückt, gewissermaßen gestaucht wird. Selbst bei Druck auf die Fußsohle dieses Fußgewölbes bleibt die Wölbung in schöner Form bestehen. Zum Beweis dafür dienen die auf S. 355 stehenden Fußabdrücke, von denen der eine direkt vor der Operation und der andere gleich nach Abschluß der Operation aufgenommen wurde, und zwar indem der Fuß in keiner Weise in seiner neuen Stellung gehalten wird, als nur durch das Knochenimplantat an dem äußeren Fußrande.

Der Unterschied ist ein so beträchtlicher, daß es jeden auf den ersten Blick frappiert, und daß man sich erst an einer Reihe von Fällen davon überzeugen muß, daß hier nicht ein Zufall vorliegt, sondern daß eine derartige Verbesserung der Fußstellung die Regel ist. Auch die demonstrierten Gipsmodelle beweisen, wie sich nicht allein im Gebiet des Vorderfußes die Pronation und Abduktion beseitigt zeigt, sondern wie gleichzeitig auch außerdem der Calcaneus sich nach innen unter den Talus schiebt, und wie die ganze Achse des Fußes sich zum Unterschenkel in anderer Weise einstellt, und zwar so, daß von einer Valgusstellung keine Rede mehr ist.

Die weitere Behandlung gestaltet sich in der Weise, daß wir zunächst den Fuß nicht fixieren oder gewaltsam redressieren, sondern daß wir zunächst die Schwellung abklingen lassen, um dann am 4. oder 5. Tage für 3 Wochen den Fuß in eine Ueberkorrekturstellung hineinzubringen und fixiert zu halten. In dieser Zeit ist der Fuß in der neuen Form soweit festgestellt, daß wir mit Bewegung und Massage beginnen können. Nach 4 Wochen beginnt, anfangs im abnehmbaren Gipsstiefel, die Belastung, nach 6 Wochen ist Gehen ohne Gipsverband möglich, wobei wohl zweckmäßig ist, zunächst noch eine Einlage tragen zu lassen.

Was die weiteren Resultate angeht, so ist bei der von uns noch öfter variierten Form der Behandlung ein definitives Endresultat über die Zweckmäßigkeit der einzelnen Behandlungsformen noch nicht zu erbringen. Wir haben verschiedene Fälle mit ausgezeichneten Endresultaten, vollkommen normalem Gang, keine Spur von Schmerzempfindung im Fuß, haben aber auch doch hin und wieder gesehen, daß die Fälle nicht alle genau gleich reagieren, sondern daß einzelne doch von ihren Fußnarben längere Zeit Beschwerden gehabt haben,

Digitized by Google

und es ist die Frage, die jedem zunächst sich aufdrängt, berechtigt, sind solche operativen, im Knochenskelett vorgenommene Eingriffe nicht doch öfter von Störungen des Skeletts gefolgt, entweder im Sinne von dauernden Schmerzempfindungen oder von geringerer Elastizität des Fußgewölbes. Ich selbst bin anfangs mit etwas Zweifel an diese Operation herangegangen und habe mir nicht verhehlt, daß bei der Neigung solcher Fälle von Plattfuß zu chronischen Schmerzempfindungen innerhalb des Fußgewölbes doch vielleicht bei einem Teil der operativ behandelten Fälle Schmerzen im Knochensystem zurückbleiben, die vielleicht bei neurasthenisch veranlagten Individuen nicht gleichgültig sind. Ueber diese Frage, glaube ich, läßt sich eine Entscheidung zurzeit noch nicht treffen. Wenn auch bisher die Resultate, was diese Frage angeht, günstig sind, so müssen doch erst Jahre abgewartet werden, bevor wir über das Endresultat der neuen Plattfußbehandlung sprechen können. Mir scheint aber schon heute so viel festzustehen, daß der relativ kleine Eingriff der Verlängerung des äußeren Fußrandes durch eine Knochenimplantation, sei es nun mit, sei es ohne Ankylosierung des Talonavikulargelenkes, doch in seinem Endeffekt ein so beträchtlicher ist, wie ihn keine andere operative Maßnahme in gleicher Einfachheit erzielt, und gerade weil wir im wesentlichen nur eine Narbe im Knochen setzen, ist die Chance, daß später schmerzhafte Sensationen das gute statische Resultat beeinflussen, gering.

Welche Fälle speziell für unsere Therapie in Frage kommen, läßt sich heute noch nicht definitiv beantworten. Ich möchte auch nicht ein Urteil darüber abgeben, ob wir dadurch andere Maßnahmen, wie z. B. die Gleichsche Operation oder die operativen Eingriffe an den Sehnen, durch die angegebene Knochenoperation ersetzen können; es wird sich, wie ich glaube, erst durch Erfahrung herausstellen müssen, welche Plattfußarten sich für diese oder jene Behandlungsform besonders eignen. Ich bin der Meinung, daß verschiedene brauchbar sind, ja daß selbst die supramalleolare Osteotomie von Trendelenburg bei gewissen Fällen von Plattfuß mit starker Abduktionsstellung des Fußes durch Kurvatur des Unterschenkels noch anwendbar sein kann. Wir müssen im einzelnen Falle genau abwägen, zu welcher Art von Plattfuß der Fall gehört, wieweit das Knochensystem des Unterschenkels und wieweit das Skelettsystem des Fußes und schließlich inwieweit die Muskulatur oder Bandapparate für die Entwicklung des Plattfußes verantwortlich sind.

Digitized by Google

Ich hatte bei meiner ersten Mitteilung über die operative Plattfußtherapie, die in etwas anderer Weise als heute durchgeführt wurde, betont, daß auch die schweren Fälle von Klumpfuß mit einer Transplantation von Knochen von der Außen- auf die Innenseite behandelt werden könnten, also im umgekehrten Sinne wie der Plattfuß. Ich bin auf Grund von eigenen Erfahrungen heute von diesem Standpunkt zurückgekommen, nachdem ich mich überzeugt habe, daß beim Klumpfuß doch ganz andere Verhältnisse in Frage kommen als beim Plattfuß, und ich glaube, daß hier die Behandlung durch modellierende Redression, wie sie Schultze in Duisburg vorgeschlagen und ausgeführt hat, in ihren Resultaten besser ist als die Knochentransplantation, ja auch besser ist als die Resektion des Talus, die zwar ziemlich schnell eine wesentliche Besserung der Fußform erzielen läßt, dafür aber eine Ankylosierung zwischen Unterschenkel und Calcaneus als Endresultat erzielt. Nach dieser Richtung hin muß ich also meine frühere Auffassung zugunsten der von Schultze korrigieren.

Digitized by Google

XXX.

Ueber bogenförmige Osteotomie in der operativen Plattfußbehandlung.

Von

Prof. Dr. **Eduard Streißler**, Graz.

Mit 4 Abbildungen.

Ganz außerordentlich fruchtbar erwies sich die orthopädische Chirurgie in der Erfindung und Modifikation von operativen Methoden zur Beseitigung schwerer Plattfußformen. Diese Methoden lassen sich in mehrere Gruppen scheiden; voran stehen die Eingriffe an Sehnen, Muskeln und Bändern, unter denen die genial erdachte Ausschaltung der Achillessehne nach Nicoladoni die eigentliche kausale Plattfußtherapie darstellt. Die Knochenoperationen bei Plattfuß umfassen selbst wieder mehrere Gruppen; hierher gehören die lineäre Osteotomie von Tibia und Fibula (Typus: Trendelenburg-Hahn), die Gleichsche Operation am Calcaneus mit ihren Modifikationen, verschiedene Arten der Osteoplastik (Operation nach Reiner, v. Friedländer, Katzenstein) und schließlich eine große Reihe von Methoden, denen wir jetzt in erster Linie unsere Aufmerksamkeit schenken wollen und die in Nachahmung des unblutigen Redressements des Plattfußes durch Durchschneidung und Wegnahme hemmender Teile dem Fußgerüst seine natürliche Form wiederzugeben erlauben. An der Spitze stehen wieder Eingriffe von den Weichteilen (Phelps[1]) verkürzt dieselben am inneren Fußrand, Magnoni[2]) fügt hierzu noch die Arthrodese zwischen dem Kahn- und den Keilbeinen, Berndt[3]) durchtrennt außen die Peronealsehnen und die

[1]) Vgl. Literaturverzeichnis 3.
[2]) „ „ 3.
[3]) „ „ 2.

Digitized by Google

Bänder der Artic. calcaneocuboidea). In zweiter Linie folgen zahlreiche Methoden, die durch Entfernung eines Teiles des inneren Fußgewölbes die normale Fußform wiederherzustellen sich bemühen. Der Typus dieser Methoden ist die Operation nach Ogston[1]), der einen Keil mit der Basis nach innen unten aus dem Talonavikulargelenk reseziert. Cauchoix[2]) entfernt daneben noch den medialen Teil der Articulatio calcaneocuboidea. Kausch[3]) entnimmt einen horizontalen Keil aus dem Talus und senkrecht dazu einen vertikalen aus dem Naviculare, Golding Bird[4]) entfernt den Taluskopf und das ganze Naviculare, Schwartz[5]) opfert je nach den Verhältnissen ungefähr dieselben Knochenteile. Bloß auf einen Knochen, und zwar das Naviculare, beschränken sich Davy[6]) und nach Lange Preiser[7]), welch letzterer dazu noch das Fußgewölbe bis zur lateralen Kante lineär durchmeißelt; auf den Talus allein Stokes[8]) (Keilosteotomie aus Kopf und Hals), während Vogt und Steinlechner[9]) den ganzen Talus exstirpieren. Noch vollkommener erfüllen ihren Zweck jene Methoden, bei denen der innen resezierte Keil außen ins Fußgewölbe wieder eingefügt wird und bei denen auf diese Weise das erzielte Resultat um so gewisser gesichert erscheint. Wilms[10]) entnimmt den Keil den beiden Gelenkflächen der Artic. talonavicul. und fügt die beiden Stücke in das Calcaneocuboidealgelenk ein, Perthes[11]) reseziert den Keil mit der Basis nach unten innen aus dem Naviculare und fügt ihn in umgekehrter Richtung in einen Spalt ein, der 1 cm hinter der Artic. calcaneocuboid. in den vorderen Abschnitt des Fersenbeins gemeißelt und durch das Redressement zum Klaffen gebracht wird, Lexer und Müller[12]) wählen nach den Verhältnissen einfach einen mehrere Gelenke am inneren Fußrand enthaltenden Keil und drehen ihn herum, daß aus dem Plattfuß ein Klumpfuß entsteht.

---

[1]) Vgl. Literaturverzeichnis 1, 3, 4, 10.
[2]) „ „ 1.
[3]) „ „ 1.
[4]) „ „ 3, 4, 10.
[5]) „ „ 4.
[6]) „ „ 3, 4.
[7]) „ „ 5.
[8]) „ „ 3, 4.
[9]) „ „ 4.
[10]) „ „ 11, 12.
[11]) „ „ 8, 9.
[12]) „ „ 6, 7.

Digitized by Google

In Anbetracht dessen, daß sich mir statt der Keilosteotomie die bogenförmige Osteotomie zur physiologischen Behebung von Knochendeformitäten in vielen Fällen außerordentlich bewährt hatte — ich verweise nur auf einen kleinen Vortrag am vorjährigen Orthopädenkongreß (1913) über Madelung sche Handdeformität und auf eine kleine Publikation im Archiv f. klin. Chir.[1]) — war es naheliegend, die Methode auch auf ihre Leistungsfähigkeit bei der Behandlung schwerer Fälle von Plattfuß zu erproben. Ich hatte Gelegenheit, 4 Fälle auf der Grazer chirurgischen Klinik des Professors v. Hacker nach dieser Methode zu operieren. Es handelte sich jedesmal um ca. 20jährige Patienten der arbeitenden Klasse mit höheren Graden von statischen Plattfüßen, die schon lange Beschwerden verursacht hatten und zum Teil erfolglos den verschiedensten Behandlungsmethoden, besonders dem unblutigen Redressement unterzogen worden waren; sie zeichneten sich alle durch ihre Starrheit aus (vgl. zum Schluß).

Der Eingriff wurde folgendermaßen ausgeführt: In Lumbalanästhesie oder Narkose wurde am Fußrücken ein bogenförmiger Hautschnitt gezogen, dessen nach vorne konvexer Bogen ungefähr in die Gegend der Lisfranc schen oder Chopart schen Gelenklinie zu liegen kam und dessen Schenkel seitlich parallel der Fußsohle und ungefähr daumenbreit über ihr bis unter die Spitzen der Knöchel ausliefen. Esmarch sche Blutleere war kaum nötig, es blutete nie stark. Nach Durchtrennung der Hautvenen und der Fascie bis auf die Streckersehnen folgte das Zurückpräparieren des Lappens bis in die Gegend der Kreuzbänder. Freilegen der Streckersehnen, unter die ohne Verletzung der Art. tibialis antica ein Elevatorium durchgeschoben wird. Freilegen der Beugesehnen am innern, der Peronei am äußern Fußrand, Abhebeln derselben vom Knochen mit einem krummen Elevatorium. Während die Streckersehnen abgehalten werden, durchschneidet man die Weichteile und das Periost über dem Talushals und dem Proc. ant. calc. (Musc. extens. dig. comm. brev.) mit einem starken Messer in der Richtung, in der das Fußgewölbe durchmeißelt werden soll. Die Osteotomie erfolgt in einem nach vorne konvexen Bogen, der den Talushals schief von medial rückwärts nach vorne innen und den Proc. ant. calc. von vorne innen nach hinten außen durchsetzt (s. Fig. 1). Zweckmäßig ist es, sich den Bogen zuerst mit einem schmalen

[1]) Archiv f. klin. Chir. 1913, Bd. 101, S. 752.

Digitized by Google

Meißel anzudeuten und dann mit einem breiten gekrümmten Meißel unter Abhalten der Sehnen mit gekrümmten Elevatorien die Knochen von der Seite vollends durchzuschlagen. Man achte hierbei, das Fußgewölbe nicht nur in einer frontalen Achse, sondern auch im dorsoplantaren Durchmesser bogenförmig zu durchmeißeln, so daß die proximale Meißelfläche einen allseitig runden Gelenkkörper darstellt, auf dem als Kopf sich die Pfanne des distalen Abschnittes in jeder gewünschten Richtung verschieben läßt. Es folgt eine exakte Hautnaht. Mühelos läßt sich nun das Redressement des Plattfußes vornehmen, indem der distale Fußteil gegenüber dem proximalen in Supination und Abduktion gedrängt und gleichzeitig modellierend das Fußgewölbe geformt wird. In etwas überkorrigierter Stellung wird das erzielte Resultat im Gipsverband festgehalten. Zweimal löste sich bei der Osteotomie ein kleines Knochenstück los, einmal vom Taluskopf (Fall III), das andere Mal (Fall I) vom Proc. ant. calc. Das hat nichts zu bedeuten. Im vierten, außerordentlich schweren Fall wurden aus Versehen die schwer sichtbaren Peronealsehnen durchschnitten; beim Redressement ergab sich ein 3—4 cm langer Defekt der früher enorm angespannten Sehnen, der durch eine Seidensehne nach Lange überbrückt wurde. Es ist fraglich, ob man im Sinne Langes, Perthes' und Berndts in schweren Fällen dies nicht zur Methode erheben soll. Die Operation ist in längstens $^1/_2$ Stunde vollendet und viel einfacher als ihre Beschreibung lautet. Der erste Gipsverband bleibt 14 Tage liegen, um zu dieser Zeit nach Bedarf die Stellung noch etwas korrigieren zu können; dann wird ein weiterer Gipsverband angelegt, der volle 4 Wochen belassen wird. Nach dieser Zeit setzt man mit Massage, warmen Bädern ein und läßt die Patienten mit exakt gearbeiteten Einlagen und innen etwas erhöhter Sohle einhergehen.

Fig. 1.

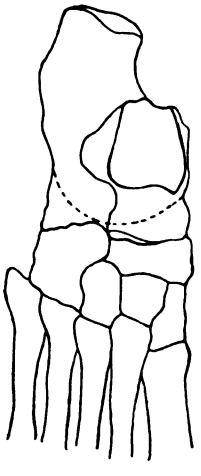

Meine Erfolge waren alle mit Ausnahme des Falles II als vorzüglich zu bezeichnen; die Fußwölbung war wiederhergestellt worden, die Abduktion des Vorderfußes verschwunden, so daß der Fuß mehr minder einem normalen gleich sah (Fig. 2 u. 3). Die Patienten waren beschwerdefrei geworden und konnten ohne Mühe herumgehen. Selbst die schwer zu korrigierende Pronationsstellung des Fußes war ver-

Digitized by Google

schwunden (Fig. 4). Es hat sich bei der Operation als besser erwiesen, den Bogenschnitt durch den Talushals zu führen, als durch das Talonavikulargelenk, wie ich es in einem Fall (II) getan habe. Das Redresse-

Fig. 2.

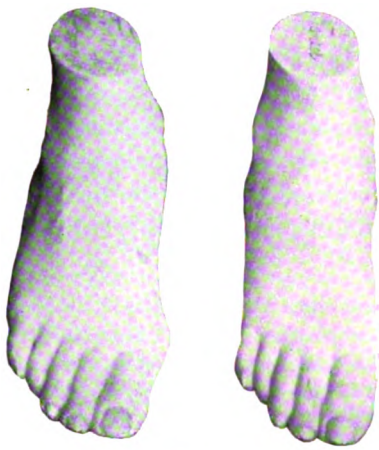

Fall I.
Vor der Operation. Nach der Operation.

Fig. 3.

Fall I.
Vor der Operation. Nach der Operation.

Fig. 4.

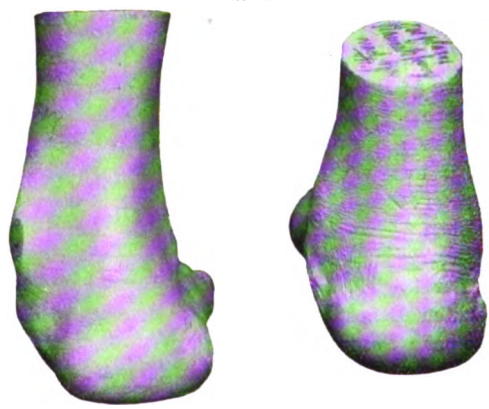

Fall IV.
Vor der Operation. Nach der Operation.

ment ließ sich in diesem Fall nicht so gut ausführen, da auf die Beseitigung der abnormen Stellung des Talushalses großer Wert zu legen ist. Ueber Dauererfolge kann ich nicht berichten, da seit der Ausführung der ersten

Digitized by Google

Operation nur einige Monate verflossen sind [1]). Aber ich zweifle nicht, daß es sich um bleibende Resultate handeln wird, da ja der Erfolg durch die feste Knochennarbe garantiert wird.

Die Methode ist selbstverständlich wie die von Wilms und Perthes nur in Fällen von schwerem, knöchern fixiertem Plattfuß indiziert, hauptsächlich dann, wenn es sich bei der arbeitenden Bevölkerung um rasche Behebung der Beschwerden handelt. Sie ist gewiß physiologisch, sie entlastet die überdehnten kleinen Sohlenmuskeln, sie ahmt völlig den Vorgang beim unblutigen Redressement nach, kein Knochenteil wird herausgenommen oder geht verloren und selbst ein kleiner Verstoß gegen die Asepsis wäre nicht imstande, den Erfolg zu vereiteln. Einer kausalen Plattfußtherapie soll sie gewiß keine Konkurrenz machen.

1. Fall. 23jährige Magd, aufgenommen den 29. Oktober 1913, leidet seit dem 7. Lebensjahr an ununterbrochenen Schmerzen in beiden Füßen beim Gehen und Stehen. Wegen beiderseitigen Plattfußes erfolgte am 6. November in Aethernarkose das Redressement mit nachfolgender Anlegung von Gipsverbänden, die 8 Wochen belassen wurden. Auf der rechten Seite blieb diese Therapie ganz erfolglos; der Fuß erwies sich als ganz starr, zeigte einen starken statischen Pes valgus und planus, der Taluskopf sprang stark nach innen und unten vor, der innere Fußrand war ganz horizontal, zeigte keine Wölbung, der Vorderfuß stand in Abduktion. Am 22. Dezember wurde die bogenförmige Osteotomie vorgenommen. Lumbalanästhesie, Esmarch. Redressement ganz leicht, Blutung nach Abnahme des Esmarch nicht arg. 23. Januar 1914: Abnahme des Gipsverbandes, Heilung per primam, leichte Nekrose der Wundränder am lateralen Fußrand, Korrektur des Fußes vollkommen geglückt. 29. Januar: Anlegen eines neuen Gipsverbandes in leichter Aethernarkose. 23. Februar: Entfernung desselben, Einlage. 28. Februar Entlassungsbefund: Der Fuß erscheint gegen früher um 1 cm kürzer, seine Wölbung ist nahezu den normalen Verhältnissen entsprechend. Die Valgusstellung und Abduktion des Vorderfußes sind vollkommen ausgeglichen (Fig. 2 u. 3). Schmerzen beim Gehen und Stehen nicht vorhanden.

2. Fall. 26jährige Krankenwärterin, aufgenommen den 28. Januar 1914, benutzte wegen einer im 12. Lebensjahr nach Masern aufgetretenen eitrigen Phlegmone am rechten Fußrücken mit konsekutiver Abszedierung der Drüsen in der Leistenbeuge beim Gehen hauptsächlich das linke Bein. Nach einer Ueberknöchelung links im Jahre 1912 klagt Patient über fortwährende Plattfußbeschwerde an dem Fuß. Während der rechte nur eine geringe Pronation und Abflachung

[1]) Fall II, bei dem die Osteotomie nicht durch den Taluskopf, sondern durch das Talonavikulargelenk geführt worden war, und bei dem schon bei der Entlassung das Resultat etwas zu wünschen übrig ließ, stellte sich Anfang Juli dieses Jahres mit neuerlichen Beschwerden und Pronationsstellung des Fußes wieder vor. Es scheint daher, wie betont, von Bedeutung zu sein, im Sinne der Herstellung einer festen Knochennarbe die Bogenlinie durch den Talushals zu führen.

Digitized by Google

des Fußgewölbes medial zeigt, steht der linke in starker Pronation, Fuß und Unterschenkelachse bilden einen nach außen offenen stumpfen Winkel; die Fußsohle ist eben, die Tuberos. navic. nimmt fast den tiefsten Punkt des inneren Fußrandes ein und springt deutlich vor. Der Vorderfuß ist mäßig abduziert, der Taluskopf springt als nußgroßer, empfindlicher Tumor unter dem medialen Knöchel vor. Der Fuß ist vollkommen starr, jeder Versuch einer Bewegung äußerst schmerzhaft, der Gang mühsam, steif. Auf Bettruhe und Umschläge schwinden die Beschwerden, doch kehren sie beim Aufstehen wieder. 9. Februar: In Lumbalanästhesie mit folgender Aethernarkose bogenförmige Osteotomie. In den folgenden Tagen leichte Beschwerden von der L. An. 21. Februar Entfernung des Verbandes, Heilung per primam. Anlegung eines neuen Gipsverbandes. Da dieser etwas zu fest geraten ist, wurde er abgenommen und am 11. März ein dritter Verband angelegt. 23. März: Abnahme desselben, medialer Fußrand gut gewölbt, allerdings nicht ganz so schön wie im Fall 1. Schmerzen am lateralen Fußrand. 6. April Entlassungsbefund: Stellung des Fußes in Supination, Bewegung in den Vorderfußgelenken noch eingeschränkt. Fußrücken ziemlich flach, medialer Fußrand läßt an Wölbung zu wünschen übrig, was aber der normalen Verhältnissen gleichende Sohlenabdruck nicht zum Ausdruck bringt. Der Taluskopf springt nicht mehr vor. Abduktion des Vorderfußes verschwunden.

3. Fall. 22jährige Köchin, aufgenommen den 11. Februar 1914, erlitt vor 3 Jahren ein leichtes Trauma am rechten Fuß, das rechte Sprunggelenk war ein bißchen angeschwollen. Seit der Zeit datieren ihre Plattfußbeschwerden, derentwegen sie vorerst in einem Krankenhaus mit Umschlägen und Einlagen, dann mit Gips-, Heftpflasterverband und Heißluft ohne jeden Erfolg behandelt worden war. Es besteht ein beiderseitiger statischer Plattfuß, der Fußrücken ist flacher, ebenso der mediale Teil des Fußgewölbes, das Naviculare springt stark vor, der Gang ist steif und unsicher, die Füße werden im Sprunggelenk fixiert gehalten. Wegen der größeren Beschwerden wird rechts am 23. Februar 1914 die bogenförmige Osteotomie in Lumbalanästhesie vorgenommen. 11. März: Entfernung des Gipsverbandes, Heilung per primam, Anlegen eines neuen Gipsverbandes. 6. April: Entfernung desselben. 18. April Entlassungsbefund: Der Fuß ist etwas kürzer, der Fußrücken gewölbter als früher, besonders am medialen Fußrand, die Gegend unter dem medialen Knöchel ist flach, ein Vorspringen des Naviculare ist nicht mehr zu bemerken, der Vorderfuß steht in leichter Adduktion. Auch der Sohlenabdruck läßt erkennen, daß der Fuß sich völlig einem normalen gleich verhält.

4. Fall. 20jähriger Bauernbursch, aufgenommen den 2. März 1914, leidet schon seit 3 Jahren infolge schwerer Feldarbeit an Plattfußbeschwerden. Rachitische Veranlagung. Seine Beschwerden sind hauptsächlich Schmerzen, anfangs im Fuß, später auch im Unterschenkel. Patient konnte seinen Beruf nicht mehr ausüben. Die rechte Fußwölbung ist ganz verschwunden, der innere Fußrand berührt den Boden, es besteht ein starker Pes valgus, rückwärts an der Ferse läßt sich das starke seitliche Abweichen der Achillessehne beobachten. Der Taluskopf springt stark vor; es handelt sich um einen fixierten Plattfuß rachitischer Genese. 12. März in Aethernarkose bogenförmige Osteotomie besonders weit rückwärts. Da der Gipsverband etwas zu eng geraten war, mußte er entfernt und am 14. März

Digitized by Google

ein neuer Verband angelegt werden. 27. März: Heilung per primam, neuer Verband. 16. April: Entfernung desselben. 30. Mai Entlassungsbefund: Der schwere Plattfuß erscheint in besonders idealer Weise korrigiert, die schwere Pronationsstellung ist völlig behoben (Fig. 4). Der Taluskopf springt nicht mehr vor.

Literatur.

1. Baisch, Der Plattfuß. Ergebnisse der Chirurgie und Orthopädie 1911, Bd. 3, S. 608 ff.
2. Berndt, Zur operativen Behandlung schwerster Formen von Plattfuß. Münchn. med. Wochenschr. 1914, S. 653.
3. Handbuch der orthopädischen Chirurgie von Professor Joachimsthal. Jena 1905—1907. Bd. 2, 2. Hälfte, S. 693 ff.
4. Hoffa, Lehrbuch der orthopädischen Chirurgie 1902, 4. Aufl., S. 891 ff.
5. Lange, Lehrbuch der Orthopädie 1914, S. 735.
6. Müller, Freie Vereinigung der Chirurgen Berlins, 12. Dezember 1910. Zentralbl. f. Chir. 1911, S. 163.
7. Derselbe, 42. Chirurgenkongreß 1913, I, S. 290.
8. Perthes, 42. Chirurgenkongreß 1913, I, S. 290.
9. Derselbe, Ueber modellierende Osteotomie bei Plattfüßen mit schwerer Knochendeformität. Zentralbl. f. Chir. 1913, S. 548.
10. Vulpius und Stoffel, Orthopäd. Operationslehre 1913, S. 394.
11. Wilms, 42. Chirurgenkongreß 1913, I, S. 290.
12. Derselbe, Operative Behandlung des Plattfußes und Klumpfußes. Deutsche med. Wochenschr. 1913, S. 1032.

Digitized by Google

XXXI.

Operative Behandlung schwerer Skoliosen.

Von

Dr. **H. Maaß**, Berlin.

Mit 4 Abbildungen.

Meine Herren! Seitdem v. Volkmann (1) vor jetzt 25 Jahren die Resektion des skoliotischen Rippenbuckels empfohlen und ausgeführt hat, ist die Skoliose — von wenigen Wiederholungen der Volkmannschen Operation durch Hoffa (2), Tietze (3), Bade (4) u. a., und von einigen mehr symptomatischen Eingriffen an den Weichteilen resp. am Thorax abgesehen — recht sehr ein Stiefkind der operativen Orthopädie bis auf den heutigen Tag geblieben; um so mehr hat sich unser Interesse den unblutigen Behandlungsmethoden und in den letzten Jahren speziell der Behandlung mittels forciert redressierender Gipsverbände zugewandt.

Ich selbst habe die redressierende Gipsverbandbehandlung nach den verschiedensten Methoden an dem großen Material des Kinderhauses in der Blumenstraße seit langen Jahren geübt und habe, wie wohl alle, die sich hiermit beschäftigt haben, neben manchen erfreulichen Resultaten reichlich Mißerfolge erlebt. Diese Mißerfolge liegen nicht in dieser oder jener Methode begründet, sondern in der Tatsache, daß die Redressionsfähigkeit schwerer Skoliosen, d. h. solcher mit weit vorgeschrittenen Knochenveränderungen, eine begrenzte ist und daher einem jeden Verfahren der redressierenden Gipsverbandbehandlung große, zum Teil unüberwindbare Hindernisse entgegensetzt, gar nicht zu sprechen von den Schädigungen der langen Verbandbehandlung. Daß auch das Abbottsche Verfahren schweren Skoliosen gegenüber versagt, haben wir auf diesem Kongreß wieder von berufenster Seite gehört, und ohne in übertriebenen Pessimismus zu verfallen, werden

Digitized by Google

wir im allgemeinen gut tun, von den unblutigen redressierenden Behandlungsmethoden nicht mehr zu erwarten, als sie ihrer Natur nach zu leisten imstande sind, das ist eine Besserung in den Grenzen der jeweilig vorhandenen Redressionsfähigkeit der knöchernen Deformität.

Eine für unsere Heilerfolge wichtige Frage, der bisher merkwürdigerweise nur wenig Beachtung geschenkt ist, scheint es mir daher, ob die Möglichkeit besteht, auf operativem Wege die Redressionsfähigkeit schwerer Skoliosen günstig zu beeinflussen, also die der Redression widerstrebenden Skelettveränderungen durch operative Maßnahmen für die nachfolgende Gipsbehandlung nachgiebig und gefügig zu machen.

Daß die skoliotische Wirbelsäule selbst in dieser Hinsicht keinen Angriffspunkt bietet, liegt auf der Hand; denn nach der Natur des Leidens könnten nur Eingriffe an den Wirbelkörpern als aussichtsreich in Frage kommen, und alle derartigen Versuche erscheinen aus Gründen, die nicht weiter erörtert zu werden brauchen, von vornherein illusorisch, der mögliche Erfolg stände in keinem Verhältnis zu dem Einsatz; sie sind daher wohl auch kaum je versucht worden. Wohl aber im Bereich des Möglichen läge es, die Redressionsfähigkeit des skoliotischen Thorax durch operative Maßnahmen günstig zu beeinflussen, und Versuche in dieser Richtung sind in der Tat bereits ausgeführt worden, so von Jaboulay (5), welcher zwecks Ausweitung des Thorax einzelne sternale Rippenknorpel der betreffenden Seite durchtrennte; doch scheint das Verfahren keine weitere Verbreitung gefunden zu haben.

Ich möchte im folgenden — gestützt auf pathologisch-anatomische Betrachtungen wie auf praktische Erfahrungen — eine Operation in Vorschlag bringen, die, wenigstens im Vergleich zur Volkmannschen Rippenbuckelresektion, einen relativ harmlosen Eingriff darstellt, und die die Redressionsfähigkeit des skoliotischen Thorax in sehr günstiger Weise zu beeinflussen scheint, das ist die Resektion der bei jeder schweren Skoliose abgeflachten und entsprechend verlängerten hinteren konkavseitigen Rippen.

Zur theoretischen Begründung dieses Eingriffs muß ich kurz auf die wohlbekannten anatomisch-pathologischen Veränderungen des skoliotischen Thorax zurückgreifen. Betrachten wir den

Digitized by Google

horizontalen Thoraxdurchschnitt — beispielsweise einer schweren rechtskonvexen Dorsalskoliose in Höhe des Scheitelwirbels, so sehen wir den Thorax im wesentlichen in zweierlei Weise durch die Wirbelskoliose in Mitleidenschaft gezogen: einmal ist entsprechend der seitlichen Deviation und Rotation der skoliotischen Wirbelsäule auch die Stellung des Thorax entsprechend verändert, so daß also der Thoraxdurchschnitt seitlich verschoben und derart um seine Achse rotiert erscheint, daß die konvexseitigen Rippen rückwärts, die konkavseitigen brustwärts gedreht sind (siehe Fig. 1); zugleich zeigt neben dieser Stellungsänderung der Horizontalschnitt jeder vorgeschrittenen

Fig. 1.

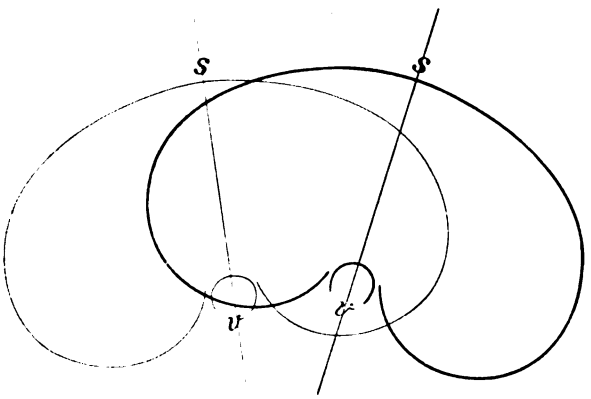

Seitliche Deviation und Rotation des skoliotischen Thorax.
v Scheitelwirbel. s Sternum.

Skoliose eine mehr weniger hochgradige Asymmetrie beider Thoraxhälften, die primär dadurch zustande kommt, daß die seitwärts strebenden skoliotischen Wirbel das Wachstum der vertebralen Rippenenden in asymmetrischem Sinne beeinflussen. In Fig. 2 ist diese mechanische Beeinflussung des Rippenwachstums durch die Wirbelskoliose auf dem dem Scheitelwirbel entsprechenden Horizontalschnitt schematisch veranschaulicht: in dem Maße, als der Wirbel (v.) stärker seitlich deviiert (in der Richtung des Pfeiles ×), übt er einen zunehmenden Druck auf die konvexseitigen, einen zunehmenden Zug auf die konkavseitigen vertebralen Rippenenden aus, wodurch es auf der Druckseite, d. h. also auf der konvexen Seite, zu einer Krümmungszunahme, auf der Zugseite, also auf der konkaven Seite, zu einer entsprechenden Krümmungsabnahme der hinteren Rippen-

Digitized by Google

partien kommt[1]). Indem sich die veränderten Druck- und Zugspannungen sekundär auch auf das Wachstum der vorderen Rippenpartien übertragen, kommt es schließlich zu jener hochgradigen Thoraxasymmetrie, wie sie auf Fig. 3 dargestellt ist, deren wesentlichstes Resultat die durch die konvexseitige Buckelbildung einerseits, die Abflachung und Verlängerung der konkavseitigen Rippen anderseits bedingte Ungleichheit beider Thoraxhälften ist. Die pathologisch-anatomischen Veränderungen am skoliotischen Thorax sind mithin das Resultat zweier ganz verschiedener Vorgänge, der sekundären Stellungsänderung einerseits, der Wachstumsstörung an den Rippen anderseits, von denen die erstere die Thoraxform als solche unbeeinflußt läßt, während die letztere die eigentliche Thoraxdeformität erzeugt.

Fig. 2.

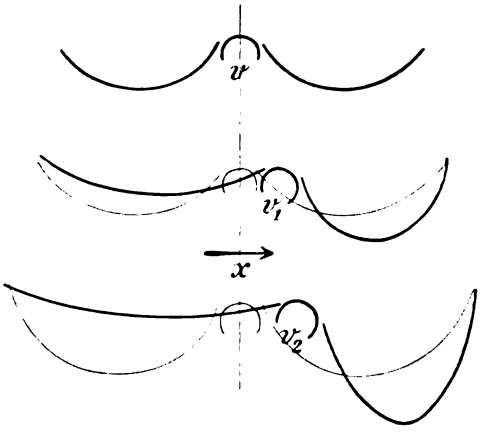

Mechanische Beeinflussung des Rippenwachstums bei der Wirbelskoliose (r_1, r_2) durch die asymmetrische Druck- und Zugspannung in der Pfeilrichtung X.

Fig. 3.

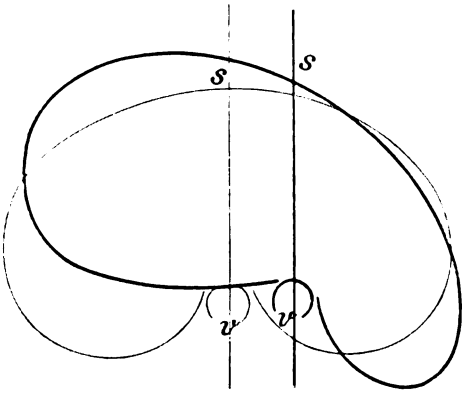

Die durch die mechanische Beeinflussung des Rippenwachstums bewirkte Thoraxasymmetrie.

Für die Redressionsfähigkeit des skoliotischen Thorax kommt beiden Vorgängen, die in Wirklichkeit Hand in Hand nebeneinander hergehen, eine wesentlich differente Bedeutung zu, indem die durch die Störung des Rippenwachstums bewirkte Thoraxasymmetrie der Re-

[1]) Hinsichtlich dieses Einflusses abnormer Druck- und Zugspannungen auf das Knochenwachstum verweise ich auf meine frühere experimentelle Arbeit: „Ueber die mechanischen Störungen des Knochenwachstums." Virchows Archiv B. 163, H. 2.

Digitized by Google

dression ungleich größere Widerstände entgegensetzt, als die seitliche Deviation und Rotation des Thorax als solche dies vermag. Letztere vermögen wir vielmehr durch die bekannten redressierenden Maßnahmen verhältnismäßig recht gut zu beeinflussen, und auf dieser Beeinflussung — sei es durch Extension der Wirbelsäule, sei es durch Detorsion des Thorax — beruht der Haupteffekt unserer Heilerfolge durch den redressierenden Gipsverband. Die Thoraxasymmetrie hingegen setzt, sobald sie erst einmal höhere Grade erreicht hat, unseren Redressierungsbestrebungen schwer überwindbare Hindernisse entgegen, und zwar ist es nicht sowohl der Rippenbuckel, der das Hindernis bildet, als der Widerstand der abgeflachten und entsprechend verlängerten konkavseitigen Rippen, der sich einer erfolgreichen Redression entgegensetzt: bei dem diagonalen Druck, den wir zur Redression des skoliotischen Thorax in der Richtung vom vorderen zum hinteren Rippenbuckel ausüben, ist der Redressionseffekt zum guten Teil davon abhängig, wie weit der Thorax in der druckfreien Richtung auszuweichen vermag; das wird leidlich der Fall sein, solange die Thoraxasymmetrie noch keine höheren Grade erreicht hat, solange also sowohl die vorderen konvexseitigen als die hinteren konkavseitigen Rippen ihre annähernd normale Biegung haben und durch Biegungszunahme in der druckfreien Richtung ausweichen können; je mehr aber mit der fortschreitenden Wachstumsstörung der Verlauf der hinteren konkavseitigen Rippen gestreckter wird und ihre Länge entsprechend zunimmt, um so schwerer werden sie dem Redressionsdruck nachgeben können, da dieser Druck die Rippen schließlich gar nicht mehr auf Biegung beansprucht, sondern direkt in ihrer Längsachse einwirkt. Dabei ist zu berücksichtigen, daß die konkavseitigen Rippen in dem Krümmungsscheitel einander fast zur Berührung genähert sind, so daß auch mit einem seitlichen Ausweichen kaum zu rechnen ist. Somit bilden diese Rippen bei jeder ausgeprägten Dorsalskoliose einen festen Strebepfeiler, gegen den auch der kräftigste Redressionsdruck relativ wirkungslos bleibt, abgesehen davon, daß er in der erforderlichen Stärke unmöglich auf die Dauer vertragen werden kann.

Die verlängerten und gestreckten konkavseitigen Rippen sind freilich nicht das einzige Hindernis für die Redression; viele andere Faktoren spielen hierbei ebenfalls eine wichtige Rolle, so die Elastizität des Thorax, das Alter des Patienten, Größe und Form des Rippen-

Digitized by Google

buckels usw., aber sie sind dasjenige Hindernis, welches wir auf operativem Wege eventuell am leichtesten und gefahrlosesten eliminieren können, und ich glaube, wenn zur Erhöhung der Redressionsfähigkeit des skoliotischen Thorax auf operativem Wege überhaupt etwas zu erreichen ist, so ist es eben durch die Resektion der konkavseitigen Rippen. Selbstverständlich können für diesen Eingriff nur solche Fälle in Betracht kommen, die außer der seitlichen Deviation und Rotation bereits erhebliche Grade der Thoraxasymmetrie aufweisen, was ja mittels der bekannten Skoliosenzeichner unschwer festzustellen ist.

Um einen einigermaßen nennenswerten Effekt zu erzielen, werden wir uns freilich nicht auf die Resektion der Scheitelrippe beschränken dürfen, sondern mindestens noch die beiden Nachbarrippen, in schweren Fällen aber eventuell auch 5—7 Rippen im ganzen resezieren müssen, doch genügt es, von jeder Rippe nur gerade soviel zu opfern, als je nach dem Grade der Thoraxasymmetrie zur Redression erforderlich erscheint; von der am meisten verlängerten Scheitelrippe werden wir dementsprechend ein etwas größeres Stück als von den Nachbarrippen fortnehmen müssen. Selbstverständlich werden wir im Interesse der Regeneration und des Wachstums ebenso die vertebralen Wachstumsknorpel als das Periost schonen, also etwa das Stück a—b (Fig. 4) der hinteren konkavseitigen Rippen subperiostal resezieren.

Fig. 4.

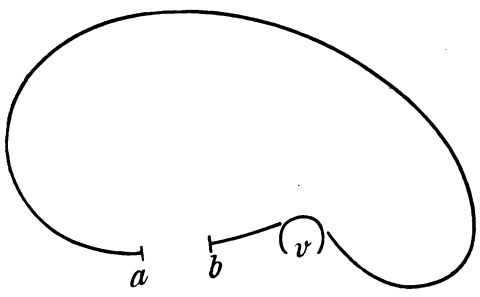

v Scheitelwirbel. *ab* Das von der konkavseitigen Scheitelrippe zu resezierende Stück.

Meine Herren! Ich würde Ihnen diesen auf pathologisch-anatomische Betrachtungen basierten Operationsplan nicht unterbreitet haben, wenn ich denselben nicht bereits in einigen Fällen praktisch erprobt und die daran geknüpften Erwartungen im wesentlichen bestätigt gefunden hätte; doch möchte ich gleich hinzufügen, daß mein Material noch zu gering ist, um bündige Schlüsse zu gestatten, und daß es weiterer Versuche bedarf, um über den praktischen Wert des Eingriffes ein sicheres Urteil zu gewinnen; ich will deshalb für heute nur einige wenige Bemerkungen über meine bisherigen Operationserfahrungen hinzufügen.

Digitized by Google

Es handelt sich um zwei Kinder im Alter von 4 resp. 8 Jahren, bei denen ich im November vorigen Jahres die Resektion der konkavseitigen Rippen ausgeführt habe; beide Kinder hatten eine sehr schwere rechtskonvexe Brustskoliose mit hochgradiger Thoraxasymmetrie und enormen Rippenbuckel, der bei dem jüngeren Kind, bei dem es sich wahrscheinlich um eine kongenitale Skoliose handelte, bereits kammartig zugespitzt war, während er bei dem älteren rachitischen Kind noch ziemlich bogenförmig verlief. Bei beiden Kindern war die Redressionsfähigkeit des Thorax minimal; weder ließ sich der Rippenbuckel nennenswert abflachen, noch gaben die konkavseitigen Thoraxpartien dem stärksten Redressionsdruck irgendwie nach, so daß ich mich im November vorigen Jahres zur versuchsweisen Resektion der konkavseitigen Rippen entschloß. Ich resezierte bei beiden Kindern je fünf Rippen subperiostal, und zwar Stücke von ca. 4—6 cm. Beide Kinder ertrugen trotz ihrer schweren Skoliose die in Chloroformnarkose ausgeführte Operation ausgezeichnet, obschon ich bei dem erstoperierten Kind bei der Operation das Mißgeschick hatte, die Pleura zu verletzen so daß das Kind auf der operierten Seite einen Pneumothorax akquirierte. Die Gefahr der Pleuraverletzung ist, da man bei fehlenden Pleuraverwachsungen operiert und die vom Rippendruck befreite Lunge sich sofort stark nach hinten zu entfaltet, scheinbar ziemlich groß; doch läßt sich, wenn man auf die starke Entfaltung der Lunge vorbereitet ist, eine Pleuraverletzung unschwer vermeiden, wie mein zweiter Fall beweist, bei dem die Operation völlig glatt und reaktionslos verlief. Der Effekt der Operation auf die Redressionsfähigkeit des skoliotischen Thorax war bei beiden Kindern unmittelbar nach der Operation ein frappanter; wie schon erwähnt, entfaltete sich die vom Rippendruck befreite konkavseitige Lunge sofort stark nach hinten, und bei diagonalem Redressionsdruck auf den vorderen und hinteren Rippenbuckel ließen sich die eingesunkenen konkavseitigen Rippenpartien mit überraschender Leichtigkeit fast bis zur Norm nach hinten vorwölben, ganz besonders, wenn die Redression bei gleichzeitiger Kopfextension geschah.

Weniger gut schien die Redressionsfähigkeit des Rippenbuckels durch die Operation beeinflußt, speziell bei dem jüngeren Kinde mit dem kammförmigen Buckel; doch dürfen wir auch in dieser Hinsicht von dem Eingriff nicht allzu Vieles erwarten; in erster Linie wird sich der unmittelbare Effekt der Operation nur in einer Ausgleichung der Niveau-

Digitized by Google

differenzen am Rücken durch Ausweitung der konkavseitigen Rippenpartien äußern, die Abflachung des Rippenbuckels muß der weiteren Redressionsbehandlung im Gipsverband überlassen bleiben, für welche aber durch die Operation die günstigsten Vorbedingungen geschaffen sind.

Leider habe ich bei beiden Kindern verabsäumt, das Operationsresultat durch sofortige Anlegung eines redressierenden Gipsverbandes zu fixieren — bei dem erstoperierten Kind verbot sich das freilich schon durch den Pneumothorax —, sondern habe erst nach erfolgter Wundheilung und Entfernung der Hautnähte am 8. resp. 10. Tage nach der Operation die Gipsverbände angelegt. Dabei ergab sich überraschenderweise eine weit weniger gute Redressionsfähigkeit, als unmittelbar nach der Operation; ich möchte das auf die erheblichen Muskelwiderstände schieben, die sich bei der offenbar recht schmerzhaften Redression des frisch operierten Thorax einschalten. Es wäre deshalb vorzuziehen, den ersten redressierenden Verband in Narkose anzulegen, am besten im unmittelbaren Anschluß an die Operation, und ihn zur Wundbehandlung mit einem entsprechenden konkavseitigen Fenster zu versehen.

Meine Herren! Meine Versuche sind, wie Sie sehen, keineswegs abgeschlossen, und ich bitte, diese Mitteilungen, die ich bereits selbst mit manchem Fragezeichen versehen habe, als durchaus vorläufige zu betrachten; immerhin glaube ich, daß sie auf dem spröden Gebiet der Skoliosentherapie einige hoffnungsvolle Ausblicke eröffnen, wenn auch nur in dem Sinne, unsere bisherigen Behandlungsmethoden zu erleichtern und zu ergänzen. Ich würde mich freuen, wenn meine Vorschläge auch von anderen nachgeprüft würden, doch möchte ich raten, dazu nicht gerade die allerschwersten und hoffnungslosesten Fälle zu wählen, ebensowenig erwachsene Skoliotiker, welche alle Brustoperationen erfahrungsgemäß ungleich schlechter ertragen, als Kinder; dazu kommt, daß wir eine Wachstumsstörung — eine solche ist ja die Skoliose — bekämpfen müssen, bevor das Wachstum abgeschlossen ist. Am ehesten würden sich also die schweren und mittelschweren Dorsalskoliosen junger Kinder mit zirkumskripten Rippenbuckel für die Operation eignen.

Digitized by Google

Literatur.

1. v. Volkmann, Rippenresektion bei der Skoliose. Berliner klin. Wochenschr. 1889, Nr. 50.
2. Hoffa, Operative Behandlung einer schweren Skoliose. Zeitschr. f. orthop. Chir. Bd. 4, 1896.
3. Tietze, Skoliose, behandelt mit Resektion des Rippenbuckels. Allgem. med. Zentralztg. Bd. 4, 1897.
4. Bade, Rippenresektion bei schwerer Skoliose. Zentralbl. f. Chir. 1903, Nr. 38.
5. Jaboulay, La Désternalisation. Progr. med., Nov. 1893.

Digitized by Google

XXXII.

Ueber die vorderen Stützpunkte des Fußgewölbes.

Von

Dr. **A. Schanz,** Dresden.

Mit 9 Abbildungen.

Meine Herren! Durch unsere Literatur zieht sich ein Streit über die vorderen Stützpunkte des Fußgewölbes. Die Diskussion erstreckt sich hauptsächlich darauf, ob die Köpfchen der äußeren Metatarsi oder die der inneren oder ob alle zusammen die vorderen Stützpunkte des Fußgewölbes sind.

Ich habe mir in der letzten Zeit, veranlaßt durch ein Referat in einem unserer Zentralblätter, die Sache auch einmal näher angesehen und bin zu einem Resultat gekommen, das, wie ich glaube, mitteilenswert ist.

Zunächst ist es nicht leicht, sich einwandfreies Material zu verschaffen. Denn was man sucht, das findet man! Man richtet so leicht das Material nach dem, was man sucht, zurecht. Ich habe als Unparteiischen den Anatomiediener gewählt. Ich habe aus meinem alten Skelett, das mir zu Hause in der Sprechstunde assistiert, das Fußskelett herausgenommen, an dem ich krankhafte Erscheinungen nicht sehen kann. Man hat dieses Skelett jedenfalls auch auf der Anatomie für normal gehalten und hat es so zusammengefügt, wie es in der Anatomie als normal gilt. Ich glaube, das ist ein ziemlich einwandfreies Zeugnis.

Befreit man dieses Fußskelett, ohne es sonst zu verändern, von den Zehenknochen, so sieht man die Köpfchen der Autotarsen, wenn man sie von oben her betrachtet, in einer Bogenlinie stehen. Auf die Horizontalfläche projiziert geben sie von einem rechten Fuß ungefähr eine Zeichnung, welche die Fig. 1 roh, aber charakteristisch wiedergibt.

Betrachtet man die Metatarsalköpfchen von vorn, so sieht man sie auch wieder in einer Bogenlinie stehen. Bei der Projektion auf eine

Digitized by Google

senkrecht stehende, quer vor dem Köpfchen vorüberziehende Ebene erhält man eine Figur, die der ersten recht ähnlich ist. Ich versuche, sie in Fig. 2 wiederzugeben. Sucht man eine dritte Projektion, indem

Fig. 1.

Fig. 2.

man das Präparat gerade von der Außenseite her betrachtet, so bekommt man wieder eine gebogene Linie. Dieselbe zeigt eine flache, nach abwärts gerichtete und nach vorn zu leicht aufgebogene Konvexität.

Fig. 3.

Fig. 4.

Aus dieser Betrachtung läßt sich schon eine wichtige Schlußfolgerung ziehen: die Köpfchen der Metatarsi, die unzweifelhaft die vorderen Stützpunkte des Fußgewölbes enthalten, stehen nicht in einer Ebene, sondern sie stehen im Raum. Nun, wie stehen sie im Raum? Die Kombination der drei Projek-

Digitized by Google

tionsfiguren gibt darauf die Antwort: Sie stehen auf der Mantelfläche eines Zylinders.

Das ist recht schön auf folgende Weise anschaulich zu machen. Ich habe mir den anderen Fuß von demselben Skelett genommen, habe das Fußgewölbe mit Plastilinmasse ausgefüllt, habe dann angefangen, zunächst vorn, wo die Köpfchen herunterkommen, wiegende Bewegungen zu machen (Fig. 3 u. 4) und bin nun allmählich weitergegangen, immer in der Linie, die mir durch die Metatarsalköpfchen

Fig. 5.

gegeben war, die unten aus der Plastilinmasse herausgucken. Sie sehen, wie ich da eine sehr schöne Zylinderfläche bekommen habe. Meine Plastilinmasse bildet einen großen Teil eines Zylinders, aus dessen Mantelfläche die Metatarsalköpfchen gerade herausleuchten (Fig. 5 u. 6). Und das Experiment zeigt, daß die Metatarsalköpfchen tatsächlich im Raum auf der Mantelfläche eines Zylinders stehen.

Was sagt uns das? Das sagt uns, daß der Streit, ob die äußeren oder die inneren Köpfchen die Stütze sind, daneben gegriffen hat. Alle Metatarsalköpfchen stützen vorn das Fußgewölbe, nur bei verschiedenen Phasen der Fußbewegungen in verschiedener Folge. Es rollt der

Digitized by Google

Fuß im Schritt nach vorn nacheinander über alle Metatarsalköpfchenweg. Wir erhalten damit die anatomische Erklärung für eine alte Beobachtung: für die Beobachtung, daß der Fuß sich im Schreiten abrollt. Eine Rollbewegung kann nur über eine Kugel- oder eine Zylinderfläche gehen. Bisher kannten wir am Fuß eine solche Fläche nicht. Meine Demonstration zeigt sie und weist sie als Zylinderfläche nach.

Der eigentümliche Bau des Fußskeletts, den ich Ihnen demonstrieren konnte, scheint mir auch auf manche Gebiete der Pathologie

Fig. 6.



klärende Lichter zu werfen. Ich will Ihnen dazu ein kleines Experiment vorführen.

Ich schneide mir ein Blatt Papier, das etwa die Breite eines Fußskelettes und reichlich die Länge eines Mittelfußes hat, so daß eine Schmalseite die Linie gewinnt, welche nach Fig. 1 die Köpfchen der Metatarsien geben (Fig. 7).

Wenn ich dieses Blatt Papier an der gegenüberliegenden Seite fasse und etwa wie einen Fächer zusammenbiege, so stellt sich seine schräg geschnittene vordere Umrandung etwa so ein, wie die Köpfchen der Metatarsi in meinem mit Plastilin aufgefüllten Fußskelett. Also

Digitized by Google

der vordere Rand des Papieres steht jetzt auch in der Mantelfläche eines Zylinders.

Fig. 7.



Ich kann nun mit diesem Papier dieselbe Rollbewegung machen, die unser Fuß beim Fortschreiten macht (Fig. 8).

Wenn man das tut, so macht man die Beobachtung,

Fig. 8.



daß dieses Blatt Papier in dieser Haltung erstaunlich viel Druck aushält. Wenn ich dagegen jetzt dieses Blatt Papier breit lege, so, wie es stehen würde, wenn die Köpfchen der

Digitized by Google

Metatarsi nicht vorn in der Mantelfläche stehen, sondern flach in einer Horizontalen liegen würden, so sehen Sie, daß das Blatt Papier schon durch die eigene Last gebogen wird (Fig. 9). Es wird auf Knickung und Biegung beansprucht, und diese Knickung und Biegung macht sich nicht zuerst vorn geltend, sondern ziemlich weit hinten an einer Stelle, welche am Skelett gegen die Basis der Metatarsen hin liegt.

Das scheint mir ein interessantes Licht auf eine Erkrankung

Fig. 9.



zu werfen, über deren Aetiologie wir heute noch keine genügende Erklärung haben, nämlich auf die Fußgeschwulst, die man bei den Soldaten so häufig beobachtet.

Sie wissen, meine Herren, daß bei marschierenden Soldaten, vor allen Dingen, wenn sie jung eingezogen sind, eine eigenartige Erkrankung auftritt, die von den Militärärzten als Fußgeschwulst beschrieben wird. Sie ist charakterisiert durch schmerzhafte Schwellungen, die bei leichten Formen nur über dem Mittelfuß liegen, sich aber auch über den ganzen Fuß verbreiten können. Bei diesen Schwellungen findet man röntgenologisch sehr häufig periostitische Erkrankungen und Frakturen in der Diaphyse der mittleren Metatarsen.

Digitized by Google

Niemand weiß, wie diese Frakturen entstehen.

Nun, meine Herren, diese Frakturen liegen gerade da, wo jetzt dieser Knick auf meinem Papier herauskommt, wenn ich das vordere Ende des Fußgewölbes aus seiner gewölbten Stellung herausnehme und in die flache Lage bringe.

Sollte das nicht auch der Mechanismus der Entstehung jener Mittelfußbrüche sein?

Bei einem langen, anstrengenden Marsch unter Mithilfe eines ungeeigneten Stiefels drückt sich das Quergewölbe des Fußes nieder, die Metatarsalköpfchen verlieren ihre Stellung in der Zylindermantelfläche, sie legen sich flach in die Horizontalebene. Nun ändert sich die mechanische Beanspruchung des Mittelfußskelettes in der Weise, wie wir es bei dem Experiment mit unserem Blatt Papier gesehen haben. Es tritt eine abnorme Knickungsbeanspruchung der Metatarsen auf und diese wuchtet, wenn es lange genug dauert, den Knochen durch, gerade wie wir einen Draht durch Hin- und Herbiegen zum Durchbrechen bringen können.

Wenn man dazu käme, diese Aetiologie für die Fußgeschwulst aufzunehmen, so würden sich daraus wieder sehr wichtige Gesichtspunkte für den Bau der Stiefel ergeben. Darüber, meine Herren, vielleicht ein anderes Mal.

Digitized by Google

XXXIII.

Ueber operationslose Behandlung schwerer Plattfüße.

Von

Dr. **H. Krukenberg,** Elberfeld.

Mit 6 Abbildungen.

Meine Herren! Ich habe vor 4 Jahren darauf hingewiesen, daß die Tragfähigkeit des Fußgerüstes bei derselben Belastung schwankt, je nachdem die Last im Scheitel des Gewölbes oder peripher nach vorne oder hinten auffällt. Man kann das sehr einfach an einem Modell demonstrieren (Fig. 1). Lege ich hier ein Gewicht in der Mitte auf, so bricht das Gewölbe zusammen. Lege ich aber dasselbe Gewicht mehr nach hinten oder vorne, so hält es stand (Fig. 2).

Fig. 1.

Dieses Verhalten läßt sich mathematisch leicht erklären. Nach der Fig. 3 können wir die im Scheitel des Gewölbes auffallende Schwerkraft S nach dem Parallelogramm der Kräfte teilen in S_I und S_{II}, und die so entstandenen Kräfte nach den Unterstützungspunkten verlegt wieder in je zwei Kräfte zerlegen, von denen die eine senkrechte (S_{III} und S_V) als Druck auf den Fußboden wirkt, während die andere (S_{IV} und S_{VI}) als Horizontalschub zur Geltung kommt und das Fußgewölbe abzuflachen sucht. Diesem Horizontalschub wird teils durch die Bänder des Fußskeletts, teils durch die Muskeln an der Fußsohle, die in unserem Modell das Gummiband repräsentiert, standgehalten. Die Muskeln

Digitized by Google

sind die Hilfstruppen, die unter normalen Verhältnissen nur dann in Aktion treten, wenn die Bänder einem übermäßigen Zuge ausgesetzt sind. Fällt nun aber die Schwerlinie nicht im Scheitel, sondern peripher im vorderen oder hinteren Teil auf, so läßt sie sich in zwei ihr parallele

Fig. 2.



Kräfte teilen, deren Summe der ursprünglichen Kraft glich und deren statisches Moment (Kraft mal Hebelarm) auf beiden Seiten gleich ist:

$$S_I + S_{II} = S$$

$$S_I \,.\, ab = S_{II} \,.\, b\,c \text{ (Fig. 4).}$$

Wir können danach die Schwerkraft in zwei neue Kräfte teilen, von welchen die eine S_I den Unterstützungspunkt schneidet und damit als Druck gegen den Fußboden zur Geltung kommt, während die andere in den Scheitelpunkt fällt und in der vorigen Weise weiter zerlegt

Fig. 3.

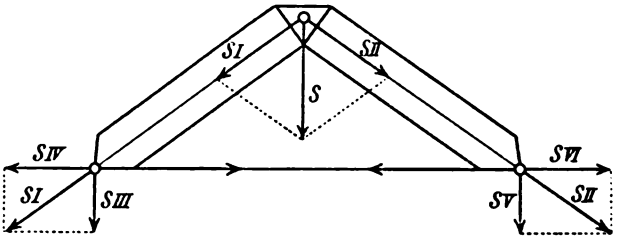

wird (Fig. 5). Diese letztere Kraft und damit die deformierende Kraft wird um so geringer, je weiter entfernt vom Scheitelpunkt des Fußgerüstes die Schwerkraft auffällt. — Fällt aber die Schwerlinie mit dem vorderen oder hinteren Unterstützungspunkt des Fußgerüstes zusammen, so ist ihre deformierende Kraft = 0, d. h. die Bänder und Muskeln der Plantarseite werden auf Zug überhaupt nicht beansprucht.

Auf diesen Erwägungen basierend hatte ich einen Schuh konstruiert, der den Patienten zwingt, beim Stehen die Rumpflast entweder

Digitized by Google

nach vorne oder nach hinten, nicht aber durch den Scheitelpunkt des Gewölbes auffallen zu lassen (Fig. 6). Der Schuh hatte eine Reihe technischer Fehler, vor allen Dingen war er anfänglich so konstruiert, daß der Fuß in Valgusstellung gedrängt wurde, dann aber war der Bügel fortwährend reparaturbedürftig. Ich habe dem Schuh daher die Form gegeben, wie Sie ihn hier sehen. Der Bügel ist an der Innenseite

Fig. 4.

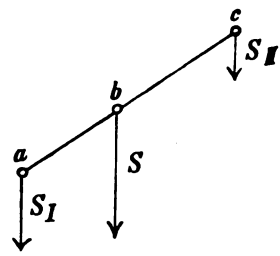

entsprechend höher gearbeitet und der Bezug des Bügels ist durch eine Schraubenvorrichtung leicht auswechselbar. Immerhin bleibt dem Bügelstiefel der Nachteil großer Schwere, auf Treppen und feuchtem Terrain kann der Patient nicht gut damit gehen. Ich bin deshalb einen Schritt weiter gegangen. Ich lasse die Patienten auf den Zehenballen gehen. Damit erreiche ich, daß das deformierende Moment

Fig. 5.

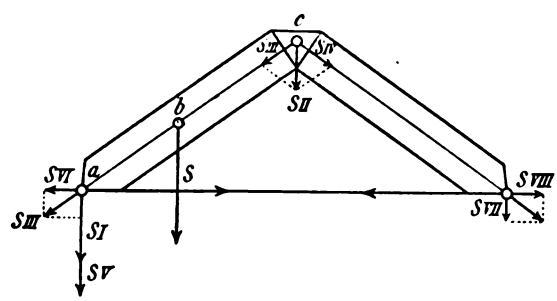

der Körperlast auf den Fuß vollständig ausgeschaltet wird. Aber das nicht allein. Beim Gehen auf den Zehen balanciert man auf der Fläche zwischen Zehenspitzen und Zehenballen. Dabei werden aber die Zehenmuskeln in eine fortwährende kräftige Aktion gesetzt und sie verstärken dadurch allmählich das Fußgewölbe. Wir haben also beim Zehengang den entgegengesetzten mecha-

Digitized by Google

nischen Effekt auf das Fußgewölbe, wie beim Auftreten auf der Sohle: das Fußgewölbe wird durch die Körperlast nicht abgeflacht, sondern im Gegenteil seine Wölbung vermehrt.

Ich möchte Ihnen nun einen Patienten vorführen, der vor einem Jahr mit hochgradigem fixierten Plattfuß in meine Behandlung kam. Er war damals wegen der Schmerzen vollständig arbeitsunfähig. Das Fußgewölbe war gänzlich aufgehoben. Es bestand starke Valgusstellung. Ueber dem Talusköpfchen waren dicke Schwielen. Ich legte nun nach einer Kokaineinspritzung in das Talonavikulargelenk einen Gipsverband in Spitzfußstellung an, in dem ich den Patienten umhergehen ließ. Patient war nun nicht imstande, in diesem Verbande stille zu stehen, er tänzelte fortwährend hin und her, und man sah dabei eine starke

Fig. 6.

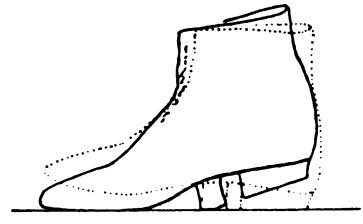

Innervation der Zehenbeuger. Zeitweise kam es zu einem schmerzhaften Krampfe in den Zehenbeugern, besonders in der großen Zehe. Ich habe so den Patienten 17 Wochen lang gehen lassen. Danach war die Valgusstellung verschwunden, das Fußgewölbe hatte sich wiederhergestellt. Patient wurde ohne Verband entlassen. Aber die Anspannung der Muskeln hat sich seitdem nicht verloren, Patient geht noch jetzt in starker Supinationsstellung. Es sieht beim Gehen aus, als ob er etwas Klumpfüße hätte. Er trägt gewöhnliche Stiefel ohne Einlage. Während er bei der Aufnahme Schwielen an der Innenseite über den Talusköpfchen hatte, hat er jetzt solche an der Außenseite der Fußsohle und läuft sich den äußeren Rand der Schuhe ab.

Ich will nun den Patienten sich ausziehen lassen und bitte Sie, seine Füße zu betrachten. Der Knickfuß ist vollständig aufgehoben, das ist für mich das Kriterium der Heilung, nicht die Höhe des Fußgewölbes, die individuell schwankt. An der Fußsohle können Sie noch einzelne unregelmäßige Knochenverdickungen palpieren, ein Beweis für die Schwere der überstandenen Deformität.

Digitized by Google

Meine Herren! Ich habe nun das gleiche Verfahren wiederholt in etwas milderer Form angewandt, indem ich den Patienten abnehmbare Lederhülsen in Spitzfußstellung gebe und sie mit diesen täglich einige Stunden im Hause umhergehen lasse — natürlich müssen sie gehen und stehen, Sitzen nützt nichts —, und ich habe gefunden, daß auch so das Fußgewölbe sich in überraschender Weise wiederherstellt.

Ich empfehle Ihnen daher das Gehen in Spitzfußstellung für geeignete Fälle, besonders aber auch für die Nachbehandlung der nach anderen Methoden operierten oder redressierten Fälle.

Digitized by Google

XXXIV.

Zur Therapie der schnappenden Hüfte.

Von

Dr. **Georg Müller,** Berlin.

Mit 1 Abbildung.

Ueber die schnappende oder schnellende Hüfte (Hanche à ressort der Franzosen) ist in letzter Zeit viel und fleißig gearbeitet worden. Besonders gute Veröffentlichungen verdanken wir zur Verth, Braun, Pupovao, Bayer, v. Brunn, Ebner, Gaugele, Hohmann, Mouchet, Preiser u. a. Sie alle wenden ihr Hauptaugenmerk der pathologischen Anatomie zu und haben außerdem ganz präzise Vorschriften bezüglich der Therapie gegeben. Bezüglich der Aetiologie herrscht, wenn man von den sogenannten „Kunstschnappern", das sind Leute, die beliebig ihre Hüfte schnappen lassen können, absieht, insofern Uebereinstimmung, als fast durchweg ein Trauma als ursächliches Moment angenommen wird. Nur ob dies Trauma die Glutäalmuskulatur, den knorpligen Pfannenrand oder den Maissiatschen Streifen trifft und verletzt, darüber gehen die Meinungen auseinander, ebenso auch über das Zustandekommen des Geräusches. Während die einen annehmen, daß der erkrankte M. glutaeus maximus oder der gelockerte Maissiat sche Streifen unter hörbarem Geräusch über den Trochanter weggleiten, nehmen andere eine partielle Luxation des Schenkelknopfes nach hinten über den durch das Trauma defekt gewordenen Limb. cartilagineus der Hüftpfanne an. Mir will scheinen, als ob Gaugele dem wahren Sachverhalt am nächsten kommt, wenn er ätiologisch zwei verschiedene Arten annimmt, und zwar 1. die schnappende Hüfte, hervorgebracht durch das Gleiten des Tractus cristo-femoralis über den Trochanter, 2. bedingt durch Veränderungen am hinteren Pfannenrande.

Unter letztere Art möchte ich den von mir beobachteten Fall,

Digitized by Google

den ich mir Ihnen vorzustellen erlaube, rubrizieren. Es handelt sich um ein 15jähriges Mädchen G. W. Hereditär nicht belastet. Normal geboren und normal entwickelt. Erkrankte in der Kindheit an der Leber, dann an Scharlach. In ihrem 14. Jahre zog sie sich beim Tragen einer sehr schweren Last eine Entzündung der linksseitigen Schultermuskulatur zu, derentwegen sie ein halbes Jahr ärztlich behandelt wurde. Gleichzeitig merkte Patientin beim Gehen das schnappende Geräusch in der linken Hüfte. Man geht wohl nicht fehl in der Annahme, daß dieselbe Schädlichkeit, welche die Schultermuskulatur anscheinend recht schwer traf, auch die gleichseitige Hüfte mitgetroffen hat. Letzteres wurde vielleicht übersehen, da die ganze Aufmerksamkeit der schmerzenden Schultermuskulatur zugewandt wurde. Patientin ist ein sehr frisches, muskulöses Mädchen. Beim Gehen vernimmt man ein von der linken Hüfte herrührendes, mehrere Meter weit hörbares, schnappendes Geräusch. Die aufgelegte Hand fühlt eine starke Erschütterung der linken Beckenseite, gleichzeitig wölbt sich die Trochantergegend etwas stärker vor und der hinter dem Trochanter fest aufgesetzte Finger hat die Empfindung, daß er vom Trochanter nach rückwärts gedrängt wird. Das Röntgenbild fällt vollkommen negativ aus. Patientin klagt darüber, daß sie sehr leicht ermüde, Schmerzen in der Hüfte habe und durch das ständige Geräusch stark belästigt werde.

Therapeutisch wird von allen Autoren übereinstimmend ein operativer Eingriff empfohlen, die meisten plädieren mit einzelnen Variationen für ein Vernähen des vorderen sehnigen Randes des Musc. glutaeus maximus und des Maissiatschen Streifens an das Periost oder die Muskelansätze des Trochanter major mit nachfolgenden Fixationsverbänden, nur Braun hat einmal das fehlende Labium glenoidale durch Aufmeißlung und Aufrichtung des hinteren Pfannenrandes ersetzt.

In meinem Falle stieß ich bezüglich eines operativen Eingriffes auf Schwierigkeiten seitens der Mutter und versuchte deshalb mein Heil zunächst in Anwendung einer Bandage. Ausgehend von der Erwägung, daß der Hüftkopf beim Gehen nach hinten ausweicht und dadurch ein Ueberspringen des vorderen Glutäalrandes sowie des Maissiatschen Streifens über den Trochanter bedinge oder zum mindesten begünstige, versuchte ich, den Kopf an dem Ausweichen nach hinten beim Gehen zu verhindern. Ich suchte dies in folgender Weise zu erreichen: Ich gab der Patientin ein gut angepaßtes Stoffstahlkorsett. Auf der kranken Seite brachte ich eine kurze vertikale

Digitized by Google

Schiene an, welche unten dreikantig gepolstert war und sich fest in die retrotrochantere Furche einpaßte. Diese Schiene ist federnd gearbeitet und drückt sich mittels ihrer Federung fest in die genannte Furche hinein. Am unteren Ende der Schiene ist ein Messingknopf angebracht, an welchen ein Gurt geknöpft wird, der um den Oberschenkel herumführend die Schiene noch fester in die Furche hineinpreßt. Den in der Abbildung wiedergegebenen Gurt habe ich, um Einschnürung zu vermeiden, dann durch einen wesentlich breiteren ersetzt.

Der Erfolg hat meine Erwartungen nicht getäuscht. Das schnappende Geräusch blieb beim Gehen sofort aus. Die Bandage wurde nun ca. 6 Wochen getragen, ohne daß das Schnappen auch nur ein einziges

Mal verspürt wurde. Dann ließ Patientin eigenmächtig zeitweise die Bandage weg und berichtete, daß das Schnappen nur gelegentlich und besonders bei sehr großen Schritten auftrete, beim gewöhnlichen Gehen zeige es sich nicht mehr. Das Allgemeinbefinden und besonders die Stimmung der Patientin hatten sich ganz auffällig gebessert. Ich ließ die Bandage noch weiter tragen und ein nach mehreren Wochen gemachter Versuch, ohne Bandage zu gehen, zeigte, daß das Schnappen nicht mehr auftrat.

Patientin trägt die Bandage nun ca. 4 Monate. Das schnappende Geräusch tritt nicht mehr auf, gleichgültig ob sie mit oder ohne Bandage geht. Vor einiger Zeit zeigte es sich nur noch hin und wieder, wenn sie sich ohne Bandage stark beugte, aber auch dies ist seit einigen Wochen weggeblieben. Zurzeit klagt sie noch über zeitweilig besonders bei Ueberanstrengung auftretende Schmerzen in der Hüfte.

Digitized by Google

Ob dieses beschriebene Verfahren verallgemeinert werden darf, und ob es berufen ist, das operative zu ersetzen und zu verdrängen, kann ich selbstverständlich auf Grund dieser einen Beobachtung nicht angeben, wohl aber wäre dies der Fall, wenn andere Beobachter zu demselben Resultat kommen sollten wie ich im vorliegenden Falle. Ex juvantibus scheint im vorliegenden Falle der Schluß berechtigt, daß das Phänomen durch ein ruckweises Heraus- und Hereingleiten des Hüftkopfes aus der Pfanne bedingt ist, und wahrscheinlich hat dies wiederum seinen Grund in einer Verletzung des hinteren knorpligen Pfannenrandes. Ebenso ist die Möglichkeit vorhanden, daß der vordere Glutäalrand und der Maissiatsche Streifen bei dem zweifellos stattgehabten Trauma gedehnt und gerissen sind; freilich sind dies nur Vermutungen, da das Röntgenbild weder über das eine noch das andere irgendwelche Aufschlüsse gibt. Die Heilung durch die von mir angewandte Bandage wäre dann so zu verstehen, daß durch dieselbe das Herausgleiten des Hüftkopfes verhindert wurde und so der hintere Knorpelrand sowohl als auch die in Frage kommenden Weichteile, vor den ständigen Insulten geschützt, nunmehr Zeit fanden, sich zu regenerieren.

Digitized by Google

XXXV.

Die Frakturen des Femurhalses und ihre Beziehungen zur Coxa vara.

Von

Prof. Dr. **H. Turner,** Petersburg.

Mit 3 Abbildungen.

Meine Herren! Wenn ich mir die Freiheit nehme, vor einer so zahlreichen Versammlung so hervorragender Fachgenossen ein Thema zu berühren, das von so vielen namhaften, vorzugsweise deutschen Chirurgen und Orthopäden besprochen worden ist, so geschieht es nur deswegen, weil ich in der außerordentlich großen Literatur der Frage, und auch in meinen eigenen klinischen Beobachtungen, bis jetzt aus dem Gebiete der geheimnisvollen Verkrüpplungen des Schenkelhalses bei Kindern und jugendlichen Individuen immer noch vieles für mich Unklare finde. Seit vier Jahrzehnten schon verdanken wir K o c h e r die Bezeichnung Coxa vara; es kam ein Kunstausdruck auf, der eine besondere pathologisch-anatomische Form einer Deformität des oberen Femurendes in sich schließt. Das pathologische Wesen des Grundprozesses, der zu dieser Deformität führt, blieb anfangs in hohem Grade unbestimmt, und man kann sagen, daß die weiteren klinischen Untersuchungen sich die ganze Zeit um die anfänglich hervorgehobene Endform der Deformation des oberen Femurendes zentrierten. Vielleicht trug das neugeschaffene Wort Coxa vara selbst dazu bei, unsere Aufgabe beim Studium der pathologischen Formen, die in der Reihe der Hüftgelenkerkrankungen auftauchten, zu erschweren. Heutzutage ist man bemüht, präzise Typen der Schenkelhalsverkrümmungen nach angeborenen Mißbildungen, Rachitis, Trauma usw. zu schaffen. Dank den Röntgenstrahlen ist die Kasuistik der letzten Jahre, was Coxa vara anbelangt, kolossal angewachsen. Und doch muß man gestehen,

Digitized by Google

daß die Schattenbilder nur zu oft subjektiv gedeutet werden, was dem faktischen Befund weniger entspricht, als es wünschenswert wäre, und eventuell die wirkliche Erkenntnis des Leidens auf Abwege leitet.

Natürlicherweise fehlt es immer ad hoc an pathologisch-anatomischem Material, und nur einzelne bei Resektionen gewonnene Präparate konnte man als Grundlage zu soliden Untersuchungen verwenden. Trotz großen Interesses für die „Coxa-vara-Frage", die an und für sich nur einen kleinen Abschnitt der orthopädischen Chirurgie darstellt, sind die Akten darüber noch lange nicht geschlossen.

Wie bekannt, waren die ersten Untersuchungen über Coxa vara von Kocher und Müller nur auf jugendliche Individuen beschränkt. Heutzutage ist die Kasuistik juveniler Verkrümmungen des Collum femoris, im Vergleich mit der Menge solcher Fälle im frühen Kindesalter, eine minimale, daher ist auch der Schwerpunkt der Frage auf das Kindesalter versetzt worden.

Die Untersuchungen Sprengels lüfteten das geheimnisvolle Gewand dieses ursprünglich von Kocher beschriebenen Leidens des Jugendalters. Durch äußerst genaue, skrupulöse mikroskopische Untersuchungen zeigte er, daß den uns unbekannten Schenkelhalsdeformitäten eine Fraktur im Bereiche des jungen zarten Knochengewebes, das an die Epiphysenfuge grenzt, zugrunde liegt.

In den Fällen Sprengels ging die Bruchlinie von oben nach unten und wieder lateralwärts ab, so daß ein kleines dreieckiges Stück der Spongiosa des Schenkelhalses mit der abgebrochenen Epiphyse an der unteren Peripherie der letzteren im Zusammenhange blieb.

Hier muß nun bemerkt werden, daß Kocher, der Autor des neuen Kunstausdruckes „Coxa vara", selbst anfangs gar nicht geneigt war, die von ihm beschriebene Schenkelhalsdeformität mit dem Folgezustande der genannten Verletzung der Epiphysenlinie zu identifizieren.

In seinem grundlegenden Werke über Knochenbrüche beschreibt er Fälle von traumatischer Epiphyseolysis, die wesentlich den von ihm besprochenen Fällen der Coxa vara adolescentium ähnlich sind; im Falle einer Resektion, die einen Monat nach authentischem Trauma gemacht worden ist, war die Dislokation des Schenkelkopfes genau nach dem Typus der Coxa vara. Kocher erwähnt hier nur ganz kurz eine engumschriebene Erweichung des unteren Teiles des Schenkelkopfes analog den Verhältnissen bei Coxa vara. Es ist mir unmöglich, die lange, unabsehbare Reihe von Verfassern anzuführen, die durch umfangreiche Kasuistik bewiesen haben, daß Verletzungen im Bereiche

Digitized by Google

des epiphysären Schenkelhalses sehr häufig als Folgen einer Verletzung auftreten. Es möge mir gestattet sein, mich nur auf die Werke Hoffas, Joachimsthals, Lorens', Royal Whitmanns, Rammstedts und vieler anderer zu berufen. Wir verfügen zurzeit über ein derartig großes kasuistisches Material, daß man die alte Auffassung über die ausschließliche Prädisposition des Greisenalters zu Schenkelhalsverletzungen in entschiedener Weise fallen lassen kann. Lorens hat ganz recht, wenn er sich wundert, wie beim Studium der Coxa vara statica uns nicht das Bild der längst bekannten Schenkelhalsfraktur in den Sinn gekommen war, denn letzteres gibt uns genau das gleiche Bild. Lorens' Meinung nach ist der Abriß der Kopfkappe eine spezielle Form der Fractura colli femoris im Jünglingsalter.

Im Laufe der Zeit kommen wir mehr und mehr zu der Ueberzeugung, daß das früheste Kindesalter von der in Rede stehenden Schenkelhalsverletzung nicht verschont bleibt und sogar ihr vielleicht eher anheimfällt, als das jugendliche Alter. Indem wir diese Tatsache im vollen Umfange anerkennen, können wir uns gegenwärtig noch nicht klare Rechenschaft geben über einige exquisite Eigentümlichkeiten dieser Verletzung, die sich aus dem anatomischen Bau dieses Skelettabschnittes ergeben. Vor allem sei hier erwähnt, daß in der Anamnese solcher Fälle es häufig sehr schwer ist, im Trauma einen Anhaltspunkt zu finden. Aber auch in diesem Sinne kommt es zu einer Aufklärung in unseren Vorstellungen. Nach Sprengels Vorbild läßt sich sehr oft bei sorgfältiger Untersuchung das primäre Moment der Erkrankung ausfindig machen. Sehr viele geben zurzeit zu, daß das Trauma, welches die Schenkelhalsverletzung beim Kinde verursacht, nicht mit dem verglichen sein darf, welches zur Schenkelhalsfraktur beim Erwachsenen oder gar beim Greise führt. Es bleibt sehr oft ganz unbemerkt vom Kinde oder von seinen Eltern. Mit der unbekannten Entstehungsursache verlaufen nun schleichend die konsekutiven pathologischen Veränderungen, welche die finale Form der Senkung des Schenkelkopfes und seine Luxation nach hinten bis zum Ausfalle statischer Funktion und Erscheinen charakteristischer Bewegungseinschränkung nach sich ziehen. Zweifelsohne hebt sich die traumatische Epiphyseolyse, wenn man sie so nennen darf, jetzt so schroff unter den dem Kindesalter eigentümlichen Verletzungen hervor, daß man sie von anderen angeborenen oder erworbenen Affektionen des oberen Schenkelendes bei Kindern, welche zu Deformationen von mehr oder minder ähnlichem Typus führen, absondern muß.

Digitized by Google

Das Hüftgelenk scheint das einzige Gelenk zu sein, hinsichtlich dessen wir uns Schwierigkeiten geschaffen haben durch den Versuch, verschiedenartige pathologische Vorgänge unter einen künstlich aufgestellten Typus der Deformation der äußeren Form des oberen Schenkelendes zu bringen. Dies können nur jene besonderen statischen Verhältnisse rechtfertigen, unter denen dieser Skelettabschnitt steht, sowie die anatomischen Besonderheiten des Aufbaues der endgültigen Form des Schenkelhalses und -kopfes.

Dem ausgesprochenen Gedanken kann man beitreten, denkt man sich in die allmählich fortschreitenden Phasen ein, die im Uebergange des Knorpelaufbaues des Schenkelkopfes und -halses zur Verknöcherung und in der Art und Weise der Bildung der Epiphysenlinie bei Stellung des Collum femoris unter seinem Winkel und bei beständiger Belastung beobachtet werden.

Einem, der die Literatur über die Coxa-vara-Frage übersieht, muß in die Augen springen, wie wenig Beachtung die anatomische Seite der Frage neben dem kolossalen Material aus dem klinischen und röntgenologischen Gebiet findet.

Und doch birgt der Prozeß der Arbeit innerer Kräfte am Aufbau, der diesem Knochenabschnitt nur in endgültiger Form die so zweckmäßige Festigkeit verleiht, so viel Interessantes.

Experimentelle Untersuchungen über Verletzungen des Schenkelhalses bei Kindern sind gleichfalls sehr dürftig, wohl aus der Schwierigkeit, sich Kinderleichen zu verschaffen. Die in beschränkter Anzahl angestellten Versuche Rammstedts geben jedoch sehr lehrreiche Daten.

Wir sehen bei ihm die Frakturenformen reproduziert, in deren Typus das Gros der Epiphyseolysen des Kindesalters paßt. Er schreibt, daß er „eine Fraktur erzeugte, welche zwar in der oberen Zirkumferenz der Epiphysenlinie einsetzte, aber dann parallel zum Verlauf des Schaftes den Hals bis zum Adam schen Bogen durchsetzte".

Betrachtet man aufmerksam eine große Zahl Röntgenbilder der Epiphyseolysen bei Kindern, so überzeugt man sich, daß die Bruchlinie, die anfangs von oben nach unten und dann lateralwärts vom Epiphysenknorpel geht und vom unteren Teile des Schenkelhalses ein dreieckiges Knochenstück abschneidet, sich stets wiederholt. Die von Sprengel bei Jünglingen beschriebene Linie kommt zweifellos auch bei Kindern wieder; sie geht durch die von Ollier präzis angegebene Region juxta-épiphysaire.

Digitized by Google

Es ist nicht schwer, sich die Beständigkeit dieser Linie zu erklären, wenn man den Schliff eines Kinderknochens ins Auge faßt. Deutlich sehen wir die Schicht des jungen, zarten Knochens neben der Epiphysenlinie und einen dreieckigen Abschnitt desselben an dem unteren Teil des Schenkelhalses; der letztere Abschnitt entsteht infolge besonders raschen Wachstums des unteren Teiles des Schenkelhalses. In den frühen Stufen des Kindesalters sehen wir also den Schenkelkopf, der sich nur auf die Druckbalken stützt, welche aus dem Sehnenhalse zum Knochenkerne des Kopfes ausgehen, und der einem dem Schafte lose aufsitzenden Pilzhut gleicht.

Die auf meinen Vorschlag von meinen Assistenten Dr. Albrecht und Dr. Lawroff an Kinderknochen gemachten Experimente gaben die Möglichkeit, in ganz unzweideutiger Weise die von mir angeführten Frakturen zu reproduzieren, obgleich es schwer war, Bedingungen, welche denen am Lebenden entsprechen, zu schaffen. Die Frakturen wurden an Präparaten des oberen Schenkelendes produziert, die mit einem Teil des Beckens von der Leiche ausgelöst wurden. Der Schlag fiel auf den Schenkel in der Richtung der Diaphysenachse.

Fig. 1.

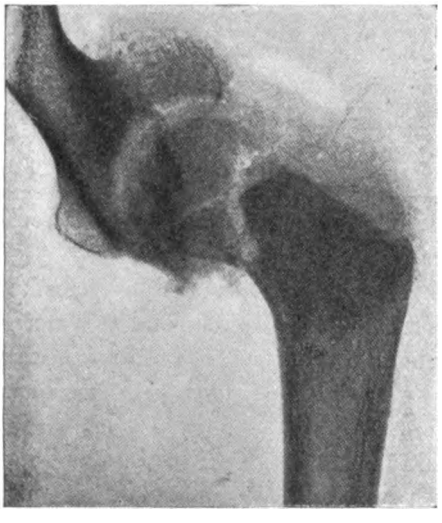

Das beigefügte Röntgenogramm (Fig. 1) zeigt in klarer Weise die Resultate, welche recht typisch genannt werden können. Man erhält ein Bild, das an die zahllosen Röntgenbilder der Coxa vara traumatica erinnert.

Dies Bild bietet, könnte man sagen, eine genaue Kopie des von Dr. Peltesohn angeführten Falles, der zu den Collumfrakturen gerechnet wird. Ich möchte noch mehr sagen. Wenn ich unsere Röntgenbilder betrachte, so erinnere ich mich an die von Helbing unter dem Namen Fissura congenitalis beschriebene Linie.

Geben wir uns die Mühe, auf unsere Präparate einen Blick zu werfen, so sehen wir, daß der Sachverhalt lange nicht so einfach ist,

Digitized by Google

wie man es auf Grund des Röntgenogramms annehmen könnte. Im Anschluß an die Knochenverletzung sehen wir noch den Riß des den Schenkelkopf bedeckenden Knorpels. Wir müssen natürlich den Umstand in Betracht ziehen, daß die Bedingungen, unter welchen wir unsere Frakturen an den Präparaten gewannen, viel gröber waren als jene, unter denen es zu Verletzungen am Lebenden kommt. An Knochen, die zu den ersten Lebensjahren gehören, kann keine Rede von Gewinnung diesbezüglicher Verletzungen sein, denn in diesem Alter stellen Caput, Trochanter major und der obere Teil Colli femoris eine zusammenhängende Knorpelmasse dar. Erst nach der Abgrenzung des Caput vom Collum durch eine deutliche Epiphysenlinie, d. h. zum 5. oder 6. Lebensjahre, kann man typischen Verletzungen begegnen, um die sich die Coxa vara traumatica gruppiert.

Die an aus vorgerückterem Alter stammenden Knochen angestellten Versuche zeigen die Möglichkeit, Verletzungen zu gewinnen, die mehr unter die Bezeichnung der Schenkelhalsfraktur passen. Hier kann die Bruchlinie lateral von dem Druckbalkenbündel durchgehen. Um solche Verletzungen zu erhalten, sind größere Kraft und solche künstliche Bedingungen notwendig, denen wir im täglichen Leben nicht begegnen. Zu den Besonderheiten der Coxa vara traumatica gehört bekanntlich ihre Entstehung aus Ursachen, die oft kaum bemerkt werden. Es ist bekannt, wie schwer es manchmal ist, in der Anamnese einen Hinweis auf das Trauma zu finden. Heutzutage können wir schon in positiver Weise sagen, daß die unmittelbaren funktionellen Störungen nach traumatischer Epiphyseolyse häufig so gering sind, daß sie aus dem Gedächtnis der Kranken schwinden.

Um dieses zu erklären, will ich noch einiges hinzufügen. Ich stimme überaus mit Rammstedt und anderen Autoren überein, welche der Meinung sind, daß das Trauma so leicht sein kann, daß es nur zu Lockerung der Epiphysenlinie führt, die weitere Belastung oder ein neu hinzukommendes Trauma können die Verlagerung des Schenkelkopfes nach unten vollenden. Ich meine aber, daß es anatomische Verhältnisse gibt, welche der heftigen Epiphysenverlagerung selbst bei vollständiger Fraktur in der Region juxta-épiphysaire vorbeugen können.

Das aufmerksame Studium des Aufbaues des Hüftgelenkes kann uns manche Aufschlüsse darüber geben. Eröffnet man die Gelenkkapsel, so sieht man an der hinteren Fläche des Collum eine feste Falte des Synovialüberzuges, die uns an das Ligamentum alare genu erinnert

Digitized by Google

(Fig. 2). Gleich einem festen Bande zieht sich diese Falte vom Trochanter minor bis zum Knorpelrande des Caput. Hinter dieses Band geht frei eine breite Sonde durch. Ein analoges Band befindet sich oben zwischen dem Trochanter major und dem Caput. Reste dieser bei kleinen Kindern scharf ausgeprägten Bänder findet man auch bei Erwachsenen. Bei experimentellen Frakturen sahen wir stets, daß diese Bänder heil blieben und jede Verlagerung gänzlich verhinderten.

Ich bin der Meinung, daß das erste dieser Bänder, das sich vom Trochanter minor zum Caput an der hinteren Fläche des Collum zieht, eine große Rolle in der Verlagerung des Schenkelkopfes nach hinten spielen kann, d. i. in der Entstehung eines von den kardinalen Symptomen der Coxa vara. In den Handbüchern der Anatomie übergeht man diese Falten mit Stillschweigen. Trotzdem kann man denken, daß sie keine geringe Aufgabe in der Befestigung des kindlichen Schenkelhalses tragen.

Fig. 2.

Indem ich meine kurze Mitteilung abschließe, will ich nur neue Wege für das weitere Studium der Läsionen des Schenkelhalses im Kindesalter weisen. Da ich öfter Fälle von traumatischer Coxa vara bei Kindern beobachte, kann ich nicht die Möglichkeit einer pathologischen Prädisposition des lädierten Knochens auf der Basis der Rachitis oder irgendeiner anderen Schwächung der Knochenstruktur ableugnen. Aber ich neige mich nicht zu dem Gedanken, daß die Rachitis unbedingterweise der Epiphyseolyse, der wir so oft begegnen, zugrunde liegt.

Mir stehen zwei Femora zur Verfügung, welche einem erwachsenen Rachitiker gehörten. Die beiden Knochen sind stark verkrümmt. Auf der einen Seite ist eine Verminderung des Schenkelhalswinkels zu sehen (Coxa adducta), auf der anderen dieselbe Verbiegung mit einer Ablösung der Epiphyse und Verschiebung derselben nach unten.

Was den Versuch betrifft, eine Grenze zwischen traumatischer Coxa vara bei kleinen Kindern und der kongenitalen zu ziehen, wie es Schwarz tut, so kann ich ihm nicht beistimmen. Rufe ich mir den

Digitized by Google

Modus der Bildung des kindlichen Schenkelkopfes aus dem Knorpel ins Gedächtnis, so fällt es schwer, sich das Vorhandensein einer kongenitalen Fissur vorzustellen. Auch die Helbing sche Linie scheint mit jener Linie ganz identisch zu sein, längs welcher es zum Abriß des Epiphysenkopfes kommt. Wie dem auch sein mag, es ist nicht erlaubt, positive Schlüsse, die sich nur auf Röntgenbilder gründen, zu ziehen.

Zum Schlusse erlaube ich mir, einige auf mein Thema bezügliche Präparate zu demonstrieren: einen typischen Fall von Coxa vara adolescentium (Kochers Typus, Fig. 3), einen Schenkelkopf eines Jünglings, den wir bei Operation einer Pseudarthrose gewonnen haben. Auf dem letzten Präparate sieht man eine Bruchlinie, die uns genau an diese Linie bei traumatischer Coxa vara bei Kindern erinnert. Hier sieht man das dreieckige Schenkelhalsstück, das mit dem Schenkelkopf zusammenhängt.

Fig. 3.

Obgleich die Literatur der Coxa vara in den letzten Jahren ungeheuer gewachsen ist und beinahe zahllose kasuistische Mitteilungen über dieses Thema erschienen sind, ist noch manches Unklare auf dem Gebiete der geheimnisvollen Verkrüpplungen des Schenkelhalses bei Kindern und jugendlichen Individuen zu finden. Die Ursache davon ist die Tatsache, daß das dazu gehörige pathologisch-anatomische Material sehr spärlich ist, und nur einzelne bei Resektionen gewonnene Präparate konnten als Grundlage zu soliden Untersuchungen verwendet werden. Sprengel lüftete das geheimnisvolle Gewand der Kocherschen Coxa vara, indem er zeigte, daß es sich um eine Fraktur nahe der Epiphysenfuge im Bereich des jungen Knochens des Halses handelte. In Sprengels Beschreibung sieht man die Frakturlinie erst parallel der Epiphysenlinie, dann lateralwärts gehen, so daß ein dreieckiges Stück des Knochens bei dem abgesprengten Epiphysenkopf unten hängen bleibt.

Wenn man die zahllosen Schattenbilder der Coxa vara traumatica bei Kindern aufmerksam betrachtet, so sieht man auffallend oft den

Digitized by Google

Epiphysenkopf mit diesem charakteristischen Dreieck zusammen abgesprengt. Ein typisches Bild der Verhältnisse eines Kopfabrisses im frischen Stadium findet man in einer neuesten Arbeit von Dr. Peltesohn[1]), der aber diesen Fall als Fraktur behandelt. Man könnte sagen, daß die Helbingsche kongenitale Fissur, die Dr. Schwarz[2]) in seiner Arbeit über kongenitale Coxa vara schematisch reproduziert, ganz identisch ist mit der oben besprochenen Linie.

Es ist schon lange her, daß Ollier von einer Fraktur des Collum femoris schrieb unter dem Namen Entorse juxta-épiphysaire. Die Tatsache ist, daß bei Trauma eine Durchtrennung der neugebildeten Spongiosa des Collums leichter geschieht, als ein Abriß des Kopfes im Bereich des Epiphysenknorpels. Indem aber aus dem unteren Umfange des Collums schnelleres Knochenwachstum hervorgeht, schneidet die Bruchlinie, welche an der Grenze zwischen hartem, vollständig formiertem und weichem Knochen vorbeigeht, ein dreieckiges Stück ab, welches mit der Epiphyse in Zusammenhang bleibt.

Experimentelle Untersuchungen über diese Frage sind sehr sparsam, weil kindliche Leichen schwer zu haben sind. Rammstedt[3]) hat aber an zwei Experimenten die obige Tatsache bestätigt. Nach meinem Vorschlage haben meine Assistenten Lawroff und Albrecht die Sache von neuem untersucht, und es gelang ihnen, an 10 Präparaten die oben beschriebene Fraktur 5mal zu erzeugen. Es ist selbstverständlich, daß man ein positives Resultat nur an Knochen gewinnen kann, die das Alter von 4—5 Jahren überschritten haben.

Wenn Epiphyse, oberer Teil des Halses und Trochanter major aus einem ganzen Stück Knorpel besteht, ist von einer Trennung des Halses nicht zu sprechen. Bei den genannten Experimenten gelang es meinen Assistenten, mit einem Hammerschlag der Diaphyse entlang die typische Frakturlinie, wie sie im Peltesohnschen Falle vorgebracht ist, zu reproduzieren. Man erzeugt die Helbingsche Fissur ganz, wie sie von Schwarz gezeichnet wird.

Wenn man den größten Teil der bekannten Coxa vara bei Kindern als Resultat einer Schädigung des Collums anzunehmen bereit ist, so bleibt doch eine Eigentümlichkeit, die im Wege steht bei der finalen Entscheidung der interessanten Frage. Es ist schwer zu verstehen, wie manchmal in der Anamnese der kindlichen Coxa vara traumatica

[1]) Zeitschr. f. orthop. Chir. Bd. 28, S. 509.

[2]) Bruns' Beiträge Bd. 87 u. 88.

[3]) Archiv Langenbeck 1900.

Digitized by Google

keine Data über Trauma zu finden sind. Es bleibt ein Rätsel, warum Kinder mit einem frisch lädierten Collum femoris herumgehen können. Wir müssen betonen, daß die Anatomie des Hüftgelenks hier manches zur Aufklärung der Sache geben kann. Es ist bisher angenommen worden, daß das Periost des Collums hier eine große Rolle spielt. Betrachtet man aber ein geöffnetes Hüftgelenk, so sieht man eine starke Synovialfalte, welche an der hinteren Peripherie des Halses in der Direktion vom Trochanter minor zum knorpligen Umfange des Kopfes zieht. Diese Falte erinnert uns an eine Plica alaria des Knies; unter ihr kann man eine breite Sonde durchschieben. Am oberen Teile des Collums zieht sich eine ähnliche starke Falte vom Trochanter major zum Kopfe. Bei unseren experimentellen Frakturen blieben diese Falten unbeschadet und hielten die Fragmente in festem Zusammenhang. Es ist kein Wunder, daß die erste von den zwei obengenannten Fällen dazu helfen kann, den abgelösten Kopf nach hinten zu rotieren, also ein Symptom hervorzubringen, welches für die Coxa vara der Jugend so charakteristisch ist. Man muß annehmen, wie es auch R a m m s t e d t tut, daß es oft keine traumatische volle Trennung des Halses gibt, aber nur eine Lockerung im „juxtaepiphysären" Gebiete! Dann wirkt die statische Belastung als allmählich deformierende, indem die genannten Ligamente eine dirigierende Wirkung zeigen.

Bei der Berücksichtigung der anatomischen Verhältnisse des normalen Hüftgelenks und nicht nur bei der Betrachtung der Schattenbilder kann man näher zur pathologisch-anatomischen Grundlage der Coxa vara kommen. Ich bin nicht der Meinung, daß Rachitis als prädisponierendes Moment des Traumas des Collums zu suchen ist.

Ich besitze Präparate von zwei rachitischen Femura, einem erwachsenen Subjekt gehörig; auf der einen Seite sieht man typische Verkrümmung des Halses und der Diaphyse (Pseudocoxa vara); auf der anderen eine typische veraltete Absprengung des Kopfes mit einem dreieckigen Stück Spongiosa an ihm hängend.

Wenn man sich den Prozeß der Formierung des Kopfes und des Collums des Femurs jahrelang nach der Geburt klar vorstellt und an eine Zeit sich erinnert, wenn Kopf, Hals und Trochanter major eine ungetrennte Masse von Knorpel repräsentiert, so kann man schwer verstehen, wie eine kongenitale Fissur des Halses, die man bei Kindern im Schattenbilde sieht, präexistieren konnte.

Digitized by Google

XXXVI.

Erfahrungen bei der blutigen Behandlung der angeborenen Hüftverrenkung.

Von

Dr. **Peter Bade,** Hannover.

Mit 31 Abbildungen.

Die langjährige Erfahrung hat gelehrt, daß trotz größter Sorgfalt die unblutige Behandlung der kongenitalen Hüftverrenkung in einem gewissen Prozentsatz von Fällen, der nach den verschiedenen Autoren zwischen 10 und 40 % schwankt, doch nicht vollständige anatomische und funktionelle Heilung zeitigt.

Diese Tatsache hat die Orthopäden veranlaßt, neben der unblutigen Behandlung in den verzweifelten Fällen einen blutigen Eingriff anzuwenden, um dadurch die Heilung der kongenitalen Hüftverrenkung noch zu erzielen; ich erinnere an die ersten Versuche von Lorenz und Hoffa, an die späteren von Deutschländer und Ludloff und an die kürzlich von Lexer und Albee publizierten. Ich selbst habe seit etwa 8 Jahren gelegentlich immer die blutige Einrenkung vorgenommen, wenn mich die unblutige Behandlung nicht zum Ziele geführt hatte. Zur Operation kamen bei mir 17 Fälle, 3 Knaben und 14 Mädchen. 11mal handelte es sich um doppelseitige, 6mal um einseitige Luxationen. Das Alter der Kinder schwankte zwischen $1^1/_2$ und 11 Jahren. (Siehe Tabelle S. 403.)

Das Durchschnittsalter der blutig behandelten Kinder betrug gut 6 Jahre. Auffallend ist, daß nur vier im einrenkungsfähigen Alter zwischen $1^1/_2$ und 3 Jahren standen, 6 hingegen zwischen 7 und $8^1/_2$ Jahre alt waren. In der ersten Altersstufe glückt eben meistens die unblutige Einrenkung noch, in der zweitgenannten Altersstufe treten jedoch die Erscheinungen der nichtgeglückten Einrenkung stärker hervor, und die

Digitized by Google

Nr.	Name	Alter Jahre	Geschlecht männlich	Geschlecht weiblich	Doppelseitig	Einseitig	Blutig reponiert
1	Gertrud O. . .	$1^1/_2$	—	1	1	—	2 Seiten
2	Helmut J. . .	2	1	—	—	1	1 Seite
3	Martha St. . .	$2^1/_2$	—	1	1	—	1 „
4	Hedwig R. . .	3	—	1	—	1	1 „
5	Greta B. . . .	4	—	1	1	—	1 „
6	Ilse E. . . .	4	—	1	1	—	2 Seiten
7	Marie Luise F. .	$4^1/_2$	—	1	1	—	2 „
8	Frida H. . . .	7	—	1	1	—	2 „
9	Wilhelm A. .	7	1	—	1	—	1 Seite
10	Lieschen H. . .	7	—	1	1	—	2 Seiten
11	Gustav P. . .	$7^1/_2$	1	—	1	—	2 „
12	Else F. . . .	$7^1/_2$	—	1	—	1	1 Seite
13	Mia G. . . .	$8^1/_2$	—	1	—	1	1 „
14	Lisbeth K. . .	9	—	1	1	—	2 Seiten
15	Minna F. . . .	10	—	1	1	—	2 „
16	Anna G. . . .	10	—	1	—	1	1 Seite
17	Ida M. . . .	11	—	1	—	1	1 „
17	Fälle	—	3	14	11	6	25 Operat.

Eltern kommen deshalb zum Arzt mit der Aufforderung, eine erneute Behandlung einzuleiten. Daher das Ueberwiegen der in diesem Alter zur Operation gekommenen Fälle. Interessant ist auch das bedeutende Ueberwiegen der doppelseitigen Luxation, die blutig behandelt wurde. Etwa doppelt so häufig mußte bei der doppelseitigen Luxation zur Operation geschritten werden, als es bei der einseitigen nötig war. Dies beleuchtet wieder die schon bekannte Tatsache, daß die doppelseitige Luxation das auch qualitativ bei weitem schwierigere Leiden darstellt. Was die Anzahl der blutigen Einrenkungen anlangt, so wurde die Operation 25mal von mir vorgenommen, abgesehen von einem Fall, den ich nicht mitrechne, welcher während meiner Abwesenheit von meinem Assistenten operiert worden ist und wo das Resultat noch nicht abzusehen ist, und einem anderen Fall, den ich während der Drucklegung operierte. Bei der doppelseitigen Luxation wurden nicht immer beide Seiten operiert. 8mal beide Seiten, 3mal brauchte nur eine Seite operiert zu werden, weil die andere durch unblutige Behandlung geheilt war.

Was die Indikation zur blutigen Einrenkung anlangt, so kann ich meine Fälle in vier Gruppen einteilen.

1. Fälle, bei denen primär die unblutige Einrenkung versagte, und die dann, ohne einer Gipsbehandlung unterzogen zu sein, sofort blutig eingerenkt wurden; es handelt sich bei diesen Fällen immer um Patienten, die über 7 Jahre alt waren, die einer längeren Extensions-

Digitized by Google

behandlung unterzogen worden waren, bei denen von mir selbst dann ein- bis dreimal erfolglos die unblutige Einrenkung versucht worden war, bei denen nach jedem Einrenkungsversuch zweifellos manuell und röntgographisch nachzuweisen war, daß keine Reposition eingetreten war. Hierhin gehören 9 Fälle, 5 doppelseitige und 4 einseitige. Es waren mit Ausnahme eines Falles lauter Mädchen. Der einzige Knabe hatte außer seiner doppelseitigen Hüftverrenkung noch doppelseitige Klumpfüße, doppelseitige Knieversteifung in Streckstellung, außerdem Schulter-, Ellbogen-, Hand- und Fingerkontrakturen. Ein anderer doppelseitiger Fall war mit hochgradiger spastischer Lähmung kombiniert. Die übrigen Fälle waren unkompliziert, doch standen die Köpfe alle iliakal.

2. Fälle, bei denen primär die Einrenkung gelungen war, wo aber in der Nachbehandlungszeit die Stabilität als eine durchaus ungenügende sich erwies, so daß deshalb der blutige Eingriff nötig wurde. Das Alter dieser Fälle lag zwischen $1^1/_2$ und 4 Jahren. Drei waren doppelseitig, einer einseitig, alle unkompliziert.

3. 2 Fälle, deren Indikation ich besonders führe, betreffen a) einen 7jährigen doppelseitig luxierten Knaben, der an der einen Seite beim unblutigen Versuch eine Ischiadicuslähmung bekam, während die andere Seite unblutig reponiert wurde und auch retiniert blieb. Aus Furcht, daß bei einem erneuten, unblutigen Einrenkungsversuch die Lähmung wieder eintreten könnte, zog ich die blutige Einrenkung vor. Aus demselben Grunde erfolgte die blutige Reposition b) bei einer 8jährigen rechtsseitigen Luxation, die bei der unblutigen Einrenkung eine Lähmung bekommen hatte.

4. Endlich eine vierte Gruppe mit 3 Fällen: zwei doppelseitig luxierte Mädchen von 4 und $4^1/_2$ Jahren und ein einseitig luxierter Knabe von 2 Jahren, bei denen primär, manuell und röntgographisch zwar die Einrenkung erzielt zu sein schien, wo aber die primäre Stabilität eine ganz schlechte war und man von vornherein den Eindruck hatte, daß nicht der Kopfknorpel dem Pfannenknorpel gegenüber stände, sondern daß zwischen Kopf und Pfanne ein elastisches Gebilde sich zwischenklemme und die wahre Einrenkung verhindere. Auf Grund meiner Erfahrung war ich überzeugt, daß diese Fälle, unblutig behandelt, ohne Zweifel zu einer Reluxation führen würden. Daher entschloß ich mich kurzerhand, nicht erst den Mißerfolg einer monatelangen Gipsbehandlung abzuwarten, sondern, sobald die Kinder sich von dem ersten Eingriff erholt hatten, blutig einzuschreiten.

Digitized by Google

Die blutige Eröffnung des kongenital luxierten Gelenkes gab nun den besten Aufschluß über die Widerstände, welche die unblutige Einrenkung zur Unmöglichkeit machten. Diese Unmöglichkeit wurde nun nicht durch ein bestimmtes Moment bedingt, sondern es fanden sich in der Regel mehrere Gründe nebeneinander vor. Am häufigsten habe ich mir notiert, daß die Kapsel das Hinderungsmoment darstellte. Sie legte sich als derber Strang zwischen Pfanne und Kopf und es war diese interponierte Kapsel als Hauptgrund anzusehen, warum eine scheinbar geglückte Reposition nachher wieder zu einer Reluxation führte. Es ist jedoch nicht unbedingt nötig, daß die zwischengelagerte Kapsel immer zur Reluxation führen muß. Als Beweis für diese Ansicht muß ich auf den einen Fall, Anneliese Fr., hinweisen, bei dem etwa 6 Wochen lang das Bein in rechtwinklig abduzierter Stellung im Verband gelegen hatte und bei der in dieser Stellung die blutige Eröffnung des Gelenkes vorgenommen wurde, weil ich die Ueberzeugung gewonnen hatte, daß nur eine scheinbare Reposition stattgefunden haben müßte, daß zwischen Kopf und Pfanne Kapseln interponiert sein müßten. Die Freilegung des Gelenkes bestätigte auch diese Tatsache. Aber man konnte deutlich sehen, daß die interponierte Kapsel druckatrophisch geworden war, daß sie schon durchlöchert war. Es ist also anzunehmen, daß die Kapsel schließlich durch den Druck des Kopfes ganz zerrieben worden wäre und daß sie dann, wenn man die gewöhnliche Behandlungsdauer von 7 Monaten annimmt, kein reluxierendes Moment mehr hätte abgeben können. Diese Tatsache scheint mir doch genügend erwähnenswert zu sein, denn sie weist uns darauf hin, daß wir nicht gleich blutig operieren sollen, wenn die Festigkeit im Hüftgelenk primär auch keine gute ist, wenn wir den Eindruck haben, daß Kapselteile schon interponiert sind. Wenn die Kinder jung sind, so ist anzunehmen, daß die Kapsel noch nicht sehr derbe ist und daß es noch zu einer Resorption derselben infolge des Druckes kommen kann. Im ganzen habe ich mir 14mal notiert, daß derartige Kapselinterpositionen ein Repositionshindernis bildeten; 2mal fehlte der Kapselschlauch überhaupt, d. h. der Kopf und der Hals war zwar mit einer dünnen Membran überzogen, diese führte aber nicht nach der Pfanne hin (teratologischer Fall Gustav D.). 9mal beobachtete ich ein starkes Mißverhältnis zwischen Kopf und Pfanne und 5mal eine auffallende Kürze des Halses, so daß ich notierte: „Der Hals sitzt direkt dem Schafte auf." Der Kopf war meistens unförmig dick,

Digitized by Google

zu groß und wulstig, so daß er nicht in die Pfanne hineinpaßte. Auffallend war in manchen dieser Fälle, daß nach dem Röntgenbilde scheinbar keine Deformität des Kopfes vorhanden war, daß der Kopf im Gegenteil auf dem Röntgenbild klein und rundlich erschien, so daß er für die röntgenologisch sichtbare Pfanne gut passend erschien. Bei der Eröffnung des Gelenkes zeigte sich dann eben, daß die Knorpelmasse, welche den Kopf umhüllte, ganz besonders dick war. 7mal notierte ich, daß der Hals stark verbogen war. 2mal war der Kapselschlauch so eng, daß man mit dem kleinen Finger nicht hindurchkommen konnte. 1mal setzte die Kapsel so hoch am Kopf an, daß dieser hohe Ansatz der Kapsel immer wieder die Reluxation herbeiführte. Erst als man sie mit dem Trochanter abmeißelte und dadurch den Kopf besser mobilisierte, gelang es, den Kopf in der Pfanne zu fixieren. 5mal habe ich notiert, daß die Pfanne zu flach oder zu klein war. Stellte man den Kopf hinein, so konnte er entweder keinen Platz darin finden oder rutschte immer nach oben ab. Ein häufiges Hindernis bildeten endlich die Adduktorenstränge und der Musculus iliopsoas. 5mal finde ich die Bemerkung, daß diese Muskelstränge sich vor die Pfanne lagerten und dem Eintreten des Kopfes ein unüberwindliches Hindernis entgegenstellten. Das Ligamentum teres habe ich nur ein einziges Mal vermißt. Die von Ludloff angegebene Einkremplung des Limbus habe ich in meinen Fällen nicht beobachtet. Von einem Falle fehlt der Befund bei der blutigen Operation.

Zur Technik der Operationen (Fig. 1—6).

Da die Erfahrung durch die Eröffnung des Hüftgelenkes gezeigt hat, daß das Repositionshindernis in den die Pfanne verdeckenden Weichteilen zu suchen ist, muß eine blutige Reposition diese Hemmnisse beseitigen, d. h., sie muß vor allem das Gebiet der Gelenkpfanne so frei und übersichtlich darstellen, daß erstens der Reposition kein Hindernis sich mehr entgegenstellt, zweitens daß nach der Reposition — bevor die Hautnaht angelegt wird, genau mit dem Auge das Verhalten des Kopfes in den verschiedensten Stellungen, Abduktion, Adduktion, Rotation nach außen und innen — geprüft werden kann, um einem Reluxieren durch beste Stellung oder durch Kopf- oder Pfannenmodellierung vorbeugen zu können. Um beide Forderungen zu erfüllen, ist es wichtig, den Schnitt so zu legen, daß man die Pfanne trifft (Fig. 1). Schon Hoffa erwähnt, wie schwierig das Suchen und Auffinden der Pfanne

Digitized by Google

ist, und Deutschländer, der die Wichtigkeit einer genauen Beobachtung der Pfanne betont, hat deshalb eine neue Schnittführung angegeben, die ganz von der ursprünglichen Hoffa-Lorenz schen abweicht. Er legt einen Querschnitt in die Genitokruralfalte (D I). Durch diesen Schnitt bringt er das Operationsgebiet breit zum Klaffen, besonders wenn der Schenkel stärker abduziert wird. Die Adduktoren werden stumpf zur Seite gedrängt, man hält sich hart am knöchernen Becken, dringt über der Mitte des absteigenden Schambeinastes und über der Mitte des For. obt. zur Incisura acetabuli vor, von der aus man leicht das Gelenk findet. Ich habe diese Schnittführung nicht angewendet, weil ich das Suchen des For. obt., von dem aus Deutschländer erst die Pfanne findet, nicht für nötig halte (Fig. 2). Bei meinen Versuchen an der Leiche haben sich verschiedene Wege als besser gangbar erwiesen, um die Pfanne zu finden:

Fig. 1.

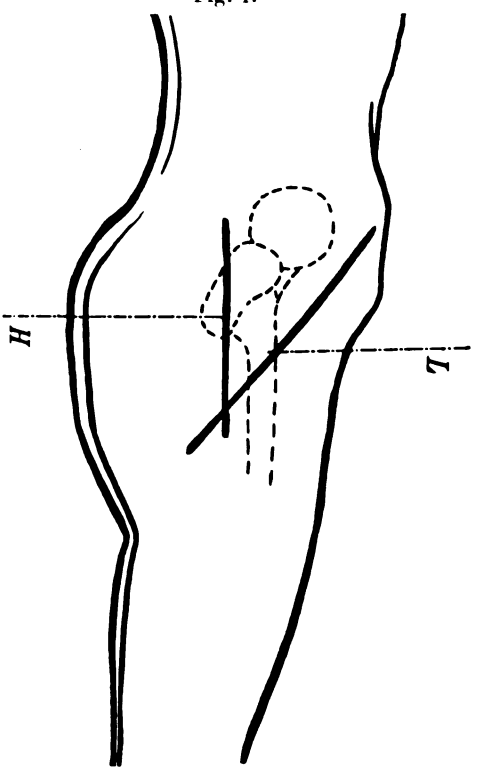

$\frac{H}{L}$ = Verlaufsrichtung der Operationsschnitte von Hoffa und Lorenz.

1. Schnitt in der Mitte zwischen Spina sup. oss. ilei und Symphyse beginnend, auswärts von den großen Gefäßen parallel zur Oberschenkelachse etwa 8 cm lang. Freipräparieren des Innenrandes vom M. sartorius (Fig. 3). Darunter nach einwärts zu wird der Iliopsoas sichtbar, er wird stumpf freigelegt, denn zwischen ihm einerseits und dem M. pectineus und den Adduktoren anderseits läuft die Art. femoralis entlang. Das ganze Gefäßbündel wird mit stumpfen Pinzetten freigelegt und dann mit stumpfen Haken seitwärts nach innen gezogen, so daß man gut den Pectineus übersehen kann. Zwischen Pectineus und Iliopsoas geht man mit der Pinzette stumpf vor,

Digitized by Google

legt die Ränder der beiden Muskeln frei und schiebt sie mit besonderen stumpfen Haken auseinander. Jetzt hat man die Kapsel, welche die Pfanne bedeckt, vor sich, sie wird eingeschnitten, und jetzt blutet es gewöhnlich zum erstenmal während der Operation etwas stärker. Tamponade, bis die Blutung steht. Dann genaue Prüfung der Pfanne, eventuell mit Zuhilfenahme des Fingers. Versuch zu reponieren. Be-

Fig. 2.

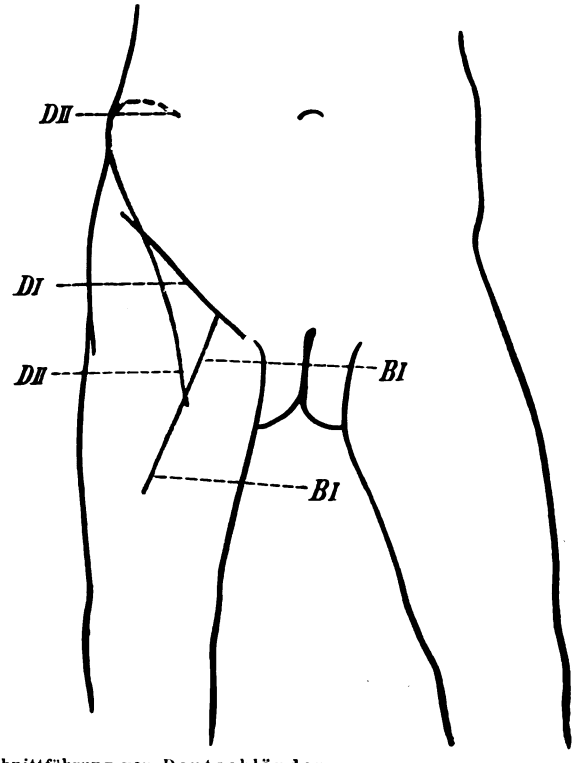

D I = Schnittführung von Deutschländer.
D II = Schnittführung von Deutschländer bei schwer zu reponierenden Luxationen.
B I = Vorderer Längsschnitt von Bade.

seitigung der sich dabei ergebenden Widerstände. Wiederholtes Reponieren und Reluxieren unter genauer Okularinspektion der Pfanne. Verband in 75° Abduktion. Patella nach vorne. Hautnaht. Aseptischer Verband. Gipsverband in dieser Stellung.

Diese angegebene Schnittführung wende ich am häufigsten an, aber man kann auch noch auf andere Weise gut zur Pfanne kommen.

2. Von der Mitte der Verbindungslinie zwischen Spina ant. sup.

Digitized by Google

oss. ilei und Trochanter major beginnt der Hautschnitt, zieht zur Mitte des Oberschenkels und läßt den Tensor fasciae latae einwärts. Oberhalb des Schnittes liegt der Glutaeus medius, auswärts der Vastus externus. Neben dem Ansatz des Tensor fasciae latae im Dreieck zwischen Glut. med.-Vast. rect. und Vastus externus dringt man in die Tiefe,

Fig. 3.

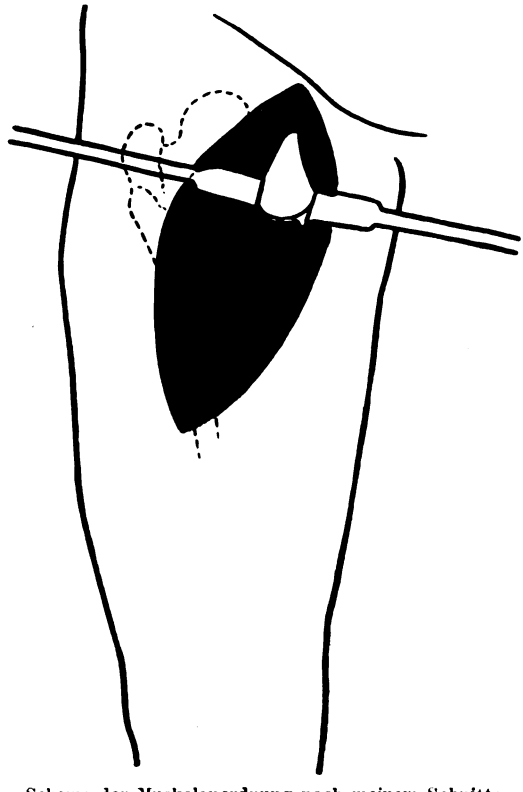

Schema der Muskelanordnung nach meinem Schnitt:
Sartorius und Iliopsoas sind nach außen, Adduktoren, Pectineus nach innen gezogen.

kommt auf den Iliopsoas, den man bei dieser Schnittführung nach einwärts drängen muß, um auf die Pfanne zu kommen. Auch diese Schnittführung, die der alten Lorenzschen am nächsten steht, ist ganz gut. Sie scheint mir aber nicht so gut wie die erste, weil man die Pfanne von diesem Schnitte aus nicht so gut übersehen kann.

3. Endlich führt ein Schnitt, welcher von der Spina ant. sup. beginnt und an der Außenseite des Sartorius bis zur Mitte des Ober-

Digitized by Google

schenkels herabgeht, auch zum Ziel. Der Sartorius wird freigelegt und nun nach innen herabgezogen, der Rectus femoris nach außen gedrängt, auf den Iliopsoas eingegangen und dieser nun nach auswärts gezogen; dann wird die Gelenkkapsel über der Pfanne sichtbar und kann eingeschnitten werden.

Alle diese drei Schnittführungen gestatten, direkt auf den Pfannenboden zu dringen und ihn für das Eintreten des Kopfes völlig zugängig zu machen. Außer diesen von mir experimentell und auch operativ

Fig. 4.

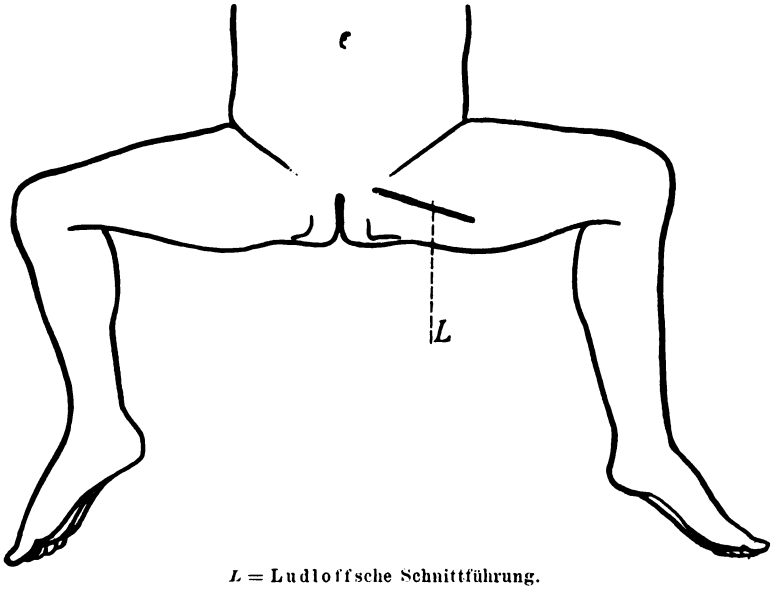

L = Ludloffsche Schnittführung.

durchprobierten Schnittführungen muß ich noch die Ludloffsche Schnittrichtung anführen (Fig. 4). Sie unterscheidet sich von meinem Schnitt dadurch, daß das Bein in rechtwinkliger Abduktionslage sich befindet, aber auch in der Mitte der Inguinalgegend neben den Gefäßen beginnt. Die Gefäße drängt Ludloff ebenso wie die Adduktoren ganz nach außen. Ich habe diesen Schnitt auch mehrere Male probiert und kann ihn nur empfehlen. Ueberlegen ist er jedoch Schnitt 1 nicht. Schon dadurch, daß Ludloff alle Weichteile nach außen drängen muß, also nach dem Kopf zu, wird das Auffinden und Reponieren des Kopfes ihm mehr Schwierigkeiten bieten, als mir bei meinem Schnitt, der einen Teil der Weichteile, Gefäße, Adduktoren nach einwärts drängt,

Digitized by Google

Sartorius und Iliopsoas aber nach außen. Diese Schnittführung reicht für alle Luxationen, die im repositionsfähigen Alter stehen, aus. Es gelingt auch von diesem Schnitt aus den Kopf in die Pfanne zu bringen, entweder durch einfachen Zug in der Richtung der Femurachse, Druck gegen den Trochanter und Abduktionsbewegungen, also genau wie bei der unblutigen Reposition, oder aber durch direktes Herunterholen des Kopfes mittels eines kleinen, von mir konstruierten Instrumentes, das man um den Hals herumführt, diesen festklemmt und dann den Kopf in die Pfanne hineinholt.

Diese Schnittführung genügt aber nicht für die schweren älteren

Fig. 5.

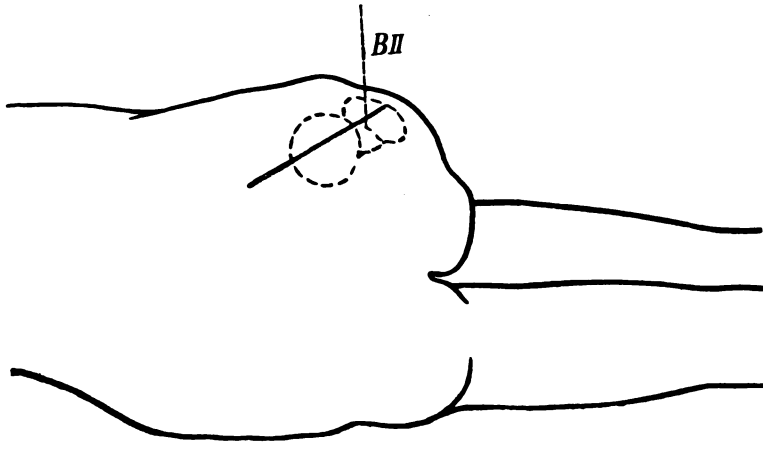

B II = Schnittrichtung des hinteren Schnittes von Bade. Patient liegt in Seitenlage. Das Bein stark adduziert.

Fälle von Luxatio iliaca, wo der Kopf sehr hoch und hinten auf der Beckenschaufel steht. Für diese Fälle hat Deutschländer seinen Schnitt Nr. 2 angegeben (siehe Fig. 2, D II), der an der Vorderseite des Femurs neben den Gefäßen herabgeht und nach oben sich zur Spina ant. sup. wendet, hier auf die Crista ilei umbiegt, aufs Periost eindringt und die Muskelansätze alle durchtrennt. Er bildet einen großen Hautmuskellappen, den er so zurückklappt, daß das ganze Operationsgebiet zugängig wird. Gegen diesen Schnitt habe ich einzuwenden, daß die Muskeln erst durchtrennt werden müssen, was immerhin zu Funktionsstörungen der Glutäalmuskulatur führen kann.

Deswegen habe ich den Schnitt nicht angewendet, sondern außer meinem Schnitt 1, der die Pfanne freilegt, noch einen zweiten Schnitt

Digitized by Google

benutzt, der den Kopf völlig zugängig macht. Ist also durch Schnitt 1 die Pfanne gründlich übersichtlich dargestellt, so wird eine große Gazeplatte zum Schutz der Wände mit Cleol getränkt, über dieser und der Haut angeklebt, dann das Bein in starke Flexion und Adduktion gebracht, so daß Kopf und Trochanter sich gut unter den Glutäen vorwölben. Jetzt erfolgt Schnitt über Trochanter und Kopf. Zwischen den Muskel-

Fig. 6.

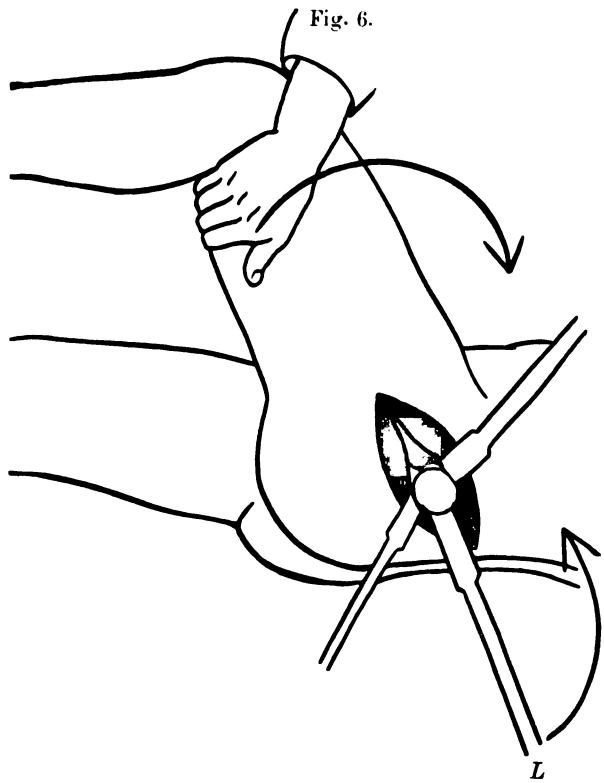

Die Hineinhebelung des Kopfes vom hinteren Schnitt aus.
L = Löffel, mit dem das adduzierende Hebelmanöver gemacht wird.

fasern des Glut. max. und med. wird hindurchgegangen, die Kapsel über dem Kopf eingeschnitten, jetzt ein starker langer Löffel zwischen Kopf und Kapsel von hinten oben eingeführt; das untere Ende desselben in den oberen Rand der Pfanne hineingelegt. Man kontrolliert von der unteren Wunde aus, ob das der Fall ist. Jetzt erfolgt die Hineinhebelung des Kopfes, ähnlich wie Codivilla es angab. Nur mit dem Unterschied, daß ich auch den Kopf von vorn, von der Pfannengegend eher kontrollieren kann (Fig. 6). Mit dem Löffel werden

Digitized by Google

Adduktionsbewegungen gemacht, während der Schenkel in immer stärkere Abduktion gebracht wird.

Welchen von den erwähnten Schnittführungen gebührt der Vorzug? Eine bestimmte Antwort darauf läßt sich nicht geben, man muß vielmehr bei der Wahl der Schnitte sich an folgende Gesichtspunkte halten. 1. In welchem Behandlungsstadium befindet sich das zu operierende Kind: hat es überhaupt noch keine Gipsbehandlung durchgemacht oder befindet es sich im ersten Gipsverband, und hat die Röntgenkontrolle erwiesen, daß der Kopf nicht in der Pfanne steht? Im letzteren Falle wird man das Kind in der Abduktionslage lassen und von vorn nach L u d l o f f operieren. Im ersten Falle dagegen wird man sich nach der Stellung des Kopfes richten. Steht der Kopf vorn, so wird man einen vorderen Längsschnitt benutzen; steht der Kopf nicht allzu weit nach hinten, so wird man den zweiten Schnitt benutzen; steht der Kopf sehr weit nach hinten, so wird man den vorderen Schnitt mit dem hinteren Schnitt kombinieren.

Außer der Schnittführung ist für den Erfolg der Operation von größter Wichtigkeit, die Asepsis peinlichst durchführen zu können. Bei der bisweilen langen Dauer der Operation und bei dem Wechsel der Lagerung des Kindes, namentlich dann, wenn man zu dem vorderen Längsschnitt noch den hinteren Glutäalschnitt hinzufügen muß, endlich bei der Notwendigkeit, Repositionsmanöver bei offener Wunde machen zu müssen, kann die Asepsis sehr leicht gefährdet werden. Ist man seiner Asepsis aber nicht ganz sicher und sollte man deshalb zu einer, wie H o f f a es empfahl, auch nur 24stündigen temporären Tamponade schreiten, so ist damit der Erfolg der Operation schon sehr in Frage gestellt. Verwachsungen und Versteifungen werden viel leichter eintreten können. Daher empfehle ich, wenn die Operation etwas länger dauern sollte, öfteren Handschuhwechsel und gute aseptische Bedeckung des Operationsgebietes, wenn Repositionsmanöver gemacht werden. Die aseptischen Platten, die man über die Wunde legt, klebt man am besten mit F i n k schem Cleol[1]) fest.

Außer der selbstverständlich peinlichen Asepsis ist zum Gelingen ferner notwendig die genaueste Beobachtung der Pfanne, der Kapsel, des Kopfes, kurz genaue Beobachtung des Operationsgebietes. Dies klingt zwar selbstverständlich, aber in der Praxis gestaltet sich der

[1]) Rp.: Terebinth. venet. . . 15 Colophonium . . . 25
Mastiche . . . . . 12 Res. alba 8
Spirit. vini (90°) . . 180

Digitized by Google

Ueberblick über das Operationsfeld nicht immer so ganz einfach, weil der Wundtrichter, auf dessen kleinem Grunde das Operationsgebiet liegt, ein ziemlich tiefer wird und die Uebersicht durch die namentlich aus den Kapselgefäßen hervorquellende leichte Blutung gestört wird. Daher ist ferner eine gute Lichtquelle nötig. Meiner Anregung folgend, hat mein Assistent Dr. Friedrichs eine für diesen Zweck sehr gute Stirnlampe konstruiert, deren Vorteil darin besteht, daß mehrere ganz kleine elektrische Lämpchen auf einem Stirnband armiert sind, deren Summe eine große Lichtquelle darstellt (zu beziehen durch Weidauer, Elektrotechniker, Volgersweg, Hannover). Zweitens ist nötig, daß das einzelne Lämpchen sehr klein und kurz gestielt sein muß, damit man, ohne das Operationsgebiet in die Gefahr der Berührung mit den Lampen zu bringen, möglichst nahe mit seinem Auge an das Operationsfeld heranrücken kann. Mit den sonst üblichen Stirnlampen war eine so gute Beleuchtung nicht möglich. Aber trotz der besten Beleuchtung und der dadurch ermöglichten Okularinspektion halte ich auch eine genaue Digitaluntersuchung der Pfanne und der sich entgegenstellenden Widerstände für sehr wichtig und notwendig, weil durch den Finger sich oft erst feststellen läßt, ob der Kopf auch am richtigen Ort der Pfanne gestanden hat oder wo die Widerstände sitzen, die sich dem Reponieren entgegenstellen, oder warum die Stabilität des Kopfes eine schlechte ist. Vor jeder Digitalexploration ist natürlich Handschuhwechsel notwendig.

Die Stellung, in der das blutig eingerenkte Bein in den Verband kommt, ist gewöhnlich die der unblutigen Sekundärperiode, also leichte Abduktion bei Vorwärtsrotation der Patella und Streckung des Kniegelenks. Die Dauer der Gipsbehandlung beträgt in der Regel 3 bis 6 Wochen. In vereinzelten Fällen, wo die Stabilität trotz der blutigen Reposition eine unsichere blieb, habe ich auch den Verband genau so angelegt, als wenn unblutig eingerenkt worden wäre, also in rechtwinkliger Abduktion. Ich habe ihn dann aber nicht 3 Monate, sondern kürzere Zeit, 3—6 Wochen, liegen gelassen, um dann erst in die zweite Stellung überzugehen. Daß die Kontrolle des Hüftgelenkes mittels Röntgenstrahlen genau so wie bei der unblutigen Einrenkung geschieht, brauche ich wohl nicht zu erwähnen.

Die Nachbehandlung muß erstens dafür sorgen, daß keine Reluxation eintritt, zweitens daß möglichst gute Beweglichkeit erfolgt. Um der ersten Forderung zu genügen, habe ich öfter einen Schienenhülsenapparat tragen lassen, der nur Beugung und Streckung zuließ;

Digitized by Google

um der zweiten Forderung zu genügen, müssen gleichzeitig energische Massagen und Bewegungen mit dem Hüftgelenk vorgenommen werden.

Was nun die Resultate der blutigen Behandlung anlangt, so muß bei ihrer Bewertung, wenn man sie mit denen der unblutigen Behandlung vergleichen will, vorweg zweierlei berücksichtigt werden.

Es handelt sich immer um Fälle, denen auch durch unblutige Behandlung nicht mehr zu helfen war. Es kommt also bei der Bewertung nur in Frage, ob diese Fälle, wenn man sie noch blutig behandelte, besser daran waren, als wenn man sich mit dem unblutig erreichten Resultat zufriedengegeben hätte.

Es handelt sich immer um ganz verzweifelte Fälle, die nur bei einem größeren Luxationsmaterial im Laufe von mehreren Jahren erst eine derartige Anzahl darstellen, daß man sie überhaupt statistisch verwerten kann. Vielleicht wird die Statistik der Resultate ein ganz anderes Gesicht bekommen, wenn im Laufe der nächsten Jahre statt jetzt 25 Operationen 50 zur Beurteilung zur Verfügung stehen, und man damit annähernd an Zahlen herankommt, die wir bei der unblutigen Behandlung überhaupt erst für eine Statistik zu benutzen pflegen. Es leuchtet also wohl ein, daß die beiden Methoden überhaupt nicht gut verglichen werden können. Die blutige hat eben erst einzusetzen, wenn die unblutige nicht zum Ziele geführt hat oder nicht zum Ziele führen kann.

Ich habe die Resultate nach drei Gesichtspunkten gesondert geordnet: 1. Nach dem anatomischen, 2. nach dem anatomischen und funktionellen Gesichtspunkt, 3. nur nach dem funktionellen Gesichtspunkt, unabhängig vom anatomischen Resultat.

ad 1. Anatomische Erfolge, d. h. konzentrische dauernde Einstellung des Kopfes, wurde 16mal erreicht unter 25 vorgenommenen Operationen, das sind, wenn man bei einer so kleinen Anzahl schon Prozentzahlen anwenden darf, 64 %. Diese 16 Operationen verteilen sich auf 11 Fälle. Während aber bei der unblutigen Behandlung konzentrische Einstellung und funktionelles gutes Resultat sich in der überwiegenden Mehrzahl der Fälle decken, abgesehen von wenigen Fällen, die trotz konzentrischer Einstellung steif bleiben, so kann man dieses bei der blutigen Behandlung nicht sagen. Die konzentrische anatomische Einstellung des Kopfes deckt sich durchaus nicht mit der funktionellen tadellosen Heilung.

ad 2. Anatomisch und funktionell sehr gute Resultate, die sich ungefähr decken mit den Resultaten bei der unblutigen Behandlung,

Digitized by Google

wurden 3mal in 3 Fällen erreicht. Ich bezeichne diese Fälle mit dem Prädikat „sehr gut". Anatomisch sehr gutes Resultat, aber funktionell gering gestört durch leichte Bewegungsbeschränkung, die jedoch noch Aussicht auf ein dauerndes gutes funktionelles Resultat bieten, wurde bei 3 weiteren Fällen erzielt. Diese Fälle bezeichne ich mit dem Prädikat „gut". Anatomisch sehr gutes Resultat mit befriedigendem funktionellem Resultat trat bei einem einseitigen Fall mit einer Hüfte ein. Anatomische Reposition und trotzdem schlechtes funktionelles Resultat trat in 3 Fällen mit sechs Hüften ein.

ad 3. Funktionell ziemlich gute Resultate bei nichtanatomischer Einstellung des Kopfes trat in weiteren 7 Fällen mit zehn Gelenken ein. Hierhin rechne ich diejenigen Fälle, die zweifellos nach der blutigen Einrenkung besser daran waren als ohne sie. Funktionell unbefriedigend, d. h. nicht besser als vor der Operation, waren die Resultate bei einem Fall. Endlich funktionell schlechte Resultate traten in 2 Fällen mit vier Hüften ein. D. h. diese Fälle wären ohne die blutige Operation offenbar besser daran gewesen mit ihren wackelnden Hüften als nach der blutigen Operation, die trotz anatomischer Einrenkung an beiden Seiten zu hochgradigen Versteifungen führten. Endlich ist ein Todesfall zu verzeichnen gewesen; hier kann man natürlich nicht von einem operativen Resultat sprechen.

Wenn wir die Resultate analysieren, so finden wir, daß die 6 Fälle, welche ein gutes Resultat, 3mal sehr gut und 3mal gut, ergeben hatten, sich verteilen auf 2 einseitige und 4 doppelseitige Fälle. Der eine einseitige Fall war 2 Jahre alt, er wurde operiert, ohne daß ich den Erfolg oder Mißerfolg der unblutigen Behandlung abwartete, weil nach unseren Erfahrungen sicher ein Mißerfolg eingetreten wäre. Auch der Befund bei der blutigen Operation rechtfertigte dies. Der Kopf wurde durch ein vor die Pfanne sich straffendes Band am Reponieren gehindert. Der Kopf trat nicht tief genug in die Pfanne ein, weil die Pfanne zu flach war und weil die hinteren Kapselstränge ihn vom Pfannenboden abzogen. Diese mußten deshalb durchschnitten und die Pfanne mit dem Löffel vertieft werden. Da trotzdem die Stabilität eine mäßige blieb, so blieb der erste Verband recht lange liegen und es wurde noch ein zweiter Verband in Einwärtsrotation und leichter Abduktion angelegt. Ein Vierteljahr nach Abnahme des letzten Verbandes besteht guter Gang, kein Hinken, kein Trendelenburg, freie Beweglichkeit des Hüftgelenks wie an der anderen Seite, dauernd guter, beschwerdefreier Gang, nach dem Röntgenbild steht der Kopf konzentrisch in der Pfanne.

Digitized by Google

Also in diesem einseitigen, sehr jugendlichen Falle sehr gutes Resultat ohne Steifigkeit, trotz längerer Fixation.

Der zweite sehr gute einseitige Fall wurde blutig operiert, weil beim unblutigen Repositionsversuch eine Lähmung eingetreten war. Er war zur Zeit der Einrenkung $8^1/_2$ Jahre alt. Bei diesem Fall mußte außer dem seitlichen Vorderschnitt noch ein hinterer Glutealschnitt gemacht werden und der Kopf von hinten hineingehebelt werden. Der Verband blieb in zweiter Stellung etwa 6 Wochen liegen, dann wurde das Kind sich selbst überlassen. 4 Wochen nach der Entlassung trat eine typische suprakondyläre Femurfraktur ein. 6 Monate später bestand gute Festigkeit, konzentrische Einstellung des Kopfes, beginnende Coxa-vara-Bildung, noch ziemliche Steifheit des Ganges. Diese war, als das Kind sich 1914 vorstellte, völlig verschwunden, so daß man dem Gang des Kindes gar nichts mehr anmerkte.

Der dritte sehr gute Fall betrifft ein doppelseitig luxiertes Mädchen von $2^1/_2$ Jahren, bei der die eine Seite sich immer zu hoch einstellte, trotz wiederholter Repositionen. Diese Seite wurde, da die Eltern es absolut wünschten, blutig reponiert, und zwar durch vorderen Seitenschnitt. Als Repositionshindernis fand sich ein zu großer Kopf, der nicht in die Pfanne hineinpaßte, sie mußte daher vergrößert werden. Der Verband blieb in typischer zweiter Stellung 4 Wochen liegen, dann wurde das Kind sich selbst überlassen; bei der letzten Untersuchung war die Beweglichkeit des Gelenkes sehr gut, der Kopf stand fest in der Pfanne, es bestand kein Hinken mehr.

Der vierte „gute" Fall war doppelseitig. 7 Jahre alter Knabe, an der einen Seite war die unblutige Einrenkung geglückt, an der anderen Seite wegen Ischiadicuslähmung blutig operiert worden. Und zwar bin ich hier direkt durch den hinteren Glutealschnitt vorgegangen und habe den Kopf von hinten mit dem Löffel hineingehebelt. Als Repositionshindernis wurden die vor der Pfanne hinüberziehenden Muskelstränge angesehen, nach deren Durchschneidung die Reposition gelang und die Retention bestehen blieb. Der Verband wurde in typischer erster Stellung angelegt und der Fall wurde weiter behandelt als wäre er unblutig eingerenkt, nur die Dauer der einzelnen Verbandperioden wurde abgekürzt; bei der letzten Untersuchung 1913 zeigte der Junge durchaus guten Gang, gute Beweglichkeit in beiden Hüftgelenken, kein Trendelenburg, keine Verkürzung. Vollständige Freiheit der Bewegungen war jedoch noch nicht vorhanden. Es ist jedoch zu hoffen, daß diese mit den Jahren noch eintreten wird.

Digitized by Google

Der fünfte und sechste „gute" Fall betreffen zwei doppelseitige iliacale Fälle im Alter von 4—4½ Jahren, bei denen der Erfolg oder Mißerfolg der unblutigen Behandlung nicht abgewartet wurde, sondern auf Grund des bei der unblutigen Einrenkung erhobenen Befundes bald die blutige Einrenkung gemacht wurde. Beide Fälle wurden mit vorderem Längsschnitt operiert, beide Fälle bekamen zur Sicherung des Resultats Schienenhülsenapparate. In dem einen Fall ist der Apparat seit einem Jahre fortgelassen, die Beweglichkeit ist bezüglich Beugung und Abduktion noch etwas beschränkt, der Gang ist jedoch schon ein guter, durchaus nicht mehr watschelnder zu nennen. Im anderen Falle ist der Apparat seit einem halben Jahre fortgelassen, beide Köpfe stehen auch hier konzentrisch, das eine Bein ist schon sehr gut beweglich, das andere Bein zeigt noch leichte Fixation in Beugestellung, auch ist die Abduktion noch etwas gehemmt. Es besteht kein Luxationshinken, keine Lendenlordose, kein Trendelenburg. Auch diese beiden Fälle können, obwohl sie noch nicht völlig der Nachbehandlung entwachsen sind, als durchaus gute bezeichnet werden, die jetzt 6 Wochen später nach der Niederschrift sich schon so sehr weiter gebessert haben, daß ein Aufstieg zur Zensur „sehr gut" durchaus gesichert ist.

Was die Zensur befriedigend anlangt, so trifft sie für 7 Fälle zu, bei denen der Erfolg der Operation zwar nicht in anatomischer und funktioneller Heilung bestand, bei denen aber der Zustand nach der Operation gegen den Zustand vor der Operation als entschieden verbessert bezeichnet werden muß. In einigen dieser Fälle war trotz anatomischer Heilung oder, richtiger ausgedrückt, trotz konzentrischer Reposition, das Resultat getrübt durch die funktionelle Störung, in anderen Fällen keine konzentrische Einstellung eingetreten.

1. Einmal bei einer 1½jährigen doppelseitigen Luxation ist der Gang recht gut, aber die Köpfe stehen nicht in der Pfanne, sondern subluxiert nach oben und vorne, ohne nach oben verschieblich zu sein. Es besteht keine Lordose der Lendenwirbelsäule, kein Luxationssteiß, beide Köpfe stehen gleichmäßig, sind gut beweglich, es ist keine scheinbare Verkürzung eines Beines vorhanden. Der Gang ist andauernd gut und beschwerdefrei, ganz leicht schwebend.

2. Einmal bei einer 7jährigen doppelseitigen Luxatio iliaca, bei der zwar konzentrische Einstellung des Kopfes an beiden Seiten erreicht war, ist die eine Seite beträchtlich steif geblieben, trotzdem jetzt 5 Jahre seit der Reposition verflossen sind. Auch besteht leichte Flexions- und Adduktionskontraktur, infolgedessen Senkung der anderen Seite

Digitized by Google

und Skoliose der Lendenwirbelsäule. Zur Beseitigung der Kontraktur ist das Kind zurzeit wieder aufgenommen worden, es ist möglich, daß durch die Behandlung noch eine wesentliche Besserung erreicht wird, so daß dieser Fall noch in eine höhere Resultatgruppe aufrücken kann. Flexions- und Abduktionskontraktur sind jetzt beseitigt, so daß der Gang nun ein wesentlich besserer ist.

3. In einem dritten Fall, der durch kongenitale Klumpfüße und multiple Kontrakturen kompliziert war, ist insofern das Resultat ein befriedigendes zu nennen, als der Junge, der vorher überhaupt nicht gehen konnte, ohne Stock sich jetzt fortbewegen kann. Die eine Hüfte steht konzentrisch, die andere subspinös, beide Hüftgelenke sind ziemlich steif. Seit der Einrenkung sind 5 Jahre vergangen, ohne daß eine wesentlich größere Beweglichkeit eingetreten ist. Trotzdem der Zustand nach der Behandlung sich kaum vergleichen läßt mit dem vorigen krüppelhaften Dasein, das der Junge führte, glaube ich mit Rücksicht auf die Steifigkeit in den Hüftgelenken das Gesamtresultat doch nur als befriedigend bezeichnen zu müssen.

4. In einem vierten Falle, der eine 10jährige einseitige Luxation betraf, besteht zwar konzentrische Einstellung, aber wiederum beträchtliche Steifheit, so daß auch dieses Resultat nur als befriedigend gelten kann. Das Kind ist jedoch wesentlich besser daran als vor der Operation.

5.—7. In den drei letzten Fällen, die alle einseitige Luxationen betreffen von $7^1/_2$, 11 und 4 Jahren, wurde keine dauernde Reposition erzielt, sondern nur suprakontyloide Einstellung. Der Gang ist in diesen Fällen ein ziemlich guter, doch besteht leichtes sichtbares Hinken. Mit Rücksicht darauf, daß vor der Operation die Luxationen iliakal waren und hochgradiges Hinken bestand, muß man diese Resultate auch als befriedigend ansehen.

Unbefriedigend nenne ich das Resultat bei einer 4jährigen doppelseitigen Luxation, die allerdings nur an einer Seite, links, blutig reponiert wurde, bei der aber der Kopf wieder nach hinten abrutschte, während an der unblutig eingerenkten Seite derselbe ursprünglich zu tief stand und später auch dort wieder luxierte. Der Zustand war also nach der Operation nicht besser als vorher.

Schlecht, d. h. schlechter als vor der Operation, muß ich 2 Fälle doppelseitiger Luxationen registrieren. Der eine Fall, kompliziert mit Little, ging vor der Behandlung nicht, geht auch nach der Behandlung nicht allein, d. h. ohne Stock. Die Behandlung war

Digitized by Google

außerordentlich langwierig und schwierig, wie aus der Krankengeschichte hervorgeht. Am 26. Juni 1914 notierte ich folgenden Befund: Das Kind geht im Gehbock, rechts leichte X-Beinstellung des Knies, die Füße werden plan aufgesetzt, keine Lordose im Lendenteil, starke Kyphose der Brustwirbelsäule, der rechte Kopf ist vorne gut fühlbar, das rechte Hüftgelenk steht in Streckstellung, es ist keine Drehbewegung und keine Abduktion möglich; das linke Hüftgelenk steht ebenfalls in Streckstellung, Beugung bis zum rechten Winkel möglich, Drehung und Abduktion sind frei, die Köpfe sind auf beiden Seiten nicht verschieblich. Rechter Oberschenkel, von der Spina bis zum oberen Patellarrand gemessen, 27 cm. Links ebenfalls 27 cm. Länge des ganzen Beines, von der Spina bis zum Malleolus externus gemessen, rechts 62, links 61 cm. Knie- und Fußgelenke können in geringen Grenzen gebeugt und gestreckt werden. Auf dem Röntgenbild besteht an der rechten Seite starke Coxa vara, Kopf und Hals stehen in der Pfanne, sind aber durch Knochenspangen mit der Pfanne verwachsen. Links steht der Kopf neben der Pfanne, aber im Niveau derselben. Der Trochanter minor liegt der Pfanne zugekehrt. Das einzig Tröstliche an dem Falle ist, daß er mit Littlescher Lähmung kombiniert war, und deshalb bei der geringen Intelligenz des Kindes, selbst wenn die Hüftgelenke beweglicher geworden wären, das Endresultat sich nicht viel hätte ändern lassen. Der Erfolg der blutigen Operation muß aber als ein schlechter bewertet werden.

Bedauerlicher ist der andere Fall, der eine 9jährige doppelseitige iliakale Luxation betraf, der zu einer vollkommenen Ankylose beider Hüftgelenke führte (siehe die Krankengeschichte) und dadurch zu einer wesentlichen Verschlechterung gegenüber dem Zustande vorher.

Der letzte Fall endlich, $10^1/_4$jährige doppelseitige Luxation, der infolge der Operation zum Exitus führte, kommt für die Beurteilung der Schlußzustände nach der blutigen Einrenkung nicht in Frage.

Schlußbetrachtung: In den verzweifelten Fällen liefert die blutige Einrenkung des Hüftgelenkes bisweilen noch gute Resultate, nämlich in ca. 35 % der blutig operierten Fälle. Von diesen wurden etwa die Hälfte annähernd so gut wie die bestgeglückten unblutig behandelten Fälle. In etwas höherer Anzahl, etwa 41 %, liefert die blutige Operation befriedigende Resultate; keine Heilungen zwar mehr, aber doch derartige Verbesserungen, daß den Patienten immer noch ein wesentlicher Nutzen aus der Operation erwachsen ist. In ca. 12 % der Fälle jedoch wird entweder keine Verbesserung des Zustandes oder sogar eine Ver-

Digitized by Google

schlechterung gegen den früheren Zustand hervorgerufen. Todesfälle dürfen der Operation heutzutage, wenn stets nur eine Hüfte zurzeit eingerenkt wird und peinliche Asepsis gewahrt wird, nicht zur Last gelegt werden. Anwenden soll man die blutige Operation nach Versagen der unblutigen stets bei einseitigen Fällen, bei der doppelseitigen Luxation soll man mit der Operation über das 5. Lebensjahr möglichst nicht hinausgehen, weil die Gefahr einer doppelseitigen Ankylose und damit einer Verschlechterung droht.

Anhang: Krankengeschichten.

Fall 1. Helmut J., 2 Jahre alt. Linksseitige Luxation.

Kind ist 2mal täglich auf dem Extensionstisch bis zu 35 kg gestreckt. Repositionsversuch in Narkose am 5. April 1913.

Trotz Durchwalken der Adduktoren, trotz maschineller Bemühungen gelingt es nicht, eine einwandfreie Reposition zu erzielen. Bisweilen hört und fühlt man leichteres zweifaches Knuksen. Der Oberschenkel steht dann fast rechtwinklig abduziert, der Unterschenkel rechtwinklig gebeugt, ohne Flexion im Hüftgelenk. Diese Stellung ist nicht immer zu erreichen. Es wird in rechtwinkliger Abduktion in typischer Stellung, ohne daß man den Kopf proximal in der Leistenbeuge fühlen kann, eingegipst.

Kind soll nach dem Befund der Röntgenuntersuchung unblutig weiter behandelt werden.

7. April. Kopf exzentrisch.

23. April. In Narkose wird nochmals Einrenkung versucht, gelingt ziemlich leicht. Stabilität leidlich. Nach verschiedenem Reluxieren und Reponieren fällt auf, daß der Kopf ab und an mit stärkerem Geräusch über den Pfannenrand gleitet, zuweilen unmerklich reluxiert. Es muß sich also zuviel Kapsel zwischenschieben. Im anderen Fall ist die Stabilität besser. Nach Einrenkung mit merklichem Ruck wird das Bein in erster typischer Stellung eingegipst.

26. April. Röntgenkontrolle. Kopf nicht in der Pfanne, soll blutig behandelt werden.

7. Mai. Längsschnitt in Narkose, Eingehen zwischen Adductor longus und magnus, beim Auseinanderziehen der Muskeln, um auf den Kopf zu gelangen, wird ein Ast des N. observatorius gezerrt. Kopf wird freigelegt und reluxiert, man sieht, daß er dabei über ein starkes Band gleitet, das ihn scheinbar beim Reponieren hindert, voll in die Pfanne zu treten. Nach Entfernung eines weiteren Stückes der vorderen Kapsel und beim Reponieren sieht man, daß der Kopf nicht weit genug nach oben und proximal in die Pfanne hineingeht. Beim Tasten mit dem Finger fühlt man von oben die Kapsel sich noch straff spannen, und daß die Pfanne flach ist. Nach Durchtrennung der spannenden Teile und Repositionsversuchen tritt der Kopf nur bei starkem Druck völlig in die Pfanne und reluxiert leicht nach hinten. Das Lig. bertini fehlte, der Kopf selbst trägt eine kleine, bucklige Vorwölbung und ist relativ stark antevertiert und die hinteren Kapselstränge ziehen den Kopf immer vom Pfannenboden ab. Dieselben werden teils stumpf, teils scharf durchtrennt, die Pfanne wird mit scharfem Löffel etwas ver-

Digitized by Google

tieft. Jetzt hat der Kopf etwas besseren Halt, gleitet jedoch auch jetzt noch trotz Gegendruck bei Abduktion von 36° heraus. Hautnaht, aseptischer Verband, Reponieren des Kopfes auf dem Bock. Eingipsen bei 50° Abduktion, mäßiger Flexion, gestrecktem Unterschenkel und wenig nach außen sehender Patella.

2. Juli. Verbandabnahme, Röntgenuntersuchung. Kopf konzentrisch, Beweglichkeit gut. Neuer Verband ohne Narkose, Oberschenkel mehr nach innen rotiert, etwas mehr adduziert.

4. Juli. Röntgenkontrolle. Kopf konzentrisch, Verband ausgeflickt.

15. August. Verbandabnahme, Kopf steht gut.

22. August. Patient entlassen. Kopf hat sich nicht verschoben.

Fig. 7.

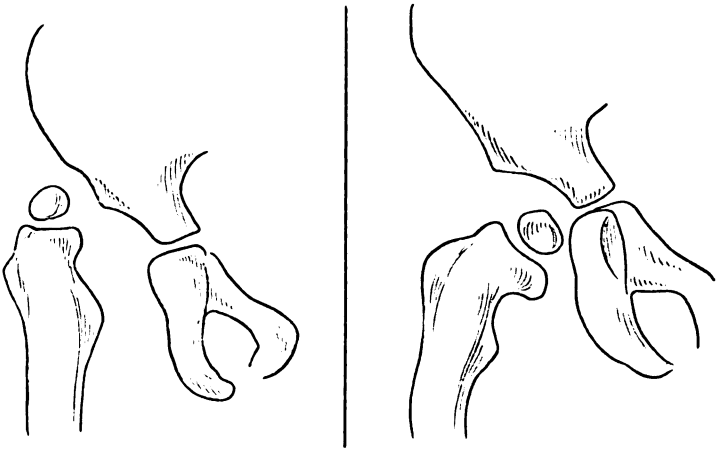

H. J. vor und nach der blutigen Reposition.

20. September. Vorgestellt, geht schon ganz gut. Kopf ist in der Pfanne geblieben.

15. Dezember 1913. Helmut geht gut. Kein Trendelenburg, keine Verkürzung. Beweglichkeit nach allen Richtungen frei.

Epikrise: Die blutige Eröffnung zeigte, daß der Hauptgrund der schlechten Festigkeit das sich quer vor die Pfanne spannende Ligament und ferner eine zu flache Pfanne war.

Das Resultat der blutigen Operation läßt durchaus den Vergleich mit bestgelungenen unblutigen Einwirkungen zu (siehe Fig. 7).

Fall 2. Else F., $8^1/_2$ Jahre alt. Rechtsseitige Luxatio iliaca; stark hinkender Gang, das Kind geht schon auf der Fußspitze. Starke Lordose, ziemlich weit vorgewölbter Bauch. Der Kopf steht etwa 6 cm über der Roserschen Linie, hinten auf der Beckenschaufel. In der Familie ist nichts bekannt. Die Röntgenuntersuchung ergibt, daß der Kopf hinter der Beckenschaufel 3 cm vom Pfannenrande entfernt steht, 6 cm oberhalb des Y-förmigen Spaltes. Der Kopf ist schmal, klein, durch einen deutlichen Epiphysenspalt vom Halse getrennt. Der Hals

Digitized by Google

selbst zeigt keine Anteversion. Der Trochanter minor steht in der Höhe des Y-förmigen Spaltes, 5 cm vom Epiphysenspalt des Kopfes entfernt. Der Trochanter major ist 3 cm vom Epiphysenspalt und 7,5 mm von der Beckenschaufel entfernt. Die Pfanne ist im oberen Quadranten in zwei deutlich ausgeprägte Gruben zerfallen und hypoplastisch. Der Y-förmige Spalt ebenfalls sichtbar und gerade durchgeführt. Der untere Pfannenquadrant überragt nur ganz wenig den Y-förmigen Spalt, er erscheint ebenfalls hypoplastisch. Die Tränenfigur ist nur in ihrem inneren Schenkel sichtbar. Die gesunde Seite ist normal.

Am 23. Juni 1909 Repositionsversuch in Narkose. Es gelingt nicht, den Kopf absolut in die Pfanne einzustellen, wohl aber gelingt eine Scheinreposition. Es wird der Verband in möglichst starker Abduktion angelegt bis über das Knie. Als ich eine Stunde nach der Operation die Visite mache, finde ich, daß der rechte Fuß sich nicht bewegen läßt. Deshalb wird 2 Stunden nach der Reposition der Verband wieder vollständig entfernt, und es zeigt sich nun, daß eine komplette Lähmung des rechten Unterschenkels eingetreten ist. Es sind weder das Fußgelenk noch die Zehen im geringsten beweglich. Es wird deshalb das Bein in seine gewöhnliche Stellung zurückgebracht und sofort vorsichtige Bewegungen mit den Zehen und dem Fuße gemacht.

Am 24. Juni sind aktiv noch keine Bewegungen sichtbar. Die Muskeln reagieren aber auf den faradischen und galvanischen Strom. Abends ist eine kleine Bewegung in der zweiten Zehe eben sichtbar.

Am 25. Juni zeigt auch die große Zehe eine minimale Bewegung. Es wird nun wochenlang zunächst die eingetretene Lähmung behandelt, die verhältnismäßig rasch vollständig zurückgeht.

Anfang August sind alle Bewegungen wiedergekehrt, doch besteht noch eine erhebliche Schwächung der Muskulatur. Das Kind wird zunächst entlassen und soll sich im Herbst zwecks Vornahme der blutigen Reposition wieder einfinden.

8. Oktober Aufnahme. Repositionsversuch in Narkose unter Eröffnung des Gelenkes. Das Kind liegt in Seitenlage. Unter starker Extension wird ein Schnitt von der Spina anterior superior nach abwärts zwischen Trochanter major und der vorderen Kontur des Schenkels von etwa 10 cm geführt. Es wird zwischen den Muskeln hindurchgegangen, auf die Kapsel stumpf freipräpariert; dabei ist die Blutung sehr gering. Die Kapsel wird eröffnet, sie ist sehr dick, es findet stärkere Blutung statt. Der Pfanneneingang ist durch die vordere Partie der Kapsel verdeckt. Ein Adduktorenstrang spannt sich quer über den unteren Rand der Pfanne. Dieser wird eingeschnitten, stärkere Blutung, Kompression, worauf die Blutung still. Jetzt ist die Pfanne deutlicher sichtbar. Ein Ligamentum teres ist nicht vorhanden. Ich fasse mit meiner Kopfzange den Kopf und versuche ihn, indem der Assistent gleichzeitig abduziert, in die Pfanne hineinzuführen. Ich versuche nun zunächst von vorne, meinen Pfannenlöffel hinter den Kopf zu schieben und den Kopf auf die Weise in die Pfanne hineinzuheben. Auch dies gelingt nicht. Es werden dann die bekannten unblutigen Repositionsmanöver gemacht, aber auch sie bringen den Kopf nicht in die Pfanne. Nun wird in starker Adduktion des Schenkels, so daß der Kopf sich hinter den Glutäen stark vorwölbt, ein Schnitt direkt auf den Kopf gemacht, durch die Muskulatur und die Kapsel hindurch. Von diesem Schnitt aus wird der Löffel hinter den Kopf hindurch-

Digitized by Google

geführt, bis zur Pfanne, und nun gelingt die Hineinhebelung des Kopfes, indem ich mit dem Löffel Adduktionsbewegung mache, während der Assistent den Schenkel in Abduktion bringt. Typische Reluxation nach Hinausführung des Löffels und erneutes Reponieren auf dem Löffel. Nach Herausziehung des Löffels sieht man, daß unterhalb der Art. femoralis sich eine etwas spitze Prominenz vorwölbt, die wir als den Trochanter major ansprechen. Nun werden die beiden Wunden genäht, ein Tampon provisorisch darin gelassen in der vorderen Wunde, dieser, als der aseptische Verband gemacht werden soll, herausgezogen, die Wunde völlig geschlossen, ein aseptischer Verband angelegt und nun in typischer zweiter Stellung bei 45° Abduktion, fast völliger Streckung des Kniegelenks, mit nach vorwärts gerichteter Patella, der Gipsverband angelegt. Der Wundverlauf ist normal. Es tritt keine Temperatursteigerung ein. Am 23. Oktober wird der Gipsverband gefenstert, die Fäden werden entfernt, die Wunde sieht tadellos aus, es wird ein Röntgenbild gemacht; das Röntgenbild zeigt den Kopf konzentrisch in der Pfanne. Der Verband wird ausgeflickt und das Kind entlassen.

Am 13. Dezember wird das Kind wieder aufgenommen. Die Röntgenuntersuchung ergibt, daß der Kopf deutlich in der Pfanne steht; da er nicht sehr scharf sichtbar, besteht die Möglichkeit, daß er etwas nach vorne steht. Das Kind bleibt ohne Verband und wird mit Massage und Bewegungen behandelt.

Am 23. Dezember wird das Kind mit Anweisung an die Eltern nach Hause entlassen.

Am 17. Januar 1910 wird es in die Klinik eingeliefert, es hat das rechte Bein oberhalb des Kniegelenkes gebrochen. Die Fraktur wird reponiert und das Kind bekommt einen Beckengipsverband, der bis Ende Februar liegen bleibt. Dann erfolgen Mobilisationsbewegungen im Hüft- und Kniegelenk, bis das Kind Ende März noch stark hinkend entlassen werden kann. Es soll zu Hause weiterbehandelt werden.

Am 1. August 1910 stellt es sich zum letzten Male vor. Es geht noch ziemlich steif, aber nicht mehr watschelnd. Die Röntgenuntersuchung ergibt, daß der Kopf in der Pfanne konzentrisch steht, daß aber im Halse offenbar Resorptionsvorgänge im Sinne einer Coxa vara vor sich gehen. Das Kind wird mit der Weisung wieder nach Hause entlassen, tüchtig Uebungen zu machen und sich nach einem Jahre wieder vorzustellen.

Das Kind soll sich in nächster Zeit wieder zeigen.

Epikrise: Dieser hochgradige Fall von einseitiger Luxation zeigt, 1. daß die starken Abduktionsmanöver, welche zu einer Scheinreposition führten, die Ursache der Lähmung waren. Der Kopf konnte den hinteren Pfannenrand nicht überschreiten, drückt gegen den N. ischiadicus und verursacht durch den Druck eine Quetschung und somit eine Lähmung des Nerven. Wenn der Verband nicht sofort abgenommen und nicht sofort durch die Wiederherstellung der Normallage der Nerv von seinem Drucke befreit worden wäre, so wäre aller Voraussicht nach die Lähmung nicht so schnell zurückgegangen. 2. zeigt der Fall, daß eine Reposition unblutig nicht zu erreichen gewesen wäre, weil einmal sich ein starker Adduktorenstrang quer vor die Pfanne gelegt hatte, und das Hineinschlüpfen des Kopfes verhinderte, und weil die Kapsel selbst so verdickt war, daß sie sich von oben her bei den Einrenkungsversuchen in die Pfanne hineinlegte. Da nun eine Lähmung eingetreten war und es vorauszusehen war, daß erneute

Digitized by Google

unblutige Manöver nicht zum Ziele führen konnten, eine Voraussicht, die der Befund bei der blutigen Operation bewies, so war der blutige Eingriff gerechtfertigt. Interessant war hierbei, daß es auch blutig zunächst nicht möglich war, den Kopf zu reponieren, und daß erst das Hebelmanöver mittels meines Löffels von einem zweiten Schnitt aus den gewünschten Erfolg brachte. Endlich 3. wurde die Behandlung kompliziert durch einen Bruch oberhalb des Kniegelenkes. Mit Rücksicht auf diese Schwierigkeiten bei der Reposition und während der Nachbehandlung, muß das Resultat, wie es bei der letzten Untersuchung vorlag, als ein außerordentlich günstiges angesehen werden, und es ist zu hoffen, daß auch das Dauerresultat, wenn die Resorptionsvorgänge im Halse nicht zu einer zu starken Auflösung desselben und zu einer Coxa-vara-Bildung oder zu einem

Fig. 8.

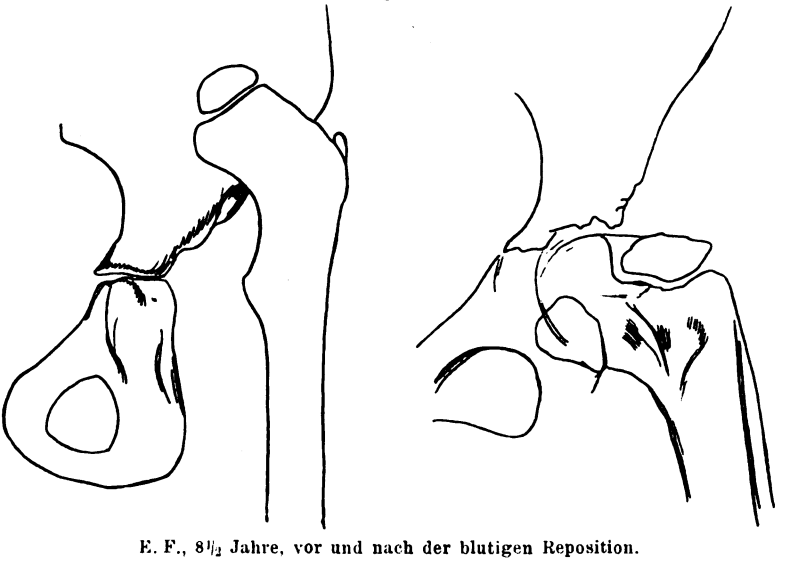

E. F., 8½ Jahre, vor und nach der blutigen Reposition.

Schwund führen, ein recht gutes werden wird, so daß das Kind, auch wenn es eine geringe Bewegungsstörung im Hüftgelenk zurückbehalten wird, jedenfalls weitaus besser daran sein wird, als wenn es nicht behandelt worden wäre.

Diese Hoffnung hat sich erfüllt. Ende 1913 stellte das Kind sich völlig gut gehend vor. Es war Beweglichkeit bis fast zur normalen im Hüftgelenk zurückgekehrt. Beugung frei bis über einen rechten Winkel. Rotation nach außen und innen ganz frei. Nur die Abduktion war beschränkt. Kein Trendelenburg. Röntgenuntersuchung. Kopf konzentrisch, aber starke Coxa-vara-Bildung (siehe Fig. 8).

Fall 3. Magdalene St., 2½ Jahre alt. Doppelseitige Luxation.

Das Kind hat einen stark watschelnden Gang, starke Lendenlordose, weit hervortretenden Bauch. Die Trochanteren stehen etwa 2 cm über der Roserschen Linie. Die Köpfe sind nach unten gut verschieblich. Der rechte Kopf ist bei Beugung hinten gut fühlbar, der linke Kopf steht nicht ganz so hoch, aber er ist

Digitized by Google

ebenfalls bei Beugung auf der Beckenschaufel fühlbar. Die rechte Adduktorenfalte steht zwei Finger breit höher als die linke. Bei Bewegungen hört man in der Hüfte keine knackenden Geräusche.

Die Röntgenuntersuchung bestätigt die Diagnose. Der Kopf steht an der rechten Seite $3^1/_2$, an der linken Seite 3 cm über dem Y-förmigen Spalt. An der linken Seite wird der Kopfschatten schon geschnitten von der Beckenschaufel, an der rechten Seite tangiert sie ihn eben. Der linke Kopf ist etwas kleiner als der rechte. Der Hals ist sehr lang an der linken Seite und geht sehr steil in den Schaft über. Die Schenkelhalsspitze ist kaum angedeutet. An der rechten Seite ist der Hals etwas dicker und etwas kürzer. Die Pfanne ist links im oberen Quadranten sehr flach, nach dem Röntgenbilde rechts ganz wenig abgerundet. Rechts springt der untere Quadrant stark vor über den Y-förmigen Knorpel, links liegt er in demselben Niveau mit ihm.

17. März 1908. Einrenkung in Narkose. Die rechte Seite wird durch Fingerdruck sofort reponiert und bleibt fest reponiert mit federnder Stabilität stehen, trotzdem an der anderen Seite Repositionsversuche gemacht werden. Die Repositionsversuche an der linken Seite führen nicht sofort zum Ziele, offenbar, weil das Becken nicht genügend fixiert wird, wenn dies gut fixiert wird, tritt auch sofort die Reposition ein. An der rechten Seite ist die primäre Stabilität eine vollkommene, der Kopf verläßt auch bei Normalstellung die Pfanne nicht, erst bei 45° Flexion springt der Kopf deutlich aus der Pfanne. An der linken Seite ist die Stabilität nicht ganz so gut, doch kann das Bein ebenfalls bis etwa 25° Normallage gebracht werden, ehe eine Reluxation erfolgt.

Es wird erst das rechte Bein in 35° Abduktion, Streckung des Unterschenkels, Normallage der Patella eingegipst, dann das linke Bein in etwa genau derselben Stellung.

19. März 1908. Röntgenuntersuchung. Diese ergibt, daß die Köpfe in der Pfanne stehen, daß sie jedoch nicht wie gewöhnlich dem Y-förmigen Knorpel gegenüberstehen, sondern höher. Deswegen entschließe ich mich, den Verband in der sonst üblichen Weise anzulegen. Das Kind wird am 19. März aus dem Verband herausgenommen und auf die Beine gestellt ohne Verband. Dabei tritt eine Reluxation nicht ein, das Kind macht sogar, an den Händen angefaßt, einige Schritte. Man sieht dabei, daß die vorher starke Lordose und der vorgestreckte Bauch verschwunden sind. Dann wird das Kind auf den Beckenbügel gelegt und rechts in Abduktionslage eingegipst. Das linke Bein wird in reponierter Stellung gelassen und mit einem Gipshöschen bis zur Mitte des Oberschenkels versehen. Röntgenuntersuchung. Rechts Kopf konzentrisch. Das Kind wird auf 3 Monate entlassen.

17. Juni 1908. Das Kind wird aufgenommen. Verbandabnahme, Röntgenuntersuchung. Diese zeigt, daß der Kopf an der rechten Seite konzentrisch stehen geblieben ist; an der linken Seite, wo nur das Gipshöschen bis zum Knie gemacht worden war, ist der Kopf reluxiert. Die rechte Seite wird weiter behandelt. Das Bein wird an der rechten Seite in 45° Abduktion gebracht, die Kniescheibe nach vorn stehend wird dann das Kind auf 2 Monate entlassen.

20. August 1908 Aufnahme. Die Röntgenuntersuchung zeigt den Kopf konzentrisch in der Pfanne, er ist gut fühlbar. Die Kniescheibe steht nach vorn. Das Kind soll sich nach 8 Tagen zeigen.

Digitized by Google

27. August. Leichte Auswärtsrotation, der Kopf steht exzentrisch an der rechten Seite. Das Kind wird nach Hause entlassen. Fehler: hier hätte nochmal in Abduktion, Extension und Innenrotation eingegipst werden müssen.

Am 7. November 1908 Einrenkung der linken Seite in Narkose. Sie erfolgt wie gewöhnlich. Primäre Stabilität ist sehr gut. Das Bein wird in typischer Stellung in den Verband getan und nach Röntgenkontrolle, die den Kopf konzentrisch in der Pfanne zeigt, wird das Kind auf 3 Monate entlassen.

4. Januar 1909 Verbandabnahme. Die zuerst eingerenkte rechte Seite steht in leichter Auswärtsrotation, der Kopf ist aber fest. An der linken Seite ist der Kopf prominent in der Leistenbeuge. Die Röntgenuntersuchung zeigt rechts den Kopf exzentrisch, links den Kopf gut in der Pfanne. Verbandwechsel in Narkose. Rechts wird unter Zug und Einwärtsrotation der Kopf reponiert, links wird die Abduktion vermindert, das Knie nicht ganz gestreckt, die Kniescheibe steht noch nach außen. Das Kind soll noch zwei Verbände haben in 2 Monaten.

5. Februar 1909 Verbandabnahme. Links steht der Kopf konzentrisch, rechts steht er ganz leicht exzentrisch, aber nicht in dem Maße, wie im November 1908. Beim Verbandwechsel wird das rechte Bein etwas herabgezogen und in Einwärtsrotation gebracht, das linke Bein in verminderte Flexion und Abduktion von etwa 45°. Der Verband bleibt in dieser Stellung etwa 2 Monate lang liegen. Abnahme des Verbandes am 6. April 1909. Die Köpfe sind an beiden Seiten gut in der Pfanne fühlbar. Die Röntgenuntersuchung zeigt, daß der Kopf gut konzentrisch in der Pfanne steht. Der Kopf hat an der medianen Seite eine Einschmelzung erfahren, ist an der äußeren Seite etwas verdickt. Er ist wesentlich breiter als der Kopf an der anderen Seite. Dieser steht ebenfalls konzentrisch in der Pfanne, ist aber klein und rund. Das Kind wird ohne Verband nach Hause entlassen.

23. August 1909 Röntgenuntersuchung. Der Kopf steht an beiden Seiten konzentrisch in der Pfanne, rechts ist er eine breite schmale Scheibe, links ist er kugelig, wesentlich dicker und füllt die Pfanne vollständig aus.

Am 1. November 1909 stellt das Kind sich wieder vor. Die Röntgenuntersuchung ergibt, daß der Kopf an der linken Seite reluxiert ist und an der rechten Seite exzentrisch steht. Der Befund am 1. November, bevor das Kind in Narkose wieder reponiert war, war folgendermaßen: Die linke Hüfte ist außerordentlich empfindlich, steht in fast rechtwinkliger Flexion. Die Röntgenuntersuchung zeigt, daß der Kopf reluxiert ist und daß eine Infraktion am Halse stattgefunden hat. Es wird an der linken Seite ein Extensionsverband angelegt und der Kopf dadurch heruntergezogen. Der Gegenzug wird schlecht vertragen, es stellt sich die rechte Seite noch exzentrischer ein. Infolgedessen wird das Kind aus dem Extensionsverband herausgenommen und in Narkose ein doppelseitiger Beckengipsverband angelegt in leichter Abduktion und Einwärtsdrehung.

Am 4. November 1909 wird eine Kontrolluntersuchung gemacht, welche den Kopf gut konzentrisch in der Pfanne zeigt, an der rechten Seite zu zwei Dritteln unter dem oberen Pfannendach. Der Verband bleibt 2 Monate lang sitzen und wird Mitte Februar 1910 abgenommen. Die Köpfe stehen beiderseits in derselben Stellung wie vorher. Das Kind wird nach Hause entlassen und soll sich nach 4 Wochen wieder vorstellen.

Digitized by Google

Am 15. März 1910 Aufnahme. Das Kind geht etwas breitbeinig, gering wackelnd. Die Köpfe stehen beiderseits fest in der Pfanne, jedoch an beiden Seiten 1 cm zu hoch und exzentrisch. Das Kind wird entlassen und soll sich zu Hause weiter bewegen und nach einem Vierteljahre vorstellen.

Anfang Juli stellt sich das Kind wieder vor. Die rechte Seite steht genau in derselben Höhe wie nach Abnahme des Verbandes, die linke Seite etwas stärker exzentrisch. Der Gang ist ein relativ guter. Das Kind bekommt an der linken Seite ein Gipshöschen in Abduktion und soll sich damit nach einem Vierteljahre wieder zeigen. Als das Kind im Oktober 1910 wieder kommt und das Gipshöschen entfernt wird, steht der Kopf ebenso wie an der anderen Seite fest in der Pfanne, aber etwa 1 cm exzentrisch. Das Kind bekommt ein Lederhöschen in Abduktion. Dieses wird getragen bis zum 4. Januar 1911. Als das Kind sich da vorstellt, stehen beide Köpfe dicht oberhalb der Pfanne, der rechte steht ganz fest, der linke fast vollständig fest. Da den Eltern das Resultat noch nicht gut genug ist, wird auf deren dringenden Wunsch am linken Bein noch einmal ein Einrenkungsversuch in Narkose gemacht, ein Beckengipsverband angelegt in halber Abduktion bei gestrecktem Knie und Einwärtsrotation, so daß die Kniescheibe nach dem anderen Schenkel hinsieht.

Am 10. März wird der Verband abgenommen, der Kopf steht wieder gut und scheinbar fest in der Pfanne. Das Kind wird nach Hause geschickt und soll sich nach 4 Wochen wieder zeigen.

10. April. Das Kind stellt sich vor und zeigt genau wieder dieselben Verhältnisse wie vor dem letzten Verband, d. h. der Kopf steht an der linken Seite etwas stärker exzentrisch als an der rechten Seite. Das Kind wird nach Hause entlassen und soll sich nach etwa einem Vierteljahre wieder vorstellen. Als es dann kommt, haben sich die Verhältnisse durchaus nicht geändert. Die Eltern verlangen dringend nach einer weiteren Behandlung, und es wird deshalb am 14. Juli 1911 das linke Bein noch einmal in einen Extensionsverband gelegt, der nach 6 Wochen entfernt wird. Das Kind bekommt wieder seine Abduktionshülse.

Am 13. Dezember 1911 kommen die Eltern wieder mit dem Kinde und bitten dringend, die linke Seite doch noch einmal einzugipsen. Trotz meiner entschiedenen Vorstellung, daß das gar keinen Zweck haben würde, weil wir ja schon einmal erlebt haben, daß der Kopf sich wieder in dieselbe Stelle einstellt wie vorher, tue ich den Eltern den Gefallen, bemerke aber dabei, daß es das letzte Mal sei.

Am 15. März 1912 kommen die Eltern mit dem Kinde wieder und wünschen noch einen letzten Repositionsversuch. Auf meine Vorstellung, daß ich mich nur noch zu einer blutigen Einrenkung herbeilassen würde, von der ich mir aber auch nichts Wesentliches verspräche, weil beide Seiten verhältnismäßig gut ständen, gehen die Eltern jedoch nicht ein und verlangen dringend die Einrenkung. Daher am 20. März nach entsprechender Vorbereitung blutige Einrenkung. Schnitt von vorn von der Spina ant. sup. etwas schräg nach außen und unten; ohne nennenswerte Blutung geht man bis auf die Kapsel und den Trochanter ein. Der tastende Finger gelangt nach Eröffnung der Kapsel in die Pfannengegend. Die Pfanne fühlt sich ganz flach an, ist aber von einer Membran bedeckt. Nach deren Entfernung wird der hintere untere Pfannenrand deutlich sichtbar mit dem hinteren Teil der Pfannengrube. Jetzt gelingt der Einrenkungs-

Digitized by Google

versuch sehr leicht, jedoch ist der Kopf für die Pfanne sehr groß und gleitet schon bei mäßiger Abduktion über den Pfannenrand. Die Grube wird daher mit scharfem Löffel etwas erweitert und die Einrenkung erneut. Der Kopf steht jetzt fester und springt bei Abduktion mit deutlichem Ruck über den Pfannenrand. Nach Einrenkung, völligem Strecken des Knies, Vorwärtsrotation der Patella, 45° Abduktion, Hautnaht, aseptischer Verband, Gipsverband für 3 Wochen.

Nach Abnahme des Gipsverbandes am 15. April steht der Kopf konzentrisch in der Pfanne. Es besteht eine Ankylose in dieser Abduktionslage. Das Kind wird nach Hause entlassen und soll sich durch Massage und Bewegungen selbst weiterhelfen.

Epikrise: Es handelt sich um einen Fall, welcher auf Grund der primären Stabilität scheinbar zu den allerbesten Hoffnungen Anlaß gab. Es war eine derartig gute primäre Stabilität vorhanden, daß man sich veranlaßt fühlte,

Fig. 9.

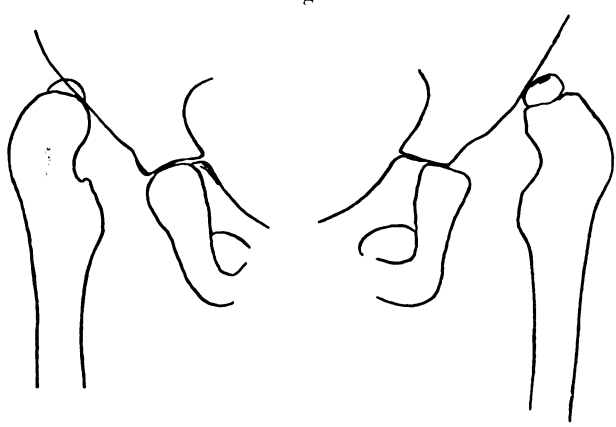

M. St., 2½ Jahre, vor der Einrenkung.

von seiner gewohnten Technik abzugehen und den Verband in der letzten gewöhnlichen Stellung an beiden Seiten anzulegen. Als die Röntgenuntersuchung aber zeigte, daß die Köpfe nicht konzentrisch in dieser Stellung standen, wurde die gewöhnliche Verbandtechnik in Anwendung gebracht. Sie führte nicht zum Ziele, d. h. es trat zwar anfangs konzentrische Einstellung ein, aber als das Kind aus dem letzten Verband herausgenommen wurde, zeigte sich bald hinterher die exzentrische Einstellung; genau die Einstellung, welche gleich anfangs auf dem Röntgenbilde sichtbar geworden war, trotz absoluter Festigkeit der Köpfe. Der Fall ist also hinterher typisch weiterbehandelt worden, und als trotzdem keine Festigkeit eintrat und an der einen Seite der Kopf ganz wenig höher zu stehen kam als an der anderen Seite, wurde versucht, diese Seite wenigstens noch genau unter dieselben Bedingungen zu bringen wie die andere Seite und zwar durch Extension und Innenrotation. In dieser Stellung wurden Gipsverbände, Streckverbände und Lederhülsen angelegt, ohne daß eine Aenderung eintrat. Das funktionelle Resultat vor der blutigen Einrenkung, die schließlich von den Eltern verlangt wurde, war immerhin kein schlechtes. Es bestand nur ganz leichtes

Digitized by Google

Hinken, die Lendenlordose war nicht mehr vorhanden, der dicke Bauch war verschwunden. Die Köpfe hatten sich nach oben an beiden Seiten vollständig gut befestigt und man hätte mit Rücksicht auf die vielen Zwischenfälle, die die Behandlung gezeitigt hatte, mit dem Resultat zufrieden sein können, vielleicht später an der einen Seite eine etwas erhöhte Sohle geben können und dann wäre bei der Schwierigkeit des Falles ein immerhin gutes funktionelles Resultat gezeitigt worden. Da die Eltern sich absolut mit dem Resultat nicht zufrieden gaben, wurde als Ultima ratio an der einen Seite die blutige Einrenkung vorgeschlagen und ausgeführt. Sie ergab nun den Grund für den Mißerfolg, nämlich das unharmonische Verhältnis zwischen Kopf und Pfanne. Selbst als alle Hindernisse für die Reposition beseitigt waren und man den großen Kopf in die Pfanne eingestellt hatte,

Fig. 10.

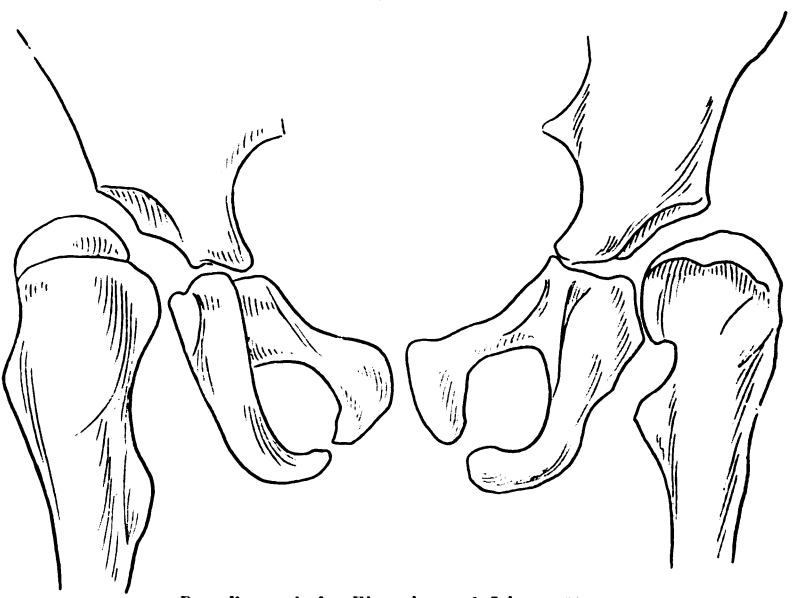

Derselbe nach der Einrenkung, 5 Jahre später.

zeigte doch eine Verminderung der Abduktion das sofortige Zurückgehen des Kopfes in die alte Stellung. Erst nach Erweiterung der Pfanne fand der Kopf guten Halt. Dieser Halt ist auch dauernd geblieben. Ob das Kind aber einen dementsprechenden Nutzen von der blutigen Einrenkung haben wird, weil die andere Seite ja ein ganz wenig höher steht, als die blutig eingerenkte Seite, ist fraglich. Es ist immerhin möglich, daß man noch zur blutigen Einrenkung auch der anderen Seite wird schreiten müssen, wenn die Funktion durch das ungleiche Verhalten der beiden Seiten zu stark beeinträchtigt wird.

Diese Befürchtung ist nicht eingetreten. Beide Köpfe stehen Anfang Juli 1913 gleichmäßig gut in etwas ausgeweiteter Pfanne. Die blutig eingerenkte Seite ist gut beweglich (siehe Fig. 9 und 10).

Fall 4. Wilh. A., 7 Jahre alt, aus Osterwald. Doppelseitige Hüftverren-

Digitized by Google

kung. Zweites Kind, ohne Besonderheiten ist die Geburt und die Schwangerschaft verlaufen. In der Familie ist kein Hinken. Das Kind lernte spät gehen. Als das Kind 3 Jahre alt war, haben die Eltern wegen des schlechten Ganges den Arzt befragt. Dieser sagte, es habe X-Beine und die X-Beine müßten durch Osteotomie beseitigt werden, dann würde der Gang besser werden. Die Eltern haben sich hierauf nicht eingelassen; da es aber mit dem Gange nicht besser wurde, wollten sie meine Hilfe in Anspruch nehmen. Befund: Zarter Knabe von sehr kleiner Statur. Der Gang ist sehr wackelnd; die Oberschenkel werden stark adduziert gehalten, die Beine einwärts rotiert, die Knie gebeugt. Dadurch macht es den Eindruck, als wenn das Kind doppelseitige X-Beine hätte. Die Lendenlordose ist nicht sehr hochgradig. Die Beine erscheinen ziemlich gleich lang. Spina anterior superior bis Malleolus internus, Spina anterior superior bis Patella 24 cm. Die Inguinalgegend an beiden Seiten ist leer. Die Knie krummgezogen. Die Abduktion ist stark vermindert. Abduziert man, so wird die leere Fossa inguinalis als tiefe Grube besonders sichtbar. Die Abduktion wird bei leicht flektierten Hüftgelenken ausgeführt. Trendelenburg beiderseits vorhanden. Die Trochanteren stehen an beiden Seiten 6—7 cm höher. Röntgenuntersuchung. Doppelseitige Luxatio iliaca, starke Anteversion, namentlich an der rechten Seite. Das Kind wird zunächst in einen Extensions- und Abduktionsverband gelegt.

4. September 1907. Erster Repositionsversuch in Narkose. Es werden an beiden Seiten die Adduktoren unblutig zerwalkt, dadurch läßt sich die Abduktion bis zu etwa 60° bringen. In dieser Stellung wird ein Gipsverband bis über beide Knie angelegt.

5. September. Es ist am rechten Bein eine Lähmung der gesamten Unterschenkelmuskulatur eingetreten. Auf faradischen und galvanischen Strom sind die Muskeln erregbar. Die rechte Seite wird sofort aus dem Verband genommen, und mit Massage, Bewegungsübungen, Elektrisierung begonnen; die linke Seite bleibt im Verband.

Am 14. September wird der ganze Verband abgenommen und in Narkose versucht, die linke Seite einzurenken. Trotz starker anderthalbstündiger Versuche gelingt die Reposition nicht. Es wird ein Verband in möglichst starker Abduktion angelegt. Hierbei tritt Fußklonus an der linken Seite auf.

Dritter Einrenkungsversuch am 26. September, in Narkose. Nach langen Abduktions- und Flexionsbewegungen gelingt es, in rechtwinkliger Stellung den Kopf in die Gleitfurche zu bringen unter ganz leisem Geräusch. Nach stärkeren Abduktionsbewegungen wird dieses Geräusch immer deutlicher, es kommt jedoch nicht zu einer typischen Vorwölbung des Kopfes in der Inguinalgegend und nicht zu federnder Festigkeit. Verband in Ueberabduktion, wobei Cyanose des Fußes auftritt. Die nach einigen Tagen vorgenommene Röntgenuntersuchung zeigt den Kopf konzentrisch.

18. Dezember. Verbandabnahme. Kopf konzentrisch in der Pfanne. Erneuter Verband in etwas verminderter Abduktion. Das Knie kann nicht völlig gestreckt werden. Der Verband soll Mitte Februar abgenommen werden. Der Kopf ist stark prominent in der Leistenbeuge.

18. Dezember. Verbandwechsel. Röntgenuntersuchung. Kopf konzentrisch in der Pfanne. Der Kopf wölbt sich sehr stark vorne vor.

14. Februar 1908. Verbandabnahme. Röntgenuntersuchung. Kopf genau

Digitized by Google

in der Pfanne. Es besteht sehr feste Ankylose in ca. 65° Abduktion. Es ist unmöglich, das Bein nach außen und innen zu rotieren. Es wird zunächst eine Extension und Gegenextension versucht, um das Gelenk zu lockern, auch eine Seitenextension, um Innenrotation zu erreichen. Da kein nennenswerter Erfolg eintritt, erfolgt am 19. Februar das Redressement in Narkose. Es gelingt, das Gelenk zu mobilisieren. Die Extremität wird in fast vollkommener Normalstellung einschließlich des Fußes in einen Gipsverband gelegt. Die Röntgenuntersuchung zeigt, daß der Kopf vollständig konzentrisch in der Pfanne steht.

19. März. Verbandabnahme. Röntgenuntersuchung. Kopf konzentrisch. Das Kind soll Mobilisationsübungen zu Hause durchführen.

19. Mai. Das Bein ist schon recht gut beweglich. Die Patella steht nach vorne. Es fehlt noch die ausgiebige Innenrotation und Flexion. An der noch nicht reponierten Seite muß, weil die andere Seite jetzt viel länger ist, eine hohe Sohle von 8 cm getragen werden.

5. August 1908. Aufnahme zwecks Einrenkung der anderen Seite. Die bei dem ersten Einrenkungsversuch zutage getretene Lähmung ist inzwischen vollständig zurückgegangen. Es wird jedoch beschlossen, mit Rücksicht darauf, daß bei einem erneuten Einrenkungsversuch wieder eine Lähmung eintreten könnte, von der unblutigen Einrenkung abzusehen, die blutige Reposition vorzunehmen. Das Kind bekommt 2 Tage lang einen 1%igen Formolverband um das Hüftgelenk durch Oberschenkel bis zum Knie herab.

7. August. Blutige Einrenkung. Assistent Dr. N o l t e, Narkose Dr. R i e h n. Das Bein wird in stärkste Adduktion gebracht, es wird direkt auf den Kopf, welcher sich unter den Glutäen vorwölbt, eingeschnitten. Die Muskeln werden stumpf zwischen ihren Fasern, ohne daß eine Blutung eintritt, getrennt. Die Kapsel wird freigelegt. Sie ist sehr dick, sie wird gespalten und nun mit meinem Hebel Nr. 2 zwischen Kopf und Kapsel hindurchgegangen nach der Pfanne hin. Es gelingt sehr bald, den Kopf herüberzubringen. Der Löffel wird herausgenommen und der Kopf reluxiert sehr typisch. Es wird versucht, den Kopf ohne Löffel wieder hineinzuhebeln, was nicht gelingt. Darauf werden die Adduktoren noch einmal myotomiert. Darauf wird der Löffel wieder eingeführt und der Kopf jetzt mit Leichtigkeit wieder hineingehebelt. Nach Herausnahme des Löffels steht der Kopf fest, ohne daß das Bein zurückfällt. Auch der Unterschenkel steht rechtwinklig genau so, als wenn unblutig reponiert wäre. Hautnaht. Aseptischer Verband. Gipsverband in typischer Stellung. Röntgenuntersuchung zeigt den Kopf konzentrisch. Der Wundverlauf ist vollständig normal.

Am 12. Dezember wird ein Verbandwechsel gemacht. Das Bein steht in rechtwinkliger Abduktion, das Knie wird gestreckt. Es wird versucht, die Abduktion zu verringern und die Innenrotation herzustellen. Verband in dieser Stellung.

7. Januar 1909. Definitive Verbandabnahme. Der Kopf steht konzentrisch in der Pfanne. Es besteht noch eine ziemlich beträchtliche Steifigkeit in Abduktion von etwa 45°. Beginn der Mobilisationsbewegungen.

Mitte April 1909 geht das Kind noch etwas breitbeinig und leicht abduziert, aber beide Beine sind gleich lang, ein Trochanterenhochstand ist nicht vorhanden, T r e n d e l e n b u r g ist verschwunden und die Lordose ist verschwunden. Die Köpfe stehen an beiden Seiten konzentrisch. An der unblutig eingerenkten Seite

Digitized by Google

ist die Pfanne etwas weiter, von zwei tiefen Furchen durchzogen, der Kopf steht nicht so tief in der Pfanne wie an der blutig eingerenkten Seite. Im Laufe der nächsten Monate bessert sich der steife Gang wesentlich, so daß das Kind Ende des Jahres 1909 vollständig geheilt entlassen wird.

Epikrise: Mit Rücksicht auf das Alter des Kindes und auf den großen Hochstand der Köpfe, es handelte sich um ein 7jähriges Kind mit 6—8 cm Hochstand, war der Versuch der Einrenkung an sich schon etwas gewagt. Er wurde nur deswegen unternommen, weil der Gang schon ein außerordentlich schlechter war, schon ziemlich hochgradige Adduktionskontrakturen vorhanden waren. Die beim ersten Versuch eingetretene Lähmung des rechten Beines wurde sofort bemerkt und durch Abnahme des Gipsverbandes und entsprechende Behandlung dafür gesorgt, daß sie keine dauernde blieb. Sie verzögerte den Gang der Be-

Fig. 11.

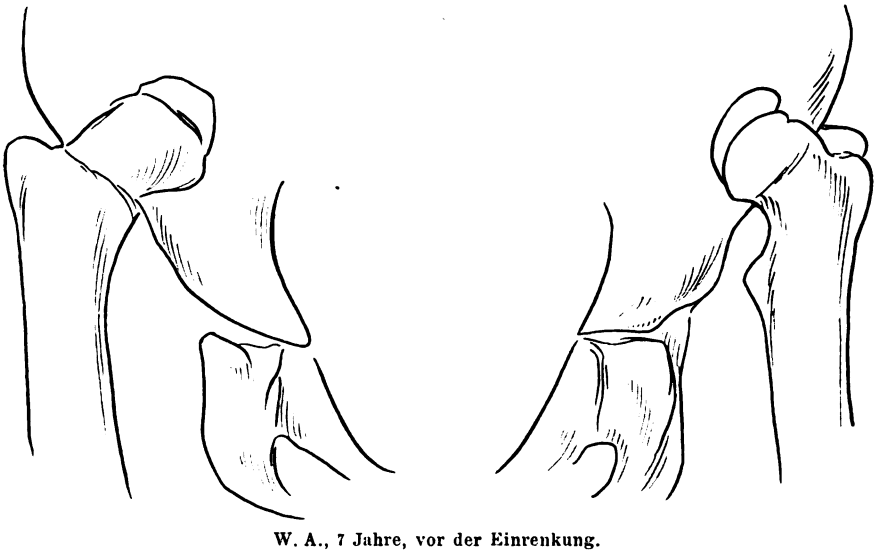

W. A., 7 Jahre, vor der Einrenkung.

handlung auch nicht, weil nach wenigen Tagen schon die erneuten Repositionsversuche wenigstens an der anderen Seite fortgesetzt wurden. Diese führten endlich zum Ziel und haben zu einem anatomisch guten und funktionell völlig befriedigenden Resultat geführt. Vielleicht hätte man die andere Seite auch noch unblutig einrenken können, aber da die Gefahr einer erneuten Lähmung doch immerhin bestand, zog ich die blutige Einrenkung vor. Diese führte durch den hinteren Schnitt und Hineinhebelung zum Ziel. Die Behandlung wurde so weitergeführt, als sei unblutig eingerenkt worden, nur mit dem Unterschied, daß der Verband nicht so lange liegen blieb. Die einsetzende Steifigkeit später wurde durch energische Mobilisationsbehandlung nach Möglichkeit beseitigt, so daß schließlich Arzt und Patient mit dem erreichten Resultat, das in beiderseits konzentrischer Heilung mit beiderseits leidlich gut beweglichen Hüftgelenken bestand, völlig zufrieden waren. Der Fall zeigt, daß man selbst bei älteren doppelseitig luxierten

Digitized by Google

Fällen unter Heranziehung aller Hilfsmittel noch ein gutes Resultat erreichen kann (Fig. 11 u. 12).

Fall 5. Ilse E., 4 Jahre. Doppelseitige Hüftluxation, typischer Gang, starke Lordose. Bauch stark nach vorn, die Köpfe hinten nach der Beckenschaufel, beide ziemlich gleichmäßig. In der Familie nichts bekannt. Kind wird 10 Tage permanent extendiert und 2mal täglich $^1/_4$ Stunde bis 40 Kilo an jedem Bein forciert extendiert. Einrenkungsversuch in Narkose am 19. Februar 1913 zunächst der rechten Seite. Nach dem Röntgenbericht zu schließen, wird der Kopf durch die forcierte Extension zweifellos etwas herunter gezogen. Nach etwa $^3/_4$stündiger Arbeit gelingt es, den Kopf in die Pfanne zu bringen ohne Geräusch und auch kein Reluxationsgeräusch tritt auf. Der Trochanter verschwindet

Fig. 12.

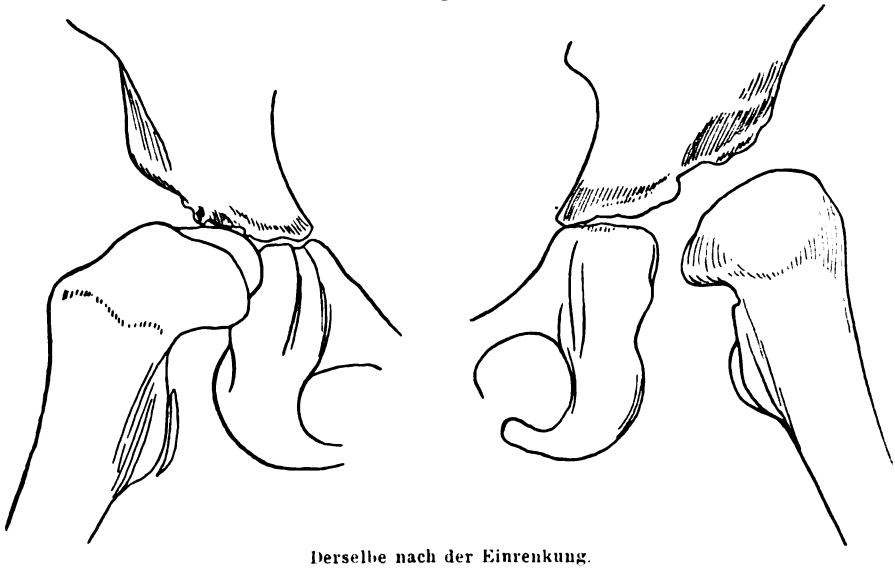

Derselbe nach der Einrenkung.

hinten deutlich, und man fühlt den Kopf unter der Arterie vorn bei Drehbewegungen. Festigkeit gleich Null, wenn der Druck gegen den Trochanter aufhört. Links gelingt die Reposition wesentlich schneller und man fühlt den Kopf vorne deutlicher. Auch ist das Repositionsgeräusch etwas deutlicher, doch macht das Reluxieren und Reponieren an dieser Seite den Eindruck, als wenn nicht Knorpel gegen Knorpel kommt, sondern sich Weichteile dazwischen klemmen. Gipsverband in überrechtwinkliger Stellung. Es soll Röntgenuntersuchung gemacht werden, und eventuell blutig die Weichteile entfernt werden.

3. April. In Chloroformnarkose, die nicht gut ist, wird unter Cleolasepsis an der rechten Seite längs des oberen Adduktionsrandes eingegangen. Man gelangt bald stumpf auf den Kopf resp. deren Kapsel ohne Blutverlust. Einschneiden der Kapsel und Versuch, die Pfanne dem Auge sichtbar zu machen. Man sieht bei mäßiger Innenrotation und weniger ausgesprochener Abduktion nach oben, innen

Digitized by Google

vom Kopfe, knorplig erscheinendes Gewebe, doch sieht man, wenn man den Kopf etwas hin und her rollen läßt, daß sich oben und unten kleine Falten bilden, also Kapsel vorliegt. Nach Abtragung desselben auch an der mehr nach den Adduktoren zu gelegenen Seite läßt sich der Kopf besser vom Becken abziehen, jedoch findet man keine direkte Pfanne. Der eingeführte Finger fühlt mehr eine kaum konkav gewölbte Fläche, die nach hinten zu wulstförmig vorspringt, während sie nach vorne zu schmaler wird, und man gelangt unter ihr in die Tiefe. Bei näherer Palpation der ganzen Gegend entdeckt der Finger nach oben und medialwärts von dem beschriebenen Wulst eine ziemlich scharfe Kante und über dieselbe hinaus eine etwa halbmondförmige gut konkave Fläche. Nach Einsetzen des Hakens erkennt man, daß dies die eigentliche Pfanne ist. Nach weiterer Spaltung der

Fig. 13.

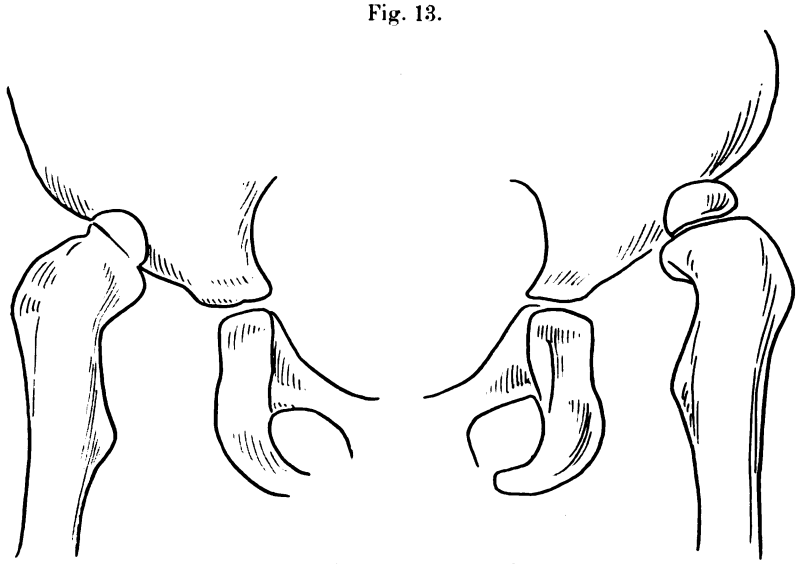

J. E., 4 Jahre, vor der Einrenkung.

Kapsel vorn gelingt es, den Kopf in die Pfanne hinüber zu bringen. Die Stabilität ist leidlich gut und beim Reluxieren springt der Kopf mit deutlichem Ruck über vorhin beschriebene Leiste heraus. Nach Vernähung des stehengebliebenen Kapselschlauches mit dem etwas zerfetzten Adduktor und der Hautnaht wird nach Einrenkung das Bein, mit völlig nach vorn gedrehter Patella und völlig gestrecktem Knie, in 65° Abduktion eingegipst, Fuß einschließlich, um Außenrotation zu verhindern. Das linke Bein wird in der alten Stellung eingegipst. Also hat der Kopf nicht in der eigentlichen Pfanne bei der vormaligen Einrenkung gestanden, sondern gegen den vorderen Schambeinast. In die Pfanne war er nicht hinein zu bekommen, da die Kapsel spannend zwischengelagert war.

13. April. Röntgenkontrolle. Kopf konzentrisch, Verband ausgeflickt.

19. April. Verbandabnahme, Reinigen mit Benzin und Cleol. Längsschnitt parallel mit dem lateralen Adduktor. Nach Durchtrennung der Fascie stumpfes Eingehen zwischen Adductor longus und magnus. Es erscheint der Trochanter

Digitized by Google

minor, Kopf nicht sichtbar. Bei weiterem Vordringen nach proximalwärts zu erscheint der Kopf. Die Kapsel wird eingeschnitten und der Kopf gedreht, doch blutet es aus dem Ansatz desselben. Beim Reluxieren des Kopfes sieht man, daß der Kopf nicht in der Pfanne steht, sondern auf dem lateralen Rande des Schambeinastes, die Kapsel wird weiter gespalten. Man fühlt mit dem Finger die Grube der eigentlichen Pfanne angedeutet, doch mit Kapsel überspannt. Dieselbe wird davon befreit und der Kopf hineingehebelt. Der Kopf hat keine Festigkeit, gleitet nach vorn und unten leicht heraus. Nach vorn und hinten sieht man ein straffes Band sich spannen, dasselbe wird eingeschnitten, ist sehr dick, wahrscheinlich das Ligamentum transversum der Pfanne. Da der Kopf für die Pfanne zu groß erscheint, werden am Kopf einige Knorpelscheiben entfernt. Jetzt ist die Stabilität

Fig. 14.

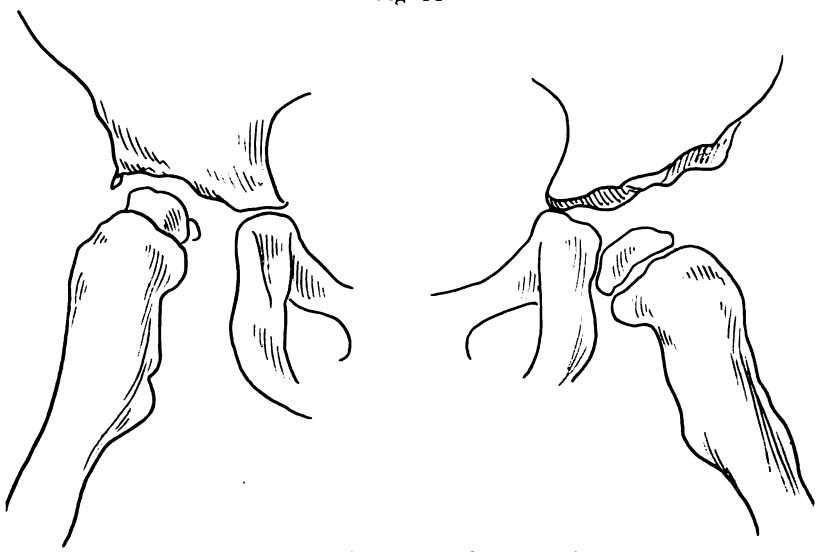

Dieselbe an beiden Seiten blutig reponiert.

eine gute. Auch bei gestrecktem Knie, nach vorn gedrehter Patella und halber Abduktionsstellung bleibt der Kopf in der Pfanne stehen. Hautnaht, aseptischer Verband, Beckengipsverband beiderseits. Links in geringer Beugestellung 45° Abduktion, bei fast gestrecktem Knie. Rechts werden die Fäden noch darin gelassen, Gipsverband bei gleicher Stellung und völlig gestrecktem Knie ohne Flexion.

29. April. Röntgenkontrolle. Kopf konzentrisch.

26. Mai. Verbandabnahme. Röntgenuntersuchung. Kopf links etwas höher, rechts konzentrisch.

9. Juni. Anlegen eines Streckverbandes, da die Beine immer wieder sich hochziehen.

18. Juni. Verbandabnahme. Röntgenuntersuchung. Kopf völlig konzentrisch, rechts etwas hoch im oberen Quadranten und etwas abstehend, Gipsabguß zum Apparat, Anlegen eines neuen Streckverbandes.

Digitized by Google

4. Juli. Verbandabnahme, Apparat wird angelegt.

4. Oktober. Apparat fortgelassen. Röntgenuntersuchung. Köpfe sind beide konzentrisch, rechts ganz wenig höher in einer etwas weiteren Pfanne. Das Kind soll zu Hause Uebungen machen.

15. Dezember. Das Kind geht schon ganz gut, rechts noch etwas schief.

1. Juli 1914. Die Beweglichkeit hat sich weiter gut gebessert. Die Köpfe haben die Pfanne nicht verlassen.

Epikrise: Fall, der nur durch blutige Behandlung zu diesem Zustand zu bringen war. Es ist zu hoffen, daß die Beweglichkeit im Laufe der Zeit noch völlig gut werden wird.

Untersuchung am 1. September 1914. Der Gang ist jetzt sehr gut. Man sieht dem Kinde jetzt kaum etwas an, daß es unnormal geht (Fig. 13 u. 14).

Fall 6. Marie Luise F., $4^1/_2$ Jahre. Angeborene doppelseitige Hüftverrenkung. Köpfe stehen gleich hoch hinter der Beckenschaufel, Köpfe wenig antevertiert, Pfanne scheinbar gut. Nach 4tägigem Strecken im Bett permanent und 2mal täglich auf dem Extensionstisch bis auf 40 kg wird 20. November 1913 Einrenkungsversuch gemacht, zunächst rechts. Es gelingt, den Kopf so weit herunter zu bringen, daß man ihn gut fühlen kann, jedoch scheint der Trochanter unterhalb der Pfanne zu stehen. Stabilität gleich Null, Kopf gleitet ohne Geräusch langsam aus der Pfanne. Links zunächst ebenso wie rechts, doch gelingt es ein paarmal, gute Stabilität zu erzielen, obgleich beim Einrenken kein Gnucksen hörbar oder fühlbar war. Der vorn deutlich fühlbare Kopf sprang bei völlig gestrecktem Bein, nach vornstehender Patella und geringer Abduktion, deutlich hörbar aus der Pfanne. Später gelingt es nicht mehr, diese gute Stabilität zu erreichen. Beide Beine werden schon scheinbar eingerenkt in der üblichen ersten Stellung eingegipst. Nach 14 Tagen nochmaliger Versuch, eventuell blutig.

24. November. Röntgenkontrolle. Köpfe beiderseits konzentrisch, eine Kleinigkeit weiter ab als normal.

8. Dezember. In Narkose nach üblichem Hautschnitt vorn stumpfes Eingehen in die Tiefe, keine Blutung. Man gelangt schnell zur Kapsel. Dieselbe wird eröffnet und auseinander gezogen. Es scheint der Kopf an der richtigen Stelle zu stehen, doch ohne innigen Kontakt mit der Pfanne. Dieselbe erscheint auffallend flach, es zeigt sich nur an ihrem inneren und unteren Rand ein dicker Knorpelüberzug von kaum Kleinfingerbreite, während der Pfannenboden nur mit einer minimalen Knorpelhaut bedeckt zu sein scheint. Ein Versuch, den Kopf mit dem Pfannenboden in Berührung zu bringen, gelingt nicht, es muß hinter dem Kopf ein Widerstand sein. Der Kopf wird deshalb nach vorn gehebelt. Der Ansatz der Kapsel sitzt hinten unmittelbar am Kopf und wird durchtrennt, aber auch jetzt gelingt es nicht, den Kopf in die Pfanne zu bringen, weil der Hals zwischen Kopf und Trochanter zu kurz erscheint. Auch nach Durchtrennung des hinteren Limbus kann der Kopf wegen des kurzen Halses nicht auf den Pfannenboden bei rechtwinkliger Abduktion gebracht werden. Es wird deshalb mit dem Messer der größte Teil des Trochanter von innen oben entfernt. Es gelingt jetzt, den Kopf bis auf den Pfannenboden leicht zu drücken, dabei ergibt sich einigermaßen eine Stabilität in der flachen Pfanne. Das Pfannenband fehlt, Kapselteile sind nicht zwischengelagert, der Kopf nicht übermäßig groß. Wegen der Flachheit der Pfanne, des scheinbar geringen Knorpelüberzuges des Bodens, des Fehlens des vorderen unteren

Digitized by Google

Pfannenbandes, stieg der Zweifel auf, ob dies Gebilde Pfanne sei, jedoch konnte der tastende Finger nirgends eine andere Grube, die der Pfanne entsprechen könnte, entdecken, so wird der Kopf in dieser Grube belassen, nach Hautnaht das Bein in mäßiger Beugung, halber Abduktion, ganz geringer Innenrotation eingegipst. Dauer der Operation $1^3/_4$ Stunden. Röntgenkontrolle nach einigen Tagen.

17. Dezember. Röntgenuntersuchung. Kopf scheinbar konzentrisch.

20. Dezember. Verband nachgesehen, da durch Sekretion durchnäßt, bis auf kleine Stellen an dem proximalen Ende geschlossen, hier entleert sich klare, mit trüben Flocken durchmischte Flüssigkeit.

17. Januar. Sekretion hat etwas nachgelassen. Operation rechts: Längsschnitt gerade über den Gefäßen, dadurch stumpfes Eingehen auf die Gelenkkapsel etwas erschwert. Nach Oeffnung derselben sieht man, daß Kopf richtig

Fig. 15.

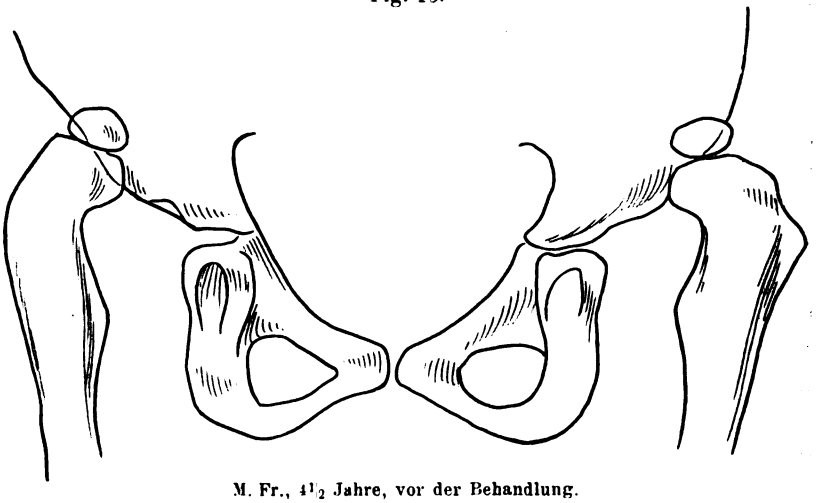

M. Fr., $4^1/_2$ Jahre, vor der Behandlung.

steht. Pfanne zeigt hier mehr Knorpel als links, sonst flach. Kopf kann aber gegen den Pfannengrund gepreßt werden. Da Zweifel bestanden, ob dieses Gebilde links die Pfanne sei, wurde nach Durchtrennung der hinteren, zum Teil durch Druck zermürbten Kapsel, ausgiebige Exploration gemacht mit dem Finger. Es läßt sich aber nirgends eine andere Pfanne entdecken. Nach Reponieren Festigkeit leidlich gut. Bein wird in halber Abduktion nach vorn gestellter Patella und mit etwas gebeugtem Knie eingegipst. Das linke Bein bleibt frei.

Heilung erfolgt glatt. Abnahme des Verbandes am 10. Februar 1914. Abguß zum Apparat. Der Apparat wird bis Ende Mai getragen, daneben tüchtig Bewegungen mit den Hüftgelenken gemacht.

10. Juli. Das Kind geht schon ganz gut, noch etwas steif. Die Beine liegen parallel. Beide Kniescheiben stehen nach vorn. Rotation fast völlig frei. Abduktion noch ziemlich behindert. Beugung bis fast zu einem rechten Winkel frei. Röntgenuntersuchung. Köpfe beide in der Pfanne. Links ist die Pfanne etwas weiter, der Kopf hat aber guten Halt (Fig. 15 u. 16).

Digitized by Google

Fall 7. Gertrud O., $1^1/_2$ Jahre alt. Doppelseitige Hüftverrenkung. Die Köpfe stehen gleichmäßig hoch neben der Beckenschaufel, der rechte etwas höher als der linke. Das Kind hat einen typisch watschelnden Gang. Der Bauch steht sehr weit nach vorn und der Steiß nach hinten. Die Lendenlordose ist deutlich ausgeprägt.

Die Röntgenuntersuchung zeigt an der rechten Seite einen mehr dreieckigen Kopf neben der Spina, die Schenkelhalsspitze ist nach auswärts gebogen. Am oberen Pfannenquadranten sind zwei Einschnitte. Der Y-förmige Spalt öffnet sich lateralwärts. Die Tränenfigur ist sichtbar. An der anderen Seite ist der Kopf etwas größer, rundlicher, die Epiphysenlinie zeigt einen deutlichen Einschnitt nach dem Hals zu. Die Schenkelhalsspitze wölbt sich etwas vor. Der Hals erscheint schlanker als an der anderen Seite. Die Pfanne zeigt auch hier einen

Fig. 16.

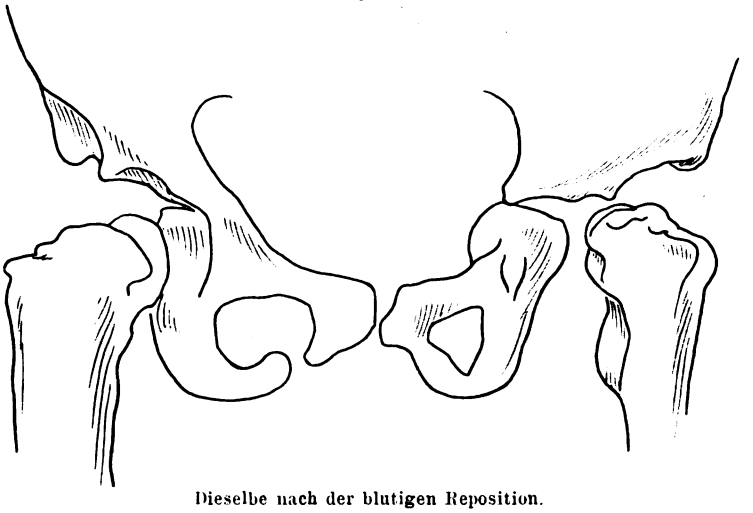

Dieselbe nach der blutigen Reposition.

deutlichen Einschnitt oberhalb des oberen Quadranten. Der Y-förmige Spalt ist ebenfalls lateralwärts geöffnet. Der untere Quadrant springt stark vor, die Tränenfigur ist nicht vorhanden.

5. Juli 1911. Repositionsversuch, zunächst an der rechten Seite. Die Reposition gelingt sofort. An der linken Seite sind alle Repositionsmanöver zunächst erfolglos. Schließlich maschinelle Extension und Abduktion unter größter Kraftentfaltung, dann wieder erneute manuelle Abduktionsmanöver. Unter diesen springt der Kopf, ohne daß ein Repositionsgeräusch entsteht, an den Ort der Pfanne. Nach weiteren Repositionsversuchen kann man eine gewisse Stabilität feststellen. Beide Beine werden in rechtwinkliger Stellung eingegipst und es soll zunächst die rechte Seite behandelt werden.

8. Juli. Röntgenkontrolle. Kopf links konzentrisch, rechts steht er zu hoch.

12. Oktober. Röntgenuntersuchung. Kopf vollständig exzentrisch. Erneuter Einrenkungsversuch in Narkose. Es gelingt, den Kopf unter doppeltem

Digitized by Google

Geräusch in die Pfanne zu bringen, jedoch gleitet derselbe, sobald der Druck am Trochanter nachläßt, aus der Pfanne heraus. Da trotz mehrfacher Repositionsversuche die Stabilität sich nicht ändert, soll die Hüfte blutig eingerenkt werden.

16. Oktober. Längsschnitt vom Poupartschen Bande abwärts in der Höhe des Nervus femoralis von etwa 12 cm. Eingehen auf die Innenseite des Quadricepskopfes, von da ab stumpf abwärts in die Tiefe. Der Nervus femoralis wird nach unten abgezogen, die Kapsel an dem Kopf wird sichtbar, der Kopf wird freigelegt. Derselbe ist unverhältnismäßig groß. Die Pfanne wird erst nach Einschneiden des nach innen über die Pfanne gespannten Musculus iliacus und nach weiterer Kapseleröffnung sichtbar. Der Pfanneneingang ist zunächst nicht für die kleine Fingerkuppe durchgängig. Nach weiterem Aufschneiden der Kapsel gelingt es, den Kopf leicht hinein zu bringen. Die Stabilität ist gut, die Blutung gering. Es wird nach Hautnaht und Anlegung eines aseptischen Verbandes in dritter Stellung eingegipst. Die Wunde heilt aseptisch.

1. November. Röntgenkontrolle. Der Knochenkern des Kopfes steht weit ab von der Pfanne in der Höhe des oberen Pfannenrandes. Man sieht jedoch einen fast halbkugelförmigen Schatten in die Pfanne hineinragen. Der Verband wird entfernt, die Fäden entfernt, der Kopf steht fest. Das Kind kommt ohne Verband ins Bett.

6. November. Röntgenkontrolle. Der Kopf steht vollständig außerhalb der Pfanne.

8. November. Erneuter Einrenkungsversuch in Narkose. Sie gelingt leicht, doch ist die Stabilität gleich Null. Dagegen steht der Kopf etwas fester, wenn er oberhalb der Pfanne in den oberen Quadranten eingestellt wird. In derselben Narkose wird versucht, die links Seite einzurenken. Dies gelingt, doch ist die Stabilität auch hier gleich Null. Es soll deshalb auch an der linken Seite blutig operiert werden und an der rechten Seite die exzentrische Stellung beibehalten werden.

Blutige Reposition am 15. November an der linken Seite. Es wird ein Längsschnitt außen an den Gefäßen entlang gemacht. Von hier aus gelingt es nicht, an Pfanne und Kopf heran zu kommen, daher wird noch ein Schnitt von hinten bei adduziertem und flektiertem Bein gemacht, die Kapsel wird eröffnet, der Kopf sitzt an einem kleinen Halse stark antevertiert. Er ist von gewöhnlicher Größe, doch flacher und kleiner als rechts. Nach breiter Eröffnung der Kapsel gelingt es, mit dem Finger in die Pfanne zu gelangen. Der Löffel wird hinter dem Kopf in die Pfanne geschoben und der Kopf dann hineingehebelt. Er steht bei rechtwinklig abduziertem Oberschenkel fest in der Pfanne, gleitet jedoch bei nur geringer Streckung und Adduktion nach hinten heraus. Erneute Einrenkung gelingt nur mit dem Löffel. Schluß der Wunden, aseptischer Verband, Heftpflasterverband, Beckengipsverband beiderseits. Links in typischer erster Stellung, rechts in dritter Stellung bis unterhalb des Knies.

8. Januar 1912. Verbandabnahme, Röntgenuntersuchung. Der Kopf steht links konzentrisch, rechts außerhalb der Pfanne nach oben verschoben. Das Kind soll ohne Verband bleiben.

21. Februar. Nachuntersuchung. Das linke Bein steht noch in starker Abduktion und Außenrotation sehr fest, es gelingt nicht, das Bein auf dem Ex-

Digitized by Google

tensionstisch ganz zu strecken. Es soll deshalb versucht werden, das Bein bei Extension und Gegenextension in die richtige Stellung zu bringen.

28. Februar. Der 8tägige Streckverband hat keinen bemerkenswerten Erfolg erzielt, daher Herunterziehen des linken Beines in Narkose. Dasselbe gelingt nur mit großer Mühe bei Extension und Gegenextension auf dem Extensionstisch. Paketverband.

15. März. Abnahme des Paketverbandes, die Schenkel stehen gleichmäßig. Gipsabguß vom Becken, von beiden Schenkeln zwecks Anlegung eines Schienenhülsenapparates. Mit diesem Apparat wird das Kind dann entlassen.

Epikrise: Es handelt sich um einen doppelseitigen Fall, bei dem die primäre Stabilität an beiden Seiten nach der unblutigen Einrenkung gleich Null war. An der einen Seite wurde zunächst die unblutige Behandlung durchgeführt, ohne daß ein Erfolg eintrat. Es wurde dann an der einen Seite zunächst die blutige

Fig. 17.

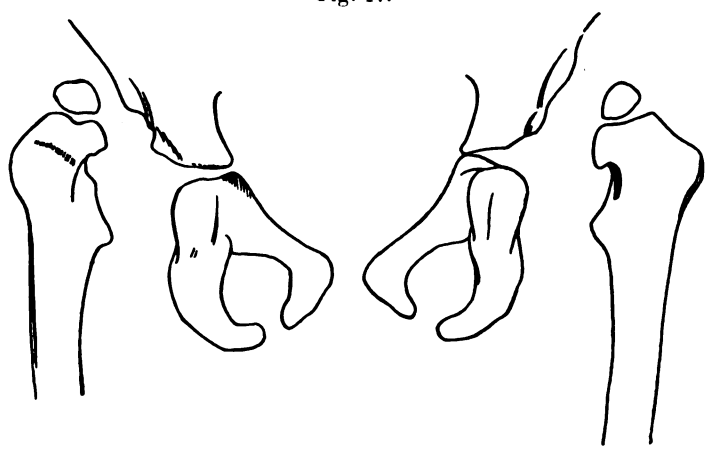

G. O., $1\frac{1}{2}$ Jahre, vor der Einrenkung.

Reposition gemacht. Diese ergab als Hindernis der Reposition den sich vor die Pfanne lagernden Musculus iliacus. Es war also offenbar der Kopf immer gegen den Muskel reponiert worden und dadurch das absolut schlechte Repositionsphänomen und die schlechte Stabilität zu erklären. Aber auch nachdem der Kopf blutig reponiert ist, tritt eine Reluxation auf, offenbar weil das Mißverhältnis zwischen Kopf und Pfanne zu groß ist.

Da auch an der anderen Seite die primäre Stabilität genau so schlecht war, wurde auch hier die blutige Einrenkung versucht. Sie gelingt nicht von vorn, auch nicht von der Seite, sondern von hinten durch Hineinhebelung. Sie bleibt aber auch nicht dauernd und es muß schließlich zu Schienenhülsenapparaten Zuflucht genommen werden, um den Kopf oberhalb der Pfanne vor dem weiteren Abrutschen zu sichern.

Es ist dieser Fall also ein Beweis für das Versagen der blutigen Methode, wenn auch die unblutige nicht zum Ziele geführt hat. Da die Köpfe nach oben und vorn gleichmäßig reluxiert sind und dort einen guten Halt haben, da die

Digitized by Google

Lendenlordose infolgedessen verschwunden ist, ebenfalls der dicke Bauch und der Steiß nicht mehr nach hinten steht, so ist das definitive Resultat immerhin noch ein ganz leidliches zu nennen.

Nachtrag: Anfang Juli 1914 stellte sich das Kind wieder vor. Der Gang ist ein guter, wenn auch etwas schwebender. Die Köpfe sind subspinös gleichmäßig stehen geblieben (Fig. 17 u. 18).

Fall 8. Frida H., 7 Jahre alt. Doppelseitige Luxation, sehr starke Lendenlordose, Köpfe stehen iliakal, 4—5 cm über der Roser schen Linie, stark hinkender Gang, schon bestehende Flexions- und Adduktionskontrakturen.

Repositionsversuch 6. August 1909, zunächst der rechten Seite. Diese läßt sich nicht herbeiführen, es treten bei den Repositionsversuchen eigentümlich knackende Geräusche auf, so daß der Verdacht auf osteomyelitische Luxation

Fig. 18.

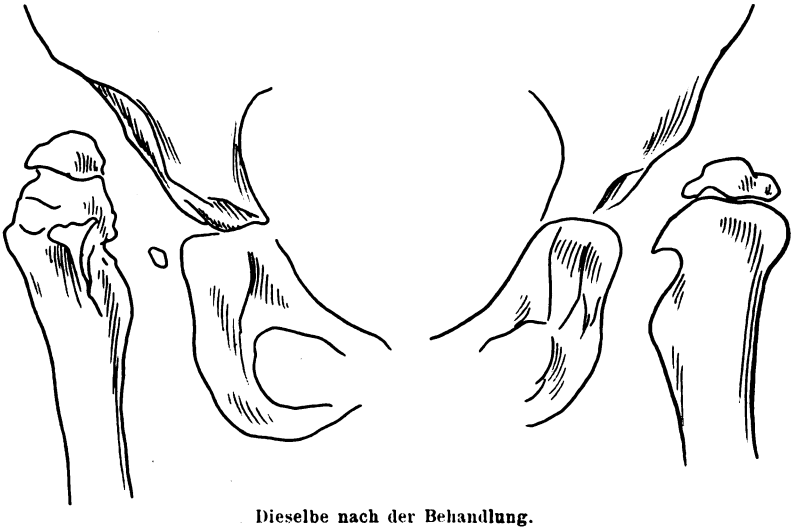

Dieselbe nach der Behandlung.

geäußert wird. 9. August nach der üblichen Vorbereitung wird das Kind in Extension gelegt. In Rückenlage wird ein Schnitt von der Spina anterior superior nach abwärts etwa 3 cm vor dem Trochanter major verlaufend angelegt. Zwischen den Muskeln am Rande des Gluteus medius und des Tensor fasciae latae wird stumpf hindurchgegangen, bis die weißlich glänzende Kapsel sichtbar wird. Diese wird inzidiert und ein etwa $1^1/_2$ cm großes Stück exzidiert, so daß der Kopf sichtbar wird. Der Kopf ist groß und rund, zeigt keine Unebenheiten. Dann wird die Pfanne sichtbar gemacht. Man erkennt sie an dem weißglänzenden knorpligen Limbus. Der Finger fühlt, nachdem das Ligamentum teres weggeschnitten ist, einige Rauhigkeiten und am Grunde der Pfanne einige Fettmassen. Diese werden mit der Schere weggequetscht, die Reposition erfolgt auf die gewöhnliche unblutige Manier. Die Blutung während der Operation ist minimal. Gipsverband in der gewöhnlichen primären Stellung, doch wird die Abduktion nicht forciert. Verbandabnahme am 1. Oktober 1909, Kopf steht konzentrisch, es erfolgt neuer

Digitized by Google

Verband mit fast vollständig gestrecktem Kniegelenk, Patella nach oben, Abduktion von 45°. Nach einigen Tagen bekommt das Kind an der rechten Seite eine hohe Sohle und geht damit.

1. November. Verbandabnahme. Das Knie steht gerade. Kein neuer Verband. 10. Januar 1910 Einrenkung der rechten Seite. Kind in Rückenlage, Bein in Extension und Kontraextension. Schnitt von der Spina seitlich außen etwa 10 cm lang, stumpf durchgegangen neben dem Glutaeus medius. Nach Freilegung der Kapsel und Eröffnung sieht man, daß die Kapsel sich zwischen Kopf und Pfanne hineingelegt hat. Die Oeffnung zur Kapsel hin ist nur mit Mühe für den kleinen Finger durchgängig. Abtragung der Kapsel soweit wie notwendig. Reposition gelingt nicht. Es muß der große Kopfhebel eingeführt werden, dann gelingt

Fig. 19.

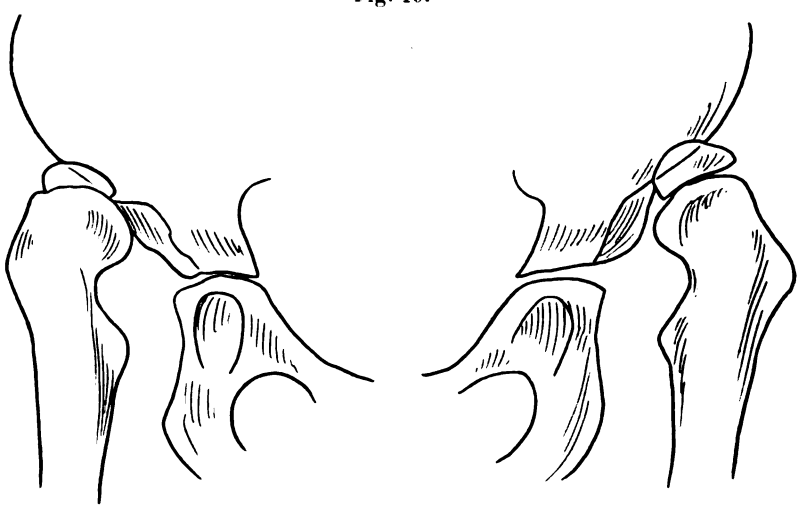

F. H., 7 Jahre, vor der Behandlung.

die Reposition. Nach der Hautnaht aseptischer Verband, typischer Gipsverband in der Stellung.

21. Januar zehn Fäden entfernt, Wunde gut verheilt. Röntgenuntersuchung, Kopf konzentrisch, Verband ausgeflickt.

13. Februar Röntgenuntersuchung, Kopf konzentrisch, neuer Verband mit gestrecktem Hüftgelenk, 45° Abduktion, Patella halbseitlich.

22. März Verbandabnahme. Röntgenuntersuchung. Kopf konzentrisch. Patella stark nach außen, beide Beine werden in Narkose in möglichst parallele Stellung gebracht und bis unterhalb des Knies eingegipst.

24. März Röntgenuntersuchung, Kopf konzentrisch.

26. April Verbandabnahme. Röntgenuntersuchung zeigt, daß beide Köpfe gut stehen, Stellung der Beine parallel, Kind wird nach Hause entlassen ohne Verband.

2. August. Kind stellt sich vor, geht breitbeinig, noch recht steif, Köpfe stehen gut. Kniebeugen zu Hause verordnet.

Digitized by Google

Januar 1911. Das Kind geht schon wesentlich besser. Köpfe stehen fest. Rechtes Huftgelenk läßt sich bis fast zum rechten Winkel beugen, nach innen drehen, bis zur Hälfte abduzieren. Linkes Hüftgelenk steht noch in leichter Beugung fixiert, soll zu Hause weiter üben. Nach einem Jahr wieder vorstellen.

Januar 1912. Kind stellt sich vor, rechtes Hüftgelenk gut beweglich, linkes Hüftgelenk immer noch etwas steif. Soll zu Hause weiter üben.

Kind stellt sich Anfang 1914 vor, das rechte Hüftgelenk ist gut beweglich, das linke Hüftgelenk immer noch etwas steif, Flexion und Adduktion leicht fixiert. Röntgenuntersuchung zeigt beide Köpfe in der Pfanne. Es wird Redressement in Narkose vorgeschlagen.

Mitte Juni 1914 wird das Kind aufgenommen, narkotisiert und versucht,

Fig. 20.

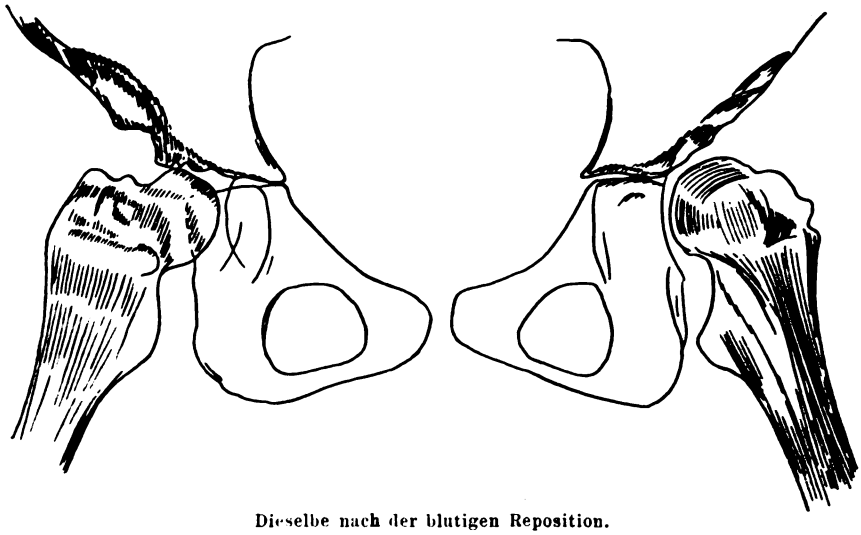

Dieselbe nach der blutigen Reposition.

das Becken gerade zu stellen. Es gelingt nicht völlig, das Kind wird deshalb für 14 Tage in den Extensionsverband gelegt.

8. Juli 1914 erneutes Redressement, es gelingt, das Becken gerade zu stellen.

Epikrise: Trotz anatomischer Heilung ist die Mobilisation an der linken Seite nicht genügend eingetreten. Da die rechte Seite gut beweglich wurde und die linke Seite in leichter Fixation von Flexion und Adduktion stehen blieb, wurde die rechte Seite gesenkt und es bildete sich eine leichte Lendenskoliose nach der rechten Seite aus. Dadurch erschien das rechte Bein um einige Zentimeter verlängert, dadurch war der Gang beeinträchtigt. Der Erfolg des Redressements ist abzuwarten, doch besteht sichere Aussicht, daß das Endresultat ein gutes sein wird (Fig. 19 u. 20). Der Gang ist inzwischen nach Beseitigung der Kontraktur ein wesentlich besserer geworden.

Fall 9. Gustav P., 7 Jahre 8 Monate. Doppelseitige Luxation. Außer der doppelseitigen Hüftverrenkung hat das Kind noch hochgradige Klumpfüße, es

Digitized by Google

besteht Ankylose beider Kniegelenke, das rechte Bein liegt in Streckstellung, Hacken nach einwärts, Zehen nach oben, der Malleolus externus nach unten und einwärts. Die rechte Kniescheibe nach außen; versucht man das Kniegelenk zu beugen, was nur bis etwa 35° geht, so findet die Bewegung in der Frontalebene statt. Der rechte Unterschenkel kreuzt dann den linken Unterschenkel. Mit der anderen Seite ist es genau umgekehrt. Das rechte Hüftgelenk kann nicht ganz bis zum rechten Winkel gebeugt werden, nicht adduziert werden, fast gar nicht rotiert und abduziert werden. Die Trochanterspitze steht etwa 5 cm über der Roserschen Linie, die linke Seite ist genau so mißbildet, wie die rechte, nur ist die Beweglichkeit hier noch geringer. Ein Gehen des Kindes ist durchaus ausgeschlossen.

8. Januar 1910. Erster Repositionsversuch, von etwa $1^1/_2$stündiger Dauer an der rechten Seite, vollkommen erfolglos.

19. Januar. Erneuter Versuch in Narkose. Es gelingt, das Hüftgelenk allmählich in stärkere Beugung zu bringen und die Abduktion bis zum rechten Winkel zu steigern. Dabei reißt die Haut in der Inguinalgegend ein. Bei Abduktion und Innenrotation gelingt es, ein Repositionsgeräusch zu erzielen, das aber durchaus nicht typisch ist. Es wird in stärkster Abduktion bei gestrecktem Kniegelenk, da dieses ja versteift ist, ein Gipsverband angelegt. In dieser Stellung soll eine Röntgenuntersuchung gemacht werden. Diese zeigt, daß der Kopf nicht in der Pfanne steht, sondern oben am Pfannenrand.

3. Februar. Blutige Operation in Narkose. Rechts wird der Kopf freigelegt durch den vorderen Längsschnitt, die Kapsel ist sehr dünn über dem Kopf und führt überhaupt nicht nach der Pfanne hin. Die Pfanne ist zugewachsen durch derbe Stränge. Nach Durchtrennung dieser Stränge gelingt es eben, mit der Fingerkuppe in die Pfanne zu kommen. Es wird der Hebel hinter den Kopf geführt und hiermit gelingt es, den Kopf an die Stelle der Pfanne zu hebeln. Dabei bricht eine Zacke vom Kopfhebel ab. Der Kopf wird noch verschiedene Male hinein- und herausgehebelt und schließlich in abduzierter Stellung in den Verband getan.

9. März. Bei der Verbandabnahme zeigt sich, daß die Fäden durchgeschnitten sind und aus den Nahtstellen entleert sich blutig-seröser Eiter.

12. März. Die Wunde sezerniert, keine Temperatur.

16. April. Die Wunde sezerniert noch immer.

30. April. Ein kleiner Abszeß wird eröffnet, es zeigt sich kein Splitter.

28. Mai. Es kommt ein Unterbindungsfaden heraus, jetzt hört die Sekretion auf.

13. Juni. Blutige Einrenkung der anderen Seite. Links wird mit dem vorderen Längsschnitt der Kopf freigelegt, es zeigen sich hier, genau wie an der anderen Seite, hochgradige Verwachsungen zwischen Kopf und Pfanne. Diese werden gelöst und der Kopf dann mit dem Hebel hineingeführt, was nach verhältnismäßig kurzer Zeit gelingt. Hautnaht, Gipsverband in Adduktion.

29. Juni. Wunde gut verheilt, Fäden entfernt.

2. Juli. Wunde tadellos in Ordnung.

21. August. Narkose. Redressement des rechten Hüft- und Kniegelenks, Paketgipsverband in möglichst redressierter Stellung.

22. Oktober. Narkose. Operation der Klumpfüße. Keilresektion aus dem Talus- und Mittelfußknochen, Redressement der Füße. In der Narkose stellt sich heraus, daß oberhalb des Malleolus rechts eine Fraktur, links oberhalb des Knie-

Digitized by Google

gelenks eine Infraktion besteht. Infolgedessen wird doppelseitiger Beckengipsverband angelegt, der 8 Wochen liegen bleiben soll. Inzwischen sollen die Füße kontrolliert werden.

2. November. Der linke Fuß steht gut, der rechte läßt noch zu wünschen übrig, er wird erneut redressiert, soll 6 Wochen im Verband bleiben.

17. Dezember. Verbände entfernt, Füße stehen gut, es werden Gipsabgüsse für die Unterschenkel und Füße gemacht, bis zur Herstellung derselben erhält das Kind erneute Gipsverbände.

21. März 1911. Der Junge geht rechts mit starker Einwärtsrotation, infolgedessen wird am 24. März oberhalb des Kniegelenks frakturiert und das Bein nach außen gestellt. Beckengipsverband.

Fig. 21.

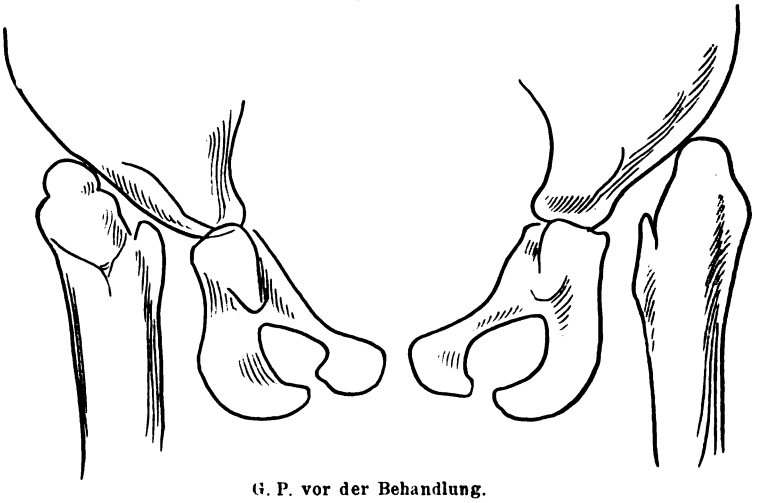

G. P. vor der Behandlung.

25. Mai. Entfernung des Beckengipsverbandes, Stellung der Füße gut. Der Junge geht mit seinen Schienen.

15. Dezember. Das Kind stellt sich vor. Es geht nicht ordentlich in den Apparaten, der Hacken wird hochgezogen, die Füße stehen in starker Spitzfußstellung. Der rechte Fuß wird deswegen blutig redressiert. Subkutan werden die Weichteile an der Hinterseite, die Gelenkbänder an der Außen- und Innenseite durchgeschnitten. In möglichst guter Stellung wird ein Gipsverband angelegt.

19. Dezember wird auf der anderen Seite eine erneute Keilresektion aus den Fußwurzelknochen und erneute Tenotomie der Achillessehne gemacht. Hautnaht und Gipsverband in guter Stellung.

16. Januar 1912. Stellung gut, Nähte entfernt, neuer Verband.

23. Februar. Verband wird abgenommen. Das Knie steht in stumpfwinkliger Beugestellung, wird in Narkose gestreckt.

23. März. Kind kommt aus dem Verband, bekommt seine Schienen, in denen es dann geht.

Nachuntersuchung am 26. Juni 1914. Der Knabe geht selbständig

Digitized by Google

in seinen Schienenhülsenapparaten. Die Füße werden plan aufgestellt, die Knie können nur bis etwa 10° gebeugt werden. Entfernt man die Schienenhülsenapparate, so geht er auch ohne diese wie auf Stelzen. Es besteht keine Lordose der Lendenwirbelsäule, das rechte Hüftgelenk ist vollständig steif in guter Streckstellung, das linke Hüftgelenk ist in geringem Grade beweglich, Beugung bis 45° frei, Rotation frei, Abduktion beschränkt.

Epikrise: Es handelt sich in diesem Fall um eine teratologische Hüftluxation, die offenbar mit der gewöhnlichen Hüftluxation nichts zu tun hat. Die vielfachen Mißbildungen an den Füßen, an den Knien, endlich die Kontrakturzustände in den Hüftgelenken sind dafür Beweise. Es war ganz klar, daß eine un-

Fig. 22.

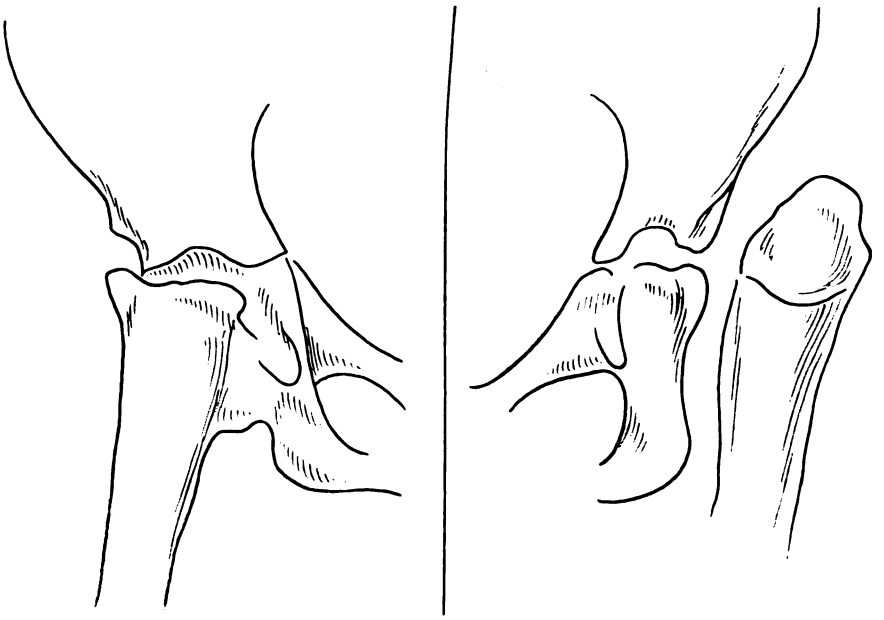

Derselbe nach der Behandlung.

blutige Behandlung absolut nicht zum Ziele führen konnte. Die blutige Behandlung lieferte auch den Beweis von der teratologischen Natur, indem der Befund ein ganz anderer war wie sonst bei den Hüftluxationen. Während sonst die Kapsel stets nach der Pfanne hinführt, war es bei diesem Falle nicht so, die Köpfe waren direkt außerhalb der Pfanne angelegt und die Pfanne selbst vollkommen verbildet, mit derben Massen ausgefüllt; eine Verbindung zwischen Kopf und Pfanne bestand nicht. Infolge des Abbrechens eines kleinen Teiles vom Kopfhebel trat eine aseptische Eiterung ein, die aber den Verlauf nicht störte. Die übrigen Mißbildungen erforderten eine langdauernde Behandlung, welche schließlich wenigstens zu einer guten Fußstellung führte. Die Behandlung war durch zwei Infraktionen, wie sie naturgemäß bei so vollständig versteiften unteren Extremitäten leicht vorkommen können, kompliziert. Die Verdrehung des rechten Oberschenkels

Digitized by Google

mußte noch durch Osteotomie beseitigt werden. Ein Versuch, die Kniegelenke beweglich zu machen, ist, abgesehen von den mediko-mechanischen Mitteln, nicht unternommen worden. Mit Rücksicht auf die enorme Kompliziertheit des Falles muß das schließliche Resultat als ein durchaus gutes, mindestens befriedigendes, angesehen werden (Fig. 21 u. 22).

Fall 10. Anna G., 10 Jahre alt. Linksseitige Luxation. In der Familie nichts bekannt. Einrenkungsversuche sind vorher nicht gemacht worden. Sehr starkes Hinken, die Verkürzung beträgt ungefähr 5 cm. Der Kopf steht hinten auf der Beckenschaufel und läßt sich nicht nach unten bewegen. Es ist deshalb von chirurgischer Seite stets von einer Behandlung Abstand genommen worden. Die Röntgenuntersuchung zeigt den Kopf als einen kleinen schmalen Schatten hinter der Beckenschaufel, ganz seitlich abgedrückt, scheinbar auf der Konvexität des Halses stehend, während die Epiphysenlinie medial, fast gänzlich frei vom Kopfe am Becken steht. Der Hals ist ziemlich lang und zeigt keine besondere Antetorsion. Er ist etwas nach abwärts gekrümmt, der Trochanter major steht $2^1/_2$ cm vom oberen Epiphysenrand entfernt, der Trochanter minor $6^1/_2$ cm vom Epiphysenrand und $4^1/_2$ cm von der unteren Schenkelhalsspitze. Der Pfannengrund ist deutlich ausgebildet, der untere Pfannenquadrant springt nicht wesentlich vor, der obere durch zwei Vorsprünge deutlich gekammert.

Das Kind wird 8 Tage lang in einen Extensionsverband gelegt. Dann erfolgt am 25. März 1908 der erste Repositionsversuch. Trotz etwa $^3/_4$stündiger starker Abduktionsbewegungen, Zerwalken der Adduktoren, ist es nicht möglich, den Kopf zum Einschnappen zu bringen. Es erfolgt Eingipsung in möglichst starker Abduktion.

Am 9. April zweiter Einrenkungsversuch in Narkose. Trotz etwa 1stündigen Arbeitens gelingt es nicht, den Kopf in die Pfanne zu bringen. Verband in Abduktion. Es wird 3 Wochen lang Extensionsverband, kombiniert mit dem Adduktionsgipsverband, angewandt.

Am 29. April dritter Einrenkungsversuch, welcher trotz 1stündigen Arbeitens nicht gelingt. Es wird deshalb ein blutiger Eingriff in Aussicht genommen. Operation in der gewöhnlichen Weise, kombiniert mit hinterem Schnitt.

18. August. Abnahme des Verbandes. Die Röntgenuntersuchung zeigt, daß der Kopf konzentrisch in der Pfanne steht, doch ist die Konvexität des Kopfes nicht deutlich zu sehen; es ist auch möglich, daß der Kopf etwas hinter der Pfanne steht nach dem Röntgenbilde. Der Verbandwechsel ohne Narkose vermindert die rechtwinklige Beugung im Hüftgelenk. Es wird versucht, den Oberschenkel etwas nach innen zu rotieren, was bis zu einem geringen Grade auch gelingt. Das Kniegelenk wird etwas gestreckt, so daß es in etwa 75° Streckung steht. Es wird eine Federklinge an der Vorderseite des Oberschenkels eingegipst, mittels dieser soll das Kniegelenk im Gipsverband gestreckt werden. Nach einigen Tagen ist dadurch die Streckung erreicht, es kann nun der Verband bis über das Knie angelegt werden. Aufnahme am 1. Oktober 1908. Der Verband wird abgenommen. Die Röntgenuntersuchung zeigt den Kopf im unteren Quadranten, das Kind bekommt einen Extensionsverband an der eingerenkten Seite. Die Extension wird nach unten und nach innen angewandt, ein Gegenzug nach oben und ein Gegenzug am gesunden Beine gegeben.

Am 5. Oktober hat sich die Innenrotation eingestellt, die Röntgenuntersuchung zeigt jedoch, daß der Kopf im unteren Quadranten steht.

Digitized by Google

Am 6. Oktober wird der Versuch ohne Narkose gemacht, den Kopf etwas heraufzudrücken. Die Röntgenuntersuchung ergibt das Mißlingen. Darauf Versuch in Narkose, den Kopf zu depressionieren, was anscheinend auch nicht völlig gelingt. Es wird dann ein Gipsverband in mäßiger Abduktion, Innenrotation und Streckstellung des Hüftgelenks angelegt. Das Kind soll damit gehen. $^1/_4$ Jahr später wird der Verband fortgelassen und das Gelenk freigegeben. Es sollen zu Hause Extensionen an der gesunden Seite und Innenrotationsextensionen an der kranken Seite für die Nacht angewandt werden. Außerdem werden Mobilisationsbewegungen für das Hüftgelenk angeordnet. Das Kind soll sich $^1/_4$ Jahr später wieder vorstellen.

Ende Juni 1909 wird das Kind wieder vorgestellt. Es geht verhältnismäßig

Fig. 23.

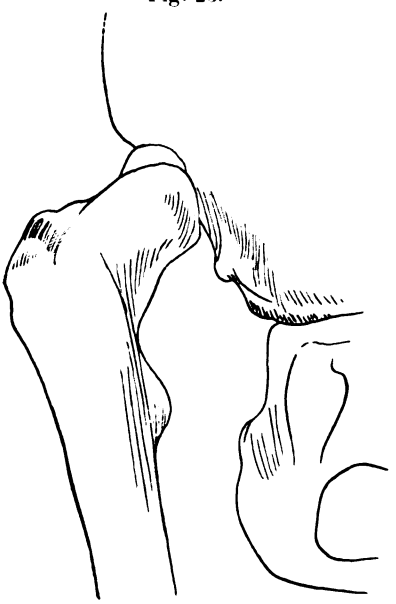

A. G., 10 Jahre, vor der Reposition.

Fig. 23a.

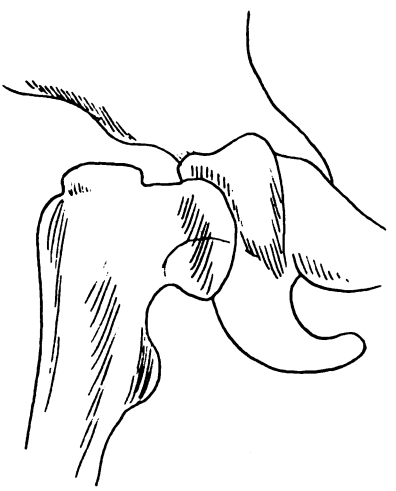

Dieselbe nach der blutigen Einrenkung.

ganz gut. Die Patella wird nach vorn gesetzt, aber das Hüftgelenk ist noch vollständig steif, das Becken wird noch stark gesenkt. Die Eltern werden aufgefordert, mit den Bewegungsübungen fortzusetzen. Das Kind soll sich nach einem halben Jahr wieder zeigen.

Anfang Januar 1910 stellt das Kind sich vor. Der Gang ist noch steif, die Muskulatur hat sich wesentlich gekräftigt, die Eltern sind mit den Fortschritten, die das Kind macht, sehr zufrieden; das Kind wird aufgefordert, dieselben Uebungen weiterzumachen und nach einem Jahr sich wieder zu zeigen.

Bei der letzten Vorstellung im Jahre 1912 geht Aennchen ohne Hinken äußerlich, doch senkt sie das Becken noch etwas und die genaue Untersuchung zeigt, daß das Hüftgelenk fast völlig steif ist und die Bewegung beim Beugen nur

Digitized by Google

mit fixiertem Becken ausgeführt wird. Trotzdem ist der Gang ein recht guter zu nennen, und man kann dem Kinde, wenn es Kleider an hat, beim Gehen kaum etwas anmerken. Die Eltern sind über das Resultat sehr glücklich. Seitdem hat das Kind sich noch nicht wieder vorgestellt.

Epikrise: Auch dieser Fall ist ein Beweis, daß, wenn die unblutige Einrenkung bei älteren Kindern versagt, auch der blutige Eingriff keine Chancen bietet für ein den Arzt voll befriedigendes anatomisches und funktionelles Resultat. Durch den blutigen Eingriff ist in diesem Falle offenbar erreicht worden, daß der Kopf im unteren Quadranten, vielleicht hinter der Pfanne, steht. Es ist dadurch zwar die Verkürzung, die 5—6 cm betrug, ausgeglichen worden, aber es ist keine Beweglichkeit im Hüftgelenk erreicht. Der Erfolg ist demnach nicht als ein den Arzt absolut befriedigender zu bezeichnen, doch ist dem Kinde durch den Ausgleich der großen Verkürzung ein wesentlich besserer Gang besorgt worden, und damit in kosmetischer Beziehung und auch in funktioneller Beziehung immerhin ein für das Kind befriedigendes Resultat geschaffen (Fig. 23 u. 23 a).

Fall 11. Hedwig R., 4 Jahre alt. Rechtsseitige Hüftverrenkung, Arzttochter aus Saarbrücken. Sehr dickes Kind, rechts ziemlich stark hinkender Gang. In der Familie ist nichts bekannt, Geburt war normal. Die Röntgenuntersuchung zeigt einen rundlichen Kopf, 4 cm über dem Y-förmigen Spalt. Der Kopf steht zum Teil hinter der Beckenschaufel, im oberen Teil der Kopfepiphyse. Der untere Teil der Kopfepiphyse ist leer, die Schenkelhalsspitze ragt spitz und ohne Wulst stark vor.

Am 26. August 1909 Einrenkungsversuch in Narkose. Der Kopf geht nach verschiedenen Repositionsversuchen scheinbar in die Pfanne, er verläßt dieselbe aber sofort ohne jede Stabilität. Hindert man die Reluxation dadurch, daß man das Bein festhält und seine Schwere beseitigt, so fühlt man, wenn man aus der Abduktion nur ganz minimal herausgeht, ein elastisches Reluxieren. Auch wiederholtes Reponieren und Reluxieren ändern an der Stabilität nur wenig. Der Verband wird in negativer Abduktion unter starker, fester Bindenführung angelegt, so daß nach der Verbandanlegung noch eine deutliche Cyanose vorhanden ist. Die Röntgenkontrolle zeigt den Kopf weit abstehend, aber im unteren Quadranten. Es wird der Verband abgenommen und der Kopf tiefer hineinzupressen versucht. Dabei zeigt sich, daß der Kopf offenbar nicht in der Pfanne steht, sondern hinter der Pfanne. Mit Rücksicht hierauf wird am 9. September die blutige Einrenkung vorgenommen. Es wird von vorne her stumpf auf die Kapsel eingegangen und diese eingeschnitten. Der Kopf erscheint sehr groß und sitzt fast ganz ohne Hals dem Schafte auf. Die Kapsel ist eingestülpt, so daß der Kopf in Wirklichkeit nicht in der Pfanne saß, sondern in einer Kapselfalte. Die Kapsel wird in großer Ausdehnung exzidiert, so daß man schließlich die Pfanne zu sehen bekommt. Diese erscheint als eine ganz kleine, flache Grube, wo der kleine Finger kaum hineingeht. Sie ist mit Bindegewebe und Fett ausgefüllt. Da die Pfannenwand sehr dünn ist und die Kapsel sehr groß, wird von einer Erweiterung der Pfanne abgesehen, aus Furcht vor Perforation. Die Blutung bei der Operation ist wesentlich stärker als gewöhnlich. Dann wird auf unblutige Weise eingerenkt. Die Festigkeit hiernach ist auch nur wenig größer als bei der unblutigen Einrenkung. Hautnaht. Nach derselben erneutes Reponieren und Reluxieren. Gipsverband in gewöhnlicher Stellung.

Digitized by Google

15. September. Fäden entfernt.

17. September. Temperatursteigerung. Der Verband wird ganz fortgenommen, die Wunde geöffnet, es entleert sich eine ganze Menge geronnenen Blutes, das an einigen Stellen etwas gelblich gemischt erscheint. Die Wunde wird mit essigsaurer Tonerde ausgespült, tamponiert und ein Beckengipsverband bis zum Fuße einschließlich angelegt. In der Gegend der Wunde wird ein Fenster in den Gipsverband hineingeschnitten.

29. September. Die Temperatur ist vollständig heruntergegangen, es werden die Fäden entfernt, die Wunde ist in Ordnung, der Kopf ist fest, aber exzentrisch.

9. Oktober. Verbandabnahme. Die Wunde sieht gut aus, ist bis auf eine

Fig. 24.

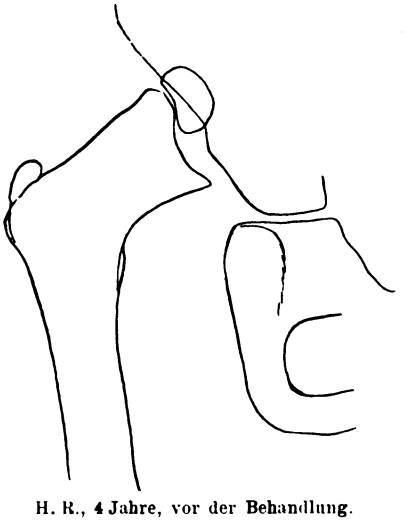

H. R., 4 Jahre, vor der Behandlung.

Fig. 24a.

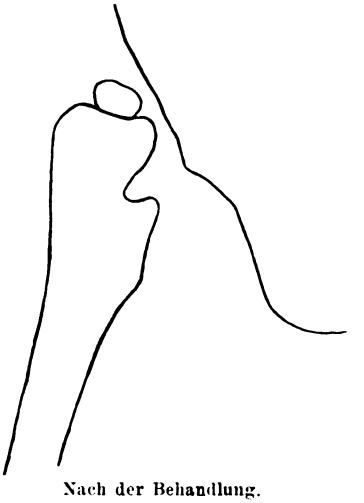

Nach der Behandlung.

kleine Stelle in der Leistengegend zugranuliert. Neuer Gipsverband unter Zug des rechten Beines.

1. Dezember. Verbandabnahme. Kopf im oberen Pfannenquadranten. Verband in dieser Stellung unter starkem Zug. An der linken Seite bekommt die Kleine eine hohe Sohle, mit der sie gehen soll.

19. Januar 1910. Verbandabnahme. Der Kopf ist nach oben reluxiert.

20. Januar. Nochmals in Narkose Einrenkungsversuch. Man hört anfangs deutliches Knirschen, das später nachläßt. Ein deutliches Ein- und Ausgleiten des Kopfes ist nicht wahrnehmbar. Die Stabilität ist gleich Null. Verband bei gestrecktem Knie in 50° Abduktion und Innenrotation, mit Druck des Kopfes gegen die Pfanne.

12. April. Abnahme des Verbandes. Der Kopf steht oberhalb der Pfanne. Es wird ein Gipsabguß von Becken und Oberschenkel zwecks Anfertigung eines Apparates gemacht. Gipsverband in der letzten Stellung. Hohe Sohle an der gesunden Seite.

Digitized by Google

15. Mai. Abnahme des Gipsverbandes. Anlegung des Lederapparates. Der Lederapparat wird ein ganzes Jahr lang getragen, der Gang des Kindes ist nach Abnahme des Apparates leicht hinkend, das Becken wird gesenkt gehalten, Trendelenburg ist noch vorhanden. Ende Dezember 1911 schreibt der Vater, daß das Kind noch leicht hinkend ginge, und im Januar 1913 schreibt der Vater, daß der Gang des Kindes sich wesentlich gebessert hat, daß es andauernd laufen könne und die Verkürzung nur etwa 2 cm betrage.

Epikrise: Der Fall beweist deutlich, daß die scheinbare Reposition, welche durch die schlechte primäre Stabilität schon wahrscheinlich gemacht war, zunächst in einer Einstülpung der Kapsel bestand, daß aber außerdem ein starkes Mißverhältnis zwischen Kopf und Pfanne vorhanden war. Ein Mißverhältnis, was durch die Röntgenuntersuchung durchaus nicht ersichtlich war. Denn nach der Röntgenuntersuchung war der Kopf gar nicht wesentlich groß, während die Freilegung des Kopfes einen sehr stark ausgebildeten knorpligen Kopf zeigte. Das starke Mißverhältnis zwischen der Größe des Kopfes und der Pfanne war der Grund, daß auch die blutige Reposition keinen Bestand hatte, daß eine Reluxation trotzdem eintrat. Der relativ gute Gang, welcher schließlich doch noch erzielt wurde, ist zurückzuführen auf die lange Abduktionslage und das Gehen mit einer hohen Sohle an der gesunden Seite. Dadurch wurde oberhalb des oberen Pfannenrandes eine verhältnismäßig gute Festigkeit erzielt. Anatomisch ist der Fall als ungeheilt zu betrachten, funktionell jedoch als eine entschiedene Besserung anzusehen, so daß der Fall immer noch die Zensur befriedigend erhalten kann (Fig. 24 u. 24 a).

Fall 12. Maria G., $7^1/_2$ Jahre alt. Rechtsseitige Hüftverrenkung. Vor 5 Jahren von Professor X. in Hamburg reponiert. Ist damals $^1/_2$ Jahr im Verband gewesen. Hat während des Verbandes ohne hohe Sohle an der gesunden Seite gegangen. Nach Abnahme des Verbandes hat es sofort in Auswärtsdrehung das eingerenkte Bein aufgesetzt. Vor 2 Jahren, also 3 Jahre nach der Reposition, hat es einen Hessingschen Gehapparat bekommen, der vor einem Jahr mit einer Zelluloidschiene umgewechselt worden ist. Das Kind geht stark nach auswärts rotiert, leicht hinkend. Die Inguinalfalte rechts steht etwas tiefer als links, Trendelenburg ist nicht stark angedeutet, der Kopf etwa 3 cm höher. Die Röntgenuntersuchung, in gewöhnlicher Lage aufgenommen, zeigt einen dreieckigen Kopf neben der Beckenschaufel, neben dem stark ausgeschliffenen oberen Quadranten. Der Kopf steht 3 cm über dem Y-förmigen Spalt, die Epiphysenlinie ist in zwei Schenkel geteilt, die mit der Spitze in der Mitte sich berühren und einen Einschnitt in den Hals machen. Die Schenkelhalsspitze steht neben dem Y-förmigen Spalt, sie ist nicht besonders vorgewölbt. Der Hals ist kurz, der Trochanter major steht von der Kopfepiphyse nur 5 mm entfernt, der Trochanter minor 40 mm. Die Pfanne ist außerordentlich steil, sie zeigt im oberen Quadranten zwei Einschnitte, dessen oberer Einschnitt durch den Kopf ausgeschliffen ist. Der Y-förmige Spalt ist sichtbar, unregelmäßig gezackt und vor der Tränenfigur ausgeweitet. Der untere Quadrant springt stark vor, er erscheint hyperplastisch im Vergleich zum oberen. Von der Tränenfigur ist nur der eine Schenkel sichtbar. Die Aufnahme in Einwärtsrotation zeigt den Trochanter major deutlich, die in Auswärtsrotation jedoch nicht. Bei dieser Aufnahme sieht man die Spitze des Schenkelhalses sich senken und unter den Y-förmigen Spalt herabtreten.

Digitized by Google

Einrenkungsversuch am 1. Mai 1909 in Narkose. Nach exakter Beckenfixation auf meinem Operationstisch durch horizontale und vertikale Züge wird ganz vorsichtig aus der Beugung von etwa 75° allmählich in Abduktion von 90° übergegangen. Dabei tritt sofort deutliche Reposition ein. Die primäre Stabilität ist eine sehr schlechte. Es wird verschiedentlich reponiert und reluxiert, dadurch wird das Reluxationsgeräusch entschieden deutlicher. Wenn man fest gegen den Trochanter drückt und allmählich in die Normallage übergeht, ist der Halt des Kopfes ein etwas besserer. Er bleibt dann bei 45° Abduktion noch stehen. Hierbei ist die Streckung des Unterschenkels eine völlige, die Patella schaut halb seitlich. Während des Verbandanlegens wird durch den bekannten starken Zug über das rechte Kniegelenk zum Becken hin die indifferente Stellung des Unterschenkels in etwas Außenrotation umgewandelt. Diese zeigt sich deutlich dadurch, daß bei Rückenlage des Kindes die Fußspitze seitlich nach unten steht. Der Verband geschieht in der gewöhnlichen Weise. Es wird nur die Abduktion nicht ganz so stark gemacht, sie beträgt etwa 80°. Nach Fertigstellung des Verbandes fällt auf, daß die Abduktion nicht so ist, wie die Verbände gewöhnlich stehen. Die Röntgenuntersuchung ergibt jedoch, daß der Kopf konzentrisch in der Pfanne steht. Trotzdem wird am 6. Mai der ganze Verband abgenommen und die gewöhnliche Abduktionslage hergestellt und der Verband danach eingerichtet.

Am 7. Mai. Der Verband ist gebrochen. Kontrolluntersuchung zeigt den Kopf konzentrisch. Der Verband wird wieder erneuert in rechtwinkliger Abduktion, die Fußspitze schaut etwas nach hinten. Nach einigen Tagen wird das Kind entlassen.

2. Oktober 1909. Verbandabnahme. Das Bein liegt in starker Außenrotation. Manuelle Untersuchung. Der Kopf steht daumenbreit über der Arterie. Die Röntgenuntersuchung zeigt den Kopf exzentrisch. Neuer Verband in Abduktion von 45°. Kniescheibe wird nach vorne gebracht, es wird ein starker Zug in der Richtung der Femurachse angewandt. Die Röntgenuntersuchung, die darauf gemacht wird, zeigt, daß der Kopf nicht konzentrisch steht, sondern oberhalb des Y-förmigen Knorpels. Nach Rücksprache mit der Mutter wird zur blutigen Einrenkung geschritten. Nach der Vorbereitung, die in 1%igen Formolverbänden besteht, findet die blutige Einrenkung am 6. Oktober in Narkose statt. Schnitt von der Spina anterior superior abwärts zwischen den Tensor fasciae latae und dem Trochanter major. Es gelingt leicht, stumpf auf den Kopf zu kommen, aber schwierig, die Pfanne von der Kapselschwarte, die sich eingepreßt hat, zu befreien. Nachdem die Pfanne freigemacht, wird der Kopf leicht reponiert. Es wird eine Abduktion von 75° hergestellt, der Hautschnitt genäht, keine Tamponade, aseptischer Verband gemacht, und in Vorwärtsrotation eingegipst.

Am 19. Oktober Fensterung des Gipsverbandes. Die Fäden werden entfernt, die Wunde ist gut verheilt.

Am 22. Oktober Verbandabnahme. Röntgenuntersuchung. Diese zeigt den Kopf im oberen Quadranten. Jetzt wird die Stellung gewechselt, die Abduktion etwas stärker gemacht, Einwärtsrotation, Patella nach vorne und, unter starkem Druck gegen den Trochanter, ein Gipsverband angelegt.

1. Dezember Verbandabnahme. Röntgenuntersuchung. Kopf steht gut, aber nicht tief im unteren Quadranten. Es wird ein Abguß vom Becken und Oberschenkel gemacht, und nach diesem Abguß soll ein Lederhöschen gemacht werden,

Digitized by Google

welches den Kopf mittels einer Trochanterpelotte fixieren soll. Das Kind geht mit diesem Apparat und Sohlenerhöhung an der gesunden Seite noch etwa $^3/_4$ Jahr. Der Kopf nimmt eine Position im oberen Quadranten ein, so daß er etwa 2 cm über dem Y-förmigen Spalt steht. Die untere Schenkelhalsspitze steht etwa 1 cm unter dem Y-förmigen Knorpel. Der Abduktionsapparat wird im Laufe des nächsten halben Jahres bis Mitte 1911 getragen, indem die Abduktion allmählich verringert wird. Von Ende 1911 an wird der Apparat fortgelassen, weil keine Verschieblichkeit des Kopfes nach oben mehr nachzuweisen war und der Gang im Apparat ein guter war.

Anfang 1912 letzte Vorstellung. Das Kind geht leicht hinkend und etwas steif mit geringer Beckensenkung ohne Sohlenerhöhung an der gesunden noch an

Fig. 25. Fig. 25a.

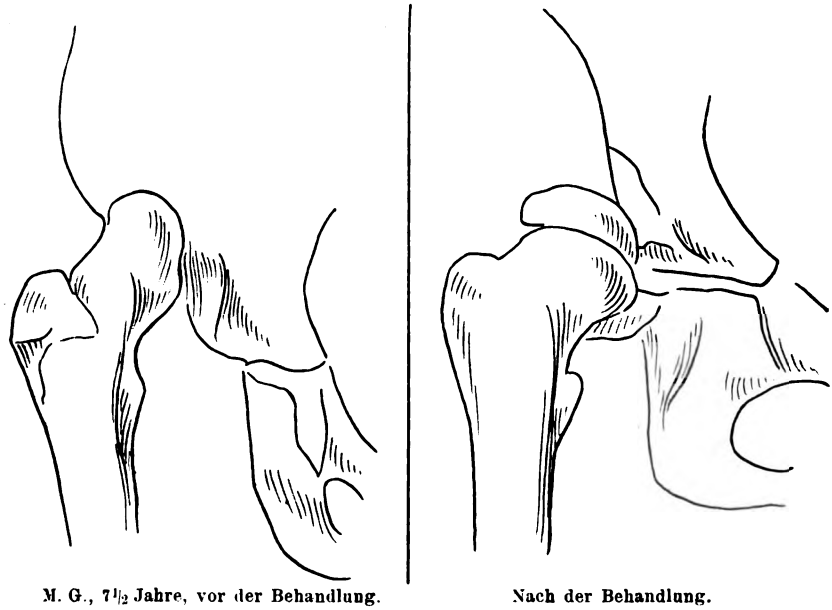

M. G., 7½ Jahre, vor der Behandlung. Nach der Behandlung.

der kranken Seite. Der Trochanter steht ca. 2 cm höher, die Kniescheibe wird etwas, ganz wenig, nach außen gerichtet. Trendelenburg ist nicht vorhanden. Die Oberschenkelmuskulatur ist ziemlich stark atrophisch, die Glutäalmuskulatur etwas eingesunken.

Epikrise: Es handelt sich um einen Fall, bei dem zunächst die Pfannenbildung eine außerordentlich ungünstige war, weil dieselbe außerordentlich steil gestellt war. Die bei der blutigen Einrenkung gewonnene Erfahrung zeigte, daß eine wirkliche Einrenkung bei dem unblutigen Repositionsversuch überhaupt nicht zustande gekommen war, weil die Pfannentasche sich eingestülpt hatte. Trotzdem war ein deutliches Repositionsgeräusch bei der unblutigen Einrenkung zu hören gewesen, und die nachträglich aufgenommene Röntgenuntersuchung hatte den Kopf konzentrisch in der Pfanne nachgewiesen. Es beweist diese Erfahrung, daß

Digitized by Google

bei primär schlechter Stabilität der Wert des Einrenkungsgeräusches und der Wert der Röntgenuntersuchung nicht absolut sicher ist. Man muß bei schlechter primärer Stabilität, namentlich wenn es sich um ein älteres Kind handelt, immer damit rechnen, daß die Einrenkung keine wahre gewesen ist, selbst wenn das Röntgenbild nachher den Kopf konzentrisch in der Pfanne zeigt. Denn die zwischengelagerten Kapselteile sind auf dem Röntgenbild natürlich nicht sichtbar. Bei einem kleinen Kinde von 2 bis 3 oder erst 4 Jahren würde man aus der größeren Entfernung zwischen Pfannengrund und Kopfpol vielleicht schließen können, daß eine Zwischenlagerung stattgefunden hat. Bei älteren Kindern jedoch ist die Knorpelauflage des Kopfes nur eine verhältnismäßig dünne, und es braucht dann der Kopf nur au niveau der Pfanne zu stehen, so wird man auf dem Röntgenbilde den Eindruck bekommen, er stände völlig konzentrisch. Der Fall zeigt aber weiterhin, daß auch die blutige Einrenkung, welche absolut gelungen war, während der Operation noch nicht ein dauerndes anatomisches Resultat verspricht, wenn nämlich nicht eine gute Kongruenz des Kopfes zur Pfanne vorhanden ist. Man könnte sagen, daß vielleicht eine Aushöhlung der Pfanne, so daß der Kopf einen besseren Halt gefunden hätte, das anatomische Resultat noch hätte verbessern können. Dem muß jedoch entgegengehalten werden, daß bei dem nicht mehr niedrigen Alter des Kindes zweifellos dann eine absolute Steifheit im Hüftgelenk eingetreten wäre. Diese wäre aber funktionell für das Kind weniger gut gewesen, als das schließlich erreichte Resultat. Mit diesem muß man in Anbetracht der schwierigen Verhältnisse immerhin noch zufrieden sein. Wie der weitere Verlauf sich gestalten wird, ist nicht absolut sicher einzusehen, doch ist immerhin anzunehmen, daß der Kopf infolge der tendinösen Verwachsungen, die durch die blutige Operation eingetreten sind, und die durch das langdauernde Tragen des Abduktionsapparates noch begünstigt worden sind, seinen guten Halt im oberen Quadranten behaupten wird (Fig. 25 u. 25 a).

Fall 13. Ida M., 11 Jahre. Linksseitige Luxation, ist schon anderweitig behandelt. Nach 10tägiger permanenter und 2mal täglicher Streckung auf dem Extensionstisch wird am 24. Februar Einrenkungsversuch in Narkose gemacht. Es gelingt nach $1^1/_2$stündigem Bemühen mit Durchwalken der Adduktoren, den Trochanter nach vorn zu bringen, auch fühlt man jetzt bei wiederholtem Einrenkungsversuch deutliches Ein- und Ausschnappen. Jedoch scheint sich die Kapsel zwischen zu schieben und scheint der völlig antevertierte Kopf nur in den Gleitrinnen zu stehen. Da ein anderes Resultat nicht zu erzielen ist, wird bei diesem Stande in erster Stellung eingegipst, soll nach 14 Tagen blutig eingerenkt werden.

27. April. Röntgenkontrolle ergibt das vermutete Bild, d. h. Trochanter scheinbar in der Pfanne, Hals und Kopf parallel mit Beckenrand nach oben.

15. Mai. Blutige Operation.

In Chloroform-Aether-Narkose Eingehen von vorn durch Längsschnitt über den Gefäßen nach Innenziehen derselben und nach Außenziehen des langen Quadricepskopfes. Nach Eröffnung und teilweiser Abtragung der $^1/_2$ cm dicken Kapsel gelangt der Finger in die Pfanne. Versuch, den Kopf durch die üblichen Bewegungen jetzt hinein zu bringen, mißlingt, daher Schnitt hinter dem Trochanter, Kopf wird freigelegt, derselbe ist ziemlich groß, eckig und stark antevertiert. Es gelingt erst nach Abtragen des größten Teils der Kapsel und des

Digitized by Google

Ligamentum teres, mit dem Löffel hinter den Kopf bis in die Pfannengegend zu gelangen, damit gelingt die Einrenkung. Stabilität jetzt gut. Reponieren und Reluxieren gelingt jetzt ein paarmal leicht, dann nur wieder mit Hilfe des Löffels. Hautnaht, aseptischer Verband, Gipsverband in erster Stellung.

13. Juni. Verbandabnahme. Röntgenuntersuchung. Kopf völlig exzentrisch, Fäden entfernt, Wunde gut geheilt. In Narkose wird unter starker Extension die Abduktion bis auf die Hälfte vermindert, und Innenrotation bis nach Vornstellung der Patella getrieben.

17. Juni. Röntgenkontrolle. Kopf exzentrisch.

Fig. 26.

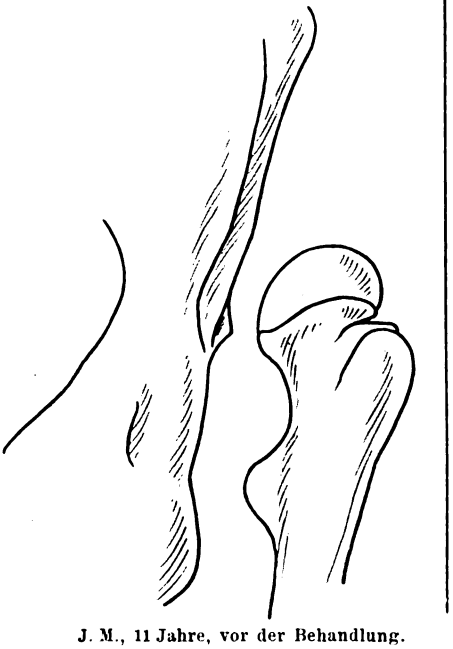

J. M., 11 Jahre, vor der Behandlung.

Fig. 26a.

Nach der Behandlung.

9. Oktober. Röntgenuntersuchung. Kopf exzentrisch, soll ohne Verband bleiben und Apparat tragen.

16. Oktober. Gipsabguß zum Apparat.

14. November. Geht gut im Apparat. Entlassen.

5. Februar 1913. Vorgestellt, geht gut im Apparat.

10. März 1914. Kind geht ohne Apparat, leicht hinkend. Kopf oben vorn neben der Pfanne.

Epikrise: Erst durch den hinteren Schnitt gelang die Reposition des Kopfes, aber das Endresultat war doch eine exzentrische Einstellung. Warum? Ich vermute, daß die Einstellung des Kopfes bei der blutigen Operation doch nicht tief genug war, daß vielleicht bei der Verbandanlegung schon eine Verschiebung des Kopfes erfolgte. Der Apparat hat dann den Kopf vor weiterem Hinaufrücken

Digitized by Google

bewahrt und dadurch schließlich noch ein besseres Resultat bewirkt, als es vor der unblutigen Einrenkung der Fall war (Fig. 26 u. 26 a).

Fall 14. Greta B., 4 Jahre. Doppelseitige Luxation.

25. Mai 1911. Nach 14tägigem Strecken (40 kg) beiderseits, gelingt die Reposition links (in Narkose) erst nach $^3/_4$stündigem Bemühen, obwohl die Adduktoren vollständig weich sind. Repositions- und Reluxationsgeräusch anfangs nicht vorhanden. Kopf gleitet unmerklich aus der Pfanne. Erst bei häufig wiederholtem Aus- und Einrenken hört man leichtes doppeltes Geräusch, auch jetzt noch gleitet der Kopf bei Reluxation, wenn man ihn nicht gegen die Pfanne drückt, unmerklich heraus. Stabilität gering. — Rechts gelingt Einrenkung leichter, auch hier kein Geräusch nachweisbar, Kopf gleitet unmerklich aus der Pfanne. Stabilität mäßig. Beckengipsverband beiderseits nach Reposition in etwas überrechtwinkliger Stellung, ohne Wattepolster (5 Monate).

27. Mai. Röntgenkontrolle. Kopf links konzentrisch, rechts etwas zu hoch.

Fig. 27.

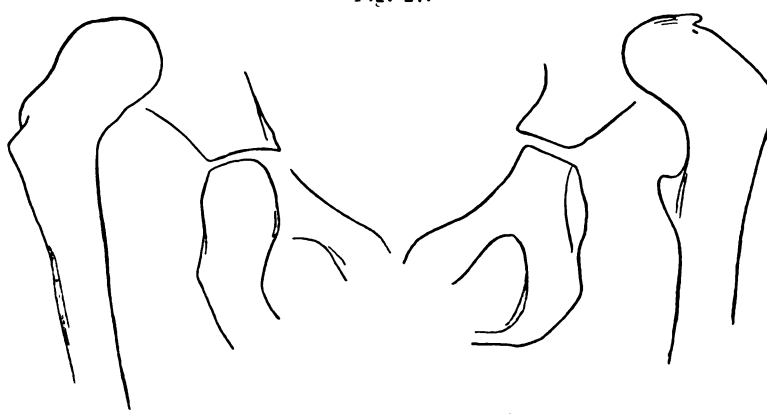

G. B., 4 Jahre, vor der Behandlung.

14. September. Verbandabnahme, Röntgenuntersuchung. Kopf rechts tief, links in der Pfanne. Links gleitet der Kopf bei der geringsten Bewegung aus der Pfanne. In Narkose wird die Abduktion bei beiden Beinen vermindert auf 60° bei halb gestrecktem Knie und Schrägauswärtsstellung der Patella. Links wird versucht, den Kopf durch Zug am Bein und durch Druck von hinten in der Pfanne zu halten. Beckengipsverband. 2 Monate.

19. September. Röntgenkontrolle. Kopf steht rechts zu tief in einer unausgebildeten Pfanne. Verband ausgeflickt.

1. November. Verbandabnahme, da Verband gebrochen. Röntgenuntersuchung. Kopf rechts tief, links hinter der Pfanne. Das Bein rechts soll durch eine Schiene in Stellung gehalten werden, links eventuell blutig operiert werden.

9. November. Aethernarkose, 12 cm langer Hautschnitt vorn längs der großen Gefäße. Nach Abziehen derselben nach innen Eingehen in die Tiefe bis auf die Kapsel. Daselbst nur Trochanter fühlbar. Auch nach Einschneiden der Kapsel wird Kopf weder fühl- noch sichtbar. Daher Eingehen von hinten längs über den

Digitized by Google

Trochanter bei rechtwinklig flektiertem und nach innen gedrehtem Oberschenkel. Nach Eröffnung der Kapsel wird der Kopf bald sichtbar. Derselbe sitzt ohne Hals am Trochanter, ist ganz flach, mit einer leichten Delle versehen, steht völlig anteflektiert, die flache Fläche erscheint sogar schräg nach hinten abfallend. Kopf wird mittels Löffel in die Pfanne geschoben, Stabilität absolut nicht größer als bei unblutiger Einrenkung. Hautnähte, aseptischer Verband, Beckengipsverband in erster Stellung bei Druck von hinten und Zug an Oberschenkel. Beim Herumdrehen des Beines in Flexion und Abduktion typischer Bruch desselben oberhalb des Knies. Rechts bleibt das Bein frei, soll allmählich heruntergezogen werden.

29. Dezember. Verbandabnahme. Röntgenuntersuchung. Kopf links gut konzentrisch, rechts etwas tief. Fäden entfernt, kleiner Watteverband, linkes Bein soll langsam bewegt werden.

21. Februar 1912. Da trotz 2 Monate langem Bemühen die Beine noch steif

Fig. 28.

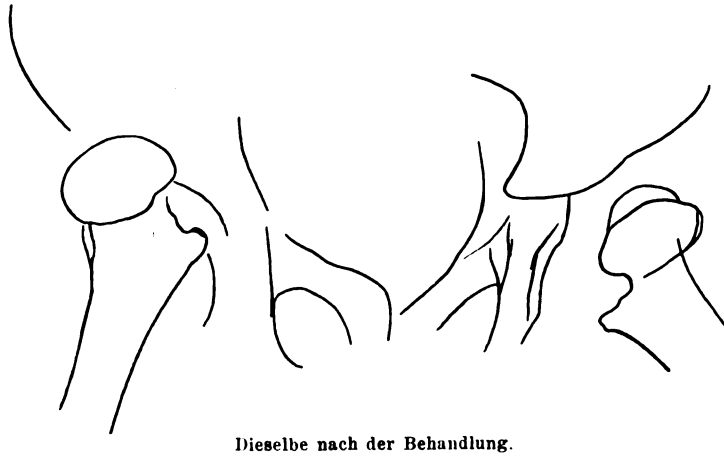

Dieselbe nach der Behandlung.

in Abduktion und Außenrotation stehen, werden sie in Narkose heruntergebracht und im Paketverband eingegipst.

19. März. Verbandabnahme. Beine stehen ziemlich parallel. — Massage. Gymnastik.

24. März. Die Köpfe verschieben sich. — Abguß zum Korsett.

20. April. Das Kind geht im Korsett. Der Steiß tritt schon wieder nach hinten heraus. Der Gang ist wackelnd.

Epikrise: Trotzdem rechts der Kopf unblutig eingerenkt in der Pfanne, allerdings etwas zu tief, stand, erfolgte später Reluxation. Links mußte blutig operiert werden. Es zeigte sich, daß ein großes Mißverhältnis zwischen Kopf und Pfannenform, ein völliges Fehlen des Halses der Grund für die mangelnde Stabilität und die später erfolgte Reluxation war. Vielleicht hätte ein Ausmodellieren der Pfanne ein besseres Resultat geschaffen. Mit Rücksicht darauf, daß die Köpfe nach hinten abgewichen sind, daß der Steiß stark heraustritt und der Gang wackelnd wie vorher ist, muß das Resultat unbefriedigend bezeichnet werden (Fig. 27 u. 28).

Digitized by Google

Fall 15. Luise H., 7 Jahre alt. Doppelseitige Hüftverrenkung, kompliziert mit Littlescher Lähmung. Beide Trochanteren stehen 6 cm über der Roserschen Linie, beide Hüften in Beugekontraktur, starke Adduktionsspannung, Kniekontrakturen, Füße in Spitzfußstellung. Das Kind wird zunächst in Extensionsverband gelegt.

24. Juli 1909. Erster Repositionsversuch an der rechten Seite. Die Adduktoren werden unblutig gedehnt. Es gelingt, den Oberschenkel in rechtwinklige Abduktion und Extension zu stellen. Der Kopf bleibt am hinteren Pfannenrand stehen und läßt sich nicht reponieren.

8. September. Erneuter Repositionsversuch. Dieser gelingt wieder nicht.

11. September. Seitlicher Hautschnitt, der Kopf wird sofort gefunden, die vordere Kapselwand ist verdickt, die hintere ist dünner. Die vordere Kapselwand liegt wie ein dicker Strang zwischen dem oberen Rand und dem Grunde der Pfanne, sie wird exzidiert. Dadurch wird die Pfanne sichtbar, der Kopf mit dem Hebel hineingehebelt. Dann wird der Schenkel bei geringer Abduktion, Innenrotation und Extension in den Verband gelegt.

23. Oktober. Fortnahme des Verbandes.

3. November. Blutige Einrenkung der rechten Seite. Vorderer Schnitt, ziemlich starke Blutung. Die Pfanne wird erst gefunden, nachdem die sich darüber spannenden Adduktorenstränge durchschnitten sind. Da der Kopf sehr hoch steht, wird er von dem hinteren Schnitt mit dem Löffel versucht zu reponieren. Es zeigt sich, daß eine starke Kapselwandung der Reposition hinderlich ist. Nach Durchtrennung dieser gelingt es leicht, den Kopf zu reponieren. Hautnaht, Beckengipsverband.

9. November. Abends Temperatur 38,4; 10. November 38,7° (Angina).

27. November. Wunde gut geheilt, Abduktion etwas vermindert, Hüftgelenk etwas gebeugt, Knie etwas stärker gestreckt.

13. Dezember. Verband entfernt.

9. Januar 1910 vorgestellt, soll im Gehbock gehen lernen.

22. Oktober. Das rechte Hüftgelenk wird in Narkose bis zu etwa 45° Abduktion gestreckt, das Kniegelenk bis zu 70° gestreckt. Die Abduktion wird verringert, es gelingt aber nicht, die bestehende Außenrotation zu beseitigen.

16. Februar. Erneutes Redressement. Das rechte Bein wird in möglichster Streckung und geringer Einwärtsdrehung eingegipst.

12. März. Verbandabnahme. Das rechte Bein steht gut.

16. März. Operation in Narkose. Suprakondyläre Osteotomie des linken Oberschenkels und Herumdrehung des Beines aus der Außenrotation. Gipsverband.

27. April. Entfernung des Gipsverbandes, die Wunde ist gut geheilt.

30. April. Infraktion oberhalb des linken Knies. Der Oberschenkel ist verbogen.

4. Mai. In Narkose wird das infrakturierte Bein gestreckt und gerade gestellt, Beckengipsverband, der 4 Wochen liegen bleibt.

4. Juni. Verband wird entfernt, Fraktur ist geheilt, soll im Gehbock gehen. Bekommt Apparate, da sie ohne diese noch nicht gehen kann.

12. Oktober. Stellt sich vor, der linke Oberschenkel hat sich wieder verbogen, soll deshalb nochmals operiert werden.

Digitized by Google

26. Oktober. Narkose. Etwa handbreit oberhalb des Kniegelenks wird das Femur schräge durchmeißelt und die Bruchenden gegeneinander verschoben, bis das Bein die Länge des anderen bekommt. Hautnaht, Beckengipsverband. Der Unterschenkel des linken Beines, der sich ebenfalls verbogen hat, wird redressiert und möglichst gerade in einen Gipsverband, der direkt auf die Haut gelegt wird, hineingelegt.

12. Oktober. Entfernung des Verbandes. Neuer Verband rechts einschließlich Fuß, links bis unter das Knie.

14. Dezember. Der Verband wird entfernt, das Kind soll im Laufstuhl gehen.

3. Januar 1911. Das Kind geht im Laufstuhl.

4. April. Das Kind geht verhältnismäßig gut im Laufstuhl, doch haben

Fig. 29.

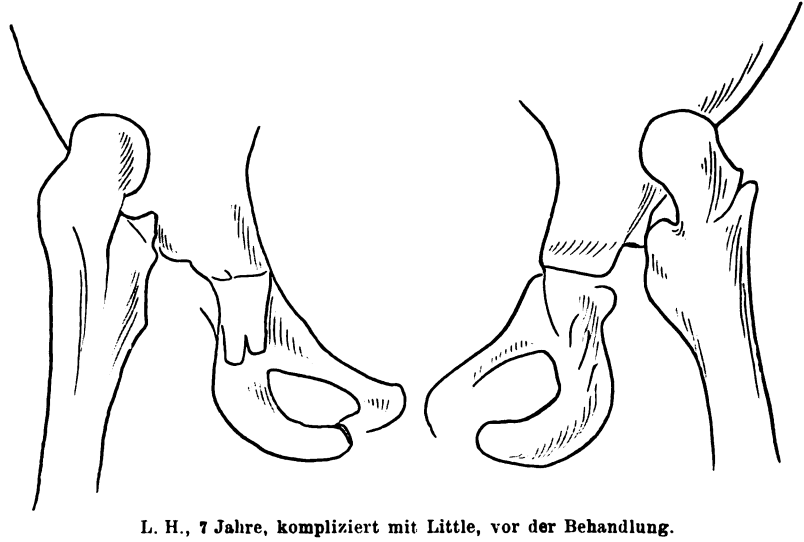

L. H., 7 Jahre, kompliziert mit Little, vor der Behandlung.

die Beine sich wieder verbogen, das rechte Bein steht nach innen gedreht, das linke stark nach außen.

12. März. Deshalb Narkose. Doppelseitige Osteotomie oberhalb der Kniegelenke, das rechte Bein wird nach außen, das linke nach innen gedreht, so daß die Kniescheiben beide nach vorn zu stehen kommen. Bekommt einen Beckengipsverband, indem es 4 Wochen liegen bleibt und dann mit dem Gipsverband läuft.

19. August 1913. Die Stellung der Schenkel ist gut, jetzt steht der rechte Fuß in starker Klumpfußstellung, deshalb in Narkose die Achillessehne geschlossen tenotomiert, der Extensor digitorum verkürzt und der halbe Tibialis auf den Extensor gepflanzt. Hautnaht, aseptischer Verband, Gipsverband.

3. Oktober. Abnahme des Verbandes, Stellung ist gut.

Letzte Untersuchung, 26. Juni 1914. Das Kind geht im Gehbock. Die Füße werden plan aufgesetzt. Das rechte Bein steht in leichter X-Beinstellung, es

Digitized by Google

besteht keine Lordose im Lendenteil, dagegen starke Kyphose der Brustwirbelsäule. Der rechte Kopf ist vorne gut fühlbar, das rechte Hüftgelenk in Streckstellung. Keine Drehbewegung und keine Abduktion möglich. Das linke Hüftgelenk steht ebenfalls in Streckstellung, Beugung bis zum rechten Winkel möglich, Drehung und Adduktion frei. Die Köpfe sind nach oben und unten nicht verschieblich. Der rechte Oberschenkel mißt von der Spina anterior superior bis zur Patella 27 cm, der linke ebensoviel. Die ganze Schenkellänge bis zum Malleolus externus beträgt rechts von der Spina gemessen 62, links 61 cm. Knie- und Fußgelenke können in geringem Grade gebeugt und gestreckt werden. Nach dem Röntgenbild steht an der rechten Seite Kopf in der Pfanne, starke Coxa-vara-Bildung. Feste Verwachsung durch Knochenspangen mit der Pfanne. Links

Fig. 30.

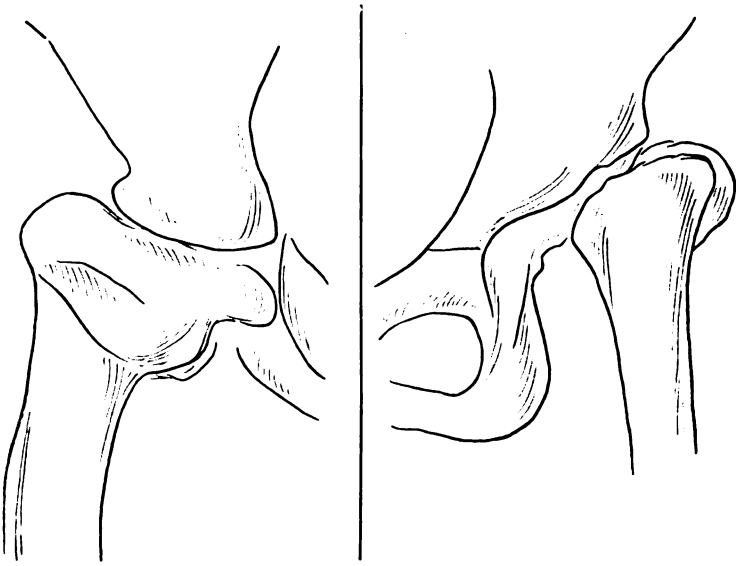

Dieselbe nach der blutigen Einrenkung.

steht der Kopf neben der Pfanne, aber im Niveau derselben. Der Trochanter minor liegt scheinbar in der Pfanne.

Epikrise: Die doppelseitige Luxation mußte an beiden Seiten blutig eingerenkt werden, weil die unblutige Methode versagte, es gelang zwar, an der einen Seite anatomische Reposition zu erzielen, an der anderen Seite jedoch nur den Trochanter minor in die Pfanne einzustellen. Infolgedessen traten im Laufe der Nachbehandlung schlechte Beinstellungen auf, die nach vielen Mühen durch die verschiedensten operativen Eingriffe endlich glücklich beseitigt werden konnten. Die bestehende Steifigkeit in den Hüftgelenken erlaubte nur einen stelzenden Gang. Die Komplizierung mit Littlescher Lähmung und dementsprechender mangelnder Intelligenz waren starke Hindernisse bei der Behandlung. Da das Kind vorher überhaupt nicht gehen konnte und jetzt wenigstens im Laufkorb gehen kann, so kann man immerhin von einem gewissen Nutzen der Operation sprechen (Fig. 29 u. 30).

Digitized by Google

Fall 16. Lisbeth K., 9 Jahre alt. Doppelseitig sehr stark hinkender Gang, an beiden Seiten schon Flektions- und Adduktionskontrakturen. Hochgradig nach hinten austretender Steiß. Rechte Seite steht der Kopf 4 cm höher, linke Seite 7 cm. Nach der Aufnahme wird das Kind 6 Wochen lang temporär und permanent extendiert.

25. September 1907. Repositionsversuch in Narkose. Die rechte Seite wird typisch eingerenkt, primäre Stabilität ist gut. Der Kopf steht noch bei 45° fest in der Pfanne. Links wird die Myotomie der Adduktoren gemacht, doch gelingt die Einrenkung trotzdem nicht. Doppelseitiger Beckengipsverband.

9. November. Erneuter Repositionsversuch der linken Seite, kein typisches Repositionsphänomen, trotzdem das Bein in volle Abduktion kommt. Röntgenuntersuchung zeigt den Kopf nicht in der Pfanne.

4. Dezember. Blutige Einrenkung. Wegen des Beckengipsverbandes der anderen Seite wird in Bauchlage operiert. Hinterer Schnitt, starke Blutung bei Durchgehen durch die Glutäen. Mit dem Kopfhebel mittlerer Stärke wird der Kopf in die Pfanne gebracht. Dabei quellen Fetttropfen aus dem Schenkelhals hervor. Es wird also wohl eine Infraktion bei den früheren Repositionsversuchen stattgefunden haben. Kopf bleibt in der Pfanne, ist vorne gut zu fühlen. Es wird ein Tampon in die Wunde gelegt. Wundnaht, Gipsverband.

7. Dezember. Herausnahme des Tampons. Keine Eiterung. Dann nach einigen Tagen Temperatursteigerung. 10. Dezember bis 38,7°. 19. Januar 1908 fieberfrei. Die Wunde schließt sich.

18. März 1908. Redressement beider in rechtwinkliger Stellung befindlichen Kniegelenke bis fast zur vollen Streckung. Das linke Hüftgelenk wird in 45° Abduktion gebracht, das rechte Hüftgelenk in dieselbe Abduktion. Beide Knie möglichst in Innenrotation.

18. April. Weiteres Redressement an beiden Seiten. Bis auf ca. 15° Abduktion. Die Knie werden gestreckt; die Wunde sezerniert wieder. Verbände; Versorgung der Fistel. Beckengipsverband bis zu den Knien.

20. Mai. Gipsverband entfernt.

10. Juni. Geht etwas im Gehbock.

1. August. Bricht sich den linken Unterschenkel oberhalb der Malleolen, kommt für 3 Wochen in den Verband.

Anfang Oktober bricht sie den Unterschenkel der anderen Seite. Reposition des Bruches, Verband. Wird Ende Oktober verhältnismäßig gutgehend entlassen.

26. Juni 1909 stellt sie sich mit einem Abszeß an der alten Glutealwunde vor. Dieser wird eröffnet und ein Knochensplitter gefunden, wird feucht verbunden. Die Wunde sezerniert bis 21. Juli. Sie soll jetzt Gymnastik treiben und nachts eine Lagerungsschiene haben.

Am 29. September wird ein neuer Abszeß am Oberschenkel eröffnet. Die Fistel wird bis zum 30. November 1910 weiter behandelt, ohne daß sie sich schließt. Dann wird das Kind entlassen und die Fistel wird zu Hause weiter behandelt. Letzte Untersuchung am 9. Juni 1914. Rechtes Knie leicht gekrümmt, beide Füße in Spitzfußstellung, linke Hüfte in Beugestellung, keine Fisteln mehr. Das linke Hüftgelenk ist in Adduktion und Einwärtsrotation fixiert. Der linke Oberschenkel kann nicht abduziert werden, stark hinkender Gang. Rechts steht der Kopf in der Pfanne, rechts ist Beugung bis 45° möglich, Drehung und Abduktion

Digitized by Google

behindert. Rechts 75, links 70 cm Beinlänge. Röntgenuntersuchung zeigt beide Hüftgelenke in der Pfanne, links sind jedoch Kopf und Hals fast vollständig resorbiert.

Epikrise: Die wahrscheinlich infolge des eingeführten Tampons eingetretene Eiterung im Hüftgelenk führte an der linken Seite zu einer starken Resorption des oberen Femurendes und zu einer Ankylose in schlechter Stellung. Die unblutig eingerenkte Seite blieb zwar reponiert, aber behielt ebenfalls bedeutende Steifheiten zurück. Infolge der komplizierend eingetretenen Unterschenkelbrüche trat Steifigkeit in den Fußgelenken ein, die wegen der schlechten Hüftstellungen schließlich zu Spitzfußstellung führte.

Der Gang ist 6 Jahre nach der Operation ein durchaus schlechter, so daß

Fig. 31.

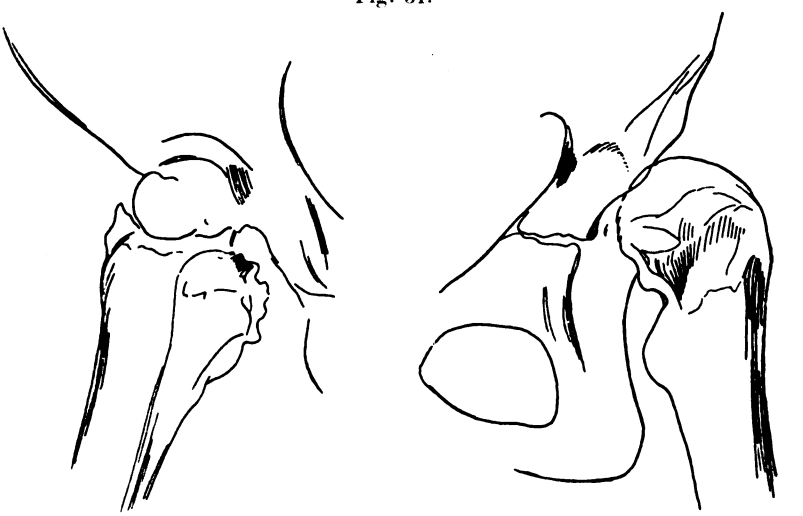

L. K. nach der blutigen Reposition. Bild vor der Behandlung fehlt.

zweifellos das Kind besser daran gewesen wäre, wenn es seine wackelnden Hüften behalten hätte (Fig. 31).

Fall 17. Minna F., $10^1/_4$ Jahr. Doppelseitige Luxation, sehr starkes Hinken. Das Kind geht nur auf den Fußspitzen, die Oberschenkel stehen stark adduziert, so daß beim Gehen die Knie gegeneinander stehen. Es besteht fast rechtwinklige Beugekontraktur beider Hüftgelenke. Beide Köpfe stehen etwa 7—8 cm über der Roserschen Linie.

29. Mai 1908. Einrenkungsversuch in Narkose, der mißlingt.

15. Juni. Blutige Reposition zunächst an der rechten Seite. Schnitt von der Spina anterior superior schräg nach unten außen. Zwischen Tensor fasciae latae und dem medialen Rand des Glutaeus medius wird in die Tiefe gegangen. Man kommt auf den Hals, die Kapsel wird eingeschnitten, sie liegt hinten breit über der Pfanne. Diese ist klein und hat nach oben zu einen breiten Wulst, über den der Kopf nicht hinübergeht. Hinterer Schnitt in Abduktionslage. Direktes Ein-

Digitized by Google

dringen auf den Kopf. Der Kopf wird hineingehebelt, Hautnaht, aseptischer Verband. In derselben Sitzung und Narkose wird die andere Seite vorgenommen, genau in derselben Weise. Es gelingt aber nicht, den Kopf vollständig herunterzubringen. Deshalb wird der Kopf und ein Teil des Halses reseziert und es gelingt dann die Einstellung des Stumpfes in die Pfanne. Dauer der Operation 3 Stunden. Abends Exitus infolge Shock.

Epikrise: Die Schuld an dem letalen Ausgang liegt daran, daß beide Hüftgelenke in einer Sitzung operiert wurden. Der Arzt wurde dazu veranlaßt auf die dringenden Bitten der Eltern, das Kind möglichst schnell wieder nach Hause entlassen zu können. Interessant ist, daß trotz der blutigen Operation es nicht gelang, den Schenkelkopf herabzuziehen. Wenn die Köpfe so hoch stehen und die Kinder so alt sind, ist selbst durch blutige Operation eine Reposition nicht möglich und man muß zur Resektion seine Zuflucht nehmen.

Digitized by Google

XXXVII.

Ueber Formveränderungen der Knochen an gelähmten Extremitäten.

Von

Prof. Dr. **Wilhelm Schultheß**, Zürich.

Mit 3 Abbildungen.

Die klinische Beobachtung der Lähmungen des Kindesalters, insbesondere der Poliomyelitis lehrt, daß die Knochen der von der Lähmung betroffenen Extremitäten dünner werden und im allgemeinen auch kürzer bleiben. Diese Erscheinung ist teilweise als eine rein funktionelle, als eine Inaktivitätsatrophie aufgefaßt worden, teilweise auch als Folge einer Störung der Ernährung durch die Zerstörung trophisch wichtiger Nervenzentren und -bahnen. Der Anteil und die Bedeutung der beiden Momente für die Erklärung der erwähnten Erscheinung ist nun keineswegs sichergestellt. Es ist deshalb jeder Fall und jede einzelne Beobachtung auf diesem Gebiet von Wert. Aber auch für die Erklärung mancher mechanischen Einwirkungen auf die Form und das Wachstum der Knochen leisten uns dieselben Beobachtungen sehr gute Dienste.

Ich möchte mich heute damit begnügen, über zwei typische Fälle zu berichten, die in mancher Beziehung interessant und besonders für die mechanische Seite der Frage wegleitend sind.

Beim ersten Fall handelt es sich um einen 17jährigen Jüngling, der im 6. Lebensjahr eine Lähmung der linken Unterextremität erlitten hatte. Es scheint sich um eine zerebrale Affektion gehandelt zu haben, denn die Erkrankung brachte auch Lähmungen im Gesicht und am linken Arm mit sich, welche jedoch nach verhältnismäßig kurzer Zeit zurückgingen. Das Bein blieb längere Zeit vollständig unbrauchbar, erholte sich aber wieder und wurde so gut gebrauchsfähig, daß der

Digitized by Google

junge Mann gegenwärtig große Fußtouren von 10—12 Stunden per Tag mit Leichtigkeit ausführt. Das Bein zeigt eine funktionelle Verkürzung von 2,5 cm. Patient hat einen leichten Hohlfuß davongetragen und eine starke Atrophie des linken Beines. Die Prüfung der Muskulatur ergibt, daß hauptsächlich die Glutäalmuskulatur in hohem Grade geschwächt ist, und zwar besonders der Glutaeus maximus, weniger der Glut. medius. Schwach sind auch Quadratus femoris, Gemelli, Piriformis und Vastus lateralis.

Fig. 1a.

Gelähmte Seite.

Eine Röntgenaufnahme in derjenigen Stellung, bei welcher der Trochanter major am meisten nach außen vorragt, zeigt nun eine deutliche Streckung des Femurhalses, so daß der Kopf fast senkrecht über dem Schaft steht, während die gesunde Seite normale Verhältnisse aufweist. Der Trochanter major ist stark aufgehellt, etwas weniger der Trochanter minor, der sehr stark entwickelt ist.

Von den Knochenbalkensystemen ist hauptsächlich dasjenige entwickelt, welches von der inneren Wand bis hinauf in die Kuppe des Femurkopfes ausstrahlt. Außerordentlich schwach dagegen zeichnet sich dasjenige ab, welches vom Trochanter durch den Hals in den unteren Teil des Kopfes verläuft. Der Kopf scheint auch etwas subluxiert gegenüber dem der normalen Seite.

Das auffallendste am Bilde ist demnach die Streckung des Femurhalses, welche wir nach dem übereinstimmenden Urteil vieler Autoren bei der Poliomyelitis nicht selten finden. Da in diesem Fall nun nicht eine typische Poliomyelitis vorlag, sondern eine zerebrale Lähmung, so zeigt dieses Beispiel, daß trotz verschiedenen Sitzes der Erkrankung im Nervensystem diese Streckung vorhanden sein kann.

Digitized by Google

Was in diesem Falle das Gemeinsame mit der Poliomyelitis ist, das ist die Funktionsstörung. Es ist deshalb wahrscheinlich, daß diese an der Formveränderung zum großen Teil die Schuld trägt und nicht nur trophische Einflüsse, die direkt vom Nervensystem ausgehen.

Als mechanischer Grund für diese Streckung wurde bis jetzt von verschiedenen Autoren das Herabhängen der gelähmten Extremität bezeichnet im Hinblick darauf, daß die Entstehung der Abknickung des Schenkelhalses durch die Belastung mit dem Körpergewicht erklärt wurde. Diese Erklärung scheint uns vom mechanischen Standpunkte aus eine mehr wie gewagte zu sein, denn die Kräfte, welche Formveränderungen der Knochen erzeugen, pflegen doch ganz andere, viel bedeutendere zu sein. Zudem hing das Femur in unserem Fall nicht mehr herunter als bei einem normalen, es wurde im Gegenteil durch das Körpergewicht ganz gehörig belastet.

Fig. 1b.



Normale Seite.

Die Differenz gegenüber der Norm liegt nicht nach dieser Seite, sondern sie ist im Wegfall eines großen Teils der Muskelarbeit zu suchen. Damit betreten wir ein Gebiet, welches seinerzeit viel von sich reden machte: die Erklärung der Form und Struktur des Schenkelhalses durch die Funktion. Eine ganze Reihe von Autoren, so vor allem auch Julius Wolff, haben nur mit der Belastung gefochten. Zschokke war der erste, welcher mit Nachdruck darauf hinwies, daß die dynamischen Muskelkräfte für die Form verantwortlich gemacht werden müßten, wenn überhaupt die mechanische Arbeit hierzu beigezogen würde. In unserem Atlas der Orthopädie (1911 bei Leh-

Digitized by Google

mann, München) haben wir folgenden Standpunkt vertreten (siehe S. 45 u. f.):

„Normale Form und Ausbildung eines Organs ist an normale Funktion gebunden. Jede dauernde Abänderung einer Funktion eines Organs führt zu mehr oder weniger deutlicheu Veränderungen der Struktur, Konsistenz und Form desselben. Betrachtet man nach dem Vorgange Zschokkes die Wirkung der Muskulatur beim Hüftgelenk, so ergibt sich ungezwungen, daß bei den gewöhnlichsten, häufigsten und größten Kraftleistungen die Glutäal- und die kleinen

Fig. 2.

Hüftgelenkmuskeln einen gewaltigen Druck in der Richtung nach innen ausüben. Der Gedanke, daß das als Zugkurvenbündel angesprochene, vom Trochanter in den Kopf ausstrahlende System unter dem Einfluß des Druckes auf das Gelenk entstanden sei, liegt viel näher als die Annahme, es entspreche dasselbe den bei vollständig passiver Belastung — einem ganz ausnahmsweise vorhandenen Zustande — möglicherweise vorhandenen statischen Verhältnissen."

Zu meiner Genugtuung hat Grunewald in einer interessanten Untersuchung und vergleichend anatomischen Arbeit (Zeitschr. f. orthop. Chir. Bd. 30, S. 551) dieselbe Erklärung für die Entstehung der Form des Femurs abgegeben.

Das vorliegende Röntgenbild liefert nun den klinischen Beweis für die Richtigkeit dieser Auffassung. Die Entstehung dieser Form,

Digitized by Google

in erster Linie die Steilstellung des Schenkelhalses, müssen wir uns demnach so vorstellen, daß durch das Nachlassen der Muskelarbeit und den Wegfall insbesondere der Arbeit der Glutäalmuskeln die Abknickung im Schenkelhals sich vermindert, mit anderen Worten, vom Wachstumsdruck überwunden wird. Die nach Besserung der Lähmung eintretende energischere Funktion des Knochens, welche in der Längsversteifung des Oberschenkels giptelt, führt sodann zu der stärkeren Ausbildung hauptsächlich der senkrechten Spongiosasysteme, besonders desjenigen, welches vom Adamschen Bogen in den Kopf ausstrahlt.

Es ist auch ganz einleuchtend, daß das Femur, soll es nur zur Aufnahme der Belastung durch das Körpergewicht dienen, viel besser geradlinig wie die Tibia gebaut sein müßte, daß demnach eine seitliche Abbiegung andere Gründe haben muß, die eben in der Muskelarbeit zu suchen sind.

Die Belastung durch das Körpergewicht liefert demnach das streckende, die Arbeit der Glutäal- und übrigen Hüftmuskulatur das knickende Moment in der Formentwicklung des Femurs.

Die Verhältnisse liegen nicht, wie sie heute im allgemeinen gelehrt werden, sondern gerade umgekehrt, denn heute spricht immer noch alle Welt von der Abknickung des Schenkelhalses durch das Körpergewicht.

Nun beobachtet man aber bei poliomyelitischen Lähmungen gelegentlich doch auch Coxa vara (wie die beigedruckte Abbildung Fig. 2 zeigt), und zwar findet man diese Form hauptsächlich nicht etwa bei Individuen, die viel gehen, sondern im Gegenteil bei Bettlägerigen. Die Knochen hochgradig Gelähmter werden mit der Zeit nicht nur dünn und schmächtig, sondern sie werden auch in ihrer Widerstandsfähigkeit dermaßen geschwächt, daß sie irgendeinem bestimmten Druck nachgeben. Dieser Druck findet sich nun am ehesten beim Vorhandensein von Kontrakturen. In diesem zweiten Falle besteht eine hochgradige doppelseitige Coxa vara. Sie verdankt ihren Ursprung der Kontraktur des Rectus femoris und der Fascia lata. Wenn das Gelenk nicht so schlottrig ist, daß der Schenkelkopf ohne weiteres nach oben ausweicht, so genügt der Längsdruck, der bei allen möglichen Bewegungen und Stellungen bei bestehender Kontraktur des Rectus auf das Gelenk stattfindet, bei der hochgradigen Er-

Digitized by Google

weichung des Knochens, wie wir sie bei schweren Lähmungen finden, zur Erzeugung einer Abknickung im Sinne der Coxa vara.

Wir sehen aus beiden Beispielen, daß immer muskuläre Kräfte und Hebelwirkungen die Deformierung des Schenkelhalses in diesem oder jenem Sinne veranlassen. Die funktionellen Einflüsse sind demnach ausschlaggebend für die Form. Die mehr oder weniger starke Modellierbarkeit, die Energie des Wachstums hängen vom Grade und der Art der Lähmung ab.

Digitized by Google

XXXVIII.

Die Luxatio patellae lateralis congenita.

Von

Prof. Dr. Ferd. Schultze,

chirurgischer Oberarzt am St.-Vincenz-Hospital, Duisburg.

Mit 6 Abbildungen.

Meine Herren! Die angeborenen Luxationen der Patella sind besonders in den letzten Jahren, seit man sich mit den Mißbildungen eingehender zu befassen pflegt, nicht selten zur Beobachtung gelangt. In dem Säuglingsalter werden diese Pathologien auf rein orthopädischem Wege zur Ausheilung gebracht, anders verhält es sich mit den älteren Patienten. Hier ist nur durch blutigen Eingriff eine Rekonstruktion zu erlangen, welche bei den Luxationen mit habituellem Charakter sich leicht ausführen läßt. Schwieriger gestaltet sich jedoch im vorgeschrittenen Alter die Rekonstruktion der lateralen fixierten Patellarluxationen. Ueber einen derartigen Fall kann ich heute berichten. Zunächst lasse ich die Krankengeschichte folgen.

Krankengeschichte.

O. H. aus S., Uhrmacher, 22 Jahre. Aufnahme 16. Januar 1913.

Anamnese: Patient gibt an, daß er seit der Geburt das Leiden habe. Das linke Bein sei stets schwächer gewesen als das rechte; er habe erst spät laufen können. In den letzten Jahren will Patient häufig Knieschmerzen — Einklemmungserscheinung — beobachtet haben. Das Gelenk sei häufig geschwollen gewesen. Die Streckung des Beines habe ihm immer Beschwerden gemacht, er habe die volle Streckung des Beines immer nur unter äußerster Anstrengung kurze Zeit halten können.

Status praesens: Patient klagt über Schmerzen und besonders über häufigen plötzlich eintretenden Schmerz, so daß Gehen unmöglich ist; ferner über mangelhaftes Streckvermögen. Die Patella liegt fest und unverschieblich lateral dem äußeren Kondylus an. Im Kniegelenk besteht ein geringer Erguß. Der Musculus quadriceps verläuft schräg nach außen. Die Muskulatur ist 3 cm

Digitized by Google

geringer als am gesunden rechten Bein. Beugung und Streckung ist vollkommen, nur bei der Streckung wird das Bein nach außen rotiert und ermüdet leicht. Es besteht eine X-Beinstellung geringen Grades. Das Röntgenbild ergibt eine Luxatio patellae lateralis, außerdem einen Fremdkörper im Gelenk.

Diagnose: Luxatio patellae sin. lateralis congenita.

Operation: 23. Januar 1913. Schnittführung auf der Außenseite bis in das obere Drittel des Quadriceps, ebenso auf der Innenseite. Das Kniegelenk wird beiderseits ganz eröffnet. Es findet sich ein markstückgroßer Fremdkörper im Gelenk. Am Condylus internus findet sich ein Knorpeldefekt.

Es wird der ganze M. quadriceps auf der ganzen Strecke frei präpariert,

Fig. 1.

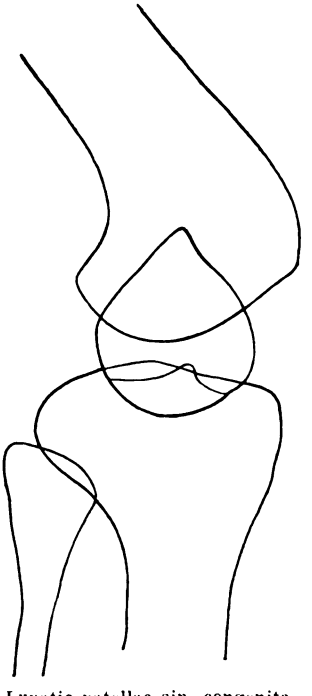

Luxatio patellae sin. congenita von der Seite.

Fig. 2.

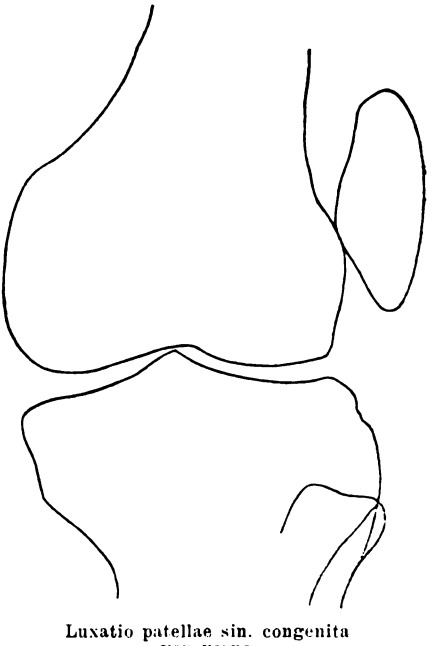

Luxatio patellae sin. congenita von vorne.

zentral und peripher, so daß sich unter geringen Anstrengungen eine Reposition der Patella ermöglichen läßt. Zuerst wird die Naht der inneren Schnittwunde gemacht in der Weise, daß durch zwei Muzeuxzangen die Wundränder aneinander genähert werden, so daß ohne Spannung die Wundränder mit Klauenschieber fixiert werden können und so unter Entspannung genäht werden kann. Dann wird in derselben Weise mit Muzeux und Klauenschiebern die äußere Naht angelegt. Der M. sartorius wird nach Mobilisierung mit dem M. quadriceps und der Patella verbunden. Auf diese Weise erreicht man einen vollständigen Schluß

Digitized by Google

des Kniegelenks, ferner eine vollendete Verlagerung resp. Rekonstruktion des M. quadriceps. Hautnaht. Verband mit Heusnerschienen.

Verlauf: Störung durch eine kleine Fasciennekrose auf der Innenseite, so daß Patient erst nach 5 Wochen die Uebungen aufnehmen konnte. Nach 3monatiger Uebung wurde eine Exkursion des Kniegelenks von 20° erreicht und Patient entlassen.

Am 5. August 1913 stellte Patient sich mit einer geringen Funktion wieder vor. Es wurde eine Mobilisation in Narkose gemacht, welche bis etwa über den rechten Winkel gelang. 8 Tage später mediko-mechanische Uebungen für 6 Wochen. Erfolg 30° Kniecxkursion.

2. September 1913. Nochmalige Mobilisation in Narkose, es wird fast normale Flexion erreicht; Erfolg = 40° Exkursion.

10. Oktober 1913. Mobilisation in Narkose. Erreicht wird fast normale Flexion. In dieser Stellung wird für 8 Tage ein Verband angelegt. Nach Entfernung des Verbandes werden dem Patienten nur Bewegungen aufgegeben, mit steter Rückkehr in die Beugestellung. Dies wird wochenlang fortgesetzt und nachts in absoluter Flexion fixiert. Durch fortgesetzte Uebungen zu Hause — 13. Dezember 1913 entlassen — erreichte der Patient eine gute Funktion.

Fig. 3.

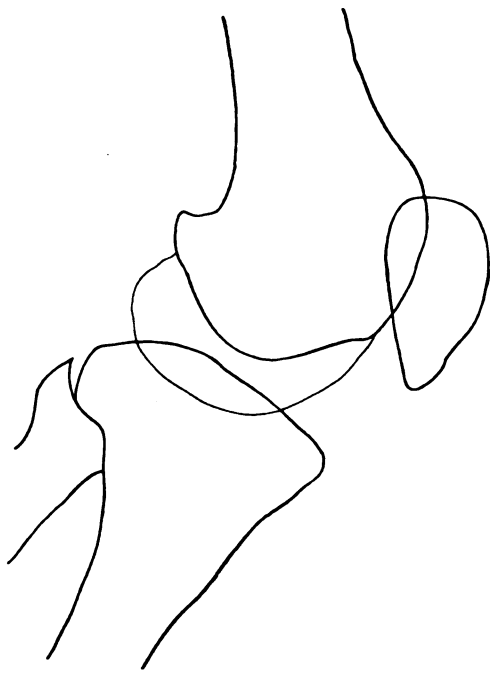

Reposition der Patella.

10. Februar 1914. Beugung bis zum rechten Winkel aktiv möglich, zuweilen noch mehr; volle Streckung. Die rechtwinklige Stellung ist dem Patienten als Ruhestellung verordnet und wird dieselbe nachts stets beobachtet und durch eine einfache Bandage erreicht.

Was nun die Frequenz der Luxatio patellae lateralis congenita angeht, so gehört dieselbe als einseitige Form zu den Seltenheiten und als operierte Fälle sind solche in der Literatur nicht erwähnt. Als operierten Fall finde ich jüngst eine Mitteilung aus der Klinik von Vulpius im Zentralbl. f. Orthop. 1914. Hier hat jedoch keine Rekonstruktion stattgefunden, sondern es ist die Arthrodese des Knie-

Digitized by Google

gelenks vorgenommen worden. Ob nicht auch in dem Falle durch Verlagerung des Quadriceps das Kniegelenk hätte erhalten werden können, möchte ich annehmen.

Bezüglich der Entstehung sprechen alle Momente mit, welche bei den kongenitalen Defekten in Frage kommen. Am wahrscheinlichsten scheint auch hier die Lage im Uterus die Hauptrolle zu spielen. Durch eine daraus resultierende Insuffizienz des Quadriceps ist dann die

Fig. 4.

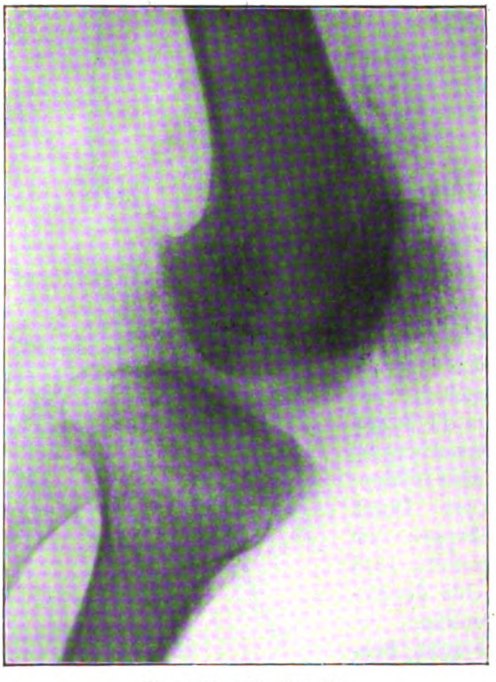

Reposition der Patella.

Luxation der Patella bei extremer Beugung des Kniegelenks die notwendige Folge.

Die pathologische Basis der kongenitalen Luxation der Patella ist nach meiner Ansicht gegeben durch Verletzung des medial gelegenen Quadriceps, welcher Lockerung des ganzen medialen Streckapparates zuwege bringt und damit die besten Bedingungen für das seitliche Abrutschen. Es sind nun die Verletzungen des Muskels in verschiedener Weise gestimmt, von der geringsten vorübergehenden Insuffizienz bis zur vollendeten absoluten permanenten Gleichgewichtsstörung des

Digitized by Google

Streckapparates. Handelt es sich um geringe Insuffizienz, so wird die Patella kaum ihren Platz verlassen, welch letzteres jedoch immer eintritt, sobald die Insuffizienz so stark ist, daß eine Gleichgewichtsstörung der Muskel resultiert. Das Uebergewicht der äußeren Muskulatur, die Minderung der inneren Muskulatur bestimmt den habituellen Charakter der Luxation. Hat die Gleichgewichtsstörung der Muskulatur einen absoluten Typus angenommen, so wird die Patella an ein und derselben Stelle fixiert, so kommt es an letzterer Stelle dann zu den lateralen

Fig. 5.

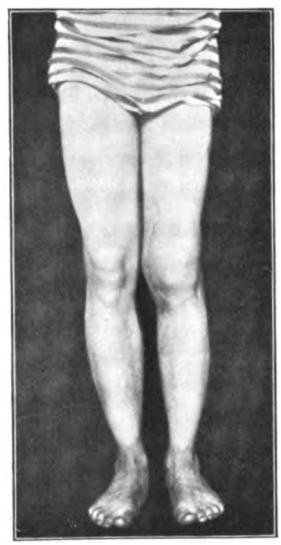

Reposition der Patella sin.

Fig. 6.

Funktion des rekonstruierten Kniegelenkes.

Luxationen. Das Bild der habituellen Luxation ist also ein Krankheitsbild, welches bei allen Luxationen der Patella unterlaufen kann, sowohl bei der kongenitalen als auch bei der erworbenen Form. Die pathologische Anatomie der kongenitalen lateralen Luxation hat einen ganz bestimmten Typus. Zunächst ist der M. quadriceps ganz lateralwärts verschoben. Die Verschiebung wird unterhalten durch feste Lagerung der Patella auf dem äußeren Planum des Condylus externus. Es resultiert daraus eine mäßige Ausbildung des Genu valgum. Eine Veränderung der Kniegelenkskapsel ist die natürliche Folge. Der obere Recessus ist ganz lateral verzogen. Von den Knochen hat sowohl das Kondylenende, als auch die Patella in ihrer Konfiguration eine Aenderung erfahren.

Digitized by Google

Die Facies patellaris ist mehr oder minder verstrichen, ebenso hat die Facies articularis patellae eine Planierung erfahren, dadurch, daß dieselbe dem Planum des äußeren Kondylus anliegt. Die Folge dieser pathologischen Stellung ist die leichte Verletzbarkeit der Gelenkoberflächen des Femurs, wie dies in unserem Falle durch das Corpus liberum im Gelenk sich gezeigt hat. Das geringe Genu valgum ist nur als Effekt der seitlichen Zugrichtung des Quadriceps aufzufassen, ein Zustand, welcher durch die in normale Bahnen verlagerte Zugrichtung vollständig wieder ausgeglichen wird. Eine Minderung der Muskulatur ist vorhanden und die Folge einer mangelhaften Inanspruchnahme, welche durch die seitliche Verlagerung hervorgerufen wurde.

Das klinische Bild ist charakterisiert durch die abnormale Konfiguration des Kniegelenks, welche besonders bei Beugung zum Ausdruck gelangt, ferner durch die X-Stellung. Deutlich, und zwar unverschiebbar, ist die Patella auf dem Planum des Condylus ext. zu palpieren. Das Röntgenbild zeigt uns die Patella, senkrecht zur Horizontalen stehend. Es besteht eine Minderung der Muskulatur von mehreren Zentimetern, ferner ein Ausfall in der Streckfunktion, besonders hinsichtlich der Ausdauer.

Die chirurgische Behandlung kann sich nur mit dem Urleiden befassen, mit der Rekonstruktion des verletzten resp. total dislozierten Streckapparates. Bei Insuffizienz, welche nur zuweilen eine Luxation zur Folge hat, genügt eine Naht des innern Vastus resp. der Faszien. Ist der Symptomenkomplex schärfer ausgeprägt, sieht man dem ganzen Quadriceps die verschobene Lage an, so ist es unsere Aufgabe, nach größeren äußeren Schnittführungen, den Muskel zu mobilisieren und an seinen Ort zu verschieben. Letzteres erforderte vollends in unserem Falle einen umfangreichen operativen Eingriff, um den dislozierten Quadriceps wieder in seine normale Richtung zu bringen. Durch die Plastik des M. sartorius wurde eine wesentliche Verstärkung des Quadriceps erreicht. Dieser Muskel konnte peripher und zentral genügend mobilisiert werden, so daß er sich dann ohne Schwierigkeit mit der Patella resp. dem Quadriceps vernähen ließ.

Bezüglich der Technik ist besonderes Augenmerk zu richten auf die breite Basis des peripheren Quadriceps und auf genügende Mobilisierung, damit nicht beim Verlagern des Muskels eine Ruptur resultiert. Durch Unterschieben von Spateln läßt sich leicht eine Reposition des Muskels bewirken. Weiterhin ist für die Fixation des reponierten Muskels die von mir in die Chirurgie eingeführte Klemmtechnik von

Digitized by Google

direkt ausschlaggebender Bedeutung. Bei unter den vorliegenden Verhältnissen sich ergebender Spannung ist eine gute sichere Naht nur durch die Klemmtechnik zu erreichen. Notwendig ist an erster Stelle eine vollendete anatomische Präparierung des Muskels. Mittels Muzeuxzangen beschaffen wir das Material an Ort und Stelle, damit wir in der Lage sind, die Nahtränder exakt aneinander zu legen, durch Klauenschieber zu fixieren und zu nähen. Naht der Innenseite zuerst anzulegen ist notwendig, dann folgt die äußere Seite. Auf diese Weise erreicht man eine gute Reposition und eine exakte Naht.

In der Nachbehandlung ist bei Versteifung des Gelenks eine Mobilisation niemals zu unterlassen. Diese mangelhafte Funktion ist einerseits abhängig von der Kontraktur des M. quadriceps, welcher doch jahrelang eine Rolle in der verkürzten Form gespielt hat. Ferner ist auch die veränderte Kapsel des Kniegelenks ein Hindernis für die Exkursion des Kniegelenks. Es ist unsere Aufgabe, diese Hindernisse zu beseitigen, entweder durch frühzeitig eingeleitete mediko-mechanische Behandlung, oder im Falle eines ungeeigneten Erfolges durch das Redressement. Die Frage, wann das Redressement eingeleitet werden soll, ob früh oder spät, möchte ich dahin beantworten, daß der Zeitpunkt dann gegeben ist, wenn nach 1—2 Monaten mediko-mechanischer Behandlung kein Erfolg zu registrieren war. Der vorliegende Fall lehrt uns, daß wir auch bei negativem Erfolg ein zweites und ein drittes Mal das Redressement nicht unversucht lassen sollen. Bezüglich der Methodik des Redressements möchte ich auf folgendes aufmerksam machen. Es sind ganz erhebliche federnde Widerstände, welche sich dem gewaltsamen Akt entgegenstellen. Diese müssen ganz allmählich überwunden werden. Man beginnt schonend mit der Mobilisation über der Tischkante. Hat man ca. 40° Exkursion erreicht, so arbeitet man mit der ganzen Extremität in der Weise, daß man den Fuß des Patienten gegen die Brust des Operateurs setzt, um so durch gleichmäßige Bewegungen des eigenen Körpers die Bewegungen des Kniegelenks auszulösen. In dieser Weise langsam, gleichmäßig vorgehend bin ich in vorliegendem Falle sehr gut zum Ziel gelangt. Macht das Redressement große Schwierigkeiten, so soll man lieber in zwei oder auch drei Sitzungen arbeiten, stets in 8—10 Tagen Abstand. Welcher Verband soll angelegt werden? Stets ein das Resultat fixierender Verband, welcher nach 8 Tagen entfernt wird zwecks Aufnahme von Uebungen im Bett. Diese letzteren müssen nun in der Weise gehandhabt werden, daß Patient stets in die erreichte Winkelstellung zurückkehrt. Dies ist eine un-

Digitized by Google

bedingte Notwendigkeit. Das Streckvermögen muß allmählich erobert werden, die Beugestellung muß stets als Urstellung beachtet werden. Hat Patient die Streckstellung durch seine fortgesetzten Uebungen im Bett wiedererlangt, so kann er aufstehen. War nun in einer Sitzung die Mobilisation nicht erreicht, so ist nach 8—10 Tagen ein zweites Redressement anzuschließen und dann in der obenerwähnten Weise die Nachbehandlung zu üben. Erwähnen will ich noch, daß eine Bandagierung des Kniegelenks für die Nachtzeit notwendig ist, falls die erreichte Korrektur vom Patienten nicht innegehalten werden kann. Auf diese Weise wird man selbst bei hartnäckigen Fällen einen guten Erfolg haben. Die Methode der Mobilisation deckt sich mit der von mir angegebenen Behandlung der Flexions- und Extensionsfraktur des Ellbogengelenks, welche in spitzem Winkel fixiert werden und von dort aus die Gelenkexkursionen wieder erobern.

Für die Gelenkübungen im Bett ist das Extensionsbett von van Galen (Galenuswerk Rees am Rhein) sehr zweckentsprechend.

Digitized by Google

XXXIX.

Behandlung des angeborenen Klumpfußes durch subkutane Exkochleation.

Von

Dr. **L. Lamy**, Paris.

Uebersetzt von Dr. **Bruno Künne**, Spezialarzt für Orthopädie in Steglitz.

Mit 8 Abbildungen.

Seit 4 Jahren wende ich dieses Verfahren an. Eine große Anzahl von Orthopäden, denen ich es gezeigt habe, wenden es ebenfalls seitdem an. Im letzten Jahre habe ich gelegentlich des Kongresses in London die Ehre gehabt, es Professor Lovett aus Boston sowie einigen anderen amerikanischen Chirurgen zu zeigen, die davon höchst befriedigt waren.

Das Verfahren ist nicht neu, da es, wenigstens teilweise, schon von Vérébély[1]), Ogston[2]) und Lauenstein[3]) vorgezeichnet worden ist.

Zu einer ordentlichen Methode hat es jedoch erst Mencière (Reims)[4]) erhoben, aus diesem Grunde spreche ich von dem „Verfahren von Mencière".

Das Prinzip der Operation ist folgendes: Keine Inzision machen, keinen Knochen exstirpieren, die Knochen auslöffeln unter Erhaltung ihrer Knorpelschale, man kann sie auf diese Weise eindrücken und umformen, ohne sie zu vernichten.

---

[1]) Vérébély, Gyogyaszat 1877, Nr. 25.

[2]) Ogston, A new principe of curing clubfoot in severe cases in children a few years old. British med. journ. 21. June 1902, p. 1524.

[3]) Lauenstein, Chirurgie zu Ogstons Operation des rebellischen Klumpfußes. Zentralbl. f. Chir. 1903, S. 1058.

[4]) Mencière, 21. Congrès français de chirurgie, Paris 1908.

Digitized by Google

Fig. 1.

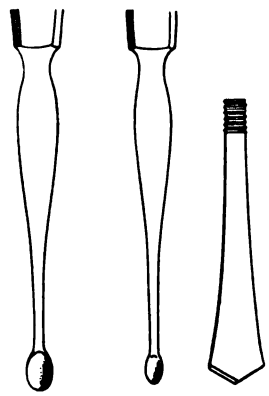

Vereinfachtes Instrumentarium. Das Endstück des Perforateurs und die beiden Curetten. (Natürliche Größe.)

Das Instrumentarium ist das denkbar einfachste: ein Perforateur (in Ermangelung eines solchen auch ein Bistouri) und zwei Curetten, eine kleine und eine mittlere.

Die Technik liegt im Bereiche jedes Praktikers. Ich habe sie bereits anderweitig beschrieben[1]). Hier die Zusammenfassung. Man beginnt mit dem Talus. Man sticht den Perforateur quer durch die Weichteile und den Knorpel bis in das Innere des Talushalses, indem man sich an die in der Figur angegebene Linie hält. Mit der kleinen Curette löffelt man ein wenig den Hals aus, wobei man ganz im Anfang die Richtung gegen den Taluskörper nimmt. Darauf nimmt man mit der größeren Curette den ganzen knöchernen Bestand des Knochens und noch einen Teil des peripheren Knorpels weg, immer sorgfältig die Knorpelhülle, namentlich die äußere verschonend, denn sie ist es, die den Knochen in seiner neuen Stellung regenerieren und das freie Gelenkspiel sichern soll. Ich muß übrigens sagen, daß ich mehrmals gesehen habe, wie diese Hülle durchbohrt wurde, ohne daß irgend etwas Unangenehmes passiert wäre. In einem Falle erlebte ich es sogar, daß der scharfe Löffel den Gelenkknorpel der Tibia durchstieß und Knochengewebe der Tibia mitnahm, ohne daß das Gelenk später darunter zu leiden gehabt hätte.

Fig. 2.

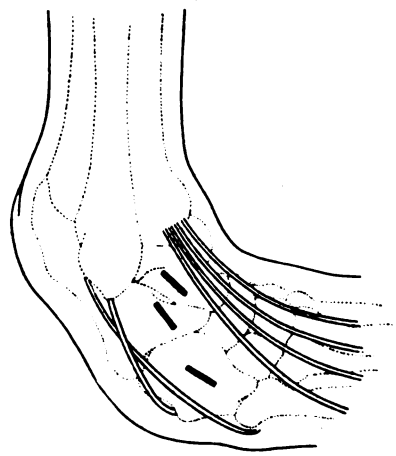

Schema eines Pes equinus varus. Die schwarzen Strichführungen zeigen an, wo man die Durchtrennung der Weichteile vornehmen soll. Der obere Strich entspricht dem Talushals, der mittlere der großen Calcaneusapophyse, der untere dem Kuboid. Wie man sieht, ist diese ganze Zone von wichtigen Organen frei. Die doppelten Linien zeigen den Verlauf der Streck- und Peroneussehnen an.

Auf dieselbe Weise räumt man den Taluskopf aus.

Die zweite Inzision wird auf die große Apophyse des Calcaneus

[1]) Behandlung des unkorrigierbaren angeborenen Klumpfußes beim Kinde. Gazette des Hôpitaux 1911, Nr. 53 u. 54.

Digitized by Google

(um die Peroneussehnen zu vermeiden), die dritte über dem Kuboid gemacht. Man löffelt so den Calcaneus und das Kuboid aus. Immer ist man erstaunt über die enormen Mengen von Knochen- und Knorpelsubstanz, welche man aus diesen kleinen Inzisionschnitten entfernen und von denen man sich durch das Röntgenbild Rechenschaft geben kann.

Fig. 3.

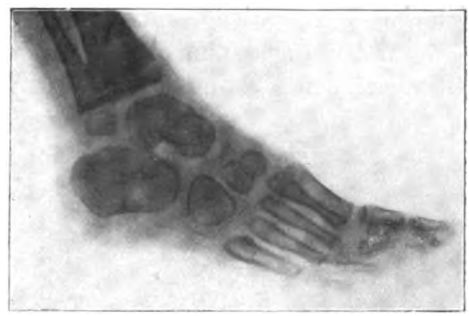

Fuß eines 5½jährigen Kindes vor dem Eingriff. Der Calcaneus hat nicht seine gewöhnliche Form, und die Metatarsalknochen sind deutlich voneinander zu unterscheiden: Dies gibt den Grad der Varusstellung und Aufrollung an.

Man nimmt darauf das modellierende Redressement vor. Dieses ist identisch mit den auch sonst zur Klumpfußkorrektion angewendeten Manipulationen. Ich führe es über dem Griff eines Bügeleisens aus, welches gleichzeitig mit den Kuretten sterilisiert worden ist. Man macht dann die Wahrnehmung, wie leicht dieses Manöver infolge der Auslöffelung von statten geht. Die Knorpelhüllen der Knochen lassen sich eindrücken, und der Fuß ist in einigen Minuten überkorrigiert.

Fig 4.

Derselbe Fuß 2 Monate nach der Exkochleation. Der Calcaneus ist normalerweise im Profil projiziert. Die Mittelfußknochen decken sich gegenseitig. Der Taluskern ist fast vollständig verschwunden.

Keine Naht.

Keine Unterbindung, denn es fließen nur einige Tropfen Blut. Ich exstirpiere die Schleimbeutel nicht, da diese in der Folge von selbst verschwinden.

Tenotomie der Achillessehne, wenn notwendig.

Gips in Ueberkorrektion wie bei allen anderen Eingriffen.

Nach 3 Wochen nehme ich den Gips ab. Wenn die Ueberkorrektur mir nicht genügend erscheint (was die Ausnahme ist), so mache ich unter Anästhesie ein neues modellierendes Redressement und lege wiederum einen Gips für 3 Wochen an.

Wenn der Fuß sich in guter Stellung befindet, beginne ich in zweimaligen Sitzungen am Tage mit Mobilisationen, die zuerst sanft

Digitized by Google

und leicht, allmählich aber energischer werden sollen. Zwischen den Sitzungen erlaube ich dann das Gehen im Gipsverbande. Sobald der Fuß nicht mehr schmerzhaft ist, geht das Kind in einem Stiefel, dessen Sohle am Außenrande und an der Spitze um 1 cm erhöht ist. Nachts trägt es mein Pedal, welches die Aufgabe hat, die Flexion und Abduktion des Fußes aufrecht zu erhalten[1]). Auf diese Weise sichere ich eine Regeneration des Knochens in guter Stellung.

Welches sind nun die Indikationen für die Exkochleation? — Offenbar kommt sie nur in Betracht für die manuell nicht korrigierbaren, für die, welche orthopädischen Maßnahmen nicht nachgeben und ein chirurgisches Eingreifen erfordern.

Fig. 5.

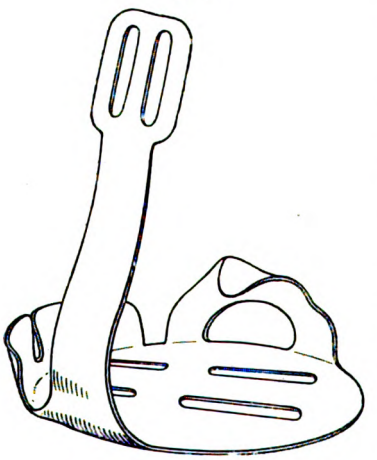

Mein Pedal.

Mencière meinte, daß sie bei ganz jungen Kindern bis zum Alter von ungefähr 18 Monaten angewendet werden könne.

Ich habe sie an Kindern von 4 Monaten mit größtem Erfolge angewandt. Da diese Kinder vor der Operation in ihrer Umgebung niemals mit nackten Füßen gesehen worden, so kann in der Tat niemand vermuten, daß sie mit solcher Deformität behaftet gewesen sind, denn es besteht keine Narbe: kaum drei weißliche Punkte, die in den Falten der Haut verborgen liegen.

Ich habe mir dann gedacht, daß man dieselben Resultate überhaupt solange erreichen könnte, als eine genügende Knorpelschale des Talus (welcher der wichtigste Knochen ist) erhalten bleibt. Serienschnitte am Talus haben mir nun gezeigt, daß diese Schale noch im Alter von 8 und 9 Jahren mehrere Millimeter Dicke besitzt (es kommen individuelle Schwankungen vor, die auf dem Röntgenbilde, besonders an Klumpfüßen, sehr gut sichtbar sind). Ich habe darauf das Verfahren an Kindern von 3, 4, 5, 6, 7, 8 und 9 Jahren versucht und stets die besten Resultate erzielt.

Im Prinzip soll man den Eingriff, damit der Klumpfuß sich nicht

[1]) Siehe die Beschreibung in Gazette des Hopitaux, 22. Dezember 1910.

Digitized by Google

verschlimmert, vor dem Gehen lernen machen; so operiere ich mit Vorliebe im Alter von 8—10 Monaten.

Die Operation ist eine durchaus ungefährliche. Operationsshock kommt nicht vor, und stets wird der Eingriff gut vertragen. Da kein Einschnitt gemacht wird, ist keine Infektionsmöglichkeit vorhanden; die kleinen Wunden vernarben in 24 oder 48 Stunden.

Was die Resultate anbelangt, so scheinen sie mir den mit anderen Methoden zu erlangenden immer überlegen zu sein. In der Tat werden

Fig. 6.

Aktive Bewegungen des Fußes nach Auslöffelung im Alter von $8^1/_2$ Jahren. Das Resultat 4 Jahre später.

Fig. 7.

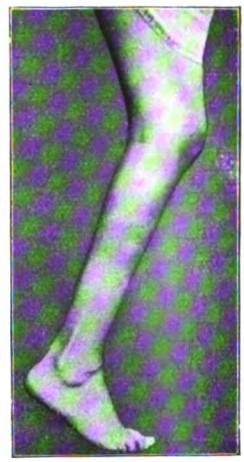

Sprung auf die Fußspitze.

Fig. 8.

Der Sohlenabdruck ist beinahe wie bei einem normalen Fuße.

die Gelenkflächen nicht zerstört und damit das freie Gelenkspiel geschont, wie aus den Fig. 6 u. 7 zu ersehen ist.

Die Gelenke funktionieren besser, die Muskeln entwickeln sich und werden in ihren Leistungen sicherer.

Passive und aktive Beugung und Streckung (Fig. 6).

Hebung auf den Fußspitzen.

Hebung auf den Fersen.

Sprung auf einen Fuß (Fig. 7).

Was erst in zweiter Linie kommt, aber auch nicht gering geschätzt werden soll, ist die Erhaltung der Fußform; der operierte Fuß ist fast normal: äußere Gestalt und Sohlenabdruck gleichen beinahe denen eines gesunden Fußes (Fig. 8).

Es ist bekannt, daß ein Klumpfuß immer kleiner ist, besonders

Digitized by Google

in der Längsachse, als ein normaler Fuß. Macht man nun eine Tarsektomie, so verkürzt man den Fuß noch mehr, man verstümmelt ihn. Im Gegensatz hierzu berücksichtigt die Auslöffelung die einzelnen Knochen, erlaubt ihnen ein fast normales Wachstum und macht den Fuß weit weniger häßlich.

Demgegenüber sind die Operationen, welche nun den Bandapparat angreifen (wie die von P h e l p s) oft unvollständig: der Talus tritt nicht wieder in die Tibiagabel zurück, und der Calcaneus behält einen gewissen Grad von Varusstellung, was von großer Bedeutung ist, da dies häufig den ersten Anstoß zum Rezidiv gibt.

Das Evidement ist die einzige, nicht verstümmelnde Operation, welche gestattet, direkt auf den Calcaneus wie auf den Talus einzuwirken.

Ich füge eine Anzahl von Belegen bei, von Moulagen, Röntgenbildern, Photographien und Fußabdrücken, welche zeigen sollen, daß die subkutane Exkochleation der Fußwurzelknochen in der Behandlung des angeborenen Klumpfußes im Alter von 8 Monaten, von $2^1/_2$, $5^1/_2$ und $8^1/_2$ Jahren ausgezeichnete Erfolge gibt.

Zusammenfassung: In der Behandlung des angeborenen Klumpfußes scheint mir die Exkochleation geeignet zu sein, aus folgenden Gründen die anderen Operationen zu ersetzen:

Sie ist leicht auszuführen, liegt im Bereiche jedes Praktikers und erfordert außer einem Perforatorium und zwei scharfen Löffeln kein besonderes Instrumentarium.

Sie ist sehr harmlos, man kann sie an ganz jungen Kindern, bevor sie gehen lernen, ausführen.

Da sie weder Hautschnitte, noch Blutverlust, noch Unterbindungen, noch Naht mit sich bringt, ist man vor jeder Infektion sicher.

Sie kann nach meinen eigenen Erfahrungen wenigstens bis zum Alter von 8 und 9 Jahren mit Erfolg angewendet werden.

Sie vereinigt die Vorteile der Knochenoperationen (Aenderung der anatomischen Fußform) mit den Vorteilen der Operationen am Bandapparat (keine Verstümmelung, Erhaltung der Gelenkflächen).

Sie bietet keinen der Nachteile, welche diesen Methoden zu eigen sind.

Sie allein erlaubt, direkt auf den Calcaneus einzuwirken, die Varusstellung zu korrigieren und so Rezidiven vorzubeugen.

Die morphologischen wie funktionellen Resultate der Operation sind bemerkenswert.

Digitized by Google

XL.

Zur Klumpfußbehandlung.

Von

Dr. **Georg Magnus**, Marburg,
Privatdozent für Chirurgie.

Mit 2 Abbildungen.

Ist das unblutige Redressement eines Klumpfußes gelungen, so macht bei der Erhaltung des gewonnenen Resultates sehr häufig eine hartnäckige Innenrotation recht erhebliche Schwierigkeiten, und oft genug bleibt auf diese Weise ein häßlicher Rest der Deformität bestehen. Die kurzen Gipsverbände bis zum Knie haben hier nur wenig Einfluß, da ein Teil der Innenrotation auf sekundärem Wege im Oberschenkel entsteht. Auch die Heusnerschen Federn leisten erfahrungsgemäß nur wenig. Eine Beseitigung dieses Restes kann wohl später durch einen Apparat mit Beckengurt erfolgen, doch ist diese Maschine unverhältnismäßig groß, teuer und unbequem.

Ausgehend von dem Gedanken, daß womöglich im ersten Verbande dieser Innenrotation energisch entgegenzutreten sei, habe ich an dem Material der K ö n i g schen Klinik im letzten Jahre mit gutem Erfolge ein sehr einfaches Verfahren angewendet, über das ich Ihnen heute in aller Kürze berichten möchte.

Ursprünglich beim doppelseitigen Klumpfuß angewandt, wurde es später mit einer kleinen Modifikation auch für den einseitigen Pes varus brauchbar gemacht. Nach erfolgtem Redressement werden die beiden Füße auf einer und derselben gepolsterten geraden Schiene befestigt, die eine extreme Außenrotation bis zum gestreckten Winkel und durch die gemeinsame Befestigung beider Füße auf derselben Schiene eine gegenseitige Korrektion bewirkt. Die Befestigung erfolgt durch Heftpflaster, und zwar durch je drei Streifen. Diese sind durch Aufeinanderkleben von je zwei Stücken so eingerichtet, daß das mittlere

Digitized by Google

Drittel gar keine Klebfläche besitzt, die beiden äußeren Drittel mit ihren Klebflächen nach verschiedenen Seiten sehen. Der erste und dritte Streifen laufen vom Innenrande des Fußes zwischen Sohle und Schiene hindurch, rückwärts ganz um die Schiene herum und wieder zum Innenrande des Fußes; der mittlere vom Außenrande unter der Sohle hinweg, in entgegengesetzter Richtung rückwärts um die Schiene herum und zu seinem Ausgangspunkt zurück; allemal klebt das Ende des Streifens auf dem Anfang und keiner verläuft zirkulär. Durch den Zug dieser drei Streifen wird einmal die Inflexion des Fußes behoben, der Vorderfuß abduziert und der Calcaneus nach außen gedrückt.

Fig. 1.

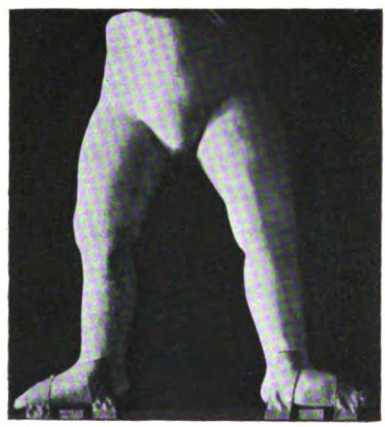

Fig. 2.

Die Außenrotation wird durch die gestreckte Richtung der Schiene bewirkt.

Legt man jetzt über diese Schiene samt den Pflasterstreifen einen Gipsverband an, so läßt sich die Pronation mit leichter Mühe durch Drehung an der Schiene herstellen. Die redressierende Hand liegt dabei zwischen beiden Füßen auf der Schiene und stört das Gipsen in keiner Weise. Dadurch, daß der Fuß auf der mit eingegipsten Schiene klebt, ist ein Herausschlüpfen aus dem Verbande unmöglich gemacht. Wir sind stets mit Gipsverbänden ausgekommen, welche die Mitte des Unterschenkels nicht überschritten.

Ich zeige Ihnen hier ein Modell eines normalen Kindes, an welchem der Verband angelegt ist. Ferner erlaube ich mir, Ihnen einige Bilder herumzureichen.

Figur 1 zeigt einen schweren einseitigen kongenitalen Klumpfuß,

Digitized by Google

vor und nach der Behandlung. Es sind drei Verbände angelegt gewesen, jeder zu 2 Monaten. Das Resultat ist durchaus zufriedenstellend.

Von Fall II fehlt leider das Ausgangsbild; die erste Aufnahme zeigt die Stellung am Schlusse der ersten Verbandperiode, die dritte das Resultat des zweiten Verbandes, das mittlere Bild das Kind im Verbande vor dem Eingipsen. Die Streifen sind hier noch etwas anders angeordnet.

In Fall III handelte es sich um einen gleichen Befund wie bei Fall I. Die Photographie, wie auch der Gipsabguß zeigen das Resultat der ersten dreimonatigen Verbandperiode.

Die Fixierung des einseitigen Klumpfußes gelingt ebenso leicht, wenn man die Schiene rechtwinklig abbiegt und den gesunden Fuß in Normalstellung festklebt und eingipst. Von den drei demonstrierten Fällen sind zwei einseitig und mit dieser Aenderung behandelt.

Die Schienen habe ich mir anfangs selbst aus Holzplatten hergestellt. Praktischer und haltbarer ist eine Duraluminschiene, die der Bandagist K a p h i n g s t in Marburg nach meiner Angabe herstellt. Sie erlaubt nicht nur eine sehr schnelle und bequeme Umstellung, sondern hat auch den Vorteil, daß sie eine Ueberkorrektion der Plantarflexion ermöglicht.

Digitized by Google

XLI.

Aus der Akademie für prakt. Medizin zu Köln. Orthop.-chirurg. Klinik. (Dirig. Arzt: Prof. Dr. K. Cramer.)

Demonstration eines neuen Skoliosenmeßapparates.

Von

Dr. **Fr. Duncker.**

Mit 5 Abbildungen.

Meine Herren! Die Lage eines Punktes im Raume ist bekanntlich nach den Regeln der analytischen Geometrie allgemein bestimmt durch den Schnittpunkt der drei sich in einem Punkte schneidenden Spuren dreier Ebenen[1]). Gesetzt den Fall, dieser Punkt wäre bekannt und die sich schneidenden drei Spuren stünden eine auf der anderen senkrecht, so wäre uns damit ein Ordinatensystem gegeben, mit dessen Hilfe wir die Lagebeziehungen einer ganzen Reihe von Punkten, also auch den Verlauf einer beliebigen Kurve im Raume meßbar festlegen könnten.

Auch unser Skoliosenmeßapparat, den ich Ihnen demonstrieren möchte, stellt ein zu einem besonderen Zwecke modifiziertes räumliches Ordinatensystem dar. Und zwar ist die X-Achse in etwa dreißig zueinander parallel verlaufende Stahlstreifen aufgelöst. Die Y-Achse wird teils durch die gitterartige Verbreiterung der X-Achse, teils durch die beiden vertikalen Säulen des Elevatorstativs gebildet. Als Z-Achse ist schließlich die Serie der Meßnadeln zu betrachten, welche die Stahlstreifen senkrecht überschneidet und den wichtigsten Bestandteil des Apparates ausmacht. Bei der Konstruktion dieses Apparates schwebte uns als Ziel ein Meßinstrument vor, durch dessen einmalige Einstellung die räumlichen Verbiegungen der skoliotischen Wirbelsäule in laterale und

[1]) Unter der Spur zweier sich schneidenden Ebenen versteht man die Schnittlinie dieser Ebenen.

Digitized by Google

antero-posteriore Deviationen zerlegt und wenn möglich auch Messungen von Körperquerschnitten, Umrißbildern und Tierskoliosen vorgenommen werden könnten.

Fig. 1.



Skoliosenmeßapparat.

Ausgehend von dem Gedanken, daß wir es bei der Skoliosenmessung hauptsächlich mit einer frontal gerichteten Rückenfläche zu tun haben, konnte die X-Achse unseres Apparates zweckmäßig

Digitized by Google

in ein die ganze Rückenfläche beherrschendes, festes Gittersystem umgewandelt werden. Hierdurch würde eine Verschieblichkeit des Meßinstrumentes in der Richtung der Y-Achse nur für gewisse Bedingungen erforderlich, nämlich für die Anpassung des Rahmens an die Körpergröße des zu messenden Patienten.

Außerdem wäre aber durch diese Anordnung der nicht zu unterschätzende, konstruktive Vorteil gewonnen, daß wir in dem Meßrahmen eine feste Basis erhielten, die aus dem Stativ herauszunehmen und in jede beliebige Lage zu bringen wäre. Anderseits könnte auf dieser Basis jeder einzelnen Meßnadel eine zweidimensionale Beweglichkeit erteilt werden. Wenn also jede einzelne Meßnadel sowohl von rechts nach links wie von vorn nach hinten verschieblich ist und alle Meßnadeln im Sinne der Y-Achse vertikal übereinander angeordnet sind, so ergänzen sie sich in ihrer Gesamtheit zu einer Nadelserie, die eine dreidimensionale Einstellung, mithin die Fixierung von räumlichen Kurven gestattet.

Diese theoretischen Ueberlegungen ließen sich praktisch in vollem Umfange ausführen.

Im wesentlichen besteht der Apparat aus einem rechteckigen Stahlröhrengestell, in welchem das Meßinstrument an Kontergewichten vertikal verschieblich aufgehängt ist. Die Kontergewichte laufen verdeckt innerhalb der Säulen des Stativs und stehen durch dünne, über Rollen geleitete Drahtseile mit einem Holzrahmen in Verbindung.

Oben und unten sind an dem Rahmen zwei Eisenschienen befestigt, die mit ihren ringförmig durchbohrten Enden die Stativrohre umgreifen und so den sicheren gleitenden Gang des Meßinstrumentes vermitteln. Und zwar ist der Rahmen durch den Kontergewichtsmechanismus derartig ausbalanciert, daß er jeder Handbewegung im Sinne der vertikalen Verschiebung leicht nach oben und unten gehorcht. An der unteren Querleiste des Holzrahmens befindet sich eine scherenförmige Vorrichtung zur Fixierung des Beckens und ermöglicht eine absolut genaue Einstellung des Patienten in der Medianlinie des Apparates.

Da die Messung weniger als 1 Minute dauert, kommen Ermüdungserscheinungen und Schwankungen des Patienten kaum zur Beobachtung. Wir haben daher im Interesse einer ungezwungenen Körperhaltung von weiteren Fixierungsvorrichtungen abgesehen.

Das eigentliche Meßinstrument wird durch einen kräftigen Stahlrahmen gebildet, in welchem etwa dreißig graduierte

Digitized by Google

Stahlstreifen in einem Zwischenraum von je 2 cm horizontal ausgespannt sind. Auf jedem dieser Stahlstreifen läuft ein mit Visiermarke versehener, oben geöffneter Metallschlitten, der in seiner Mitte von einer in sagittaler Richtung verstellbaren Meßnadel senkrecht durchbohrt wird. Das vordere Ende jeder Nadel ist mit einem Visierknopf, das hintere, dem Arzte zugekehrte Ende mit einem kleinen Handgriff armiert. Sämtliche Meßnadeln sind demnach parallel zueinander gerichtet und gestatten mit Hilfe der Schlitten eine Verschiebung in zwei Dimensionen, und zwar

Fig. 2.

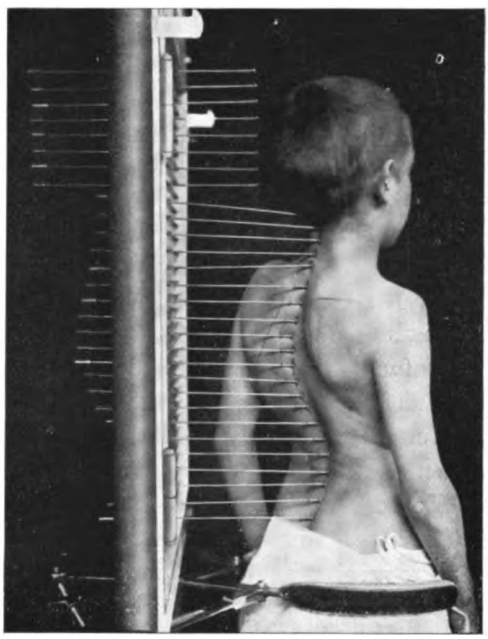

Fertige Einstellung der Meßnadeln.

von rechts nach links sowohl, wie von hinten nach vorn. Mit der Gesamtheit der Nadeln lassen sich also beliebige Kurven im Raume und somit auch die Dornfortsatzlinie mit mathematischer Genauigkeit meßbar fixieren.

Ein besonderer Vorzug des Apparates besteht darin, daß das Meßinstrument mitsamt den Stahlstreifen und Meßnadeln aus dem Holzrahmen herausgenommen werden kann. Man schlägt hierzu die beiden seitlichen Riegel zurück, öffnet den Meßrahmen türflügelartig und hebt ihn nach Entfernung der oben befindlichen Führungsschraube

Digitized by Google

aus den Angeln. Darauf kann das ganze Instrument um 90° gedreht und nach Zurückziehen der äußersten Nadeln an zwei Haken des Holzrahmens in querer Stellung aufgehängt werden. In dieser Stellung läßt sich der Meßrahmen analog dem Beelyschen Kyrtometer zur Aufnahme von Querschnittsbildern verwenden. Die gute Funktion der Meßnadeln wird durch diese Lage in keiner Weise beeinträchtigt.

Für die Messung von Tierskoliosen ist es weiterhin von Wichtigkeit, daß der Meßrahmen auch auf einem eisernen Tischchen, oder improvisiert auf zwei hochkant gestellten Zigarrenkisten in eine horizontale Lage gebracht werden kann. Die Meßresultate, welche in dieser Weise an Kaninchen gewonnen wurden, erlaubte ich mir gestern an der Hand von Lichtbildern vorzuführen.

Die Technik der Messung ist aus den beigefügten Photographien und den obigen theoretischen Erörterungen leicht zu verstehen. Die Meßnadeln werden zunächst ein wenig zurückgezogen und sämtliche Schlitten in die Null- oder Medianlinie des Apparates eingeordnet. Es empfiehlt sich, bei jeder Messung von dieser Anfangsstellung auszugehen.

Der zu messende skoliotische Patient wird nach der üblichen Markierung der Dornfortsatzlinie mit dem Rücken dem Apparat gegenübergestellt. Er schließt die Fersen, läßt die Arme schlaff am Körper herabhängen und nimmt eine möglichst natürliche Stellung ein. Hierauf wird der Meßrahmen so weit nach oben oder unten verschoben, bis die Greifflächen der Beckenzange zwischen Trochanter und Darmbeinschaufel des Patienten zu liegen kommen. Der Arzt nimmt zur Vornahme der Messung Aufstellung hinter dem Meßapparat. Er schließt durch Anziehen einer Flügelschraube die Beckenzange und bringt durch eventuelle Verschiebung und Fixierung der Seitenhebel die Medianlinie des Patienten genau in die Nullinie des Apparates.

Man beginnt nun die sagittal hinter der Kreuzbeinspitze befindliche Meßnadel — meist ist dies bei der beschriebenen Anordnung die unterste Nadel — so weit nach vorn zu schieben, daß ihr Visierknopf die betreffende Hautstelle eben leicht berührt. Es ist also besonders zu beachten, daß diese Nadel genau in der Mittellinie des Apparates steht, denn ihre Spitze bildet den absoluten Nullpunkt, indem sich die laterale und antero-posteriore Deviation vereinigt. Sollte der Visierknopf nicht mit der Kreuzbeinspitze zusammenfallen, so kann dies

Digitized by Google

nach Lockerung der Beckenfixierung und leichter Stellungsänderung des Patienten unschwer erreicht werden. Darauf folgt die Einstellung einer Nadel nach der anderen in den durch die Stahlstreifen gegebenen Abständen, und zwar bedarf es bei normalen Menschen keiner seitlichen Verschiebung der Nadeln, denn die Medianlinie des Körpers befindet sich genau in der Nullinie des Apparates. Bei der Messung von Skoliosen müssen dagegen die übrigen Nadeln gleichzeitig mit der sagittalen Annäherung so weit nach rechts oder links verschoben werden, wie dies die seitliche Ausbiegung der Wirbelsäule erforderlich macht. Die Führung der Meßnadeln wird am besten durch die am Handgriff liegenden Finger der rechten Hand besorgt, während diejenigen der linken Hand die seitliche Verschiebung der Metallschlitten übernehmen. In dieser Weise reiht sich ein Knopf nach dem anderen auf der Dornfortsatzlinie an und folgt den seitlichen Abweichungen der Wirbelsäule. Der obere wird auf die Protuberantia externi cranii gerichtet, die überzähligen werden beiseite geschoben. Der spielend leichte Gang der auf einer Feder gleitenden Nadeln und Schlitten gewährleistet eine rasche, kaum eine Minute dauernde Messung.

Fig. 3.



Antero-posteriore Kurve.

Dann folgt — und dadurch zeichnet sich unser Verfahren vor allen übrigen Systemen aus — der zweite Akt der Messung, die Kontrolle der eingestellten Meßnadeln. Der Arzt stellt sich jetzt seitlich neben den Patienten und überzeugt sich davon, daß auch im Profil alle Nadelspitzen mit den korrespondierenden Punkten der Wirbelsäule zur Deckung gebracht sind. Steht nämlich der eine oder andere Meßknopf nicht mit der Dornfortsatzlinie in Berührung, so kann auch nachträglich seine Stellung ohne Schwierigkeit korrigiert werden. Er wird vor- oder zurückgezogen, bis die genaue Kopie der Skoliose in geschlossener Kurve vorliegt. Die Möglichkeit

Digitized by Google

dieser Kontrolle ist ein eminenter Vorteil unseres Meßverfahrens. Denn es verlangt nicht wie andere Systeme eine gewisse zeichnerische Gewandtheit oder langwierige, ermüdende Vorübungen, sondern verbürgt gleich bei der ersten Anwendung ein absolut zuverlässiges und objektives Ergebnis. Für den beschäftigten Praktiker ist aber auch der Umstand nicht zu vergessen, daß er bei Zeitmangel den Apparat nach der Einstellung

Fig. 4.



Seitliche Abweichung.

ruhig sich selbst überlassen kann. Die Meßnadeln bewahren die ihnen bei der Messung erteilte Stellung vollkommen und gestatten auch später eine exakte Notierung der erhaltenen Werte.

Ehe wir uns jedoch der Uebertragung der Meßresultate zuwenden, sei darauf aufmerksam gemacht, daß unser Apparat nicht nur eine Messung der Dornfortsatzlinie vorzunehmen gestattet. Ebensogut lassen sich mit den Meßnadeln auch die Schulterblätter, Darmbeinschaufeln und Körperkonturen fixieren. Allerdings ist hierzu eine Teilung der Nadelserie in zwei Hälften nötig. Alle Nadeln mit gerader Zahl werden z. B. nach rechts, alle ungeraden

Digitized by Google

nach links verschoben, so daß zwischen je zwei untereinanderstehenden Meßnadeln ein Abstand von je 4 cm vorhanden ist. Zur Bestimmung der Torsion können auch Querschnittsbilder zu Hilfe genommen werden, die sich in der beschriebenen Weise mit dem um 90° gedrehten Meßrahmen anfertigen lassen (Fig. 5).

In den meisten Fällen wird man jedoch mit der Messung der Dornfortsatzlinie auskommen. Nach Beendigung der Einstellung und der Kontrolle der eingestellten Meßnadeln wird der Patient durch Oeffnen der Beckenfixierung aus seiner Lage befreit, und man wendet sich nun zum dritten und letzten Akt der Messung, zum Einzeichnen der Resultate in die dafür bestimmten Meßtabellen.

Fig. 5.



Quergestellter Meßrahmen.

Die Meßtabellen geben die natürlichen Verhältnisse des Meßinstrumentes in fünffacher Verkleinerung wieder. Die horizontalen Linien entsprechen der Anzahl und dem Abstande der Stahlstreifen, die vertikalen der auf den Stahlstreifen angebrachten Zentimetereinteilung. Zur näheren Erläuterung sei hinzugefügt, daß die größere

Digitized by Google

Tabelle die Kopie des Meßrahmens darstellt, während die kleinere durch rechtwinkliges Umlegen der Nadelserie in die Papierebene entstanden zu denken ist. Wir haben es daher auch hier mit einem dreidimensionalen Ordinatensystem zu tun, aus dem sich die wirkliche Lage jedes einzelnen Punktes durch eine einfache Berechnung rekonstruieren läßt.

Zur Erleichterung des Ablesens und des Eintragens der Meßresultate empfiehlt es sich, eine der beiden Abweichungen der Meßnadeln, z. B. die sagittale, zunächst unberücksichtigt zu lassen. Man beginnt am besten mit der untersten Nadel, die, wie gezeigt wurde, in allen Fällen auf der Nullinie steht. Dann orientiert man sich über die seitliche Verschiebung der darüberliegenden Nadel am Stande der Visiermarke des dazu gehörigen Schlittens. Dieser kann ohne weiteres an der Zentimetereinteilung des Stahlstreifens bestimmt und auf der entsprechenden horizontalen Linie der größeren Tabelle durch einen Punkt markiert werden. Die Nullinie der Stahlstreifen entspricht hierbei der Nullinie der Tabelle. Ebenso werden die seitlichen Abweichungen der dritten, vierten usw. Meßnadel auf den nächst höheren Horizontalen der Tabelle eingetragen. Auf ihre Lage links oder rechts von der Nullinie ist bei der Notierung besonders acht zu geben. Auf diese Weise reiht sich ein Punkt an den anderen, und es entsteht schließlich eine Kurve, welche das getreue Abbild der seitlichen Deviationen der Wirbelsäule darstellt. Die sagittale Abweichung der Meßnadeln zeigt die anteroposteriore Verkrümmung der Wirbelsäule an und wird in der nebenstehenden kleineren Meßtabelle eingetragen. Auch hierbei schreitet die Messung zweckmäßig von unten nach oben fort und weicht nur insofern von dem eben beschriebenen Vorgange ab, als die Länge jeder Nadel vom vorderen Rande des Schlittens bis zum Visierknopf mit einem Zentimetermaß gemessen auf die jeweilige Einstellung der untersten Nadeln reduziert werden muß. Beträgt z. B. die vor dem Schlitten befindliche Länge der untersten Nadel 12 cm, so nimmt man diese Zahl gewissermaßen als Normalzahl an und markiert sie in der Tabelle auf der Nullinie. Von der Länge der übrigen Nadeln sind dann jedesmal 12 cm zu subtrahieren und die erhaltene Zahl, je nach dem positiven oder negativen Vorzeichen, links oder rechts von der Nullinie einzuzeichnen.

Ein Blick auf die beigefügte Tabelle einer schweren, nach Abbott behandelten Skoliose erklärt besser als viele Worte die Art der Uebertragung der mit unserem Apparate er-

Digitized by Google

haltenen Meßresultate. Die linksstehenden Kurven sind als Projektionen der Dornfortsatzlinie auf einer horizontalen Ebene aufzufassen und bringen somit die seitlichen Abweichungen der Wirbelsäule in eindeutiger Weise zum Ausdruck. Der anfangs stark geschlängelte Verlauf der Wirbelsäule ist nach Abschluß der Abbottschen Gipsverbandbehandlung in eine leichte linkskonvexe Totalskoliose umgewandelt

Fig. 6.

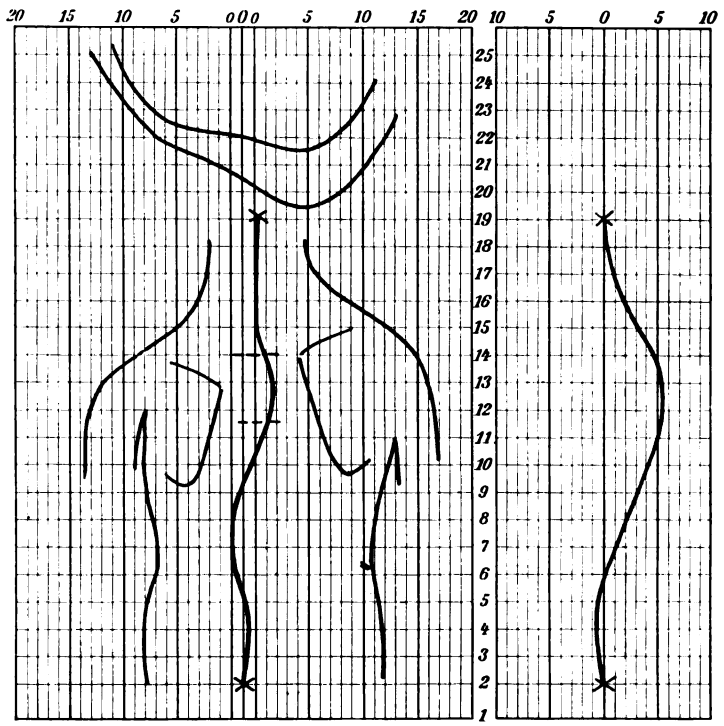

worden. Entsprechende korrektive Veränderungen haben aber gleichzeitig auch die im kleineren Felde eingetragenen anteroposterioren Krümmungen erfahren. Man erkennt hier die Profillinie der typischen Lenden-, Brust- und Halskrümmung, welche vor der Behandlung nach Art eines hohlrunden Rückens vermehrt und nach der Behandlung besonders im Brustteil wesentlich abgeflacht erscheint. Außerdem läßt sich eine Zunahme der Körpergröße konstatieren, die aus der Tabelle ohne weiteres in Zentimetern abgelesen werden kann.

Für die Gebrauchsfähigkeit unseres Apparates zur Anfertigung

Digitized by Google

vollständiger Meßbilder legt die nebenstehende Figur einer S-förmigen Skoliose dritten Grades beredtes Zeugnis ab. Nicht nur die lateralen und anteroposterioren Verkrümmungen der Wirbelsäule sind hier verzeichnet, sondern auch die Körperkonturen, der Stand der Schulterblätter und einige Querschnittsbilder sind in übersichtlicher Weise zur Darstellung gebracht.

Fig. 7.

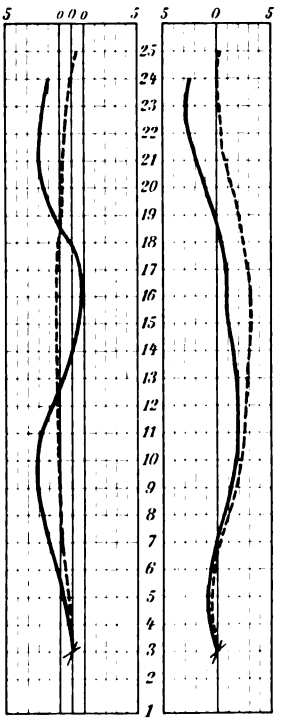

Fassen wir die Vorzüge unseres Apparates noch einmal kurz zusammen, so ist neben der einfachen sinnreichen Konstruktion, seiner universellen klinischen Anwendbarkeit und last not least seiner Preiswürdigkeit eine an Objektivität grenzende Zuverlässigkeit der Meßergebnisse rühmend hervorzuheben.

Die Einstellung der Meßnadeln kann, wie dies meines Wissens bei keinem anderen Systeme möglich ist, nachträglich kontrolliert, und wenn nötig, korrigiert werden. Die Dauer der Messung beträgt trotzdem kaum eine Minute. Die eingestellten Nadeln behalten weiterhin die ihnen bei der Messung erteilte Lage bei, so daß die Notierung der Meßresultate auch später durch geschultes Pflegepersonal erfolgen kann. Die klinische Brauchbarkeit unseres Meßverfahrens wird schließlich auch durch das handliche Format der Meßtabellen erhöht. Denn die 20 : 24 cm großen Tabellen lassen sich unschwer dem laufenden Krankenblatte beifügen und ermöglichen so eine rasche Orientierung über Veränderungen der Skoliose bei den wichtigen Nachuntersuchungen. Alles in allem hat sich dieses Meßverfahren zur Kontrolle der Abbottschen Methode an der Klinik von Professor Cramer seit über Jahresfrist bestens bewährt[1]).

[1]) Der komplette Apparat ist vom Medizinischen Warenhaus Aktiengesellschaft Berlin NW, Karlstraße 31, zum Preise von 400 M. zu beziehen.

Digitized by Google

Digitized by Google

Digitized by Google

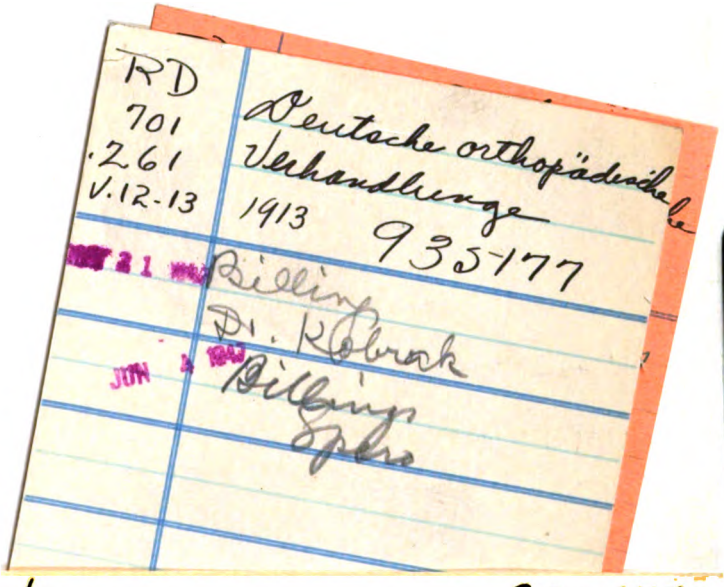

V. 12-13 /1913 935177

SHELVED BY TITLE

Digitized by Google

UNIVERSITY OF CHICAGO
79 839 664

Digitized by Google